

DOI: <https://doi.org/10.17816/DD110952>

Скрытое течение болезни Крона: роль томографических методов в диагностике

Ю.Ф. Шумская^{1, 2}, Т.С. Нефедова¹, Д.А. Ахмедзянова¹, И.А. Блохин², М.Г. Мнацаканян¹

¹ Первый Московский государственный медицинский университет имени И.М. Сеченова (Сеченовский Университет), Москва, Российская Федерация

² Научно-практический клинический центр диагностики и телемедицинских технологий, Москва, Российская Федерация

АННОТАЦИЯ

Болезнь Крона с локализацией процесса в верхних отделах желудочно-кишечного тракта, терминальном отделе подвздошной кишки или в толстой кишке диагностируется на основании визуализации области поражения при помощи эндоскопических методов исследования и гистологического исследования биоптатов. В случаях поражения тонкой кишки, когда методы эндоскопии малоинформативны, а применение видеокапсульной эндоскопии имеет ряд противопоказаний, для постановки диагноза целесообразно использовать лучевые методы диагностики, такие как мультиспиральная компьютерная томография и/или магнитно-резонансная энтерография.

Приводим описание клинического случая пациента со стёртыми клиническими проявлениями болезни Крона с поражением тонкой и прямой кишки, диагноз которому удалось верифицировать благодаря применению томографических лучевых методов исследования. Мужчина в возрасте 44 лет с жалобами на невыраженные боли в животе, диспепсию. В анализах — косвенные признаки мальабсорбции, повышение фекального кальпротектина; при эндоскопическом обследовании с гистологической верификацией — картина проктита. После выполнения энтерографии с помощью компьютерной и магнитно-резонансной томографии удалось диагностировать массивное поражение тонкой кишки, являющееся субстратом симптоматики.

Приведённый клинический случай демонстрирует атипичную клиническую картину болезни Крона с поражением петель тощей, подвздошной и отделов прямой кишки. В отсутствии характерных жалоб у пациента, а также вследствие недостаточно информативных результатов эндоскопического и морфологического исследования такие методы визуализации, как компьютерная и магнитно-резонансная томография, сыграли решающую роль в постановке диагноза.

Ключевые слова: болезнь Крона; МР-энтерография; КТ-энтерография; клинический случай.

Как цитировать

Шумская Ю.Ф., Нефедова Т.С., Ахмедзянова Д.А., Блохин И.А., Мнацаканян М.Г. Скрытое течение болезни Крона: роль томографических методов в диагностике // *Digital Diagnostics*. 2022. Т. 3, № 4. С. 394–402. DOI: <https://doi.org/10.17816/DD110952>

DOI: <https://doi.org/10.17816/DD110952>

Latent course of Crohn's disease: the role of tomographic imaging in diagnosis

Yuliya F. Shumskaya^{1,2}, Tamara S. Nefedova¹, Dina A. Akhmedzyanova¹, Ivan A. Blokhin², Marina G. Mnatsakanyan¹

¹ The First Sechenov Moscow State Medical University (Sechenov University), Moscow, Russian Federation

² Research and Practical Clinical Center for Diagnostics and Telemedicine Technologies, Moscow, Russian Federation

ABSTRACT

Crohn's disease with localization in the upper gastrointestinal tract, terminal ileum, or colon is diagnosed based on visualization of the lesion area using endoscopic methods and histological examination. In cases of damage to the small intestine, when endoscopy methods are not informative enough and the use of videocapsular endoscopy has a number of contraindications, it is advised to use radiation diagnostic methods, such as multispiral computed tomography and/or magnetic resonance enterography, to make a diagnosis.

We present a clinical case of ambiguous clinical manifestations of Crohn's disease with small intestine and rectal involvement. Tomographic imaging was used to confirm the diagnosis. A 44-year-old patient presented with complaints of non-pronounced abdominal pain, dyspepsia. The lab panel showed indirect signs of malabsorption, an increase in fecal calprotectin. An endoscopic examination with histological verification revealed a picture of proctitis. After performing computed tomography and/or magnetic resonance enterography multiple lesions of the small intestine were revealed. This clinical case demonstrates an atypical clinical picture of Crohn's disease with jejunal, iliac, and rectal lesions.

The patient had no characteristic complaints; the results of endoscopic and morphological studies were not informative. Imaging by means of computed and magnetic resonance tomography has played a crucial role in the diagnosis and successful treatment.

Keywords: Crohn's disease; MRI-enterography; CT-enterography; clinical case.

To cite this article

Shumskaya YuF, Nefedova TS, Akhmedzyanova DA, Blokhin IA, Mnatsakanyan MG. Latent course of Crohn's disease: the role of tomographic imaging in diagnosis. *Digital Diagnostics*. 2022;3(4):394–402. DOI: <https://doi.org/10.17816/DD110952>

Received: 16.09.2022

Accepted: 11.10.2022

Published: 21.11.2022

DOI: <https://doi.org/10.17816/DD110952>

克罗恩病的潜伏过程：断层扫描方法在诊断中的作用

Yuliya F. Shumskaya^{1,2}, Tamara S. Nefedova¹, Dina A. Akhmedzyanova¹,
Ivan A. Blokhin², Marina G. Mnatsakanyan¹

¹ The First Sechenov Moscow State Medical University (Sechenov University), Moscow, Russian Federation

² Research and Practical Clinical Center for Diagnostics and Telemedicine Technologies, Moscow, Russian Federation

简评

上消化道、回肠末端或结肠局部的克罗恩病是通过内镜检查和活检标本的组织学检查观察病变而诊断的。在小肠受累的情况下，内镜检查的价值不大，视频胶囊内镜检查有一些禁忌症，建议使用放射学技术，如多螺旋计算机断层扫描和/或磁共振肠成像来进行诊断。

这里描述的是一位临床表现轻微的克罗恩病患者，其小肠和直肠受累，通过使用影像放射学技术验证了其诊断。一名44岁的男子，有轻微腹痛和消化不良。检查显示，有吸收不良的间接迹象，粪便钙蛋白增加；内镜检查与组织学验证显示，有直肠炎的模式。经过计算机断层扫描和磁共振成像肠道造影，可以诊断出小肠的巨大病变，这是症状的基底。

这个临床病例显示了克罗恩病的非典型临床表现，包括空肠、回肠和直肠受累。由于患者没有特征性的主诉，并且由于内窥镜和形态学检查的结果信息量不足，CT和MRI等影像技术在诊断中起到了决定性的作用。

关键词： 克罗恩病；磁共振小肠造影；CT小肠造影；临床病例。

To cite this article

Shumskaya YuF, Nefedova TS, Akhmedzyanova DA, Blokhin IA, Mnatsakanyan MG. 克罗恩病的潜伏过程：断层扫描方法在诊断中的作用. *Digital Diagnostics*. 2022;3(4):394-402. DOI: <https://doi.org/10.17816/DD110952>

收到: 16.09.2022

接受: 11.10.2022

发布日期: 21.11.2022

研究的现实意义

克罗恩病由于其系统性，不仅会影响胃肠道器官，还会影响肌肉骨骼或呼吸系统、视觉器官或皮肤[1-4]，因此定期出现在不同专业的医生的视野中。可能的主诉多态性，尤其是在疾病发作时伴有肠外症状，或在疾病的潜伏过程中主诉极少，使得克罗恩病的诊断极其困难[5, 6]，因此不能及时进行适当的治疗。

在克罗恩病的典型病例中，诊断是基于使用内窥镜研究方法对受影响区域进行可视化，当病变位于上消化道、回肠末端和大肠时，可以进行诊断。然而，例如，当小肠受到影响时，内窥镜检查方法变得无法提供足够信息，或者在视频胶囊内窥镜检查[7]的情况下，有一些禁忌症使其难以在临床实践中使用。在这种情况下，最好使用放射诊断技术，如多螺旋计算机断层扫描（MSCT）和/或磁共振成像（MRI）来进行诊断[8, 9]。

这里描述的是一位临床表现轻微的克罗恩病患者，其小肠和直肠受累，通过使用放射学技术验证了其诊断。

病例报告

关于患者

患者D，44岁，主诉脐部不适，进食后30-60分钟出现上腹及脐部膨胀感和饱胀干感，入消化内科。2017年第一次出现腹部沉重感，嗝气，进食后胃灼热发作，2年减重15公斤，饮食无变化。患者接受了门诊检查，未检测到胃肠道病理：腹部超声检查无异常，食道胃十二指肠镜检查检测浅表性胃炎，与幽门螺旋杆菌无关（快速尿素酶试验阴性），结肠镜检查无器质性病变。该状况被定为奥迪括约肌的功能障碍。指定的雷贝拉唑

和羟甲香豆素的治疗无明显效果。患者有阵发性腹痛（数月内1次）。就上述投诉，患者入院接受检查。

入院后，病情令人满意。身材瘦弱，体重指数为20.02公斤/平方米。入院时的体温为36.5°C。皮肤苍白。腹部在视觉上是对称的，在脐区、右胃中部和右髂区触诊时疼痛。大便正规，香肠状，每天1次，无病理杂质。

实验室和仪器检查的结果

根据实验室研究方法，注意到住院期间发生的血红蛋白下降（从137.2到123g/l，正常值为132-180）；血清铁水平降低至10.4 μmol/l（N 12.5-32.2）；总蛋白减少至63 g/l（N 66-83）；粪便潜血试验阳性和粪便钙卫蛋白水平升高（389 μg/g，正常值高达50）。所有其他血常规检查、生化血液检查、凝血时间图、尿液和粪便常规检查均保持在参考值范围内。

食管胃十二指肠镜检查未发现上消化道病变。

结肠镜检查显示直肠炎的内窥镜征象：直肠粘膜肿胀、多处出血、血管模式光滑。进行了活组织检查。

组织学检查结果：在直肠粘膜中，结构得以保留，在粘膜固有层中有致密均匀的淋巴浆细胞浸润，伴有大量嗜酸性白细胞，在几个片段中有增生性淋巴滤泡和增殖中心。

调查数据不适合统一景象。鉴于吸收不良综合征的间接迹象（血红蛋白、血清铁、总蛋白下降），决定对小肠进行可视化检查。

口服1升聚乙二醇溶液后进行腹部器官的伴静脉造影法多排螺旋CT：空肠和回肠壁局部增厚，无效地积累了造影剂。过渡到回肠约5厘米的远端空肠壁明显增厚达17毫米，更积极地积聚造影剂，包括粘膜（图1）。区域组织被浸润，在

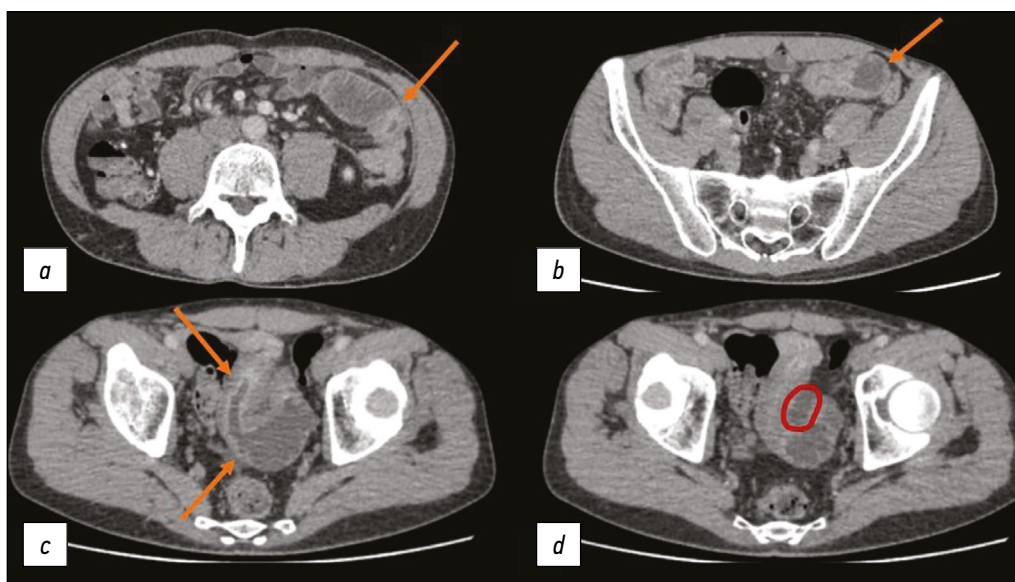


图1。静脉造影法的腹腔多螺旋计算机断层扫描，轴向平面：a) 肠腔明显变窄，肠壁增厚，造影剂活跃积聚（箭头）；b) 壁不均匀增厚的小肠扩大线圈（箭头）；c) 可看到肠腔扩张和变窄；此外，积极积聚造影剂的肠粘膜引起注意（箭头）；d) 小骨盆内积液的环境区域用红色标记。

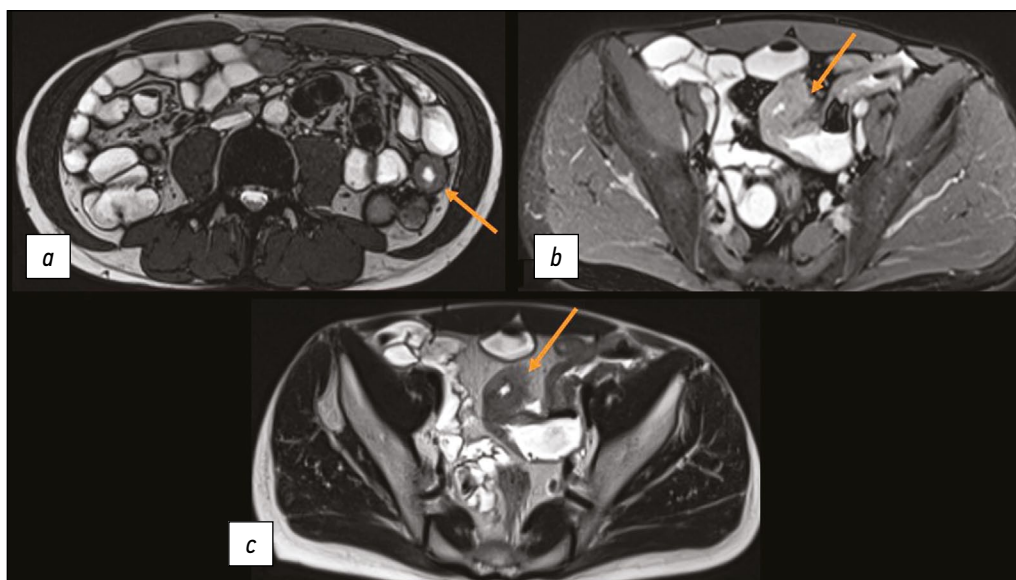


图2。磁共振肠动描记法，轴向平面：箭头表示小肠的增厚区域。

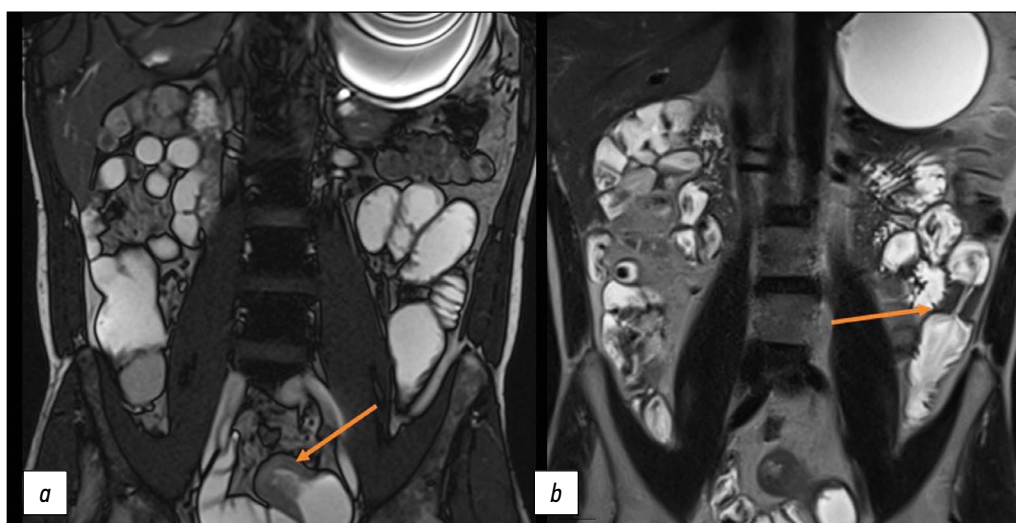


图3。磁共振肠动描记法，冠位：箭头表示小肠壁长段的增厚区域。

此背景下形成液体区（沿着小骨盆环之间的中线）；区域淋巴结大小达9毫米，正在积极积累造影剂。

为了阐明病变的范围和体积，在口服1.2升甘露醇溶液后进行了MR肠动描记法：在小肠中发现四个不均匀壁增厚的局部区域：增厚达8毫米超过25毫米并变窄流明至5毫米；在~90毫米上增厚达12毫米，管腔变窄至3毫米；在160毫米以上增厚10毫米，管腔变窄至3毫米；在32毫米以上增厚9毫米，管腔变窄至3毫米（图 2、3）。小肠的这些区域积极积累造影剂，并在扩散加权成像上显示出弥散受限的迹象。由于病变的性质非常相似，还进行了结核病感染的免疫诊断（0干扰素释放试验 [Interferon-Gamma Release Assays, T-SPOT.TB]，结果为阴性）和胸部多排螺旋CT（无病理）。

诊断、治疗

考虑到检查时发现胃肠道“袋鼠跳”型特征性病变，结合结肠镜检查和组织学检查数据，该患者诊断为“克罗恩病，影响小肠和直肠的狭窄形式”。

为停止发作，开始了治疗：泼尼松龙120毫克/天静脉注射，逐渐减少剂量，甲泼尼龙——8毫克/天，剂量口服，美沙拉嗪直肠给药，剂量为2克/天。由于该过程的非典型定位、病变的范围和疾病的高活动性，选择了基因工程生物药物（英夫利昔单抗）和硫唑嘌呤来维持缓解。

治疗期间，患者病情好转，不再有腹痛和消化不良的症状。3个月后动态检查，粪便钙卫蛋白水平在正常范围内，血液生化分析无吸收不良迹象。患者体重增加了约5公斤。

讨论

本临床病例展示了克罗恩病的非典型临床表现，伴有空肠、回肠和直肠损伤。在患者没有特征性主诉以及内窥镜和形态学研究提供的信息不足的情况下，断层扫描放射诊断方法在确定诊断中起着决定性作用。

克罗恩病诊断和治疗的临床指南描述了多排螺旋CT和MRI肠动描记法的使用，只是为了在视频胶囊内镜检查前排除小肠狭窄[10]。然而，国外文献中已经发表了一些论文，显示了影像学技术对克罗恩病诊断的内在价值，包括对其使用的共识[11]。

M. Chavoshi等人的系统评价[12]表明，MRI肠道造影检测克罗恩病病变的敏感度和特异度范围分别为80~88%和81~91%，令人满意，使MRI肠动描记法成为诊断小肠克罗恩病病变的常用方法。

E. K. Park等人的研究[13]表明，腹部多排螺旋CT数据与克罗恩病活动指数和C反应蛋白明显相关 ($p < 0.05$)。在预测疾病活动性的多排螺旋CT数据的ROC分析中，AUC为0.85。使用0.8的阈值，敏感性和阴性预测值分别为95%和94%。

国内文献中也有描述断层摄影研究方法诊断价值的刊物。例如，S. E. Dubrova和G. A. Stashuk[14]报告了使用这些方法以及内窥镜方法在克罗恩病诊断中的重要性。D. P. Kurilo和合著者[15]在一系列临床病例中也显示了多排螺旋CT肠动描记法的特殊重要性，它提供了关于病理变化的定位和程度、过程活性、肠外并发症的存在的数据，这使得确定治疗患有复杂性克罗恩病病程的患者的策略成为可能（在一个案例中伴有回肠穿孔，在另一个案例中伴有降结肠失代偿性狭窄）。

我们提供的病例也证明了使用和高信息量的断层扫描放射方法在诊断克罗恩病伴小肠病变以确定病变的活动性和程度方面的重要性。使用肠动描记法获得的信息在该疾病的诊断中发挥了关键作用，对确定患者的进一步管理至关重要。

结论

克罗恩病并不总是伴有严重的临床症状。常规检查，包括内镜检查，往往不足以诊断小肠疾病。断层扫描方法（CT和MRI肠动描记法）在可视化小肠以评估病变的体积和活动方面具有高度的信息量和准确性。

ADDITIONAL INFORMATION

Funding source. This article was not supported by any external sources of funding.

Competing interests. The authors declare that they have no competing interests.

Authors' contribution. All authors made a substantial contribution to the conception of the work, acquisition, analysis, interpretation of data for the work, drafting and revising the work, final approval of the version to be published and agree to be accountable for all aspects of the work. Yuliya F. Shumskaya — conceptualization, data curation, investigation, writing the original draft, revising and editing the manuscript; Tamara S. Nefedova, Dina A. Akhmedzyanova — conceptualization, data curation, investigation; Ivan A. Blokhin — writing, revising and editing the manuscript; Marina G. Mnatsakanyan — conceptualization, investigation, and supervision.

Consent for publication. Written consent was obtained from the patient for publication of relevant medical information and all of accompanying images within the manuscript in Digital Diagnostics Journal.

СПИСОК ЛИТЕРАТУРЫ

1. Ainouche A., Durot C., Soyer P., et al. Unusual intestinal and extra intestinal findings in Crohn's disease seen on abdominal computed tomography and magnetic resonance enterography // *Clin Imaging*. 2020. Vol. 59, N 1. P. 30–38. doi: 10.1016/j.clinimag.2019.04.010
2. Jumani L., Kataria D., Ahmed M.U., et al. The spectrum of extra-intestinal manifestation of Crohn's disease // *Cureus*. 2020. Vol. 12, N 2. P. e6928. doi: 10.7759/cureus.6928
3. Amado C., Ferreira P.G. Pleuroparenchymal fibroelastosis associated with Crohn's disease: a new aetiology? // *Eur J Case Rep Intern Med*. 2020. Vol. 7, N 12. P. 002017. doi: 10.12890/2020_002017
4. Dodd E.M., Howard J.R., Dulaney E.D., et al. Pyodermatitis-pyostomatitis vegetans associated with asymptomatic inflammatory bowel disease // *Int J Dermatol*. 2017. Vol. 56, N 12. P. 1457–1459. doi: 10.1111/ijd.13640
5. Urbanek M., Neill S.M., McKee P.H. Vulval Crohn's disease: difficulties in diagnosis // *Clin Exp Dermatol*. 1996. Vol. 21, N 3. P. 211–214. doi: 10.1111/j.1365-2230.1996.tb00065.x
6. Dore M., Junco T.P., Galán S.A., et al. Pitfalls in diagnosis of early-onset inflammatory bowel disease // *Eur J Pediatr Surg*. 2018. Vol. 28, N 1. P. 39–43. doi: 10.1055/s-0037-1604428
7. Cave D.R., Hakimian S., Patel K. Current controversies concerning capsule endoscopy // *Dig Dis Sci*. 2019. Vol. 64, N 11. P. 3040–3047. doi: 10.1007/s10620-019-05791-4
8. Minordi L.M., Larosa L., Papa A., et al. Assessment of Crohn's disease activity: magnetic resonance enterography in comparison with clinical and endoscopic evaluations // *J Gastrointest Liver Dis*. 2019. Vol. 28. P. 213–224. doi: 10.15403/jgld-183
9. Hokama A., Kinjo T., Fujita J. Growing role of magnetic resonance enterography in the management of Crohn disease // *Pol Arch Intern Med*. 2020. Vol. 130, N 9. P. 724–725. doi: 10.20452/pamw.15628
10. Клинические рекомендации по диагностике и лечению болезни Крона у взрослых (проект) // *Колопроктология*. 2020. Т. 19, № 2. С. 8–38. doi: 10.33878/2073-7556-2020-19-2-8-38
11. Bruining D.H., Zimmermann E.M., Loftus E.V., et al; Society of Abdominal Radiology Crohn's Disease-Focused Panel. Consensus

recommendations for evaluation, interpretation, and utilization of computed tomography and magnetic resonance enterography in patients with small bowel Crohn's disease // *Radiology*. 2018. Vol. 286, N 3. P. 776–799. doi: 10.1148/radiol.2018171737

12. Chavoshi M., Mirshahvalad S.A., Kasaeian A., et al. Diagnostic accuracy of magnetic resonance enterography in the evaluation of colonic abnormalities in Crohn's disease: a systematic review and meta-analysis // *Acad Radiol*. 2021. Vol. 28, Suppl. 1. P. S192–S202. doi: 10.1016/j.acra.2021.02.022

13. Park E.K., Han N.Y., Park B.J., et al. Value of computerized tomography enterography in predicting Crohn's disease

activity: correlation with Crohn's disease activity index and C-reactive protein // *Iran J Radiol*. 2016. Vol. 13, N 4. P. e34301. doi: 10.5812/iranjradiol.34301

14. Дуброва С.Э., Сташук Г.А. Возможности лучевых методов в диагностике воспалительных заболеваний кишечника // *Альманах клинической медицины*. 2016. Т. 44, № 6. С. 757–769. doi: 10.18786/2072-0505-2016-44-6-757-769

15. Курило Д.П., Савченко М.И., Соловьев И.А., и др. Возможности компьютерно-томографической энтерографии в диагностике осложненных форм болезни Крона // *Вестник Российской Военно-медицинской академии*. 2020. № 1. С. 60–65.

REFERENCES

1. Ainouche A, Durot C, Soyer P, et al. Unusual intestinal and extra intestinal findings in Crohn's disease seen on abdominal computed tomography and magnetic resonance enterography. *Clin Imaging*. 2020;59(1):30–38. doi: 10.1016/j.clinimag.2019.04.010

2. Jumani L, Kataria D, Ahmed MU, et al. The Spectrum of extra-intestinal manifestation of Crohn's disease. *Cureus*. 2020;12(2):e6928. doi: 10.7759/cureus.6928

3. Amado C, Ferreira PG. Pleuroparenchymal fibroelastosis associated with Crohn's disease: a new aetiology? *Eur J Case Rep Intern Med*. 2020;7(12):002017. doi: 10.12890/2020_002017

4. Dodd EM, Howard JR, Dulaney ED, et al. Pyodermitis-pyostomatitis vegetans associated with asymptomatic inflammatory bowel disease. *Int J Dermatol*. 2017;56(12):1457–1459. doi: 10.1111/ijd.13640

5. Urbanek M, Neill SM, McKee PH. Vulval Crohn's disease: difficulties in diagnosis. *Clin Exp Dermatol*. 1996;21(3):211–214. doi: 10.1111/j.1365-2230.1996.tb00065.x

6. Dore M, Junco TP, Galán SA, et al. Pitfalls in diagnosis of early-onset inflammatory bowel disease. *Eur J Pediatr Surg*. 2018;28(1):39–43. doi: 10.1055/s-0037-1604428

7. Cave DR, Hakimian S, Patel K. Current controversies concerning capsule endoscopy. *Dig Dis Sci*. 2019;64(11):3040–3047. doi: 10.1007/s10620-019-05791-4

8. Minordi LM, Larosa L, Papa A, et al. Assessment of Crohn's disease activity: magnetic resonance enterography in comparison with clinical and endoscopic evaluations. *J Gastrointest Liver Dis*. 2019;28:213–224. doi: 10.15403/jgld-183

9. Hokama A, Kinjo T, Fujita J. Growing role of magnetic resonance enterography in the management of Crohn

disease. *Pol Arch Intern Med*. 2020;130(9):724–725. doi: 10.20452/pamw.15628

10. Clinical guidelines for the diagnosis and treatment of Crohn's disease in adults (project). *Koloproktologiya*. 2020;19(2):8–38. (In Russ). doi: 10.33878/2073-7556-2020-19-2-8-38

11. Bruining DH, Zimmermann EM, Loftus EV, et al; Society of Abdominal Radiology Crohn's Disease-Focused Panel. Consensus recommendations for evaluation, interpretation, and utilization of computed tomography and magnetic resonance enterography in patients with small bowel Crohn's disease. *Radiology*. 2018;286(3):776–799. doi: 10.1148/radiol.2018171737

12. Chavoshi M, Mirshahvalad SA, Kasaeian A, et al. Diagnostic accuracy of magnetic resonance enterography in the evaluation of colonic abnormalities in Crohn's disease: a systematic review and meta-analysis. *Acad Radiol*. 2021;28(Suppl 1):S192–S202. doi: 10.1016/j.acra.2021.02.022

13. Park EK, Han NY, Park BJ, et al. Value of computerized tomography enterography in predicting Crohn's disease activity: correlation with Crohn's disease activity index and C-reactive protein. *Iran J Radiol*. 2016;13(4):e34301. doi: 10.5812/iranjradiol.34301

14. Dubrova SE, Stashuk GA. Possibilities of radiation methods in the diagnosis of inflammatory bowel diseases. *Al'manakh klinicheskoi meditsiny*. 2016;44(6):757–769. (In Russ). doi: 10.18786/2072-0505-2016-44-6-757-769

15. Kurilo DP, Savchenko MI, Soloviev IA, et al. Possibilities of computed tomography angiography in the diagnosis of complicated forms of Crohn's disease. *Bulletin of the Russian military medical academy*. 2020;(1):60–65. (In Russ).

AUTHORS' INFO

* Yuliya F. Shumskaya;

address: 24-1 Petrovka str., 127051, Moscow, Russia;
ORCID: <https://orcid.org/0000-0002-8521-4045>;
eLibrary SPIN: 3164-5518; e-mail: yu.shumskaia@npcmr.ru

Tamara S. Nefedova;

ORCID: <https://orcid.org/0000-0002-6718-8701>;
eLibrary SPIN: 3097-4977; e-mail: prosto.toma.22@gmail.com

ОБ АВТОРАХ

* Шумская Юлия Федоровна;

адрес: Россия, 127051, Москва, ул. Петровка, д. 24, стр. 1;
ORCID: <https://orcid.org/0000-0002-8521-4045>;
eLibrary SPIN: 3164-5518; e-mail: yu.shumskaia@npcmr.ru

Нефедова Тамара Сергеевна;

ORCID: <https://orcid.org/0000-0002-6718-8701>;
eLibrary SPIN: 3097-4977; e-mail: prosto.toma.22@gmail.com

* Corresponding author / Автор, ответственный за переписку

Dina A. Akhmedzyanova;

ORCID: <https://orcid.org/0000-0001-7705-9754>;
eLibrary SPIN: 6983-5991; e-mail: dina_akhm@mail.ru

Ivan A. Blokhin;

ORCID: <https://orcid.org/0000-0002-2681-9378>;
eLibrary SPIN: 3306-1387; e-mail: i.blokhin@npcmr.ru

Marina G. Mnatsakanyan, MD, Dr. Sci. (Med.);

ORCID: <https://orcid.org/0000-0001-9337-7453>;
eLibrary SPIN: 2015-1822; e-mail: mnatsakanyan08@mail.ru

Ахмедзянова Дина Альфредовна;

ORCID: <https://orcid.org/0000-0001-7705-9754>;
eLibrary SPIN: 6983-5991; e-mail: dina_akhm@mail.ru

Блохин Иван Андреевич;

ORCID: <https://orcid.org/0000-0002-2681-9378>;
eLibrary SPIN: 3306-1387; e-mail: i.blokhin@npcmr.ru

Мнацакян Марина Генриковна, д.м.н.;

ORCID: <https://orcid.org/0000-0001-9337-7453>;
eLibrary SPIN: 2015-1822; e-mail: mnatsakanyan08@mail.ru