

DOI: <https://doi.org/10.17816/DD340815>

Прецизионная брахитерапия рака предстательной железы под контролем ПСМА-рецепторной молекулярной визуализации

П.В. Свиридов¹, П.О. Румянцев², М.В. Дегтярев³, С.С. Серженко³, Д.Б. Санин^{1, 4}, С.В. Стыров¹, Д.Ю. Агибалов¹, С.В. Корнев⁵

¹ Медицинский центр «Доктор Плюс», Обнинск, Российская Федерация;

² Группа клиник «Мой медицинский центр», Санкт-Петербург, Российская Федерация;

³ Национальный медицинский исследовательский центр эндокринологии, Москва, Российская Федерация;

⁴ Национальный медицинский исследовательский центр радиологии, Обнинск, Российская Федерация;

⁵ Балтийский федеральный университет имени Иммануила Канта, Калининград, Российская Федерация

АННОТАЦИЯ

Одним из методов лечения локализованного рака предстательной железы без признаков прорастания капсулы железы и в отсутствии признаков метастазов (стадия cT1-T2N0M0) является брахитерапия с имплантацией микроисточников на основе изотопа ¹²⁵I. Методы структурной визуализации (ультразвуковое исследование; компьютерная томография, КТ; магнитно-резонансная томография, МРТ) не обладают высокой специфичностью в дифференциальной диагностике рака предстательной железы. Гибридные технологии лучевой визуализации (однофотонная эмиссионная компьютерная томография + компьютерная томография, ОФЭКТ/КТ; позитронно-эмиссионная томография + компьютерная томография, ПЭТ-КТ; позитронно-эмиссионная томография + магнитно-резонансная томография, ПЭТ/МРТ) сочетают в себе достоинства высокой чувствительности кросс-секционных методов структурной визуализации (КТ и МРТ) и высокой специфичности методов молекулярной визуализации (ОФЭКТ, ПЭТ) с туморотропными радиофармацевтическими лекарственными препаратами.

В данной работе на 7 клинических наблюдениях локализованного рака предстательной железы (шкала Глисона 6–7) показано, что прецизионность низкодозной брахитерапии микроисточниками ¹²⁵I локализованных карцином предстательной железы, равно как и прицельной биопсии, может быть повышена при использовании гибридных методов ПСМА-рецепторной (простатспецифический мембранный антиген) молекулярной визуализации (ОФЭКТ/КТ, ПЭТ/КТ). Метод ОФЭКТ/КТ более доступен, чем ПЭТ/КТ, и при наличии холодных наборов (HYNIC-PSMA) позволяет выполнять исследование в любой лаборатории радиоизотопной диагностики, располагающей соответствующими сканерами.

Инновационная технология ПСМА-навигационной биопсии и брахитерапии под контролем гибридной молекулярной визуализации может применяться при первичных и рецидивных случаях локализованного рака предстательной железы, увеличивает точность и снижает травматичность процедур, повышает медико-экономическую эффективность низкодозной брахитерапии микроисточниками ¹²⁵I.

Необходимы дальнейшие исследования для совершенствования технологии и оценки отдалённых результатов лечения на многочисленной группе пациентов.

Ключевые слова: брахитерапия низкодозная прецизионная; йод-125; простатспецифический мембранный антиген; ПСМА; однофотонная эмиссионная компьютерная томография, совмещённая с компьютерной томографией; ОФЭКТ/КТ; позитронно-эмиссионная томография, совмещённая с компьютерной томографией; ПЭТ/КТ.

Как цитировать:

Свиридов П.В., Румянцев П.О., Дегтярев М.В., Серженко С.С., Санин Д.Б., Стыров С.В., Агибалов Д.Ю., Корнев С.В. Прецизионная брахитерапия рака предстательной железы под контролем ПСМА-рецепторной молекулярной визуализации // *Digital Diagnostics*. 2023. Т. 4, № 3. С. 411–426. DOI: <https://doi.org/10.17816/DD340815>

DOI: <https://doi.org/10.17816/DD340815>

Precision low-dose brachytherapy of prostate cancer under PSMA-receptor molecular visualization

Pavel V. Sviridov¹, Pavel O. Rumiantsev², Mikhail V. Degtyarev³, Sergey S. Serzhenko³, Dmitry B. Sanin^{1, 4}, Sergey V. Styrov¹, Dmitry Yu. Agibalov¹, Sergey V. Korenev⁵

¹ Medical center "Doctor Plus", Obninsk, Russian Federation;

² Clinics group "My Medical Center", Saint Peterburg, Russian Federation;

³ Endocrinology Research Centre, Moscow, Russian Federation;

⁴ National Medical Research Radiological Center, Obninsk, Russian Federation;

⁵ I. Kant Baltic Federal University, Kaliningrad, Russian Federation

ABSTRACT

Brachytherapy with implantation of micro sources based on isotope ¹²⁵I is a preferred treatment for localized prostate cancer without signs of germination of the gland capsule and in the absence of signs of metastases (stage cT1-T23aN0M0). Structural imaging methods (ultrasound, computed tomography, and magnetic resonance imaging) do not have high specificity in the differential diagnosis of prostate cancer. Hybrid technologies of radiation imaging (single-photon emission computed tomography/computed tomography, positron emission tomography/computed tomography, and positron emission tomography/magnetic resonance imaging) combine the advantages of high sensitivity of cross-sectional structural imaging methods (computed tomography and magnetic resonance imaging) and high specificity of molecular imaging methods (single-photon emission computed tomography and positron emission tomography) with tumortropic radiopharmaceuticals. In this original clinical study, based on seven observations of localized prostate cancer (Gleason 6–7), it was shown that the precision of low-dose brachytherapy using ¹²⁵I micro sources of localized prostate carcinomas, along with targeted biopsy, can be increased using hybrid methods of PSMA-receptor molecular imaging (single-photon emission computed tomography/ computed tomography, positron emission tomography/ computed tomography). The single-photon emission computed tomography/ computed tomography method is more accessible than positron emission tomography/ computed tomography. Moreover, when coupled with cold kits (HYNIC-PSMA), it allows research within any radioisotope diagnostics laboratory equipped with single-photon emission computed tomography/ computed tomography. The innovative technology of PSMA-navigation biopsy and brachytherapy, under the control of hybrid molecular imaging, can be used in primary and recurrent cases of localized prostate cancer, increases the accuracy and reduces the traumatic nature of procedures, and increases the medical and economic efficiency of low-dose brachytherapy with ¹²⁵I micro sources. Further research is needed to improve the technology and evaluate its long-term results.

Keywords: brachytherapy low-dose rate precision; ¹²⁵I; prostate-specific membrane antigen; PSMA; single-photon emission computed tomography / computed tomography; positron emission tomography / computed tomography.

To cite this article:

Sviridov PV, Rumiantsev PO, Degtyarev MV, Serzhenko SS, Sanin DB, Styrov SV, Agibalov DY, Korenev SV. Precision low-dose brachytherapy of prostate cancer under PSMA-receptor molecular visualization. *Digital Diagnostics*. 2023;4(3):411–426. DOI: <https://doi.org/10.17816/DD340815>

Received: 18.04.2023

Accepted: 20.07.2023

Published: 25.08.2023

DOI: <https://doi.org/10.17816/DD340815>

在PSMA受体分子成像控制下的前列腺癌精确近距离照射

Pavel V. Sviridov¹, Pavel O. Rumiantsev², Mikhail V. Degtyarev³, Sergey S. Serzhenko³, Dmitry B. Sanin^{1,4}, Sergey V. Styrov¹, Dmitry Yu. Agibalov¹, Sergey V. Korenev⁵

¹ Medical center "Doctor Plus", Obninsk, Russian Federation;

² Clinics group "My Medical Center", Saint Peterburg, Russian Federation;

³ Endocrinology Research Centre, Moscow, Russian Federation;

⁴ National Medical Research Radiological Center, Obninsk, Russian Federation;

⁵ I. Kant Baltic Federal University, Kaliningrad, Russian Federation

简评

治疗无腺囊萌发迹象和无转移迹象（cT1-T2N0M0期）的局部前列腺癌的方法之一是植入基于同位素¹²⁵I的微源近距离照射。结构成像方法（超声检查、电子计算机断层扫描（CT）、磁共振成像（MRI））在前列腺癌的鉴别诊断中特异性不高。混合放射成像技术（单光子发射计算机断层扫描+电子计算机断层扫描，SPECT/CT；正电子发射计算机断层扫描+电子计算机断层扫描，PET/CT；正电子发射断层扫描+磁共振成像，PET/MRI）结合了结构成像的横断面方法（CT和MRI）的高灵敏度和分子成像方法（SPECT、PET）的高特异性与肿瘤放射治疗物的优点。

在这项研究中，7例局部前列腺癌（格里森评分为6-7分）的临床观察结果表明了，通过使用PSMA受体（前列腺特异性膜抗原）分子成像（SPECT/CT、PET/CT）的混合方法，可以提高使用微源¹²⁵I对局部前列腺癌进行低剂量近距离照射以及靶向活检的精确度。SPECT/CT比PET/CT更经济实惠，而且在存在冷试剂盒（HYNIC-PSMA）的情况下，允许在任何拥有适当扫描仪的放射性同位素诊断实验室进行检查。

混合分子成像控制下的PSMA引导活检和近距离照射创新技术可用于原发性和复发性的局部前列腺癌病例，提高准确度，减少检查创伤性，提高微源¹²⁵I低剂量近距离照射的医疗和经济效益。

还需要进一步的研究来改进这种技术，并对大量患者的长期治疗效果进行评估。

关键词：精确低剂量近距离照射；碘125；前列腺特异性膜抗原；PSMA；联合电子计算机断层扫描的单光子发射计算机断层扫描；SPECT/CT；联合电子计算机断层扫描的正电子发射计算机断层扫描；PET/CT。

引用本文：

Sviridov PV, Rumiantsev PO, Degtyarev MV, Serzhenko SS, Sanin DB, Styrov SV, Agibalov DY, Korenev SV. 在PSMA受体分子成像控制下的前列腺癌精确近距离照射. *Digital Diagnostics*. 2023;4(3):411-426. DOI: <https://doi.org/10.17816/DD340815>

收到: 18.04.2023

接受: 20.07.2023

发布日期: 25.08.2023

АКТУАЛЬНОСТЬ

Рак предстательной железы занимает второе место по частоте заболеваемости и пятое — среди причин смертности от злокачественных новообразований мужского населения в мире [1]. Скрининг рака предстательной железы по уровню простатспецифического антигена (ПСА) в крови повышает число выявленных на ранней стадии, локализованных в предстательной железе карцином, что значительно улучшает прогноз выживаемости пациентов [2].

Одним из методов лечения локализованного рака предстательной железы без признаков прорастания её капсулы и в отсутствии метастазов (стадия cT1-T2N0M0) является брахитерапия с имплантацией микроисточников на основе изотопа йод-125 (^{125}I) [3–8].

При брахитерапии доза облучения формируется пространственным распределением микроисточников в момент имплантации в проекции первичной карциномы предстательной железы под контролем компьютерной томографии (КТ) или ультразвукового исследования (УЗИ). Имплантированные микроисточники фиксируются в ткани, что предохраняет от облучения окружающих здоровых тканей. При этом безопасные границы облучения (2–3 мм) по периферии микроисточников не приводят к побочному облучению органов риска, таких как уретра, мочевого пузыря, прямая кишка, повреждение которых неизбежно при простатэктомии, дистанционной лучевой терапии и высокодозной брахитерапии. В ряде исследований пациентов с раком предстательной железы групп низкого и умеренного риска рецидива опухоли продемонстрирована лучшая абляция опухоли, чем при дистанционной лучевой терапии [4, 5]. Эффективность низкодозной брахитерапии в лечении пациентов с локализованным раком предстательной железы (pT1-2N0M0) как минимум не уступает любому другому современному методу лечения, в то время как переносимость и качество жизни пациентов существенно выше [9]. Если в начале 2000-х годов в группе умеренного риска в целях бустирования низкодозная брахитерапия комбинировалась с дистанционной лучевой терапией, то в последние десятилетия чаще применяется в качестве самостоятельного метода лечения [10].

Преимуществом метода брахитерапии являются его малоинвазивность (пункционная технология) и возможность контроля процесса установки микроисточников методами структурной визуализации (УЗИ, КТ), низкая частота и степень выраженности нежелательных явлений [11].

Гибридные технологии лучевой визуализации, такие как однофотонная эмиссионная КТ, совмещённая с КТ (ОФЭКТ/КТ), позитронно-эмиссионная томография, совмещённая с КТ (ПЭТ/КТ), позитронно-эмиссионная томография, совмещённая с магнитно-резонансной томографией (ПЭТ/МРТ), сочетают в себе достоинства высокой

чувствительности кросс-секционных методов структурной визуализации (КТ, МРТ) и высокой специфичности методов молекулярной визуализации (ОФЭКТ, ПЭТ) с туморотропными радиофармацевтическими лекарственными препаратами (РФЛП).

Простатспецифический мембранный антиген (ПСМА; англ. prostate-specific membrane antigen, PSMA) у человека кодируется геном *FOLH1* и участвует в метаболизме фолатов. Он известен также как N-ацетил-L-аспартил-L-глутаматпептидаза, или глутамат-карбоксипептидаза II, и является цинксодержащим трансмембранным гликопротеином, экспрессированным в клетках эпителия предстательной железы. Его экспрессия значительно возрастает в злокачественных клетках, а степень экспрессии напрямую коррелирует со степенью агрессивности опухоли, особенно при кастрационно-резистентном и метастатическом раке предстательной железы [12].

ПСМА-рецепторные методы молекулярной визуализации (ОФЭКТ и ПЭТ) предоставляют дополнительные преимущества в уточнении стадии опухоли и выборе объектов для прецизионной биопсии и брахитерапии карциномы предстательной железы [13]. В отечественной клинической практике доступны ПЭТ/КТ с ^{68}Ga -PSMA-11 (изотоп галлия-68) и ^{18}F -PSMA-1007 (18 F-простатспецифический мембранный антиген-1007), а также ОФЭКТ/КТ с $^{99\text{m}}\text{Tc}$ -HYNIC-PSMA (меченный технецием-99m низкомолекулярный ингибитор простатспецифического мембранного антигена). Последний метод представляется нам высокоперспективным ввиду его более широкой доступности (сканеров ОФЭКТ/КТ намного больше, чем ПЭТ/КТ), удобства применения и меньшей затратности, а также ряда технологических преимуществ для обеспечения надлежащей прецизионности при биопсии и брахитерапии локализованного рака предстательной железы.

ОПИСАНИЕ КЛИНИЧЕСКИХ СЛУЧАЕВ

О пациентах

В работе рассматриваются результаты лечения 7 пациентов в возрасте от 65 до 84 лет (в среднем 73 года [95% доверительный интервал 66,8–79,2]) с гистологически подтверждённым раком предстательной железы, которым была выполнена брахитерапия микроисточниками на основе изотопа ^{125}I в клинике «Доктор-Плюс» г. Обнинска Калужской области. У всех пациентов гистологически верифицирована карцинома предстательной железы без признаков регионарных и/или отдалённых метастазов. Первичных пациентов было 5, ещё у 2 пациентов имелся местный рецидив опухоли через 21 и 28 месяцев после брахитерапии микроисточниками ^{125}I . У 2 пациентов стадия опухоли соответствовала T1N0M0, у 4 — T2N0M0, у 1 — T3aN0M0. В последнем случае пациент отказался от предложенного хирургического лечения, в том числе от комбинированной дистанционной лучевой и андрогенной депривационной терапии.

Оценка по шкале Глисона в 5 наблюдениях составила 6 (3+3) баллов, в 2 — 7 (3+4) баллов. Концентрация ПСА в крови до брахитерапии варьировала от 2,8 до 12 нг/мл (в среднем 8,2 нг/мл).

Методы исследования

Пациентам с местным рецидивом опухоли на первом этапе проводилась внутритканевая лучевая терапия микроисточниками ¹²⁵I. Период до прогрессирования колебался в пределах 12–29 месяцев (24,2 [95% ДИ 17,8–30,5]).

Клиническое обследование включало стандартное определение уровня ПСА в сыворотке крови. Образец венозной крови брали утром натощак со стандартными рекомендациями по подготовке к исследованию. Концентрацию ПСА в сыворотке крови определяли с помощью хемилюминесцентного иммуноанализа (границы чувствительности метода — 0,008–30,0 нг/мл).

УЗИ выполняли на аппарате В/К Medical (США) методом ТрУЗИ (трансректальная ультразвуковая диагностика) с определением объёма предстательной железы и объёма остаточной мочи. Урофлоуметрию проводили с целью оценки максимальной объёмной скорости мочеиспускания.

Рентгеновскую КТ органов малого таза с внутривенным контрастным усилением (Омнипак 350 мг/мл, объём 30 мл) в экскреторную фазу для улучшения визуализации анатомии органов риска выполняли на мультиспиральном (32 среза) компьютерном томографе производства компании Siemens (Германия) модели Somatom Score с последующим переносом данных в программу планирования внутритканевой лучевой терапии.

Радионуклидное исследование с РФЛП ^{99m}Tc-HYNIC-PSMA проводили на гибридном томографе General Electric Discovery NM/CT 670. Готовый РФЛП вводили пациенту внутривенно под контролем веновизора (контроль интравазальности введения) из расчёта 6,3 МБк на килограмм веса тела. Через 2 часа после введения РФЛП в гамма-камере ОФЭКТ/КТ выполняли сканирование тазовой области: 60 проекций с экспозицией 30 секунд на проекцию, матрица 256×256. Параметры сбора данных КТ: напряжение трубки 120 кВ, сила тока (модулируемая) 80–400 мА, толщина среза 3,75 мм с реконструкцией 1,25 мм, шаг стола 1 мм. На рабочей станции обработки данных General Electric Xeleris 4DR анализировали полученное

трёхмерное изображение ОФЭКТ/КТ. Выявленные фокусы очагового накопления РФЛП в предстательной железе отмечали на схематическом изображении карты секторов предстательной железы PI-RADS.

Биопсию выполняли трансперинеальным методом под контролем УЗИ (с учётом картины на ОФЭКТ/КТ с ^{99m}Tc-HYNIC-PSMA) биопсийной иглой и пистолетом Protag 2.0 без анестезии; в случае необходимости биопсия предстательной железы и семенных пузырьков проводилась параректальным доступом под спинальной анестезией и КТ-контролем. Гистологическое исследование биоптата выполнялось в лабораториях патологической анатомии с определением суммы баллов по Глисон.

Планирование и проведение брахитерапии источниками ¹²⁵I

Топографию и дозиметрическое планирование проводили накануне процедуры имплантации с применением метода предимплантационного планирования на системе дозиметрического планирования VariSeed (Varian, США) с возможностью совмещения изображений различных модальностей в формате DICOM.

Для выполнения прицельной брахитерапии использовали микроисточники с изотопом ¹²⁵I, которые имплантировались под контролем КТ на аппарате Siemens Somatom Score (Германия) с применением 3D-стереотаксической приставки с шагом между отверстиями 2,5 мм. Процедура проводилась под спинальной анестезией параректальным доступом.

На рис. 1 представлен пример предимплантационного планирования брахитерапии источниками ¹²⁵I. Крестиками обозначены виртуальные отверстия стереотаксической решётки, которая полностью соответствует решётке, установленной на пациенте. Красные точки — это непосредственно микроисточники, цветные линии — распределение изодоз.

Для внутритканевой имплантации использовались микроисточники с ¹²⁵I в форме зёрен отечественного производства (ООО «БЕБИГ»). Длина каждого источника — 4,5 мм, диаметр — 0,8 мм. Количество источников для пациентов заказывали индивидуально по результатам комплексного обследования и дозиметрического планирования. табл. 1.

Таблица 1. Демографическая и клиничко-морфологическая характеристика пациентов

Возраст ¹ , лет	Опухоль			Объём ПЖ / объём опухоли ПЖ, мл	Локализация в ПЖ ⁴	Плановое количество микроисточников ¹²⁵ I / временные затраты на процедуру ⁵	Плановое количество микроисточников ¹²⁵ I / временные затраты на процедуру ⁶
	Стадия, TNM ²	Первичный случай или рецидив ³	По шкале Глисона, балл				
Пациент 1, 84 года	T2N0M0	Первичный	7 (4+3)	40/40	пр. доля T2a (mid)	60 75 мин	60 75 мин
Пациент 2, 79 лет	T2N0M0	Первичный	6 (3+3)	38/15	пр. доля T2a (арех), лев. доля T2p (mid)	60 75 мин	20 25 мин

Таблица 1. Окончание

Возраст ¹ , лет	Опухоль			Объём ПЖ / объём опухоли ПЖ, мл	Локализация в ПЖ ⁴	Плановое количество микроисточников ¹²⁵ I / временные затраты на процедуру ⁵	Плановое количество микроисточников ¹²⁵ I / временные затраты на процедуру ⁶
	Стадия, TNM ²	Первичный случай или рецидив ³	По шкале Глисона, балл				
Пациент 3, 73 года	T1N0M0	Первичный	6 (3+3)	36/14	пр. доля TZa (арех), лев. доля PZpl (base) PZpl (mid)	70 87 мин	32 45 мин
Пациент 4, 68 лет	T3N0M0	Рецидив	7 (4+3)	38/15	пр. доля TZp, PZpl (base)	60 75 мин	20 25 мин
Пациент 5, 70 лет	T2N0M0	Рецидив	6 (3+3)	30/15	пр. доля PZpl (mid)	70 87 мин	30 40 мин
Пациент 6, 65 лет	T1N0M0	Первичный	7 (4+3)	60/15	пр. доля TZa (mid)	90 112 мин	30 40 мин
Пациент 7, 69 лет	T2N0M0	Первичный	6 (3+3)	78/78	пр. доля TZa (арех), лев. доля PZpl (base) PZpl (mid)	32 45 мин	90 112 мин

Примечание. ¹ — возраст пациента на момент лечения; ² — UICC, 8th ed. (https://oncology.ru/specialist/treatment/tnm/tnm8_summary.pdf); ³ — метод первичного лечения; ⁴ — международный стандарт; ⁵ — без визуализации опухоли методом ОФЭКТ/КТ; ⁶ — под контролем ПСМА/ОФЭКТ/КТ. TZa (mid/арех) — передняя переходная зона (средняя/апикальная часть); TZp (mid) — задняя переходная зона (средняя часть); PZpl (mid/base) — задняя зона (средняя/базальная часть). ПЖ — предстательная железа; ОФЭКТ/КТ — однофотонная эмиссионная компьютерная томография, совмещённая с компьютерной томографией; ПСМА — простатспецифический мембранный антиген.

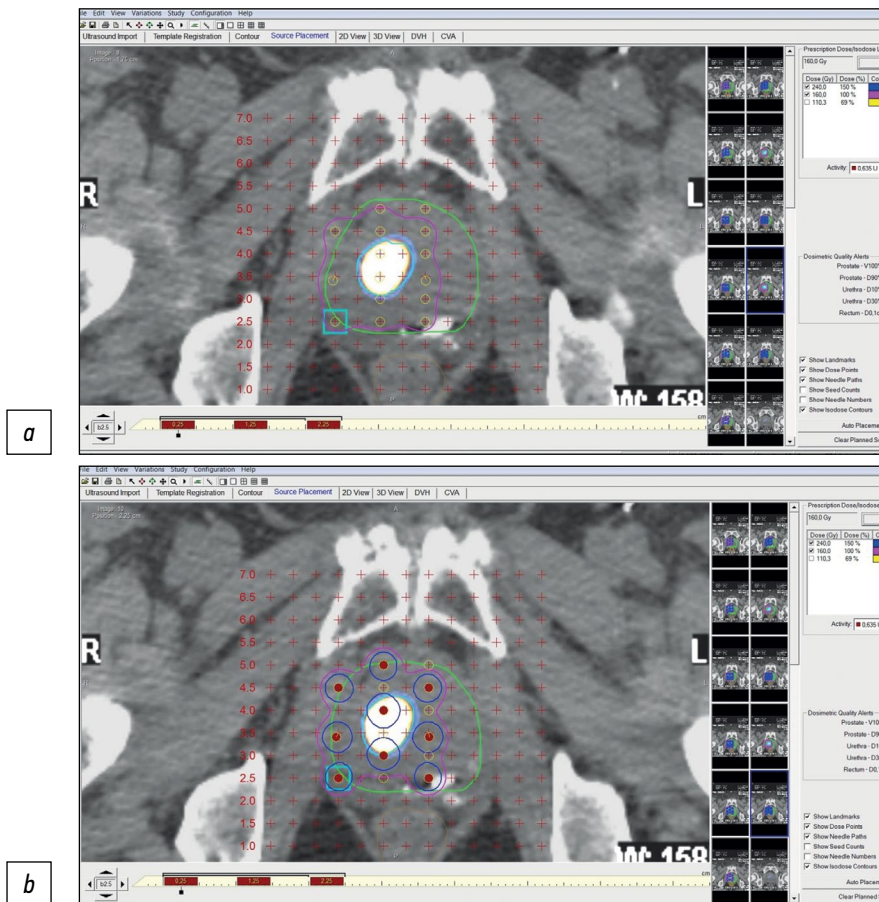


Рис. 1. Этапы дозиметрического планирования брахитерапии микроисточниками ¹²⁵I локализованного рака предстательной железы с учётом ОФЭКТ/КТ с ^{99m}Tc-НУНИС-PSMA: *a* — топометрическая разметка; *b* — топометрическая разметка и дозиметрическое планирование брахитерапии.

Подготовка пациента к брахитерапии включала подготовку кишечника и антибактериальную терапию; для обезболивания применяли метод спинальной анестезии путём введения лидокаина/бупивакаина.

Процедура имплантации осуществлялась согласно принятым в 2014 году рекомендациям [12]. Контроль размещения микроисточников ^{125}I осуществлялся визуально при контрольных сканированиях и реконструкции получаемых изображений.

Пациентов выписывали на следующий день после процедуры брахитерапии, и в течение 3–5 дней они возвращались к обычной жизнедеятельности. Никому из пациентов не потребовались катетеризация мочевого пузыря или наложение эпицистостомы. Незначительное затруднение мочеиспускания нивелировалось назначением альфа-блокаторов в общепринятых дозировках. Лучевых реакций, как ранних, так и поздних, не отмечено.

Длительность процедуры брахитерапии зависела от количества имплантируемых микроисточников ^{125}I и варьировала от 25 до 112 минут (в среднем 51,7 минут), что было на 1/3 (34,8%) меньше среднего расчётного времени (79,4 минут) при стандартной процедуре (без ПСМА-ОФЭКТ/КТ-навигации).

Серьёзных осложнений лечения в ближайшем и отдалённом периодах (в среднем 24,5 месяцев) не наблюдалось. У 2 пациентов в течение нескольких дней после процедуры имелись дизурические явления слабой степени выраженности, не потребовавшие установки катетера или лекарственной терапии и разрешившиеся спонтанно.

Клинический случай 1

Пациент Ж., 84 года, поступил с диагнозом «Рак предстательной железы, ПСА 20 нг/мл, аденокарцинома, Глисон 7 (4+3)». Внутритканевая лучевая терапия предстательной железы ^{125}I параректальным доступом под КТ-контролем с учётом картины ОФЭКТ/КТ выполнена

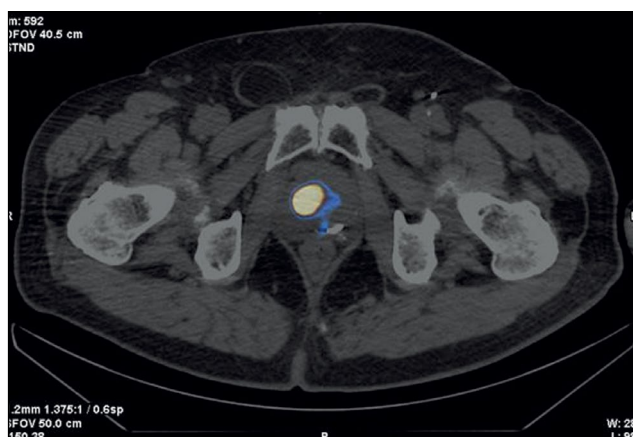


Рис. 2. Пациент Ж., 84 года. ОФЭКТ/КТс $^{99\text{m}}\text{Tc}$ -HYNIC-PSMA, аксиальная проекция: очаг накопления радиофармпрепарата в транзитной зоне средней части правой доли предстательной железы.

09.10.2020. Через 2 года уровень ПСА составил 0,16 нг/мл; ремиссия опухоли. На 14.01.2023 — ПСА 0,1 нг/мл.

На рис. 2 представлен результат ОФЭКТ/КТ с $^{99\text{m}}\text{Tc}$ -HYNIC-PSMA.

Клинический случай 2

Пациент З., 79 лет, поступил с диагнозом «Диффузная гиперплазия предстательной железы, уровень ПСА 4,5 нг/мл». По данным УЗИ, ТРУЗИ и МРТ с контрастированием патологических очагов в ткани железы не обнаружено. По результатам ОФЭКТ/КТ с $^{99\text{m}}\text{Tc}$ -HYNIC-PSMA выявлены очаги накопления РФЛП в ткани железы объёмом 15 мм³ (рис. 3). Выполнение биопсии предстательной железы под контролем УЗИ невозможно по причине ампутации прямой кишки, поэтому выполнена прицельная биопсия параректальным доступом под контролем КТ. Получено морфологическое заключение: «Аденокарцинома, Глисон 6 (3+3)».

Имплантация радиоактивных источников ^{125}I произведена 28.01.2021 параректально под КТ-контролем. ПСА при повторном обследовании: сентябрь, 2022 — 0,2 нг/мл, 14.01.2023 — 0,1 нг/мл.

В данном клиническом случае мы столкнулись с двумя проблемами: неизвестный источник повышения уровня ПСА в динамике и невозможность выполнения прицельной биопсии очага карциномы в предстательной железе под контролем УЗИ. Применение гибридного ОФЭКТ/КТ с $^{99\text{m}}\text{Tc}$ -HYNIC-PSMA с последующей биопсией очага накопления РФЛП под контролем КТ позволило успешно разрешить обе проблемы, а прецизионная брахитерапия с учётом картины ОФЭКТ/КТ была выполнена меньшим количеством микроисточников ^{125}I .

Клинический случай 3

Пациент К., 73 года, поступил с диагнозом «Диффузная гиперплазия предстательной железы, задержка мочи, эпицистостома, ПСА 12,7 нг/мл». Многоместная биопсия

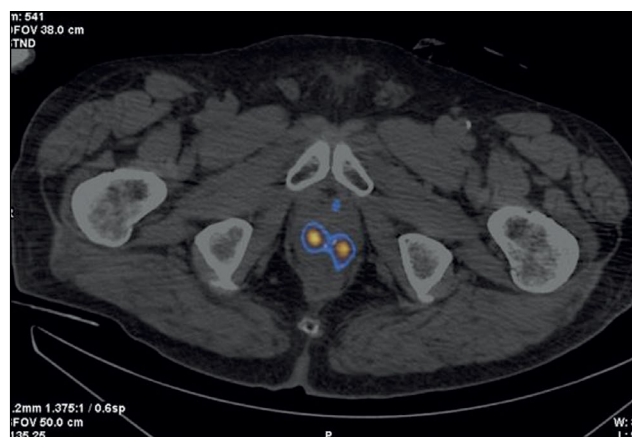


Рис. 3. Пациент З., 79 лет. ОФЭКТ/КТ с $^{99\text{m}}\text{Tc}$ -HYNIC-PSMA: очаги накопления радиофармпрепарата в транзитных зонах обеих долей на границе средней трети и верхушки предстательной железы.

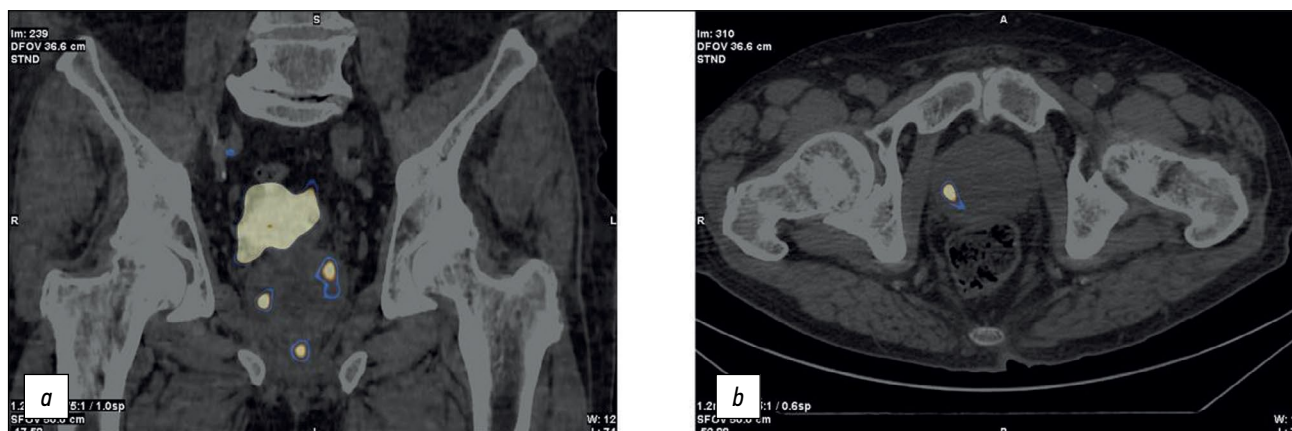

Рис. 4. Пациент К., 73 года. ОФЭКТ/КТ с ^{99m}Tc -HYNIC-PSMA, фронтальный (а) и аксиальный (b) срезы: очаги накопления радиофармпрепарата в передней части переходной зоны в верхушке правой доли, в заднелатеральной части периферической зоны на уровне основания левой доли, в заднелатеральной части периферической зоны на уровне основания и средней трети левой доли предстательной железы; физиологическое накопление радиофармпрепарата в мочевом пузыре.

под контролем УЗИ не подтвердила злокачественного роста. Картина ОФЭКТ/КТ с ^{99m}Tc -HYNIC-PSMA отражена на рис. 4. На ОФЭКТ/КТ обнаружен очаг накопления РФЛП в ткани железы размером 14 мм^3 . Проведена прицельная биопсия параректальным доступом под контролем КТ. Получено морфологическое подтверждение: «Аденокарцинома, Глисон 6 (3+3)».

Фокальная имплантация радиоактивных источников ^{125}I проведена 28.11.2020 параректально под КТ-контролем. Выполнена трансуретральная резекция внутрипузырного компонента, эпицистостома удалена. При повторном исследовании (28.11.2022): ПСА $0,13\text{ нг/мл}$, мочеиспускание самостоятельное, остаточная моча в объёме 15 см^3 .

В данном клиническом примере имели место следующие проблемы: невозможность выявить причину повышенного ПСА, «большой» объём железы и эпицистостома. Гибридное применение РФЛП в диагностике и технология биопсии под КТ-навигацией позволили с успехом решить эти проблемы, а фокальная брахитерапия, проведённая с учётом данных накопления РФЛП и биопсии, дала свой результат.

Клинический случай 4

Пациент Ф., 68 лет, поступил с диагнозом «Рак предстательной железы, Т3а, распространение на капсулу железы; в 2013 году проведена имплантация источников ^{125}I в ткань железы и закапсульное пространство. С конца 2020 года отмечен рост ПСА». По поводу повышения ПСА до $0,95\text{--}2,8\text{ нг/мл}$ после проведённого ранее лечения выполнена ОФЭКТ/КТ с ^{99m}Tc -HYNIC-PSMA (рис. 5). На ОФЭКТ/КТ выявлена зона накопления туморотропного РФЛП объёмом 15 мм^3 , биопсия которого выполнена под КТ-навигацией. Гистологическое заключение: «Аденокарцинома предстательной железы, Глисон 6 (3+3)». Дозиметрическое планирование брахитерапии источниками низкой мощности дозы на основе изотопа ^{125}I проведено на основе ОФЭКТ/КТ. Реимплантация

микроисточников ^{125}I произведена 11.03.2021 согласно топографической разметке для реализации дозиметрического плана. При контрольном обследовании (23.01.2023) уровень ПСА $0,05\text{ нг/мл}$.

В данном клиническом наблюдении ОФЭКТ/КТ с ^{99m}Tc -HYNIC-PSMA позволило выполнить прецизионную биопсию, подтвердившую локальный рецидив рака предстательной железы, и затем повторную (спасительную) брахитерапию под КТ-контролем.

Клинический случай 5

Пациент Г., 70 лет, поступил с диагнозом «Рак предстательной железы, установлен в 2005 году; Т2а, аденокарцинома, Глисон 6 (3+3)». Брахитерапия под КТ-контролем успешно выполнена в 2005 году, с 2017 года отмечается рост ПСА ($1,94\text{--}2,31\text{ нг/мл}$). На фоне этого роста выполнено обследование в объёме УЗИ, ТРУЗИ, КТ

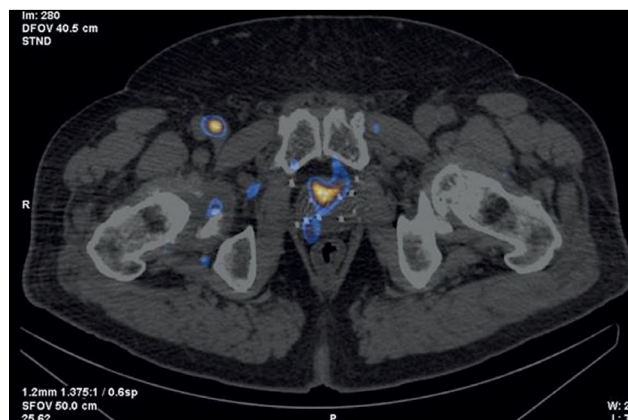


Рис. 5. Пациент Ф., 68 лет, ОФЭКТ/КТ с ^{99m}Tc -HYNIC-PSMA: очаги накопления радиофармпрепарата на границе центральной зоны и заднелатеральной части периферической зоны справа на уровне основания правой доли предстательной железы. На скане визуализируются множественные стержни в предстательной железе, имплантированные при ранее проведённой брахитерапии.

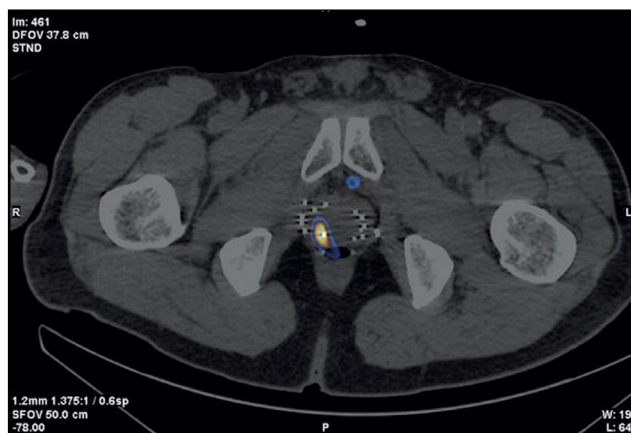


Рис. 6. Пациент Г., 70 лет, ОФЭКТ/КТ с ^{99m}Tc -HYNIC-PSMA: очаг накопления радиофармпрепарата в заднелатеральном отделе периферической зоны средней части правой доли предстательной железы. Множественные стержни в предстательной железе, имплантированные при ранее проведенной брахитерапии.

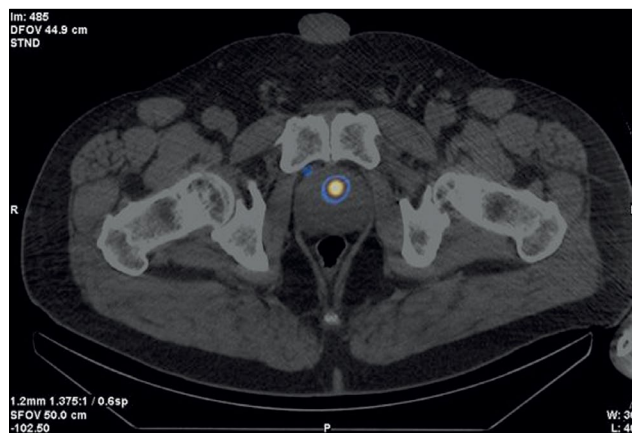


Рис. 7. Пациент М., 65 лет, ОФЭКТ/КТ с ^{99m}Tc -HYNIC-PSMA: очаг накопления радиофармпрепарата в транзитной зоне (на границе средней трети и основания) левой доли предстательной железы.

и МРТ с контрастированием: данных за местный рецидив или иной источник роста ПСА не получено. При уровне ПСА 2,63 нг/мл выполнена ОФЭКТ/КТ с ^{99m}Tc -HYNIC-PSMA (рис. 6). Полученные данные о локальном накоплении РФЛП объемом 15 мм³ позволили выполнить прицельную биопсию рецидивного очага карциномы предстательной железы с учетом её локализации по данным ОФЭКТ/КТ. Гистологически верифицирована аденокарцинома, Глисон 6 (3+3). Брахитерапии с реимплантацией микроисточников ^{125}I произведена 03.10.2020. При контрольном исследовании (декабрь, 2022) уровень ПСА 0,21 нг/мл.

В данном клиническом наблюдении ОФЭКТ/КТ с ^{99m}Tc -HYNIC-PSMA позволила выполнить прицельную биопсию и прецизионную брахитерапию карциномы предстательной железы.

Клинический случай 6

Пациент М., 65 лет, обратился с диагнозом доброкачественной гиперплазии предстательной железы. В связи с повышением уровня ПСА до 4,5 нг/мл выполнена многофокусная биопсия под УЗИ-контролем: гистологически данных за рак не получено; повторная биопсия через 3 месяца также не выявила злокачественной опухоли. Выполнена ОФЭКТ/КТ с ^{99m}Tc -HYNIC-PSMA, выявившая очаг накопления РФЛП в ткани предстательной железы (рис. 7). Под контролем КТ выполнена прицельная биопсия, получено морфологическое подтверждение: «Аденокарцинома, Глисон 7 (4+3)». При планировании брахитерапии источниками низкой мощности дозы на основе изотопа ^{125}I , данные, полученные на аппарате ОФЭКТ/КТ, внесли в систему дозиметрического планирования. С учетом данных о локальном накоплении изотопа в ткани железы 04.10.2020 выполнена фокальная имплантация микроисточников на основе ^{125}I под контролем КТ пара-ректальным доступом. При повторном исследовании (январь, 2023) уровень ПСА 0,11 нг/мл.

Клинический случай 7

Пациенту М., 69 лет, в связи с повышением ПСА до 6,8 нг/мл по месту жительства выполнена многофокусная биопсия предстательной железы. Получено морфологическое подтверждение диагноза из транзитной зоны правой доли: «Аденокарцинома, Глисон 6 (3+3)». В биоптатах из других отделов железы элементов аденокарциномы не получено. С учетом данных МРТ о наличии изменений в этой же зоне проведено планирование имплантации: 30 источников на основе изотопа ^{125}I , объем 32 см³.

Выполнено ОФЭКТ/КТ с ^{99m}Tc -HYNIC-PSMA: выявлено диффузно-очаговое накопление РФЛП под основанием мочевого пузыря. Для повышения точности визуализации очагов в предстательной железе дополнительно выполнена ПЭТ/КТ с ^{68}Ga -PSMA-11. При анализе ПЭТ/КТ выявлены множественные очаги накопления РФЛП в предстательной железе, что свидетельствует о мультифокальности опухоли (рис. 8). Проведена коррекция планирования имплантации с включением всего объема предстательной

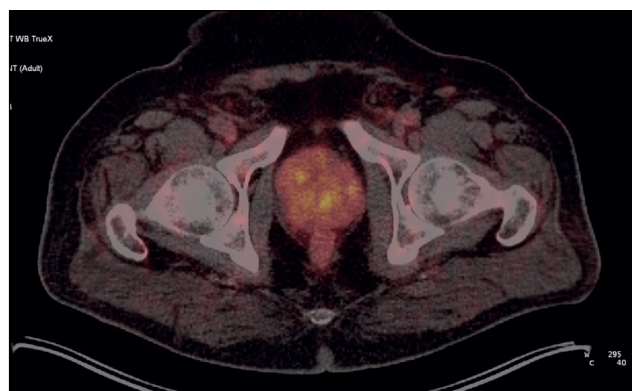


Рис. 8. Пациент М., 69 лет, ПЭТ/КТ с ^{68}Ga -PSMA-11: очаги накопления радиофармпрепарата в предстательной железе, мультифокальность опухоли.

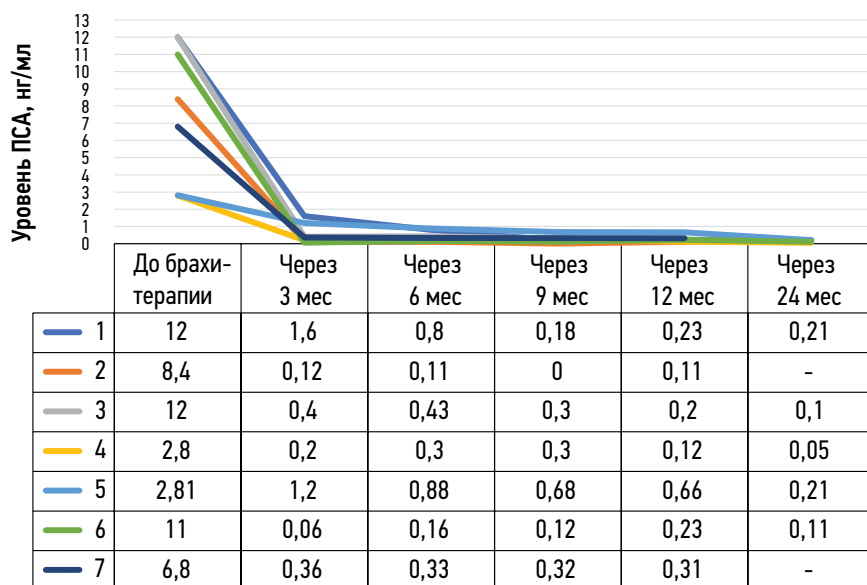


Рис. 9. Динамика уровня простатспецифического антигена у пациентов.

железы (78 см³) — 90 микроисточников на основе изотопа ¹²⁵I (вместо 30 микроисточников по предварительному расчёту).

Имплантирование произведено 25.02.2022 в полном объёме предстательной железы. Объём железы, планируемый первоначально для брахитерапии, — 32 см³; объём железы, имплантированной на основе данных ПЭТ/КТ, — 72 см³. В течение года после брахитерапии происходило снижение уровня ПСА до 0,31 нг/мл.

Динамика уровня ПСА у всех вошедших в наш обзор пациентов представлена на рис. 9.

Все пациенты находятся под клиническим наблюдением, проходят регулярные контрольные обследования.

ОБСУЖДЕНИЕ

Биопсия очагов опухоли предстательной железы является обязательной для подтверждения диагноза и выбора стратегии ведения пациента, которые чаще всего выполняются под УЗ- или МР-контролем [14, 15]. Методы радиологической структурной диагностики (УЗИ, КТ, МРТ) не всегда позволяют визуализировать очаги первичной опухоли, поэтому нередко приходится выполнять травматичные мультифокусные биопсии [15]. Ложноотрицательные результаты биопсии достигают 49% случаев, при росте уровня ПСА в крови выполняются повторные биопсии [16]. Повторная биопсия, как правило, проводится не ранее 3 месяцев после первой [16]. Традиционные методы диагностики (УЗИ, КТ, МРТ), особенно мультипараметрическая МРТ, позволяют визуализировать структурную патологию, но не дают возможности отличить доброкачественные очаги от злокачественных, а также оценить границы злокачественной опухоли и её мультифокальность [15–17].

Травматичность и ложноотрицательные результаты традиционной биопсии предстательной железы могут

быть снижены при её выполнении под контролем ПСМА-рецепторной визуализации на ОФЭКТ/КТ и/или ПЭТ/КТ [18–21].

Для карцином предстательной железы низкого и умеренного риска рецидива опухоли (Глисон ≤7) без выхода за пределы капсулы органа, а также в отсутствии данных о наличии метастазов брахитерапия микроисточниками ¹²⁵I является наименее травматичной из всех рекомендуемых методов лечения, обеспечивающей не только высокую эффективность, но и высокое качество жизни [22].

Методы молекулярной визуализации (ОФЭКТ, ПЭТ), совмещённые с кросс-секционными (КТ, МРТ), позволяют дифференцировать очаги злокачественной опухоли предстательной железы, отличающиеся высокой экспрессией рецепторов ПСМА, от доброкачественной структурной патологии. В результате появляется возможность выполнять прицельную биопсию позитивных очагов под УЗ-контролем (с учётом данных молекулярной визуализации), а также прецизионное планирование и брахитерапию под КТ-контролем.

В статье представлен оригинальный клинический опыт, доказывающий осуществимость прецизионной биопсии и брахитерапии локализованного неметастатического рака предстательной железы (стадии pT1–3N0M0) под навигацией ПСМА-рецепторной молекулярной визуализации (ОФЭКТ/КТ с ^{99m}Tc-NYNIC-PSMA и ПЭТ/КТ с ⁶⁸Ga-PSMA-11). Топометрическая разметка и дозиметрическое планирование брахитерапии микроисточниками ¹²⁵I очагов опухоли также осуществлялись на основе вышеобозначенных гибридных методов молекулярной визуализации. В результате топометрическая визуализация очагов карциномы предстательной железы позволила планировать и выполнять брахитерапию прецизионно, минимизируя облучение здоровых тканей и окружающих соседних

органов риска с целью повышения качества жизни пациентов после лечения.

С учётом селективной гиперэкспрессии в опухолевых клетках рака предстательной железы в клинической практике успешно применяется ПСМА-рецепторная молекулярная визуализация с помощью позитронной эмиссионной томографии (ПЭТ). При отсутствии возможности выполнения ПЭТ/КТ с ^{68}Ga -PSMA-11, ^{18}F -DCFPyL (пифлулоластат F-18) и ^{18}F -PSMA-1007 можно выполнять ОФЭКТ/КТ с $^{99\text{m}}\text{Tc}$ -HYNIC-PSMA. Специфичность ПСМА-рецепторной визуализации на ПЭТ/КТ и ОФЭКТ/КТ значимо не отличаются, однако чувствительность ПЭТ/КТ существенно выше, поэтому её рекомендуют, например, при отрицательном или сомнительном результате ПСМА-рецепторного ОФЭКТ/КТ [23–25]. Однако ценным преимуществом ОФЭКТ/КТ с $^{99\text{m}}\text{Tc}$ -HYNIC-PSMA является возможность улучшить молекулярную визуализацию очагов опухоли во второй (отсроченной, через ≥ 15 часов после введения РФЛП) фазе [26].

На современном этапе развития персонализированной и прецизионной онкологии роль молекулярной визуализации (ОФЭКТ, ПЭТ), которая, накладываясь на структурную кросс-секционную картину (КТ, МРТ), позволяет обнаружить очаги опухоли на основе их рецепторных особенностей или внутриклеточного метаболизма. Особенно это актуально для повышения прецизионности дистанционной лучевой терапии и, в частности, брахитерапии [27].

У пациентов нашего обзора среднее время выполнения имплантации было сокращено на 1/3 (34,8%), пропорционально уменьшению количества имплантируемых микроисточников. Примерно 15–20 минут из этого времени уходило на укладку пациента на столе томографа после проведения спинальной анестезии, установку и позиционирование стереотаксической приставки к КТ. Длительность этого процесса не зависит от последующего количества имплантируемых источников, а в основном связана с весом пациента и его общим состоянием. В среднем около полутора минут уходит на установку одной иглы, её позиционирование под КТ-контролем, удаление стилетов, «загрузку» источников и удаление самих игл с контрольным сканированием. Необходимо отметить, что сокращение времени имплантации связано также с большей подготовленностью плана имплантации за счёт более точной визуализации зоны поражения и его конфигурации. Таким образом, в большинстве случаев (6 из 7) произошло обоснованное уменьшение количества микроисточников, сокращения времени процедуры, снижение лучевой нагрузки на персонал, занятости КТ-аппарата, а также травмирования и последующего отёка предстательной железы. Ещё в одном случае, по данным ПЭТ/КТ с ^{68}Ga -PSMA-11, наоборот, имелись показания к увеличению количества имплантируемых микроисточников, что было учтено при планировании и выполнении процедуры.

Брахитерапия обладает возможностью создания высоких доз облучения прицельно в очагах опухоли (в среднем 160 Грей) и ассоциирована с минимальным облучением окружающей здоровой ткани предстательной железы, в том числе уретры; не облучает соседние органы риска (мочевой пузырь, прямая кишка).

В результате применения ОФЭКТ/КТ с $^{99\text{m}}\text{Tc}$ -HYNIC-PSMA и ПЭТ/КТ с ^{68}Ga -PSMA-11 в клинической выборке из 7 пациентов с первичными ($n=5$) и рецидивными ($n=2$) карциномами низкой и умеренной групп риска, локализованными в предстательную железу, при брахитерапии суммарно имплантировано меньше микроисточников ^{125}I (на 36%; 404/282), чем было бы имплантировано при стандартной методике без применения ПСМА-рецепторных гибридных методов молекулярной визуализации. При этом, как сообщалось выше, в 6 наблюдениях молекулярная визуализация опухоли позволила уменьшить число источников, а в одном (мультифокальность опухоли), наоборот, количество микроисточников было увеличено. Необходимо отметить, что речь идёт не о стремлении к «экономии» микроисточников, а о приоритете прецизионности лечебно-диагностического процесса и индивидуализированном повышении эффективности и безопасности лечения.

Во всех клинических наблюдениях получен положительный биохимический ответ с уменьшением уровня ПСА до низких значений с тенденцией к дальнейшему снижению.

АЛГОРИТМ ПСМА-ПРЕЦИЗИОННОЙ БРАХИТЕРАПИИ ЛОКАЛИЗОВАННОГО РАКА ПРЕДСТАТЕЛЬНОЙ ЖЕЛЕЗЫ

Применение гибридных методов молекулярной ПСМА-рецепторной визуализации (ОФЭКТ/КТ и ПЭТ/КТ) в нашем наблюдении позволило:

- персонализировать и повысить прецизионность диагностических (биопсия) и лечебных (брахитерапии) мероприятий у больных раком предстательной железы;
- сократить время, повысить точность и снизить травматичность морфологической верификации первичной опухоли: в 3 случаях из 7 биопсия (ранее неуспешная и травматичная мультифокальная) опухоли была выполнена прицельно из очага накопления $^{99\text{m}}\text{Tc}$ -HYNIC-PSMA на ОФЭКТ/КТ, и во всех трёх случаях наличие опухоли было подтверждено при гистологическом исследовании;
- уточнить стадию опухоли и исключить наличие регионарных и отдалённых метастазов;
- повысить прецизионность дозиметрии и топометрического расположения микроисточников ^{125}I с целью снижения риска лучевых реакций и повышения качества жизни пациентов;

- повысить точность имплантации микроисточников за счёт опухоли-таргетируемого планирования внутритканевой лучевой терапии очага опухоли, имеющего морфологическое подтверждение;
- осуществлять распределение радиоактивных источников под контролем гибридных методов молекулярной визуализации (ОФЭКТ/КТ, ПЭТ/КТ, ПЭТ/МРТ); утвердить дозиметрический план;
- сократить время ожидания до лечения путём прицельной биопсии очага опухоли с учётом локализации по данным ПСМА-рецепторной гибридной сцинтиграфии (ОФЭКТ/КТ, ПЭТ/КТ);
- оптимизировать количество и топометрический план размещения микроисточников ^{125}I во время брахитерапии (в данной клинической выборке количество микроисточников оказалось на 36%, а время процедуры на 34,8% меньше, в сравнении с традиционным планом лечения).

В результате представленного наблюдения разработан и внедрён в клиническую практику клиники алгоритм ПСМА-прецизионной брахитерапии локализованного рака предстательной железы (рис. 10).

Сильной стороной работы является применение оригинальной инновационной технологии прецизионной брахитерапии под навигацией молекулярной ПСМА-рецепторной визуализации на ОФЭКТ/КТ с $^{99\text{m}}\text{Tc}$ -HYNIC-PSMA. Период полураспада $^{99\text{m}}\text{Tc}$ составляет 6 часов, что позволяет выполнять отсроченную (на следующий день) ОФЭКТ/КТ зон интереса и более отчётливо видеть очаги накопления

$^{99\text{m}}\text{Tc}$ практически без фона (период полураспада ^{18}F и ^{68}Ga — 110 и 68 минут соответственно). Недостатком нашей работы являются небольшая клиническая выборка (7 пациентов), непродолжительный период наблюдения пациентов (до 2 лет), а также отсутствие пересмотра дисков МРТ (анализировались только заключения, которые во всех случаях были отрицательными в части локализации очагов опухоли) и невозможность оценить и сопоставить диагностическую ценность метода, что будет учтено нами в дизайне дальнейших исследований.

В отечественной и зарубежной литературе сообщений о применении подобной технологии нами не обнаружено. Получен патент на изобретение № 2788859 от 25 января 2023 года «Способ прицельной брахитерапии рака предстательной железы под навигацией гибридной ПСМА-рецепторной сцинтиграфии» [28].

ЗАКЛЮЧЕНИЕ

В работе показано, что прецизионность низкодозной брахитерапии микроисточниками на основе изотопа ^{125}I локализованных карцином предстательной железы, равно как и прицельной биопсии, можно повысить с помощью гибридных методов ПСМА-рецепторной молекулярной визуализации (ОФЭКТ/КТ, ПЭТ/КТ). С точки зрения диагностической и терапевтической навигации, методы комплементарны, но ОФЭКТ/КТ более доступна, чем ПЭТ/КТ, и при наличии холодных наборов (HYNIC-PSMA) позволяет выполнять исследование в любой лаборатории

Возможный алгоритм ПСМА-прецизионной брахитерапии рака предстательной железы микроисточниками ^{125}I

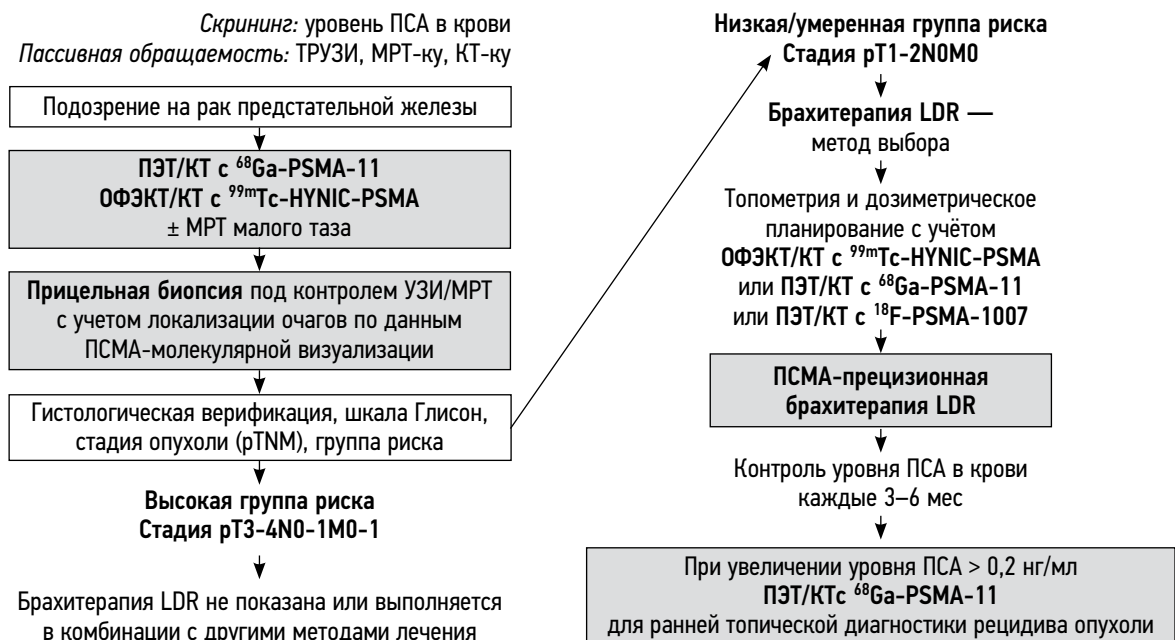


Рис. 10. Алгоритм выбора пациентов на низкодозную брахитерапию с акцентом на повышение прецизионности под навигацией ПСМА-рецепторной молекулярной визуализации. ПСМА — простатспецифический мембранный антиген; ку — контрастное усиление; LDR (low dose-rate) — низкая мощность дозы.

радиоизотопной диагностики, располагающей соответствующим оборудованием.

Инновационная технология ПСМА-прецизионной брахитерапии под контролем гибридной молекулярной визуализации может применяться для первичных и рецидивных случаев локализованного рака предстательной железы, где увеличивает точность и снижает травматичность процедур, повышает медико-экономическую эффективность низкодозной брахитерапии микроисточниками¹²⁵].

Необходимы дальнейшие исследования для совершенствования технологии и оценки отдалённых результатов лечения на многочисленной группе пациентов.

ДОПОЛНИТЕЛЬНО

Источник финансирования. Авторы заявляют об отсутствии внешнего финансирования при проведении работы.

Конфликт интересов. Авторы декларируют отсутствие явных и потенциальных конфликтов интересов, связанных с публикацией настоящей статьи.

Вклад авторов. Все авторы подтверждают соответствие своего авторства международным критериям ICMJE (все авторы внесли существенный вклад в разработку концепции, проведение исследования и подготовку статьи, прочли и одобрили финальную версию перед публикацией). Наибольший вклад распределён следующим образом: П.В. Свиридов — ведение пациентов, проведение процедуры брахитерапии, написание текста статьи и подготовки графических материалов; П.О. Румянцев — идея публикации, дизайн, координация и редактирование; М.В. Дегтярев — выполнение и интерпретация ОФЭКТ/КТ и ПЭТ/КТ, написание разделов статьи; С.С. Серженко — выполнение и интерпретация ОФЭКТ/КТ, помощь в редактировании статьи; Д.Б. Санин — дозиметрическое планирование брахитерапии, написание соответствующих разделов статьи; С.В. Стыров — выполнение компьютерной томографии,

написание соответствующих разделов статьи, Д.Ю. Агибалов — обработка результатов исследования, редактирование статьи; С.В. Корнев — помощь в получении информации о результатах обследования после лечения пациентов, помощь в редактировании статьи.

Информированное согласие на публикацию. Авторы получили письменное согласие пациентов на публикацию медицинских данных и фотографий в журнале Digital Diagnostics.

ADDITIONAL INFORMATION

Funding source. This article was not supported by any external sources of funding.

Competing interests. The authors declare that they have no competing interests.

Authors' contribution. All authors made a substantial contribution to the conception of the work, acquisition, analysis, interpretation of data for the work, drafting and revising the work, final approval of the version to be published and agree to be accountable for all aspects of the work. P.V. Sviridov — management of patients, brachytherapy procedure conduction, test writing and preparing of images, P.O. Rumiantsev — paper idea, design, coordination, paper writing and edition; M.V. Degtyarev — introduction and interpretation of SPECT/CT and PET/CT, writing of corresponding parts of the paper; S.S. Serzhenko — introduction and interpretation of SPECT/CT, writing of corresponding parts of the paper; D.B. Sanin — dosimetry planning of brachytherapy, writing of corresponding parts of the paper; S.V. Styrov — execution of computed tomography, writing of corresponding parts of the paper; D.Yu. Agibalov — data elaboration, paper edition; S.V. Korenev — assistance in obtaining diagnostic information about treated patients, helping in paper edition.

Consent for publication. Written consent was obtained from all patients for publication of relevant medical information and all of accompanying images within the manuscript in Digital Diagnostics Journal.

СПИСОК ЛИТЕРАТУРЫ

1. Sung H., Ferlay J., Siegel R.L., et al. Global Cancer Statistics 2020: GLOBOCAN Estimates of Incidence and Mortality Worldwide for 36 Cancers in 185 Countries // *CA Cancer J Clin.* 2021. Vol. 71, N 3. P. 209–249. doi: 10.3322/caac.21660
2. Nyame Y.A., Gulati R., Tsodikov A., et al. Prostate-Specific antigen screening and recent increases in advanced prostate cancer // *JNCI Cancer Spectr.* 2021. Vol. 5, N 1. P. pkaa. 098 doi: 10.1093/jncics/pkaa098
3. Pommier P., Ferré M., Blanchard P., et al. Prostate cancer brachytherapy: SFRO guidelines 2021 // *Cancer Radiotherap.* 2022. Vol. 26, N 1-2. P. 344–355. doi: 10.1016/j.canrad.2021.11.019
4. Parker C., Castro E., Fizazi K., et al. Prostate cancer: ESMO Clinical Practice Guidelines for diagnosis, treatment and follow-up // *Ann Oncol.* 2020. Vol. 31, N 9. P. 1119–1134. doi: 10.1016/j.annonc.2020.06.011
5. Mottet N., van der Berg R., Briers E., et al. EAU-eanm-estro-esuriog guidelines on prostate cancer-2020 update. Part 1: Screening,

diagnosis, and local treatment with curative intent // *Eur Urol.* 2021. Vol. 79, N 2. P. 243–262. doi: 10.1016/j.eururo.2020.09.042

6. Носов Д.А., Волкова М.И., Гладков О.А., и др. Практические рекомендации по лечению рака предстательной железы // *Злокачественные опухоли. Практические рекомендации RUSSCO.* 2022. Т. 12, № #3s2. С. 607–626. doi: 10.18027/2224-5057-2022-12-3s2-607-626

7. Tsumura H., Tanaka N., Oguchi T., et al. Comparative effectiveness of low-dose-rate brachytherapy with or without external beam radiotherapy in favorable and unfavorable intermediate-risk prostate cancer // *Sci Rep.* 2022. Vol. 12, N 1. P. 11023. doi: 10.1038/s41598-022-15028-6

8. Tanaka N., Asakawa I., Hasegawa M., Fujimoto K. Low-dose-rate brachytherapy for prostate cancer: A 15-year experience in Japan // *Int J Urol.* 2020. Vol. 27, N 1. P. 17–23. doi: 10.1111/iju.14098

9. Fellin G., Mirri M.A., Santoro L., et al. Low dose rate brachytherapy (LDR-BT) as monotherapy for early stage prostate cancer in Italy:

- Practice and outcome analysis in a series of 2237 patients from 11 institutions // *Br J Radiol*. 2016. Vol. 89, N 1065. P. 20150981. doi: 10.1259/bjr.20150981
10. Okamoto K., Okuyama K., Kohno N., Tsugawa T. Clinical outcomes of low-dose-rate brachytherapy based radiotherapy for intermediate risk prostate cancer // *J Contemp Brachytherapy*. 2020. Vol. 12, N 1. P. 6–11. doi: 10.5114/jcb.2020.92405
11. Cunha J.A., Flynn R., Bélanger C., et al. Brachytherapy future directions // *Semin Radiat Oncol*. 2020. Vol. 30, N 1. P. 94–106. doi: 10.1016/j.semradonc.2019.09.001
12. Afshar-Oromieh A. PSMA-ligand imaging in the diagnosis of prostate cancer // *Clinical Nuclear Medicine: Second Edition*. Springer International Publishing, 2020. P. 755–763. doi: 10.1007/978-3-030-39457-8_25
13. Zippel C., Ronski S.C., Bohnet-Joschko S., et al. Current status of PSMA-radiotracers for prostate cancer: Data analysis of prospective trials listed on clinicaltrials.gov // *Pharmaceuticals*. 2020. Vol. 13, N 1. P. 12. doi: 10.3390/ph13010012
14. Зырянов А.В., Ощепков В.Н., Свиридов П.В., и др. Рекомендации по лечению рака предстательной железы с помощью низкодозной перманентной внутритканевой лучевой терапии (брахитерапии). Экспертное совещание Объединения брахитерапевтов России (ОБР), 4 октября 2014, Москва // *Экспериментальная и клиническая урология*. 2015. № 2. С. 37–46.
15. Kasivisvanathan V., Rannikko A.S., Borghi M., et al. MRI-Targeted or standard biopsy for prostate-cancer diagnosis // *N Engl J Med*. 2018. Vol. 378, N 19. P. 1767–1777. doi: 10.1056/nejmoa1801993
16. Sazuka T., Imamoto T., Namekawa T., et al. Analysis of preoperative detection for apex prostate cancer by transrectal biopsy // *Prostate Cancer*. 2013. Vol. 2013. P. 705865. doi: 10.1155/2013/705865
17. Tewes S., Peters I., Tiemeyer A., et al. Evaluation of MRI/Ultrasound fusion-guided prostate biopsy using transrectal and transperineal approaches // *Biomed Res Int*. 2017. Vol. 2017. P. 2176471. doi: 10.1155/2017/2176471
18. Qiu D.X., Li J., Zhang J.W., et al. Dual-tracer PET/CT-targeted, mpMRI-targeted, systematic biopsy, and combined biopsy for the diagnosis of prostate cancer: A pilot study // *Eur J Nucl Med Mol Imaging*. 2022. Vol. 49, N 8. P. 2821–2832. doi: 10.1007/s00259-021-05636-1
19. Donato P., Morton A., Yaxley J., et al. 68Ga-PSMA PET/CT better characterizes localised prostate cancer after MRI and transperineal prostate biopsy: Is 68Ga-PSMA PET/CT guided biopsy the future? // *Eur J Nucl Med Mol Imaging*. 2020. Vol. 47, N 8. P. 1843–1851. doi: 10.1007/s00259-019-04620-0
20. Zhang L.L., Li W.C., Xu Z., et al. 68Ga-PSMA PET/CT targeted biopsy for the diagnosis of clinically significant prostate cancer compared with transrectal ultrasound guided biopsy: A prospective randomized single-centre study // *Eur J Nucl Med Mol Imaging*. 2021. Vol. 48, N 2. P. 483–492. doi: 10.1007/s00259-020-04863-2
21. Duan H., Ghanouni P., Daniel B., et al. A pilot study of 68Ga-PSMA11 and 68Ga-RM2 PET/MRI for biopsy guidance in patients with suspected prostate cancer // *J Med*. 2022. Vol. 64, N 5. P. 744–750. doi: 10.2967/jnumed.122.264448
22. Chin J., Rumble R.B., Kollmeier M., et al. Brachytherapy for patients with prostate cancer: American Society of Clinical Oncology / Cancer Care Ontario joint guideline update // *J Clin Oncol*. 2017. Vol. 35, N 15. P. 1737–1745. doi: 10.1200/JCO.2016.72.0466
23. Basu S., Alavi A. SPECT-CT and PET-CT in oncology: An overview // *Curr Med Imaging Rev*. 2011. Vol. 7, N 3. P. 202–209. doi: 10.2174/157340511796411168
24. Soldatov A., von Klot C.A., Walacides D., et al. Patterns of progression after 68Ga-PSMA-ligand PET/CT-guided radiation therapy for recurrent prostate cancer // *Int J Radiat Oncol Biol Phys*. 2019. Vol. 103, N 1. P. 95–104. doi: 10.1016/j.ijrobp.2018.08.066
25. Werner P., Neumann C., Eiber M., et al. [99mTc]Tc-PSMA-I&S-SPECT/CT: experience in prostate cancer imaging in an outpatient center // *EJNMMI Res*. 2020. Vol. 10, N 1. P. 45. doi: 10.1186/s13550-020-00635-z
26. Berliner C., Steinhilber L., Chantadisai M., et al. Delayed imaging improves lesion detectability in [99mTc]Tc-PSMA-I&S SPECT/CT in recurrent prostate cancer // *J Nucl Med*. 2023. Vol. 64, N 7. P. 1036–1042. doi: 10.2967/jnumed.122.265252
27. Румянцев П.О. Возрастающая роль методов функциональной визуализации для навигации дистанционной радиотерапии и брахитерапии на примере рака предстательной железы // *Digital Diagnostics*. 2022. Т. 2, № 4. С. 488–497. doi: 10.17816/DD96197
28. Патент РФ на изобретение № RU 2788859 С2. Агибалов Д.Ю., Дегтярев М.В., Румянцев П.О., и др. Способ прицельной брахитерапии рака предстательной железы под навигацией гибридной ПСМА-рецепторной сцинтиграфии. Режим доступа: https://yandex.ru/patents/doc/RU2788859C2_20230125. Дата обращения: 15.08.2023.

REFERENCES

1. Sung H, Ferlay J, Siegel RL, et al. Global cancer statistics 2020: Globocan estimates of incidence and mortality worldwide for 36 cancers in 185 countries. *CA Cancer J Clin*. 2021;71(3):209–249. doi: 10.3322/caac.21660
2. Nyame YA, Gulati R, Tsodikov A, et al. Prostate-Specific antigen screening and recent increases in advanced prostate cancer. *JNCI Cancer Spectr*. 2021;5(1):pkaa098. doi: 10.1093/jncics/pkaa098
3. Pommier P, Ferré M, Blanchard P, et al. Prostate cancer brachytherapy: SFRO guidelines 2021. *Cancer Radiotherap*. 2022;26(1-2):344–355. doi: 10.1016/j.canrad.2021.11.019
4. Parker C, Castro E, Fizazi K, et al. Prostate cancer: ESMO clinical practice guidelines for diagnosis, treatment and follow-up. *Ann Oncol*. 2020;31(9):1119–1134. doi: 10.1016/j.annonc.2020.06.011
5. Mottet N, van der Berg R, Briers E, et al. EAU-eanm-estro-esuriog guidelines on prostate cancer-2020 update. Part 1: Screening, diagnosis, and local treatment with curative intent. *Eur Urol*. 2021;79(2):243–262. doi: 10.1016/j.eururo.2020.09.042
6. Nosov DA, Volkova MI, Gladkov OA, et al. Practical recommendations for the treatment of prostate cancer. *Malignant Tumors. Practical recommendations RUSSCO*. 2022;12(#3s2):607–626. (In Russ). doi: 10.18027/2224-5057-2022-12-3s2-607-626
7. Tsumura H, Tanaka N, Oguchi T, et al. Comparative effectiveness of low-dose-rate brachytherapy with or without external beam radiotherapy in favorable and unfavorable intermediate-risk prostate cancer. *Sci Rep*. 2022;12(1):11023. doi: 10.1038/s41598-022-15028-6
8. Tanaka N, Asakawa I, Hasegawa M, Fujimoto K. Low-dose-rate brachytherapy for prostate cancer: A 15-year experience in Japan. *Int J Urol*. 2020;27(1):17–23. doi: 10.1111/iju.14098
9. Fellin G, Mirri MA, Santoro L, et al. Low dose rate brachytherapy (LDR-BT) as monotherapy for early stage prostate cancer in

Italy: Practice and outcome analysis in a series of 2237 patients from 11 institutions. *Br J Radiol.* 2016;89(1065):20150981. doi: 10.1259/bjr.20150981

10. Okamoto K, Okuyama K, Kohno N, Tsugawa T. Clinical outcomes of low-dose-rate brachytherapy based radiotherapy for intermediate risk prostate cancer. *J Contemp Brachytherapy.* 2020;12(1):6–11. doi: 10.5114/jcb.2020.92405

11. Cunha JA, Flynn R, Bélanger C, et al. Brachytherapy future directions. *Semin Radiat Oncol.* 2020;30(1):94–106. doi: 10.1016/j.semradonc.2019.09.001

12. Afshar-Oromieh A. PSMA-ligand imaging in the diagnosis of prostate cancer. In: *Clinical Nuclear Medicine: Second Edition.* Springer International Publishing; 2020. P. 755–763. doi: 10.1007/978-3-030-39457-8_25

13. Zippel C, Ronski SC, Bohnet-Joschko S, et al. Current status of PSMA-radiotracers for prostate cancer: Data analysis of prospective trials listed on clinicaltrials.gov. *Pharmaceuticals.* 2020;13(1):12. doi: 10.3390/ph13010012

14. Zyryanov AV, Oshchepkov VN, Sviridov PV, et al. Recommendations for the treatment of prostate cancer with low-dose permanent interstitial radiation therapy (brachytherapy). Expert meeting of the Association of Brachytherapists of Russia (OBR), October 4, 2014, Moscow. *Experimental Clin Urol.* 2015;(2):37–46. (In Russ).

15. Kasivisvanathan V, Rannikko AS, Borghi M, et al. MRI-targeted or standard biopsy for prostate-cancer diagnosis. *N Engl J Med.* 2018;378(19):1767–1777 doi: 10.1056/nejmoa1801993

16. Sazuka T, Imamoto T, Namekawa T, et al. Analysis of preoperative detection for apex prostate cancer by transrectal biopsy. *Prostate Cancer.* 2013;2013:705865. doi: 10.1155/2013/705865

17. Tewes S, Peters I, Tiemeyer A, et al. Evaluation of MRI/Ultrasound fusion-guided prostate biopsy using transrectal and transperineal approaches. *Biomed Res Int.* 2017;2017:2176471. doi: 10.1155/2017/2176471

18. Qiu DX, Li J, Zhang JW, et al. Dual-tracer PET/CT-targeted, mpMRI-targeted, systematic biopsy, and combined biopsy for the diagnosis of prostate cancer: A pilot study. *Eur J Nucl Med Mol Imaging.* 2022;49(8):2821–2832. doi: 10.1007/s00259-021-05636-1

19. Donato P, Morton A, Yaxley J, et al. 68Ga-PSMA PET/CT better characterizes localised prostate cancer after MRI and

transperineal prostate biopsy: Is 68Ga-PSMA PET/CT guided biopsy the future? *Eur J Nucl Med Mol Imaging.* 2020;47(8):1843–1851. doi: 10.1007/s00259-019-04620-0

20. Zhang LL, Li WC, Xu Z, et al. 68Ga-PSMA PET/CT targeted biopsy for the diagnosis of clinically significant prostate cancer compared with transrectal ultrasound guided biopsy: A prospective randomized single-centre study. *Eur J Nucl Med Mol Imaging.* 2021;48(2):483–492. doi: 10.1007/s00259-020-04863-2

21. Duan H, Ghanouni P, Daniel B, et al. A pilot study of 68Ga-PSMA11 and 68Ga-RM2 PET/MRI for biopsy guidance in patients with suspected prostate cancer. *J Nuclear Med.* 2022;64(5):744–750. doi: 10.2967/jnumed.122.264448

22. Chin J, Rumble RB, Kollmeier M, et al. Brachytherapy for patients with prostate cancer: American Society of Clinical Oncology / Cancer Care Ontario joint guideline update. *J Clin Oncol.* 2017;35(15):1737–1745. doi: 10.1200/JCO.2016.72.0466

23. Basu S, Alavi A. SPECT-CT and PET-CT in oncology: An overview. *Curr Med Imaging Rev.* 2011;7(3):202–209. doi: 10.2174/157340511796411168

24. Soldatov A, von Klot CA, Walacides D, et al. Patterns of progression after 68Ga-PSMA-Ligand PET/CT-Guided radiation therapy for recurrent prostate cancer. *Int J Radiat Oncol Biol Phys.* 2019;103(1):95–104. doi: 10.1016/j.ijrobp.2018.08.066

25. Werner P, Neumann C, Eiber M, et al. [99mTc]Tc-PSMA-I&S-SPECT/CT: experience in prostate cancer imaging in an outpatient center. *EJNMMI Res.* 2020;10(1):45. doi: 10.1186/s13550-020-00635-z

26. Berliner C, Steinhilber L, Chantadisai M, et al. Delayed imaging improves lesion detectability in [99mTc]Tc-PSMA-I&S SPECT/CT in recurrent prostate cancer. *J Nucl Med.* 2023;64(7):1036–1042. doi: 10.2967/jnumed.122.265252

27. Romyantsev PO. The increasing role of functional imaging methods for navigation of remote radiotherapy and brachytherapy on the example of prostate cancer. *Digital Diagnostics.* 2022;2(4):488–497. (In Russ). doi: 10.17816/DD96197

28. Patent RUS № RU 2788859 C2. Agibalov DYU, Degtyarev MV, Romyantsev PO, et al. Method of targeted brachytherapy of prostate cancer under the navigation of hybrid PSMA-receptor scintigraphy. Available from: https://yandex.ru/patents/doc/RU2788859C2_20230125. Accessed: 15.08.2023.

ОБ АВТОРАХ

* **Румянцев Павел Олегович**, д-р мед. наук;
адрес: Россия, 191186, Санкт-Петербург,
ул. Малая Конюшенная, д. 8;
ORCID: 0000-0002-7721-634X;
eLibrary SPIN: 7085-7976;
e-mail: pavelrum@gmail.com

Свиридов Павел Владимирович;
ORCID: 0009-0008-3362-8255;
eLibrary SPIN: 4702-3067;
e-mail: p_sviridov73@mail.ru

AUTHORS' INFO

* **Pavel O. Rumiantsev**, MD, Dr. Sci. (Med.);
address: 8 Malaya Konyushennaya street, 191186 Saints
Peterburg, Russia;
ORCID: 0000-0002-7721-634X;
eLibrary SPIN: 7085-7976;
e-mail: pavelrum@gmail.com

Pavel V. Sviridov;
ORCID: 0009-0008-3362-8255;
eLibrary SPIN: 4702-3067;
e-mail: p_sviridov73@mail.ru

* Автор, ответственный за переписку / Corresponding author

Дегтярев Михаил Владимирович;

ORCID: 0000-0001-5652-2607;

eLibrary SPIN: 7725-7831;

e-mail: germed@mail.ru

Серженко Сергей Сергеевич;

ORCID: 0000-0003-2326-1396;

eLibrary SPIN: 4713-8986;

e-mail: vv1ld@yandex.ru

Санин Дмитрий Борисович, канд. биол. наук;

ORCID: 0009-0004-2047-4921;

eLibrary SPIN: 8939-9101;

e-mail: dimitresko82@yandex.ru

Стыров Сергей Викторович;

ORCID: 0000-0003-4315-8855;

eLibrary SPIN: 9019-8520;

e-mail: rizost@yandex.ru

Агибалов Дмитрий Юрьевич;

ORCID: 0000-0003-2995-7140;

eLibrary SPIN: 6938-5804;

e-mail: agibalovd@bk.ru

Корнев Сергей Владимирович, д-р мед. наук, профессор;

ORCID: 0000-0003-2310-0576;

eLibrary SPIN: 5257-4476;

e-mail: korenevsv@mail.ru

Mikhail V. Degtyarev;

ORCID: 0000-0001-5652-2607;

eLibrary SPIN: 7725-7831 ;

e-mail: germed@mail.ru

Sergei S. Serzhenko;

ORCID: 0000-0003-2326-1396;

eLibrary SPIN: 4713-8986;

e-mail: vv1ld@yandex.ru

Dmitry B. Sanin, Cand. Sci. (Biol.);

ORCID: 0009-0004-2047-4921;

eLibrary SPIN: 8939-9101;

e-mail: dimitresko82@yandex.ru

Sergey V. Styrov;

ORCID: 0000-0003-4315-8855;

eLibrary SPIN: 9019-8520;

e-mail: rizost@yandex.ru

Dmitry Yu. Agibalov;

ORCID: 0000-0003-2995-7140;

eLibrary SPIN: 6938-5804;

e-mail: agibalovd@bk.ru

Sergey V. Korenev, MD, Dr. Sci. (Med.), Professor;

ORCID: 0000-0003-2310-0576;

eLibrary SPIN: 5257-4476;

e-mail: korenevsv@mail.ru