

Магнитно-резонансная томография при воронкообразной деформации грудной клетки

Музафарова Г.С., Вишнякова М.В., Абраменко А.С., Кузьмичев В.А., Гацуцын В.В.
Московский областной научно-исследовательский клинический институт имени М.Ф. Владимирского, Москва, Россия

АННОТАЦИЯ

Обоснование. Магнитно-резонансная томография чаще применяется для подтверждения факта наличия воронкообразной деформации грудной клетки, а также для оценки компрессионных изменений сердца на этом уровне.

Цель — прицельная предоперационная оценка воронкообразной деформации грудной клетки по данным магнитно-резонансной томографии.

Материалы и методы. Проведена ретроспективная оценка магнитно-резонансной томографии органов грудной клетки у 38 пациентов (30 мужского пола, 8 женского пола). Средний возраст — 19,9 года (± 9 лет).

Магнитно-резонансная томография сердца выполнялась на аппарате General Electric Optima MR450w GEM 1,5 Тл с использованием импульсных последовательностей 2D-FIESTA-C с электрокардиографической синхронизацией с функциональной оценкой состояния левого и правого желудочков. Были получены параметры, необходимые для дальнейшего оперативного лечения пациентов по поводу воронкообразной деформации грудины — индекса Галлера, индекса коррекции, угла ротации грудины.

Проведена статистическая обработка полученных данных, поиск взаимосвязи между индексом Галлера, индексом коррекции, углом ротации грудины и фракцией выброса правого желудочка. Значение $p < 0,05$ считали границей статистической значимости.

Результаты. В 92% случаев у пациентов выявлена умеренная и тяжёлая воронкообразная деформация грудной клетки. При поиске взаимосвязи между значениями индекса Галлера и фракцией выброса правого желудочка не было получено статистически значимой корреляции Пирсона ($p = 0,777$ для значений фракции выброса на вдохе и $p = 0,798$ для значений фракции выброса на выдохе). Среднее значение фракции выброса правого желудочка составило 46%.

При статистическом анализе по мере увеличения индекса Галлера (увеличение степени деформации органов грудной клетки) было отмечено увеличение индекса коррекции ($p < 0,05$). Значения угла ротации грудины, потребовавшие модификации оперативного вмешательства (более 15°), были выявлены у 44,7% пациентов.

Заключение. Магнитно-резонансная томография — высокоинформативный метод диагностики при воронкообразной деформации грудной клетки: без лучевой нагрузки и с возможностью подробной предоперационной оценки патологических изменений.

Получены данные о наличии корреляции между значениями индекса Галлера и индекса коррекции ($p < 0,05$). Кроме того, по данным магнитно-резонансной томографии выявлено уменьшение фракции выброса правого желудочка.

КЛЮЧЕВЫЕ СЛОВА:

воронкообразная деформация грудной клетки; магнитно-резонансная томография; фракция выброса правого желудочка; индекс Галлера; индекс коррекции; угол ротации грудины.

КАК ЦИТИРОВАТЬ:

Музафарова Г.С., Вишнякова М.В., Абраменко А.С., Кузьмичев В.А., Гацуцын В.В. Магнитно-резонансная томография при воронкообразной деформации грудной клетки // Digital Diagnostics. 2024. Т. 5, № 2. С. XX–XX. DOI: <https://doi.org/10.17816/DD568087>

Рукопись получена: 07.08.2023

Рукопись одобрена: 22.03.2024

Опубликована online: 19.06.2024

© Эко-Вектор, 2024

Статья доступна по лицензии [CC BY-NC-ND 4.0 International](https://creativecommons.org/licenses/by-nc-nd/4.0/)

Magnetic resonance imaging in evaluation of pectus excavatum

Gulishe S. Muzafarova, Marina V. Vishnyakova, Alexander S. Abramenko, Vladimir A. Kuzmichev, Vladimir V. Gatsutsyn
Moscow Regional Research and Clinical Institute, Moscow, Russia

ABSTRACT

BACKGROUND: Magnetic resonance imaging is more often used to confirm the presence of pectus excavatum, as well as to assess compression changes in the heart at this level.

AIM: To evaluate pectus excavatum preoperatively according to magnetic resonance imaging.

MATERIALS AND METHODS: A retrospective evaluation of chest magnetic resonance imaging was performed in 38 patients (30 males, 8 females). The average age is 19.9 years (± 9 years).

Cardiac magnetic resonance imaging was performed on 1.5 T General Electric Optima MR450w GEM scanner with 2D-FIESTA-C pulse sequences with functional assessment of left and right ventricles. Parameters for surgical treatment of pectus excavatum were obtained — the Haller index, the correction index, the sternum rotation angle.

Statistical search for the relationship between Haller index, correction index, sternum rotation angle and ejection fraction of the right ventricle was conducted. A p -value less than 0.05 was considered statistically significant.

RESULTS: In 92% of cases moderate and severe pectus excavatum were diagnosed. No statistically significant Pearson correlation was obtained between Haller index values and right ventricular ejection fraction ($p=0.777$ for inspiratory ejection fraction values and $p=0.798$ for expiratory values). The mean right ventricular ejection fraction was 46%.

Correlation between the values of the Haller index and the correction index ($p < 0.05$) was noted. The value of the angle of rotation of the sternum, which required modification of surgical intervention, was detected in 44.7% of patients.

CONCLUSION: Magnetic resonance imaging is an informative diagnostic method for pectus excavatum without radiation exposure with the possibility of detailed preoperative assessment. Correlation between the values of the Haller index and the correction index ($p < 0.05$) was noted. Magnetic resonance imaging revealed a decrease in the ejection fraction of the right ventricle.

KEYWORDS:

pectus excavatum; magnetic resonance imaging; right ventricle ejection fraction; Haller index; correction index; sternal torsion angle.

TO CITE THIS ARTICLE:

Muzafarova GS, Vishnyakova MV, Abramenko AS, Kuzmichev VA, Gatsutsyn VV. Magnetic resonance imaging in evaluation of pectus excavatum. *Digital Diagnostics*. 2024;5(2):XX-XX.
DOI: <https://doi.org/10.17816/DD568087>

Submitted: 07.08.2023

Accepted: 22.03.2024

Published online: 19.06.2024

© Eco-Vector, 2024

This article can be used under the [CC BY-NC-ND 4.0 International](https://creativecommons.org/licenses/by-nc-nd/4.0/) License

ОБОСНОВАНИЕ

Воронкообразная деформация грудной клетки (ВДГК, *pectus excavatum*) — распространённый дефект развития грудной клетки (частота 1:300–1000 новорождённых), клинические проявления которого наиболее часто манифестируют в 10–12 лет и в период пубертатного возраста [1, 2].

При ВДГК происходит формирование различного по глубине и форме западения грудины и передних отделов рёбер. Предполагается, что деформация грудной клетки является результатом аномального развития рёберных хрящей с их чрезмерным ростом, приводящим к прогрессивному смещению грудины. Изменения максимально выражены на уровне прикрепления к грудины IV–VII рёбер. При смещении грудины кпереди диагностируется вентральный тип изменений — килевидная деформация; при смещении грудины кзади — дорзальный тип или воронкообразная деформация [2].

При ВДГК кроме косметического дефекта происходит также смещение органов и структур средостения, а также компрессия лёгочной ткани, что может привести к функциональным изменениям со стороны сердца и лёгких и снижению физической активности [3–6].

Для оценки степени деформации и взаимоотношения изменённой грудной стенки с органами средостения широко используется рентгеновская компьютерная томография благодаря своей широкой доступности и скорости выполнения исследования [3].

Магнитно-резонансная томография (МРТ) также используется для подтверждения факта наличия деформации, а также для оценки возможной компрессии сердца [3]. МРТ не обладает лучевой нагрузкой и позволяет получить аналогичный компьютерной томографии объём диагностических данных о состоянии грудины и рёбер. Однако подробные данные об информативности МРТ в оценке параметров, необходимых для планирования оперативного вмешательства, представлены только в единичных источниках [4].

Учитывая важность определения показаний к хирургическому лечению ВДГК, для оценки степени тяжести патологии используют различные показатели: индекс Галлера, индекс коррекции, определение угла ротации грудины.

Для определения индекса Галлера проводят измерения в аксиальной плоскости сканирования. Вычисляют отношение поперечного размера грудной клетки, которое измеряется как максимальное расстояние между внутренней частью рёбер, к переднезаднему размеру (расстояние между передней поверхностью позвоночника и задней пластинкой грудины) [7]. При ВДГК происходит уменьшение переднезаднего размера вследствие западения грудино-рёберного комплекса, что как следствие приводит к увеличению индекса Галлера [8]. Выделяют следующие значения индекса Галлера [8]:

- <2,0 — норма;
- 2,0–3,2 — мягкая ВДГК;
- 3,2–3,5 — умеренная ВДГК;
- >3,5 — тяжёлая ВДГК.

Показанием к проведению хирургической коррекции ВДГК является индекс Галлера более 3,25. Индекс коррекции — это отношение ожидаемого увеличения деформации грудной клетки после размещения пластины (в формуле — разница между максимальным размером и имеющимся минимальным размером) к максимальному переднему и заднему размеру внутренней грудной клетки, умноженное на 100. Индекс коррекции относительно недавно стал использоваться в определении тактики лечения пациентов с ВДГК [9].

Изучение угла ротации грудины принципиально для пациентов с ВДГК, так как определение выраженности и направленности угла позволяет корректно далее спланировать ход оперативного вмешательства [10].

ЦЕЛЬ

Прицельная оценка ВДГК по данным МРТ.

МАТЕРИАЛЫ И МЕТОДЫ

ДИЗАЙН ИССЛЕДОВАНИЯ

Проведено одноцентровое ретроспективное исследование, включавшее оценку МРТ сердца и органов грудной клетки у 38 пациентов.

КРИТЕРИИ СООТВЕТСТВИЯ

Критерии включения в исследование:

- стало обследование пациента по поводу воронкообразной деформации органов грудной клетки;
- наличие выполненной МРТ сердца и органов грудной клетки;
- наличие информированного согласия.

Критерии исключения:

- наличие в организме электронных водителей ритма, металлических элементов;
- наличие клаустрофобии;
- неадекватное поведение пациента.

ОПИСАНИЕ МЕДИЦИНСКОГО ВМЕШАТЕЛЬСТВА

МРТ сердца выполнялась в рамках обследования при подготовке к хирургическому лечению, исследования проводились на аппарате General Electric Optima MR450w GEM 1,5 Тл (GE Healthcare, США) с использованием импульсных последовательностей 2D-FIESTA-C. Протокол исследования с электрокардиографической синхронизацией включал функциональную оценку состояния миокарда левого и правого желудочков. Функциональное исследование проводилось с применением стандартных последовательностей получения киноизображений сердца (balanced gradient echo) в стандартных кардиальных осях (длинные 2- и 4-камерные, короткая 2-камерная). Вычисление фракции выброса правого желудочка проводилось на вдохе и на выдохе в полуавтоматическом режиме (с ручной коррекцией полученных значений). При выполнении исследования функции сердца также были получены параметры, необходимые для дальнейшего оперативного лечения пациентов по поводу воронкообразной деформации грудины — индекса Галлера, индекса коррекции, угла ротации грудины.

ЭТИЧЕСКАЯ ЭКСПЕРТИЗА

МРТ сердца выполнялась в рамках предоперационного обследования пациентов по запросу клинических специалистов, поэтому при ретроспективной оценке проведённых исследований этическая экспертиза не проводилась.

СТАТИСТИЧЕСКИЙ АНАЛИЗ

Размер выборки, необходимый для исследования, предварительно не рассчитывался. Была проведена статистическая обработка полученных данных с вычислением средних значений и стандартных отклонений измеряемых параметров. Соответствие распределения количественных признаков нормальному оценивалось при помощи критерия Шапиро–Уилка. Связь количественных признаков оценивали при помощи критериев корреляции Пирсона и Спирмена. Приводили значение коэффициента корреляции, границы 95% доверительного интервала и достигнутое значение p . Оценивали двусторонний уровень значимости. Значение $p < 0,05$ считали границей статистической значимости. Анализ проведён в GraphPad Prism 9 (GraphPad Software, США).

РЕЗУЛЬТАТЫ

ОБЪЕКТЫ (УЧАСТНИКИ) ИССЛЕДОВАНИЯ

В рамках ретроспективного исследования был проведён анализ данных МРТ сердца и органов грудной клетки 38 пациентов (30 мужского пола, 8 женского пола). Средний возраст составил 19,9 года (± 9 лет).

ИНДЕКС ГАЛЛЕРА

Мы разделили пациентов по степени выраженности индекса Галлера на 3 подгруппы (рис. 1, табл. 1). Пациенты с мягкой ВДГК далее не подвергались оперативному вмешательству. Пациентам с умеренной и тяжёлой деформациями грудной клетки была выполнена коррекция деформации.

При поиске взаимосвязи между значениями индекса Галлера и фракцией выброса правого желудочка не было получено статистически значимой корреляции Пирсона ($p=0,777$ для значений фракции выброса на вдохе и $p=0,798$ для значений фракции выброса на выдохе) (рис. 2, табл. 2). Среднее значение фракции выброса правого желудочка составило 46%.

Не было выявлено статистически значимой связи между индексом Галлера и углом ротации грудины ($p=0,9489$).

ИНДЕКС КОРРЕКЦИИ

Среднее значение индекса коррекции по данным нашего исследования составило 31,5 (± 11) (рис. 3). При статистическом анализе по мере увеличения индекса Галлера (увеличение степени деформации органов грудной клетки) было отмечено увеличение индекса коррекции, $p < 0,05$ (рис. 4). Так, среднее значение индекса коррекции для пациентов с мягкой ВДГК составило 13, а для пациентов с умеренной и тяжелой деформацией 24 и 35 соответственно.

Не было выявлено статистически значимой связи между углом ротации грудины и индексом коррекции ($p=0,35$), а также между индексом коррекции и фракцией выброса правого желудочка ($p=0,1$).

УГОЛ РОТАЦИИ ГРУДИНЫ

Важным фактором для определения тактики лечения является угол ротации грудины (рис. 5). Значимым для проведения оперативного вмешательства являлся угол $\geq 150^\circ$ — 44,7% общего количества пациентов (табл. 3). Такое положение грудины требовало нестандартной кривой установки корригирующей пластины. Положение осуществлялось «навстречу» острому углу грудины с целью последующего её разворота. Таким образом, если острый угол был направлен вправо, корригирующая пластина проводилась из вышележащего межреберья справа, через пик деформации с подворотом грудины, в нижележащее межреберье слева (рис. 6, а). Частота встречаемости данной ротации составила 86% всех случаев поворота грудины. В случае направления острого угла влево (14% всех случаев) корригирующая пластина проводилась из нижележащего межреберья справа, через пик деформации, в вышележащее межреберье слева (рис. 6, б).

ОБСУЖДЕНИЕ

Традиционно для диагностики и анализа параметров при ВДГК используют метод компьютерной томографии, который повсеместно применяется в связи с его распространённостью и большей доступностью [11]. Очевидный недостаток при рентгеновской компьютерной томографии органов грудной клетки — наличие лучевой нагрузки, на уменьшение которой направлена модификация протоколов сканирования на протяжении последних лет [12].

Метод МРТ менее распространён в диагностике ВДГК и занимает больше времени, однако имеет преимущество в связи с отсутствием лучевой нагрузки и возможностью оценки компрессионных изменений сердца.

При прицельной оценке ВДГК в мировой литературе используется большое количество разнообразных индексов. Один из наиболее часто используемых — это индекс Галлера, предложенный для выделения пациентов, которым необходима хирургическая коррекция деформации. Пороговым значением данного показателя для операции является значение 3,25. Однако на настоящий момент существуют работы, показывающие возможные проблемы, связанные с использованием только индекса Галлера при планировании оперативного вмешательства. Так, индекс Галлера не коррелирует с возрастом, дальнейшими параметрами оперативного лечения и возможных осложнений после операции [13]. Кроме того, исследование, посвящённое оценке индекса Галлера среди контрольной группы пациентов и пациентов с ВДГК, показало наличие одинаковых числовых значений в обеих группах (пересечение цифрового результата) в 48% случаев [9].

Подобные результаты говорят о необходимости стандартизации данных и внедрении дополнительных индексов для предоперационной и дальнейшей послеоперационной оценки [9, 13, 14]. Подобным индексом стал индекс коррекции, превышение данного значения более чем на 28% является показанием к операции при условии корреляции с индексом Галлера [15]. Индекс коррекции возможно использовать также для сопоставления с послеоперационными результатами.

Полученные в нашем исследовании значения индексов Галлера, коррекции и угла ротации грудины соответствуют клиническому состоянию пациентов, а также данным мировой литературы, посвящённым предоперационной оценке по компьютерной томографии и МРТ деформации грудной клетки [16, 17].

В нашем исследовании среднее значение фракции выброса правого желудочка у пациентов с ВДГК было снижено и составило 46%. Подобные результаты согласуются с данными литературы о том, что при деформациях отмечено снижение фракции выброса правого желудочка [18–20]. Однако при статистическом анализе не было выявлено взаимосвязи между цифровыми значениями индекса Галлера и фракцией выброса, что может быть обусловлено неравномерным

распределением пациентов по выраженности степени деформации и требует дальнейшего изучения.

ОГРАНИЧЕНИЯ ИССЛЕДОВАНИЯ

К ограничениям нашего исследования можно отнести его ретроспективный характер, относительно небольшой размер выборки пациентов и неравномерное распределение пациентов по степени нарастания изменений, а также отсутствие сопоставления с золотым стандартом — компьютерной томографией органов грудной клетки.

ЗАКЛЮЧЕНИЕ

Наше исследование показало, что МРТ является высокоинформативным методом диагностики при ВДГК без лучевой нагрузки с возможностью подробной предоперационной оценки патологических изменений.

Были получены данные о наличии корреляции между значениями индекса Галлера и индекса коррекции ($p < 0,05$).

В нашем исследовании для пациентов с ВДГК было характерно уменьшение фракции выброса правого желудочка. Однако числовые значения не коррелировали с индексом Галлера, что может быть обусловлено ограничениями проведённого исследования.

ДОПОЛНИТЕЛЬНАЯ ИНФОРМАЦИЯ

Источник финансирования. Авторы заявляют об отсутствии внешнего финансирования при проведении исследования.

Конфликт интересов. Авторы декларируют отсутствие явных и потенциальных конфликтов интересов, связанных с публикацией настоящей статьи.

Вклад авторов. Все авторы подтверждают соответствие своего авторства международным критериям ICMJE (все авторы внесли существенный вклад в разработку концепции, проведение исследования и подготовку статьи, прочли и одобрили финальную версию перед публикацией). Наибольший вклад распределён следующим образом: Вишнякова М.В. — концепция и дизайн исследования, редактирование текста; Музафарова Г.С. — написание текста, сбор и обработка материалов; Абраменко А.С. — сбор и обработка материалов; Кузьмичев В.А., Гацуцын В.В. — концепция исследования, редактирование текста.

ADDITIONAL INFORMATION

Funding source. This study was not supported by any external sources of funding.

Competing interests. The authors declare that they have no competing interests.

Authors' contribution. All authors made a substantial contribution to the conception of the work, acquisition, analysis, interpretation of data for the work, drafting and revising the work, final approval of the version to be published and agree to be accountable for all aspects of the work. Vishnyakova MV — study concept and design, text editing; Muzafarova GS — writing text, collecting and processing materials; Abramenko AS — collection and processing of materials; Kuzmichev VA, Gatsutsyn VV — research concept, text editing.

СПИСОК ЛИТЕРАТУРЫ

1. Печетов А.А., Есаков Ю.С., Губайдулина Г.Ф., Маков М.А., Хлань Т.Н. Выбор метода коррекции воронкообразной деформации грудной клетки у пациентов старшего возраста // Хирургия. Журнал им. Н.И. Пирогова. 2017. Т. 7. С. 24–29. doi: 10.17116/hirurgia2017724-29
2. Fokin A.A., Steuerwald N.M., Ahrens W.A., Allen K.E. Anatomical, histologic, and genetic characteristics of congenital chest wall deformities // Seminars in Thoracic and Cardiovascular Surgery. 2009. Vol. 21, N 1. P. 44–57. doi: 10.1053/j.semtevs.2009.03.001
3. Scalise P.N., Demehri F.R. The management of pectus excavatum in pediatric patients: a narrative review // Transl Pediatr. 2023. Vol. 12, N 2. P. 208–220. doi: 10.21037/tp-22-361
4. Trò R., Martini S., Stagnaro N., et al. A new tool for assessing Pectus Excavatum by a semi-automatic image processing pipeline calculating the classical severity indexes and a new marker: the Volumetric Correction Index // BMC Med Imaging. 2022. doi: 10.1186/s12880-022-00754-0
5. Андреев П.С., Скворцов А.П., Цой И.В., и др. Лечение воронкообразной деформации

- грудной клетки у детей и подростков // Практическая медицина. 2021. Т. 19, № 4. С. 138–141. doi: 10.32000/2072-1757-2021-4-138-141
6. Andreev P.S., Skvortsov A.P., Khabibyanov R.Ya., Maleev M.V. Our experience in surgical treatment of penatral chest deformation // *Annali d'Italia*. 2023. N 41. P. 53–57. doi: 10.5281/zenodo.7774296
 7. Haller J.A. Jr, Kramer S.S., Lietman S.A., et al. Use of CT scans in selection of patients for pectus excavatum surgery: a preliminary report // *J Pediatr Surg*. 1987. Vol. 22, N 10. P. 904–906. doi: 10.1016/s0022-3468(87)80585-7
 8. Sidden C.R., Katz M.E., Swoveland B.C., Nuss D. Radiologic considerations in patients undergoing the Nuss procedure for correction of pectus excavatum // *Pediatric Radiology*. 2001. Vol. 31, N 6. P. 429–434. doi: 10.1007/s002470100455
 9. St. Peter S.D., Juang D., Garey C.L., et al. A novel measure for pectus excavatum: the correction index // *Journal of Pediatric Surgery*. 2011. Vol. 46, N 12. P. 2270–2273. doi: 10.1016/j.jpedsurg.2011.09.009
 10. Tauchi R., Suzuki Y., Tsuji T., et al. Clinical Characteristics and Thoracic factors in patients with Idiopathic and Syndromic Scoliosis Associated with Pectus Excavatum // *Spine Surg Relat Res*. 2018. Vol. 2, N 1. P. 37–41. doi: 10.22603/ssrr.2017-0027
 11. Шамсиев А.М., Шамсиев Ж.А., Тураев Ю.А., Муталибов А.И., Бургутов М.Ж. Роль функциональных исследований кардиореспираторной системы при воронкообразной деформации грудной клетки // *Журнал Проблемы биологии и медицины*. 2017. Т. 1, № 93. С. 9–14.
 12. Peng R., Mardakhaev E., Shmukler A., Levsky J.M., Haramati L.B. Meeting ACR Dose Guidelines for CT Lung Cancer Screening in an Overweight and Obese Population // *Acad Radiol*. 2021. Vol. 28, N 3. P. 381–386. doi: 10.1016/j.acra.2020.02.009
 13. Mortellaro V.E., Iqbal C.W., Fike F.B., et al. The predictive value of Haller index in patients undergoing pectus bar repair for pectus excavatum // *J Surg Res*. 2011. Vol. 170, N 1. P. 104–106. doi: 10.1016/j.jss.2011.02.014
 14. Karakılıç A., Karaçam V., Ersöz H., et al. Determination of severity of deformity with rib length to costal cartilage length ratio in thorax deformities // *Turk Gogus Kalp Damar Cerrahisi Derg*. 2018. Vol. 26, N 2. P. 279–285. doi: 10.5606/tgkdc.dergisi.2018.15009
 15. Poston P.M., Patel S.S., Rajput M., et al. The correction index: setting the standard for recommending operative repair of pectus excavatum // *Ann Thorac Surg*. 2014. Vol. 97, N 4. P. 1176–1180. doi: 10.1016/j.athoracsur.2013.12.050
 16. Marcovici P.A., LoSasso B.E., Kruk P., Dwek J.R. MRI for the evaluation of pectus excavatum // *Pediatric Radiology*. 2011. Vol. 41. P. 757–758. doi: 10.1007/s00247-011-2031-5
 17. Lollert A., Funk J., Tietze N., et al. Morphologic assessment of thoracic deformities for the preoperative evaluation of pectus excavatum by magnetic resonance imaging // *European Radiology*. 2015. Vol. 25. P. 785–791. doi: 10.1007/s00330-014-3450-0
 18. Dore M., Triana J.P., Bret M., et al. Advantages of Cardiac Magnetic Resonance Imaging for Severe Pectus Excavatum Assessment in Children // *Eur J Pediatr Surg*. 2018. Vol. 28, N 1. P. 34–38. doi: 10.1055/s-0037-1604427
 19. Saleh R.S., Finn J.P., Fenchel M., et al. Cardiovascular magnetic resonance in patients with pectus excavatum compared with normal controls // *J Cardiovasc Magn Reson*. 2010. Vol. 12, N 1. doi: 10.1186/1532-429X-12-73
 20. Stagnaro N., Trocchio G., Torre M., et al. Cardiovascular MRI assessment of pectus excavatum in pediatric patients and postoperative simulation using vacuum bell // *J Pediatr Surg*. 2021. Vol. 56, N 9. P. 1600–1605. doi: 10.1016/j.jpedsurg.2020.11.017

REFERENCES

1. Pechetov AA, Esakov JuS, Gubajdullina GF, Makov MA, Hlan' TN. Differetial approach for chest wall reconstruction for pectus excavatum for adult. *N.I. Pirogov Journal of Surgery*. 2017;(7):24–29. doi: 10.17116/hirurgia2017724-29
2. Fokin AA, Steuerwald NM, Ahrens WA, Allen KE. Anatomical, histologic, and genetic

- characteristics of congenital chest wall deformities. *Seminars in Thoracic and Cardiovascular Surgery*. 2009;21(1):44–57. doi: 10.1053/j.semtcvs.2009.03.001
3. Scalise PN, Demehri FR. The management of pectus excavatum in pediatric patients: a narrative review. *Transl Pediatr*. 2023;12(2):208–220. doi: 10.21037/tp-22-361
 4. Trò R, Martini S, Stagnaro N, et al. A new tool for assessing Pectus Excavatum by a semi-automatic image processing pipeline calculating the classical severity indexes and a new marker: the Volumetric Correction Index. *BMC Med Imaging*. 2022. doi: 10.1186/s12880-022-00754-0
 5. Andreyev PS, Skvortsov AP, Tsoy IV, et al. Treatment of funnel breast in children and adolescents. *Practical medicine*. 2021;19(4):138–141. doi: 10.32000/2072-1757-2021-4-138-141
 6. Andreev PS, Skvortsov AP, Khabibyanov RYa, Maleev MV. Our experience in surgical treatment of penentral chest deformation. *Annali d'Italia*. 2023;(41):53–57. doi: 10.5281/zenodo.7774296
 7. Haller JA Jr, Kramer SS, Lietman SA, et al. Use of CT scans in selection of patients for pectus excavatum surgery: a preliminary report. *J Pediatr Surg*. 1987;22(10):904–906. doi: 10.1016/s0022-3468(87)80585-7
 8. Sidden CR, Katz ME, Swoveland BC, Nuss D. Radiologic considerations in patients undergoing the Nuss procedure for correction of pectus excavatum. *Pediatric Radiology*. 2001;31(6):429–434. doi: 10.1007/s002470100455
 9. St. Peter SD, Juang D, Garey CL, et al. A novel measure for pectus excavatum: the correction index. *Journal of Pediatric Surgery*. 2011;46(12):2270–2273. doi: 10.1016/j.jpedsurg.2011.09.009
 10. Tauchi R, Suzuki Y, Tsuji T, et al. Clinical Characteristics and Thoracic factors in patients with Idiopathic and Syndromic Scoliosis Associated with Pectus Excavatum. *Spine Surg Relat Res*. 2018;2(1):37–41. doi: 10.22603/ssrr.2017-0027
 11. Shamsiev AM, Shamsiev ZhA, Turaev JuA, Mutalibov AI, Burgutov MZh. The role of functional studies of the cardiorespiratory system with funnel chest deformity. *Journal Problems of Biology and Medicine*. 2017;1(93):9–14.
 12. Peng R, Mardakhaev E, Shmukler A, Levisky JM, Haramati LB. Meeting ACR Dose Guidelines for CT Lung Cancer Screening in an Overweight and Obese Population. *Acad Radiol*. 2021;28(3):381–386. doi: 10.1016/j.acra.2020.02.009
 13. Mortellaro VE, Iqbal CW, Fike FB, et al. The predictive value of Haller index in patients undergoing pectus bar repair for pectus excavatum. *J Surg Res*. 2011;170(1):104–106. doi: 10.1016/j.jss.2011.02.014
 14. Karakılıç A, Karaçam V, Ersöz H, et al. Determination of severity of deformity with rib length to costal cartilage length ratio in thorax deformities. *Turk Gogus Kalp Damar Cerrahisi Derg*. 2018;26(2):279–285. doi: 10.5606/tgkdc.dergisi.2018.15009
 15. Poston PM, Patel SS, Rajput M, et al. The correction index: setting the standard for recommending operative repair of pectus excavatum. *Ann Thorac Surg*. 2014;97(4):1176–1180. doi: 10.1016/j.athoracsur.2013.12.050
 16. Marcovici PA, LoSasso BE, Kruk P, Dwek JR. MRI for the evaluation of pectus excavatum. *Pediatric Radiology*. 2011;41:757–758. doi: 10.1007/s00247-011-2031-5
 17. Lollert A, Funk J, Tietze N, et al. Morphologic assessment of thoracic deformities for the preoperative evaluation of pectus excavatum by magnetic resonance imaging. *European Radiology*. 2015;25:785–791. doi: 10.1007/s00330-014-3450-0
 18. Dore M, Triana JP, Bret M, et al. Advantages of Cardiac Magnetic Resonance Imaging for Severe Pectus Excavatum Assessment in Children. *Eur J Pediatr Surg*. 2018;28(1):34–38. doi: 10.1055/s-0037-1604427
 19. Saleh RS, Finn JP, Fenchel M, et al. Cardiovascular magnetic resonance in patients with pectus excavatum compared with normal controls. *J Cardiovasc Magn Reson*. 2010;12(1). doi: 10.1186/1532-429X-12-73
 20. Stagnaro N, Trocchio G, Torre M, et al. Cardiovascular MRI assessment of pectus excavatum in pediatric patients and postoperative simulation using vacuum bell. *J Pediatr Surg*. 2021;56(9):1600–1605. doi: 10.1016/j.jpedsurg.2020.11.017

| | |
|--|--|
| * Вишнякова Марина Валентиновна, д-р мед. наук; адрес: Россия, 129110, г. Москва, ул. Щепкина, 61/2-15; ORCID: 0000-0003-3838-636X; eLibrary SPIN: 1137-2991 e-mail: cherridra@mail.ru | * Marina V. Vishnyakova, MD, Dr. Sci. (Medicine); address: 61/2-15 Schshepkina Str., Moscow, 129110, Russia; ORCID: 0000-0003-3838-636X; eLibrary SPIN: 1137-2991 e-mail: cherridra@mail.ru |
| Музафарова Гулише Серверовна; ORCID: 0000-0003-0940-3247; eLibrary SPIN: 2950-5431 e-mail: gms0495@mail.ru | Gulishe S. Muzafarova; ORCID: 0000-0003-0940-3247; eLibrary SPIN: 2950-5431 e-mail: gms0495@mail.ru |
| Абраменко Александр Сергеевич; ORCID: 0000-0002-6286-2162; eLibrary SPIN: 9743-3001 e-mail: a.s.abramenko@gmail.com | Alexander S. Abramenko; ORCID: 0000-0002-6286-2162; eLibrary SPIN: 9743-3001 e-mail: a.s.abramenko@gmail.com |
| Кузьмичев Владимир Александрович, канд. мед. наук, профессор; ORCID: 0000-0001-6493-8012; eLibrary SPIN: 8345-5298 e-mail: vakuzmichev@gmail.ru | Vladimir A. Kuzmichev, MD, Cand. Sci. (Medicine), Professor; ORCID: 0000-0001-6493-8012; eLibrary SPIN: 8345-5298 e-mail: vakuzmichev@gmail.ru |
| Гацуцын Владимир Витальевич; ORCID: 0000-0002-2364-5325; eLibrary SPIN: 1431-4417 e-mail: vg86@list.ru | Vladimir V. Gatsutsyn; ORCID: 0000-0002-2364-5325; eLibrary SPIN: 1431-4417 e-mail: vg86@list.ru |

* Автор, ответственный за переписку / Corresponding author

Accepted for publication

ТАБЛИЦЫ

Таблица 1. Распределение пациентов по значению индекса Галлера

| | Воронкообразная деформация грудной клетки | | |
|--|---|-----------|---------|
| | Мягкая | Умеренная | Тяжёлая |
| Количество пациентов | 3 | 6 | 29 |
| Среднее значение индекса Галлера | 2,8 | 3,3 | 5,1 |
| Стандартное отклонение индекса Галлера | 0,4 | 0,1 | 1,8 |

Таблица 2. Зависимость между значениями переменных (индекс Галлера и угол ротации грудины) и фракцией выброса правого желудочка на выдохе и выдохе

| Переменная | Индекс коррекции | Фракция выброса правого желудочка | |
|----------------------|-------------------|-----------------------------------|--------------------|
| | | Вдох | Выдох |
| Угол ротации грудины | R=0,19 p=0,255 | R=0,18 p=0,306 | R=0 p=0,99 |
| Индекс Галлера | R=0,7 p<0,001 | R=-0,05 p=0,777 | R=-0,64 p=0,798 |

Таблица 3. Распределение пациентов по значениям угла ротации грудины

| Угол ротации грудины <15° | |
|---------------------------|-----|
| Количество пациентов | 21 |
| Среднее значение угла | 10° |
| Угол ротации грудины >15° | |
| Количество пациентов | 17 |
| Среднее значение угла | 26° |

РИСУНКИ

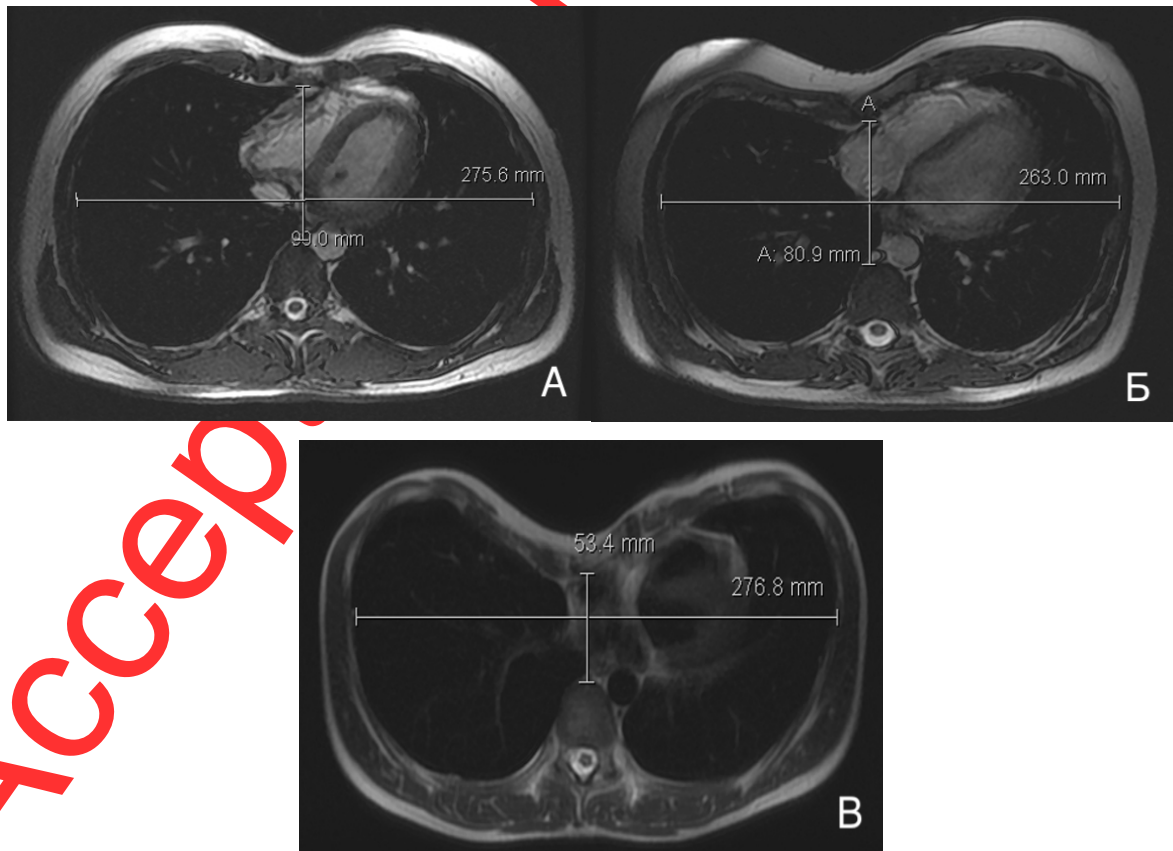


Рис. 1. Магнитно-резонансная томография органов грудной клетки на уровне максимальной деформации: а — индекс Галлера 3,1; б — индекс Галлера 3,3; с — индекс Галлера 5,2.

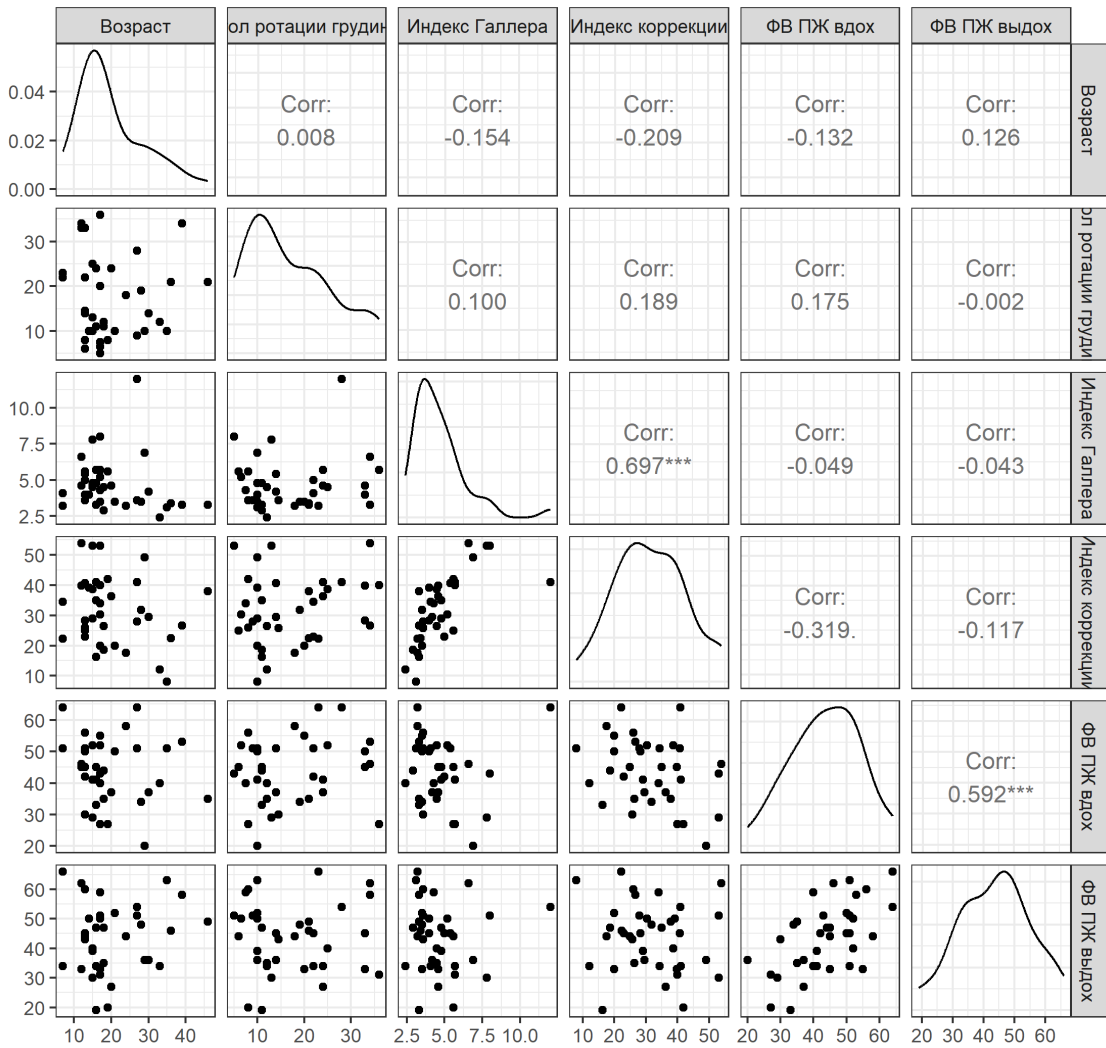


Рис. 2 Отображение наличия или отсутствия взаимосвязи между изучаемыми параметрами. УГР — угол ротации грудины; ФВ ПЖ — фракция выброса правого желудочка.

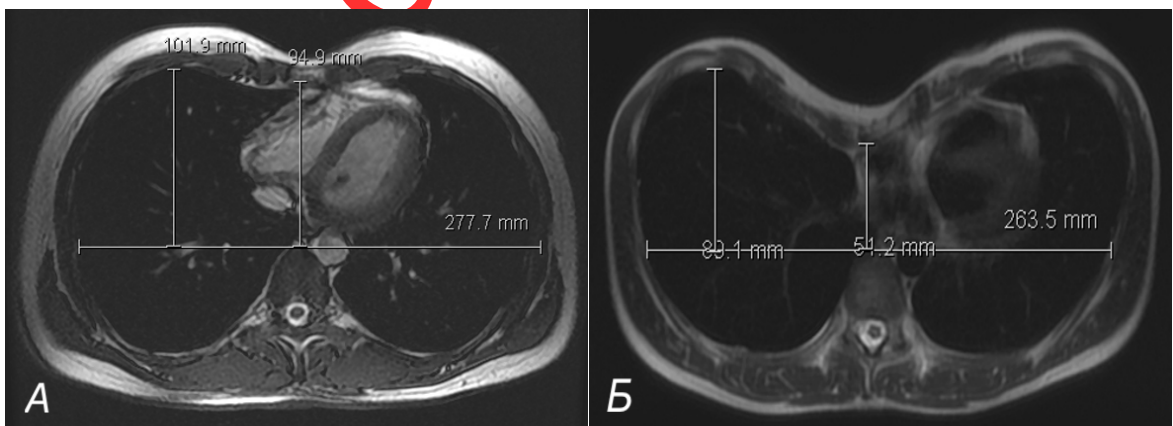


Рис. 3 Магнитно-резонансная томография органов грудной клетки на уровне максимальной деформации: а — индекс коррекции составляет 7%; б — индекс коррекции составляет 32%.

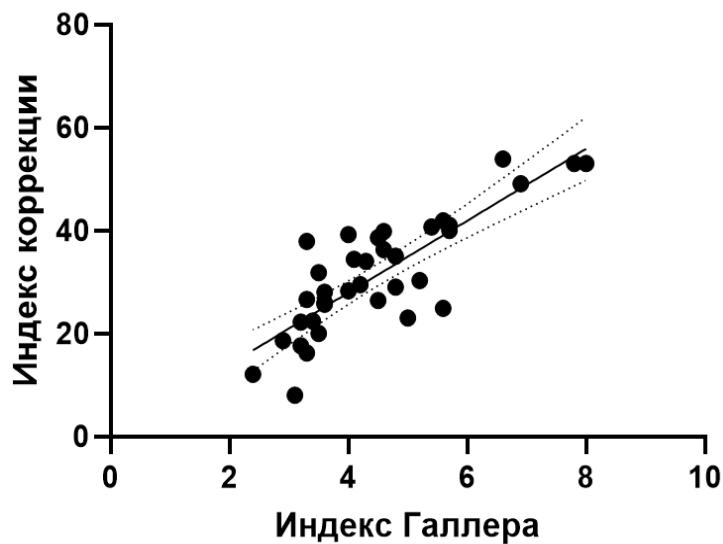


Рис. 4. Отображение корреляции между значениями индекса Галлера и индекса коррекции ($p < 0,05$).

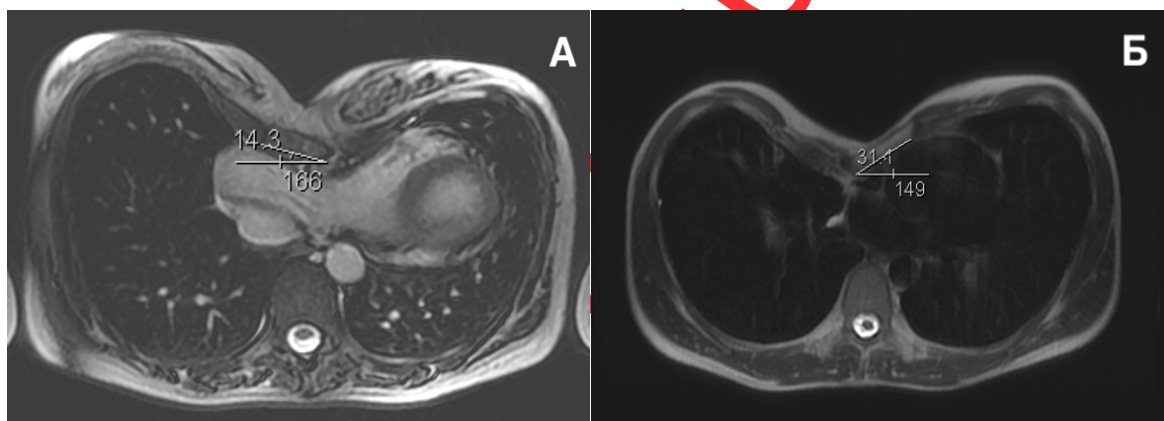


Рис. 5. Магнитно-резонансная томография органов грудной клетки на уровне максимальной деформации: а — угол ротации грудины составляет $14,3^\circ$; б — угол ротации грудины составляет $31,1^\circ$.

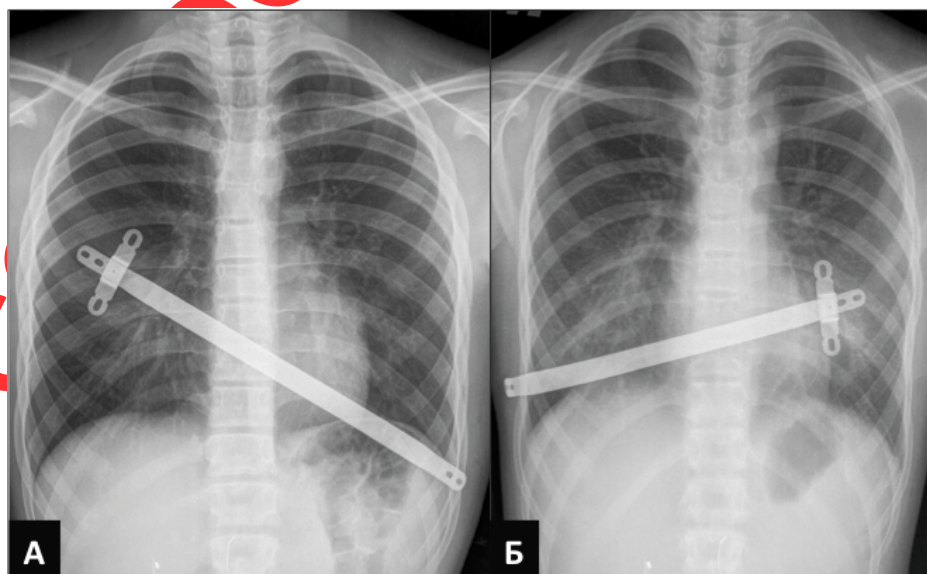


Рис. 6 Рентгенологическое исследование органов грудной клетки в прямой проекции после коррекции воронкообразной деформации грудной клетки. Положение пластин при направлении угла: *a* — вправо; *b* — влево.

Accepted for publication