

DOI: <https://doi.org/10.17816/DD60493>

# MRI评价1例直肠癌新辅助放化疗结果，辅以肿瘤T2WI结构分析（临床病例）

© Yana A. Dayneko, Tatiana P. Berezovskaya, Sofia A. Myalina, Ivan A. Orekhov, Alexey A. Nevolskikh

A. Tsyb Medical Radiological Research Centre – branch of the National Medical Research Radiological Centre, Obninsk, Russian Federation

## 简评：

本文报告一名对新辅助化疗有良好反应的73岁下段壶腹直肠癌患者，采用积极动态随访策略（Watch & Wait策略）的临床病例。经过三年的定期随访，包括指状直肠检查、直肠镜检查 and 磁共振成像（MRI），表明肿瘤没有进展，得到了18F氟脱氧葡萄糖正电子发射断层摄影与计算机断层摄影的结果。结果显示直肠下段壶腹部有一个高代谢活动的部位（SUV<sub>max</sub> 27.1），因此决定进行手术治疗。讨论手术范围时，考虑MRI资料，辅以T2WI分析结果，证实无疾病进展。患者接受了保留器官的经肛门肿瘤切除体积的治疗。手术准备的病理形态学检查确定了肠壁炎症改变和肿瘤消失。本案例证明了标准调查体积在使用Watch & Wait策略时的有效性，以及使用T2WI分析来提高MRI评估肿瘤对放化疗反应的可靠性的可能性。

**关键词：**直肠癌；磁共振成像；新辅助化疗；结构分析；肿瘤对治疗的反应。

## 引用本文：

Dayneko YaA, Berezovskaya TP, Myalina SA, Orekhov IA, Nevolskikh AA. MRI评价1例直肠癌新辅助放化疗结果，辅以肿瘤 T2WI结构分析（临床病例）. *Digital Diagnostics*. 2021;2(1):67–74. DOI: <https://doi.org/10.17816/DD60493>

收到：10.02.2021

接受：03.03.2021

发布时间：12.03.2021



DOI: <https://doi.org/10.17816/DD60493>

## MRI evaluation of the neoadjuvant chemoradiation therapy result in a patient with rectal cancer, supplemented with T2-WI texture analysis of the tumor: a clinical case

© Yana A. Dayneko, Tatiana P. Berezovskaya, Sofia A. Myalina, Ivan A. Orekhov, Alexey A. Nevolskikh

A. Tsyb Medical Radiological Research Centre – branch of the National Medical Research Radiological Centre, Obninsk, Russian Federation

### ABSTRACT

The article presents a clinical case of using the active follow-up strategy (the so-called watch & wait) in a 73-year-old patient with cancer of the lower rectum with a good response to neoadjuvant chemoradiation therapy (NCRT). After 3 years of regular follow-up, including digital rectal examination, rectoscopy and MRI, indicating the absence of tumor progression, PET/CT with 18F-FDG was obtained, which revealed a region of hypermetabolic activity in the lower rectum (SUVmax 27.1), in connection with which it was decided to carry out surgical treatment. When discussing the issue of the volume of the operation, MRI data were taken into account, supplemented by the results of T2-weighted texture analysis, which confirmed the absence of progression. The patient underwent organ-preserving treatment in the amount of trans-anal tumor resection. Pathomorphological examination after surgery established the inflammatory changes in the intestinal wall and absence of tumor. This case demonstrates the effectiveness of the standard examination volume when using the watch & wait strategy and the possibility of using T2-WI texture analysis to increase the reliability of MRI assessment of tumor response to chemotherapy.

**Keywords:** rectal cancer; magnetic resonance imaging; texture analysis; neoadjuvant chemoradiotherapy; response assessment on treatment.

### To cite this article

Dayneko YaA, Berezovskaya TP, Myalina SA, Orekhov IA, Nevolskikh AA. MRI evaluation of the neoadjuvant chemoradiation therapy result in a patient with rectal cancer, supplemented with T2-WI texture analysis of the tumor: a clinical case. *Digital Diagnostics*. 2021;2(1):67–74. DOI: <https://doi.org/10.17816/DD60493>

Received: 10.02.2021

Accepted: 03.03.2021

Published: 12.03.2021

DOI: <https://doi.org/10.17816/DD60493>

## **МРТ-оценка результата неоадъювантной химиолучевой терапии у больной раком прямой кишки, дополненная текстурным анализом T2-ВИ опухоли (клинический случай)**

© Я.А. Дайнеко, Т.П. Березовская, С.А. Мялина, И.А. Орехов, А.А. Невольских

Медицинский радиологический научный центр имени А.Ф. Цыба – филиал ФГБУ «Национальный медицинский исследовательский центр радиологии», Обнинск, Российская Федерация

### **АННОТАЦИЯ**

В работе представлен клинический случай использования стратегии активного динамического наблюдения (watch & wait) у 73-летней больной раком нижеампулярного отдела прямой кишки с хорошим ответом на неоадъювантную химиолучевую терапию. После трёх лет регулярного наблюдения, включающего пальцевое ректальное исследование, ректоскопию и магнитно-резонансную томографию (МРТ), указывавших на отсутствие прогрессирования опухоли, были получены результаты позитронно-эмиссионной томографии с <sup>18</sup>F-фтордезоксиглюкозой, совмещённой с компьютерной томографией, выявившей в нижеампулярном отделе прямой кишки участок гиперметаболической активности (SUV<sub>max</sub> 27,1), в связи с чем было принято решение о проведении хирургического лечения. При обсуждении вопроса об объёме операции были учтены данные МРТ, дополненные результатами текстурного анализа T2-ВИ, подтвердившие отсутствие прогрессирования. Пациентке было проведено органосохраняющее лечение в объёме трансанальной резекции опухоли. Патоморфологическое исследование операционного препарата установило воспалительные изменения в стенке кишки и отсутствие опухоли. Данный случай демонстрирует эффективность стандартного объёма обследования при использовании стратегии watch & wait и возможность использования текстурного анализа T2-ВИ для повышения надёжности МРТ-оценки ответа опухоли на химиолучевую терапию.

**Ключевые слова:** рак прямой кишки; магнитно-резонансная томография; неоадъювантная химиолучевая терапия; текстурный анализ; ответ опухоли на лечение.

### **Как цитировать**

Дайнеко Я.А., Березовская Т.П., Мялина С.А., Орехов И.А., Невольских А.А. МРТ-оценка результата неоадъювантной химиолучевой терапии у больной раком прямой кишки, дополненная текстурным анализом T2-ВИ опухоли (клинический случай) // *Digital Diagnostics*. 2021. Т. 2, №1. С. 67–74. DOI: <https://doi.org/10.17816/DD60493>

## 论证

目前下段壶腹直肠癌的治疗标准是联合新辅助化疗(NDC)和随后的手术[1]。一些患者接受新辅助化疗的完全或几乎完全反应,避免了激进的手术治疗,并用一种更温和的治疗替代它,比如经肛门内窥镜显微手术,甚至完全放弃手术,采用积极的监控策略(所谓的Watch & Wait策略),包括定期的直肠手指检查、直肠镜检查 and 磁共振成像(MRI)。然而,如果在观察过程中获得了矛盾的临床和诊断数据,就需要增加额外的标准来增加诊断的可靠性。这样的标准可以通过诊断图像的影像组学分析来提供,使得能够使用计算机处理医学图像获得的定量指标来描述肿瘤组织的结构异质性及其治疗结果的变化[2]。

## 病例报告

患者73岁,根据ICD-10 cT3N0M0诊断为C20直肠癌,在A. F. Tsyba Medical Radiological Research Center接受观察。她根据FOLF0X6<sup>1</sup>方案接受了新辅助化疗(总局灶剂量50克+卡培他滨)和4个周期的巩固化疗。治疗前的MRI如图1所示。在新辅助化疗结束时,对照检查(骨盆MRI,肿瘤内窥镜照片和肛诊检查结果)的总数据表明患者存在完全临床反应。在与患者协商后,她被安排进行动态随访。

随访3年,共进行了8次MRI。新辅助化疗后1个月获得的基本MR图像特征为:直肠后半圆距肛门端4cm处的肿瘤被替换为1.5 cm长的薄纤维疤痕,当初初始系数增加到 $1.66 \times 10^{-3} \text{ mm}^2/\text{s}$ 时,扩散没有受限的迹象。盆腔壁附近肠系膜内未见可疑淋巴结。结论:MR表现为下段壶腹直肠癌(ymrT1-0N0)、TRG2(图2)。所描述的MR模式在观察期间没有显著的动态变化。

治疗一年后的结肠镜检查未发现结肠病理;下段壶腹直肠癌见白色星状疤痕,约4.5 cm,未见肿瘤组织。结论:治疗背景下直肠肿瘤腔内完全回归的内窥镜视图。

随访3年后,由于肿瘤标志物水平升高,患者接受18F-氟脱氧葡萄糖正电子发射断层扫描,并结合计算机断层扫描(图3)。根据本研究结果,在下段壶腹直肠癌发现一个长度为43 mm (SU-Vmax<sup>2</sup>27.1)的肿瘤。基于本研究结果,患者入院于A. F. Tsyba Medical Radiological Research Center进行腹腔镜经腹会阴联合直肠切除术的治疗。

为准备手术治疗,病人接受了检查。肛诊检查显示有弹性的活动疤痕。结肠镜检查发现下段壶腹直肠有一白色星状疤痕,长约4.5 cm,未见肿瘤组织。

另一项盆腔脏器MRI检查未见阴性动态(图4)。然而,考虑到标准MRI在鉴别纤维化和肿瘤组织方面的困难,决定了使用MaZda ver.4.6计算机

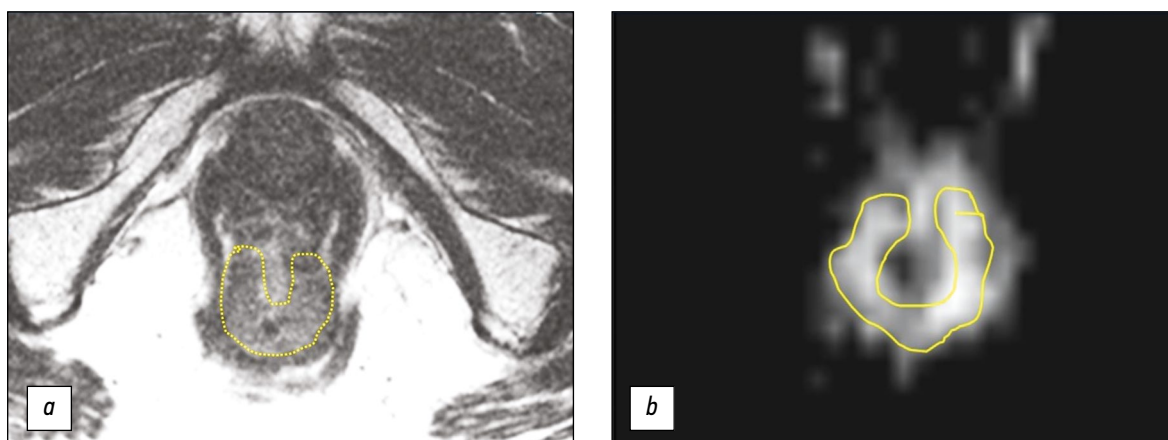


图 1. 治疗前下段壶腹直肠癌磁共振成像mrT3a: **a**—T2-WI; **b**—弥散加权成像(DWI)。肿瘤呈领圈状。

<sup>1</sup> FOLF0X6是一种用于结肠直肠癌治疗的化疗方案:(FOL)inicacid, calciumsalt—亚叶酸钙形式的亚叶酸(甲酰四氢叶酸), (F)luorouracil—氟尿嘧啶, (OX)aliplatin—奥沙利铂。

<sup>2</sup> SUV (standardizeduptakevalue) —放射性药物积累的标准化摄取值。

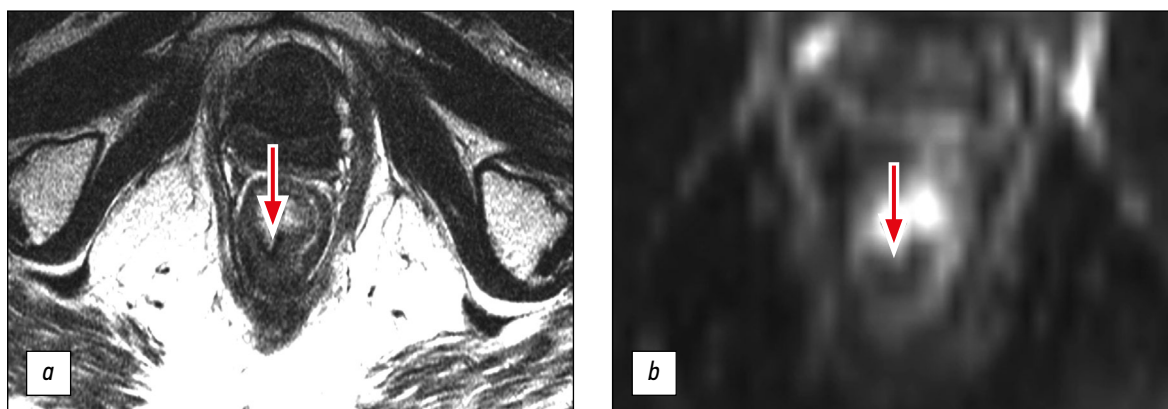


图 2. 新辅助化疗后1个月下段壶腹直肠癌磁共振成像, ymrT1-0, TRG2: a—T2-WI; b—弥散加权成像 (DWI)。肿瘤被一个薄薄的纤维疤痕代替, 没有扩散受限的迹象(箭头所示)。

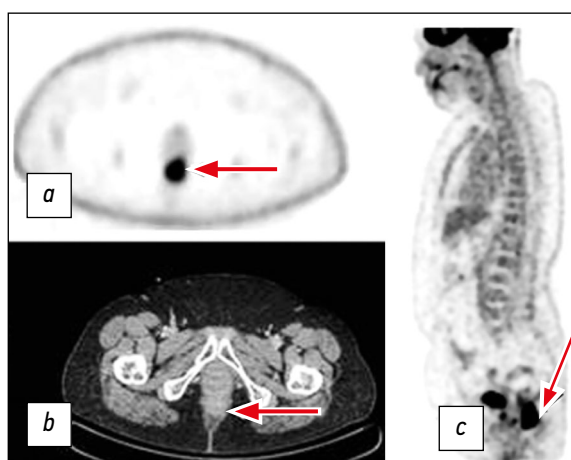

图 3. 18F-氟脱氧葡萄糖正电子发射断层扫描联合计算机断层扫描: a—肿瘤水平的单模正电子发射断层扫描(箭头所示); b—肿瘤水平的计算机断层扫描(箭头所示); c—下段壶腹直肠18F-氟脱氧葡萄糖过度固定的三维重建(箭头所示)。

程序<sup>3</sup>基于灰度共生矩阵 (GLCM—Gray-Level-Co-occurrence Matrix) 对T2-WI进行结构分析[3]。为了解释结构分析得到的参数, 我们使用了开发的评分系统[4], 其中, 如果结构分析的5个参数得分之和 $\geq 3$ , 则患者对新辅助化疗有反应, 如果 $< 3$ , 则患者对新辅助化疗无反应。表中显示了该患者的结构分析结果及其评估标准。根据结构分析, 未发现肿瘤进展的迹象。通过对所有数据的讨论, 多学科团队决定在经肛门切除肿瘤的情况下支持保留器官手术。在气管内麻醉下, 在肛管内安装直肠镜, 目测内括约肌区域黏膜沿后壁回缩1 cm。并对其进行急性切除。直肠用医用纱布填塞。送一块鲜红色的粘膜组织(长度为 $2.0 \times 0.4 \times 0.2$  cm)和一块致密的鲜红色的粘膜壁组织(最大尺寸为0.4 cm)进行病理形态学检查。

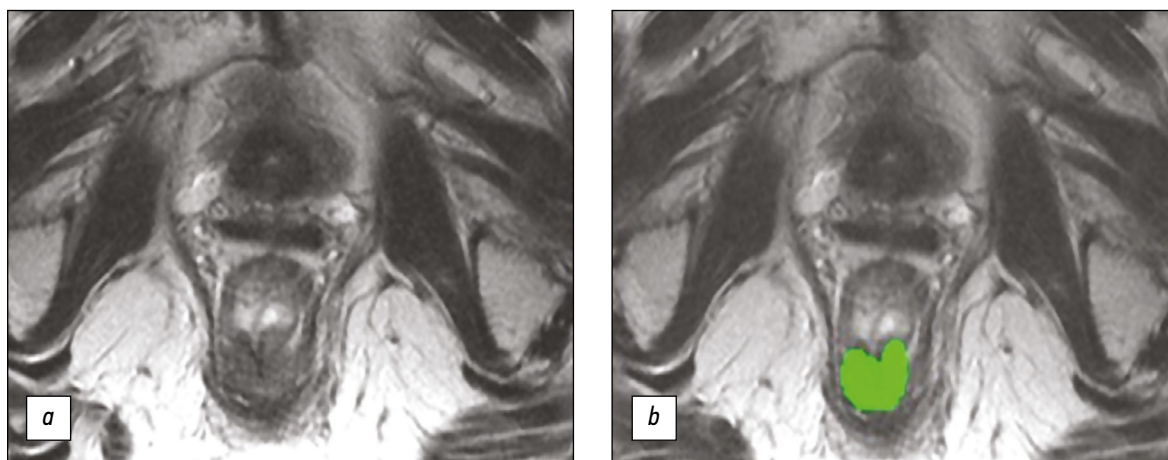


图 4. 新辅助化疗3年后下段壶腹直肠肿瘤的磁共振成像: a—T2-WI; b—对分割感兴趣的区域进行结构分析(绿色突出显示)。

<sup>3</sup> Computer software for the calculation of texture parameters in digitized images. Available from: <http://www.eletel.p.lodz.pl/programy/mazda/>



**表 1**根据患者术前的磁共振成像，对T2-W结构分析的参数进行评价

变数	数值	评分系统		评分, 分
		1分	0分	
AngScMom	0.0041	≥0.0022	<0.0022	1
InvDfMom	0.15	≥0.12	<0.12	1
Entropy	2.5	≤2.75	>2.75	1
DifEntrp	1.32	≤1.32	>1.32	1
SumEntrp	1.74	≤1.8	>1.8	1
总数	-	-	-	5

形态学检查两个组织的粘膜覆盖了多层扁平的非角膜上皮，黏膜下层间质纤维化，弥漫性弱淋巴细胞和浆细胞浸润，出血。未发现肿瘤。

## 讨论

评价新辅助化疗的疗效对下段壶腹直肠癌患者的个体化治疗具有重要意义。保留括约肌的能力和对新辅助化疗的良好反应显著提高了患者的生活质量，避免了永久结肠造口，降低了术后并发症的风险。内镜诊断允许我们评估肿瘤腔内分支，而MRI的任务是评估整个肠壁、肠系膜纤维和筋膜，以及区域淋巴结的状态。TRG系统用于MRI评估肿瘤反应。然而，其准确性由于鉴别残留肿瘤组织和纤维化的复杂性而降低。为了解决这个问题，最近由T2-WI补充的弥散加权成像（DWI）部分有所帮助。由于弥散加权图像，可以在纤维化背景下区分小区域的残留肿瘤，这将诊断的特异性提高到90%。然而，其敏感性仍为64%，主要是由于将正常的肠壁放射后的高MR信号错误地解释为残余的肿瘤[5]。此外，该方法暴露于人工制品，包括亮度和几何扭曲，以及虚假图像，往往使其难以解释扩散加权图像。

目前，基于医学图像高科技信息提取的放化疗效果评价影像组学分析正在积极发展，这可以量化组织的异质性[6]。

有多种方法可以解释结构分析的结果来评估新辅助化疗的有效性。因此，N. Horvat等人[7]在一项针对118名直肠癌患者的回顾性研究中，使用机器学习算法创建了一个T2-WI结构分析参数的高分辨率影像组学组分的分类器，为了确定对新辅助化疗有完全反应的直肠癌患者。本研究中影像组学分析评分在总体准确性（ $p=0.02$ ）、

特异性和阳性预测意义（ $p=0.0001$ ）方面显著优于T2-WI视觉评分或T2-WI联合弥散加权成像评分，然而敏感性和阴性预后意义没有显著差异。我们根据建立的分离点和相关方向，对结构分析的参数进行点特征化[4]。上述临床观察和提出的结构分析评价体系的应用前景表明了其有效性。我们认为有必要强调的是，分析的图像和开发评分系统的图像都是使用FSE序列的相似参数（FSE—快速自旋回波）获得的，但使用的是不同的MR断层成像（分别是Ingenia 1.5 T, Philips和Symphony 1.5 T, Siemens）。这使得我们希望结构分析参数具有良好的重现性，并证实了在这一方向进行进一步大规模研究的可行性。

## 结论

采用高分辨率T2-WI结构分析的影像组学方法是评价局部晚期直肠癌新辅助化疗疗效的一个有前途的方向，可用于进一步发展、改进实施方法、用于评价结构参数和研究结果再现性的系统。

## 附加信息

**资金来源。** 文章的研究和出版由作者团队自费进行。

**利益冲突。** 作者声明，没有明显的和潜在的利益冲突相关的发表这篇文章。

**作者贡献。** 作者确认他们符合国际ICMJE标准（他们在出版前阅读并批准了文章最终版本）。最大的贡献分配如下：J.A. Daineko—负责资料的收集和处理，数据的分析，撰写文本；T.P. Berezovskaya—负责概念，分析接收数据，撰写并编辑该文本；S.A. Myalina—资料的收集和处理，撰写文本；I.A. Orekhov—负责资料的收集和处理，对收到的数据进行分析；A.A. Nevolskikh—负责文本的编辑。

**病人知情同意书。**

患者自愿签署知情同意书，同意在Digital Diagnostics杂志上以非个人形式发表个人医疗信息。

## REFERENCES

1. Fedyanin MYu, Artamonova EV, Barsukov YuA, et al. Practical recommendations for the drug treatment of rectal cancer. Malignant tumors: Practical recommendations of RUSSCO. Russian Society of Clinical Oncology; 2020. (In Russ). doi: 10.18027/2224-5057-2020-10-3s2-23
2. Gillies RJ, Kinahan PE, Hricak H. Radiomics: images are more than pictures, they are data. *Radiology*. 2016;278(2):563–577. doi: 10.1148/radiol.2015151169
3. Haralick RM, Shanmugam K, Dinstein I. Textural features for image classification. *IEEE Transactions on Systems, Man, and Cybernetics*. 1973;SMC-3(6):610–621. doi: 10.1109/TSMC.1973.4309314
4. Berezovskaya TP, Dayneko YaA, Nevolskikh AA, et al. A system for evaluating the effectiveness of neoadjuvant chemo radiotherapy in patients with colorectal cancer based on a texture analysis of post-therapeutic T2-WI magnetic resonance imaging. *REJR*. 2020;10(3):92–101. doi: 10.21569/2222-7415-2020-10-3-92-101
5. Lambregts DM, Rao SX, Sassen S, et al. MRI and Diffusion-weighted MRI volumetry for identification of complete tumor responders after preoperative chemoradiotherapy in patients with rectal cancer: a bi-institutional validation study. *Ann Surg*. 2015;262(6):1034–1039. doi: 10.1097/SLA.0000000000000909
6. Lambin P, Rios-Velazquez R, Leijenaar S, et al. Radiomics: Extracting more information from medical images using advanced feature analysis. *Eur J Cancer*. 2012;48(4):441–446. doi: 10.1016/j.ejca.2011.11.036
7. Horvat N, Veeraraghavan H, Pelossof RA, et al. Radiogenomics of rectal adenocarcinoma in the era of precision medicine: A pilot study of associations between qualitative and quantitative MRI imaging features and genetic mutations. *Eur J Radiol*. 2019;113:174–181. doi: 10.1016/j.ejrad.2019.02.022

## СПИСОК ЛИТЕРАТУРЫ

1. Федянин М.Ю., Артамонова Е.В., Барсуков Ю.А. и др. Практические рекомендации по лекарственному лечению рака прямой кишки. Злокачественные опухоли: Практические рекомендации RUSSCO. Российское общество клинической онкологии, 2020. doi: 10.18027/2224-5057-2020-10-3s2-23
2. Gillies R.J., Kinahan P.E., Hricak H. Radiomics: images are more than pictures, they are data // *Radiology*. 2016. Vol. 278, N 2. P. 563–577. doi: 10.1148/radiol.2015151169
3. Haralick R.M., Shanmugam K., Dinstein I. Textural features for image classification // *IEEE Transactions on Systems, Man, and Cybernetics*. 1973. Vol. SMC-3, N 6. P. 610–621. doi: 10.1109/TSMC.1973.4309314
4. Березовская Т.П., Дайнеко Я.А., Невольских А.А. и др. Система оценки эффективности неoadъювантной химиолучевой терапии у больных раком прямой кишки на основе текстурного анализа посттерапевтического T2-взвешенного магнитно-резонансного изображения опухоли // *REJR*. 2020. Т. 10, № 3. С. 92–101. doi: 10.21569/2222-7415-2020-10-3-92-101
5. Lambregts D.M., Rao S.X., Sassen S., et al. MRI and Diffusion-weighted MRI volumetry for identification of complete tumor responders after preoperative chemoradiotherapy in patients with rectal cancer: a bi-institutional validation study // *Ann Surg*. 2015. Vol. 262, N 6. P. 1034–1039. doi: 10.1097/SLA.0000000000000909
6. Lambin P., Rios-Velazquez R., Leijenaar S., et al. Radiomics: Extracting more information from medical images using advanced feature analysis // *Eur J Cancer*. 2012. Vol. 48, N 4. P. 441–446. doi: 10.1016/j.ejca.2011.11.036
7. Horvat N., Veeraraghavan H., Pelossof R.A., et al. Radiogenomics of rectal adenocarcinoma in the era of precision medicine: A pilot study of associations between qualitative and quantitative MRI imaging features and genetic mutations // *Eur J Radiol*. 2019. Vol. 113. P. 174–181. doi: 10.1016/j.ejrad.2019.02.022

## AUTHORS' INFO

\* **Tatiana P. Berezovskaya**, MD, Dr. Sci. (Med.) Professor, Chief Researcher; address: 4 Korolev st., Obninsk, 249036, Russia; ORCID: <http://orcid.org/0000-0002-3549-4499>; eLibrary SPIN: 5837-3465; e-mail: berez@mrrc.obninsk.ru

**Yana A. Dayneko**, MD, Research Associate; ORCID: <https://orcid.org/0000-0002-4524-0839>; eLibrary SPIN: 1841-7759; e-mail: vorobeyana@gmail.com

**Sofia A. Myalina**, MD, Junior Research Associate; ORCID: <https://orcid.org/0000-0001-6686-5419>; e-mail: samyalina@mail.ru

**Ivan A. Orekhov**, MD, Junior Research Associate; ORCID: <https://orcid.org/0000-0001-6543-6356>; eLibrary SPIN: 6040-8930; e-mail: ivan.orekhov.vgma@gmail.com

**Alexey A. Nevolskikh**, MD, Dr. Sci. (Med.); ORCID: <http://orcid.org/0000-0001-5961-2958>; eLibrary SPIN: 3787-6139; e-mail: nevol@mrrc.obninsk.ru

## ОБ АВТОРАХ

\* **Березовская Татьяна Павловна**, д.м.н., профессор, гл. науч. сотр.; адрес: Россия, 249036, Обнинск, ул. Королева, д. 4; ORCID: <http://orcid.org/0000-0002-3549-4499>; eLibrary SPIN: 5837-3465; e-mail: berez@mrrc.obninsk.ru

**Дайнеко Яна Александровна**, науч. сотр.; ORCID: <https://orcid.org/0000-0002-4524-0839>; eLibrary SPIN: 1841-7759; e-mail: vorobeyana@gmail.com

**Мялина Софья Анатольевна**, мл. науч. сотр.; ORCID: <https://orcid.org/0000-0001-6686-5419>; e-mail: samyalina@mail.ru

**Орехов Иван Анатольевич**, мл. науч. сотр.; ORCID: <https://orcid.org/0000-0001-6543-6356>; eLibrary SPIN: 6040-8930; e-mail: ivan.orekhov.vgma@gmail.com

**Невольских Алексей Алексеевич**, д.м.н.; ORCID: <http://orcid.org/0000-0001-5961-2958>; eLibrary SPIN: 3787-6139; e-mail: nevol@mrrc.obninsk.ru