

DOI: <https://doi.org/10.17816/DD678113>

EDN: DVGGWD



Попытка самоубийства посредством нанесения проникающего ранения в шею отвёрткой с субтотальным разрывом верхнего отдела спинного мозга без повреждения магистральных сосудов: клинический случай

M. Montatore¹, F. Masino¹, A. Zagaria², M. Balbino¹, F.S. Guerra¹, G. Guglielmi^{1,2,3}¹ Foggia University School of Medicine, Фоджа, Италия;² «Dimiccoli» Hospital, Барлетта, Италия;³ «IRCCS Casa Sollievo della Sofferenza» Hospital, Сан-Джованни-Ротондо, Италия

АННОТАЦИЯ

В настоящей статье представлено описание клинического случая проникающего ранения шеи, которое пациент 40 лет нанёс себе отвёрткой после того, как у него диагностировали онкологическое заболевание. В статье изложены меры, принятые для оказания экстренной медицинской помощи пациенту, описаны проведённые рентгенологические исследования и порядок хирургической обработки раны, при этом подчёркнуты проблемные аспекты лечения пациентов с повреждением шейного отдела позвоночника.

При поступлении, несмотря на присутствие отвёртки в боковой поверхности шеи, пациент находился в сознании, имел стабильную гемодинамику. С помощью компьютерной томографии выявили проникающее ранение на уровне II–III шейных позвонков с разрывом спинного мозга, без повреждения магистральных сосудов шеи. Под наркозом провели экстренную операцию, в рамках которой удалили инородное тело и стабилизировали состояние пациента. При удалении отвёртки осложнений не наблюдали. Несмотря на то что изначально пациент был стабилен, его состояние стало постепенно ухудшаться из-за развития дыхательной недостаточности вследствие повреждения верхних шейных сегментов спинного мозга. Через несколько дней пациент скончался от осложнений, вызванных повреждением спинного мозга, и потери способности к самостоятельному дыханию.

На примере данного клинического случая можно оценить сложность ведения пациентов с проникающими ранениями шейного отдела позвоночника. Кроме того, травмы на уровне II–III шейных позвонков могут быстро приводить к жизнеугрожающим неврологическим последствиям даже при отсутствии повреждения магистральных сосудов. Для эффективного ведения пациентов с повреждением верхних шейных сегментов спинного мозга критически важное значение имеют своевременное выполнение инструментального диагностического обследования и оказание комплексной медицинской помощи с привлечением специалистов разного профиля. Тем не менее даже при реализации вышеуказанных мер прогноз для пациентов остаётся неблагоприятным.

Ключевые слова: самоубийство; травма шейного отдела позвоночника; компьютерная томография; повреждение спинного мозга; ранение шеи; клинический случай.

Как цитировать:

Montatore M., Masino F., Zagaria A., Balbino M., Guerra F.S., Guglielmi G. Попытка самоубийства посредством нанесения проникающего ранения в шею отвёрткой с субтотальным разрывом верхнего отдела спинного мозга без повреждения магистральных сосудов: клинический случай // Digital Diagnostics. 2025. Т. 6, № 4. С. 639–646. DOI: 10.17816/DD678113 EDN: DVGGWD

DOI: <https://doi.org/10.17816/DD678113>

EDN: DVGGWD

A Suicide Attempt With Subtotal Interruption of the High Spinal Cord Without the Involvement of Any Large Vessels Caused by a Screwdriver in the Neck: A Case Report

Manuela Montatore¹, Federica Masino¹, Antonio Zagaria², Marina Balbino¹, Francesco S. Guerra¹, Giuseppe Guglielmi^{1,2,3}

¹ Foggia University School of Medicine, Foggia, Italy;

² "Dimiccoli" Hospital, Barletta, Italy;

³ "IRCCS Casa Sollievo della Sofferenza" Hospital, San Giovanni Rotondo, Italy

ABSTRACT

We report a case of a 40-year-old male who presented to the emergency department with a self-inflicted penetrating neck injury caused by a screwdriver, following a recent cancer diagnosis. This report outlines the urgent, radiological, and surgical management of the injury, emphasizing the challenges posed by cervical spinal trauma. Upon arrival, the patient was conscious and hemodynamically stable, despite the presence of a screwdriver lodged in the lateral cervical region. CT revealed a transfixing injury at the C2–C3 level with spinal cord disruption, without the involvement of major cervical vessels. Urgent surgical intervention, including foreign body extraction and stabilization procedures, was performed under general anesthesia. The screwdriver was removed without intraoperative complications. Despite initial stability, the patient's condition progressively deteriorated because of respiratory failure associated with high cervical spinal cord damage. A few days later, the patient died from complications of spinal cord injury and loss of autonomous respiration. This case demonstrates the complexity of managing penetrating cervical spine trauma. Moreover, C2–C3 level injuries can rapidly lead to life-threatening neurological outcomes even in the absence of major vascular damage. Early imaging and a coordinated, multidisciplinary approach are critical for management; however, prognosis in cases of high spinal cord involvement remains poor.

Keywords: suicide; cervical spine trauma; CT imaging; spinal cord injury; neck injury; case report.

To cite this article:

Montatore M, Masino F, Zagaria A, Balbino M, Guerra FS, Guglielmi G. A Suicide Attempt With Subtotal Interruption of the High Spinal Cord Without the Involvement of Any Large Vessels Caused by a Screwdriver in the Neck: A Case Report. *Digital Diagnostics*. 2025;6(4):639–646. DOI: 10.17816/DD678113
EDN: DVGGWD

DOI: <https://doi.org/10.17816/DD678113>

EDN: DVGWGD

以螺丝刀自刺颈部致穿透伤并伴上颈段脊髓近全断裂而未累及颈部大血管的自杀未遂：临床病例

Manuela Montatore¹, Federica Masino¹, Antonio Zagaria², Marina Balbino¹, Francesco S. Guerra¹, Giuseppe Guglielmi^{1,2,3}

¹ Foggia University School of Medicine, Foggia, Italy;

² "Dimiccoli" Hospital, Barletta, Italy;

³ "IRCCS Casa Sollievo della Sofferenza" Hospital, San Giovanni Rotondo, Italy

摘要

本文报道了一例临床病例：一名40岁男性在被诊断为肿瘤性疾病后，使用螺丝刀对自身颈部造成穿透性损伤。文章阐述了患者急诊救治过程中采取的措施，描述了所实施的影像学检查及伤口的外科处理顺序，并重点指出了颈椎损伤患者救治中的若干问题。

患者入院时，尽管螺丝刀仍滞留于颈部侧方，但意识清楚，血流动力学稳定。计算机断层扫描显示，在第II - III颈椎水平存在穿透性损伤，伴脊髓断裂，且未发现颈部大血管损伤。在全身麻醉下实施急诊手术，取出异物并对患者状态进行稳定处理。螺丝刀取出过程中未观察到并发症。尽管患者初始状态稳定，但随后由于上颈段脊髓损伤引起的呼吸功能不全，病情逐渐恶化。数日后，患者因脊髓损伤相关并发症及自主呼吸功能丧失而死亡。

通过该病例可以评估穿透性颈椎损伤患者的诊治复杂性。此外，即使未累及颈部大血管，发生于第II - III颈椎水平的损伤亦可迅速导致危及生命的神经系统后果。对于上颈段脊髓损伤患者，及时开展器械性诊断检查并提供由不同专科医生参与的综合医疗救治具有至关重要的意义。然而，即便采取上述措施，患者的预后仍然不良。

关键词：自杀；颈椎损伤；计算机断层扫描；脊髓损伤；颈部穿透伤；临床病例。

引用本文：

Montatore M, Masino F, Zagaria A, Balbino M, Guerra FS, Guglielmi G. 以螺丝刀自刺颈部致穿透伤并伴上颈段脊髓近全断裂而未累及颈部大血管的自杀未遂：临床病例. *Digital Diagnostics*. 2025;6(4):639–646. DOI: 10.17816/DD678113 EDN: DVGWGD

收到: 03.04.2025

接受: 21.07.2025

发布日期: 04.12.2025

ОБОСНОВАНИЕ

Проникающие ранения шейного отдела спинного мозга, возникающие в результате самоповреждения, встречаются редко и представляют серьёзную проблему для клиницистов. Несмотря на значительную долю травматических повреждений шейного отдела спинного мозга в общей структуре травматизма, проникающие ранения этой области вследствие самоповреждения составляют небольшую часть случаев спинномозговых травм (от 1,6 до 3,0%) и возникают в основном в результате падений [1–3].

Повреждения на уровне II–III шейных позвонков (CII–CIII) особенно опасны, поскольку в этой области расположены сегменты спинного мозга, обеспечивающие иннервацию диафрагмы, а также критически важные сосудистые структуры.

На примере представленного клинического случая можно оценить сложность ведения пациентов с проникающими ранениями шейного отдела позвоночника и важность комплексного подхода к лечению с привлечением специалистов в области экстренной медицины, лучевой диагностики, нейрохирургии и интервенционной радиологии [4–6].

ОПИСАНИЕ СЛУЧАЯ

О пациенте

В отделение неотложной помощи поступил мужчина в возрасте 40 лет с проникающим ранением правой боковой поверхности шеи в результате самоповреждения отвёрткой. Ранее у пациента диагностировали

онкологическое заболевание и отмечали суицидальные мысли. При поступлении пациент находился в сознании (15 баллов по шкале комы Глазго), демонстрировал стабильную гемодинамику (артериальное давление — 120/70 мм рт. ст.; частота сердечных сокращений — 90 в мин). Двигательная активность во всех четырёх конечностях сохранена. Сатурация при дыхании комнатным воздухом составляла 99%, частота дыхательных движений — 23 в мин. Шейный отдел позвоночника иммобилизовали с помощью воротника. Отвёртка находилась в боковой поверхности шеи.

Результаты обследования

С помощью компьютерной томографии (КТ) с контрастным усилением установили, что отвёртка проходит поперечно на уровне CII–CIII, вызывая значительное повреждение и компрессию спинного мозга, но не затрагивая магистральные сосуды шеи, в том числе сонную и позвоночную артерии (рис. 1–4). Активные кровотечения отсутствовали.

Лечение

В связи с ухудшением клинического состояния пациента, сопровождавшимся правосторонней парестезией и нестабильной гемодинамикой, прогрессирующей до шокового состояния, пациента интубировали под контролем видеоларингоскопа GlideScope® (Verathon Medical, США) и экстренно прооперировали. В условиях общего обезболивания осторожно удалили инородное тело с одновременным проведением ангиографического мониторинга для своевременного выявления возможного повреждения сосудов.

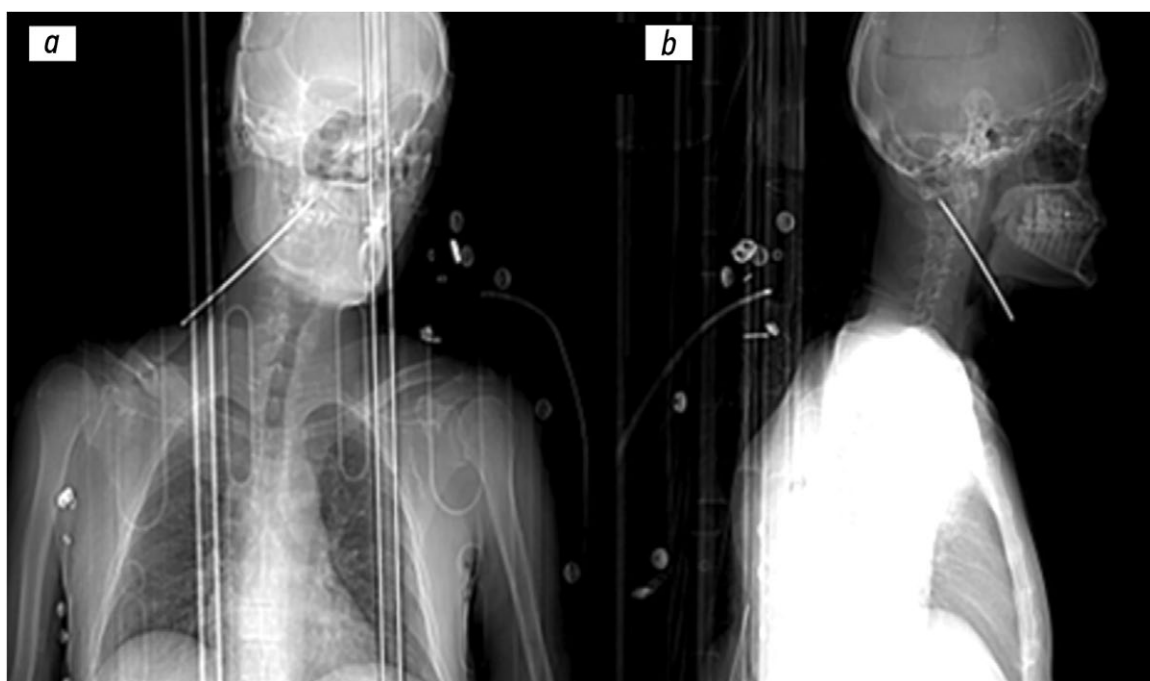


Рис. 1. Результаты обзорной компьютерной томографии: *a* — корональная проекция; *b* — сагиттальная проекция. Визуализируется металлическая часть отвёртки, ориентированная в каудально-краниальном направлении спереди назад к стволу головного мозга.

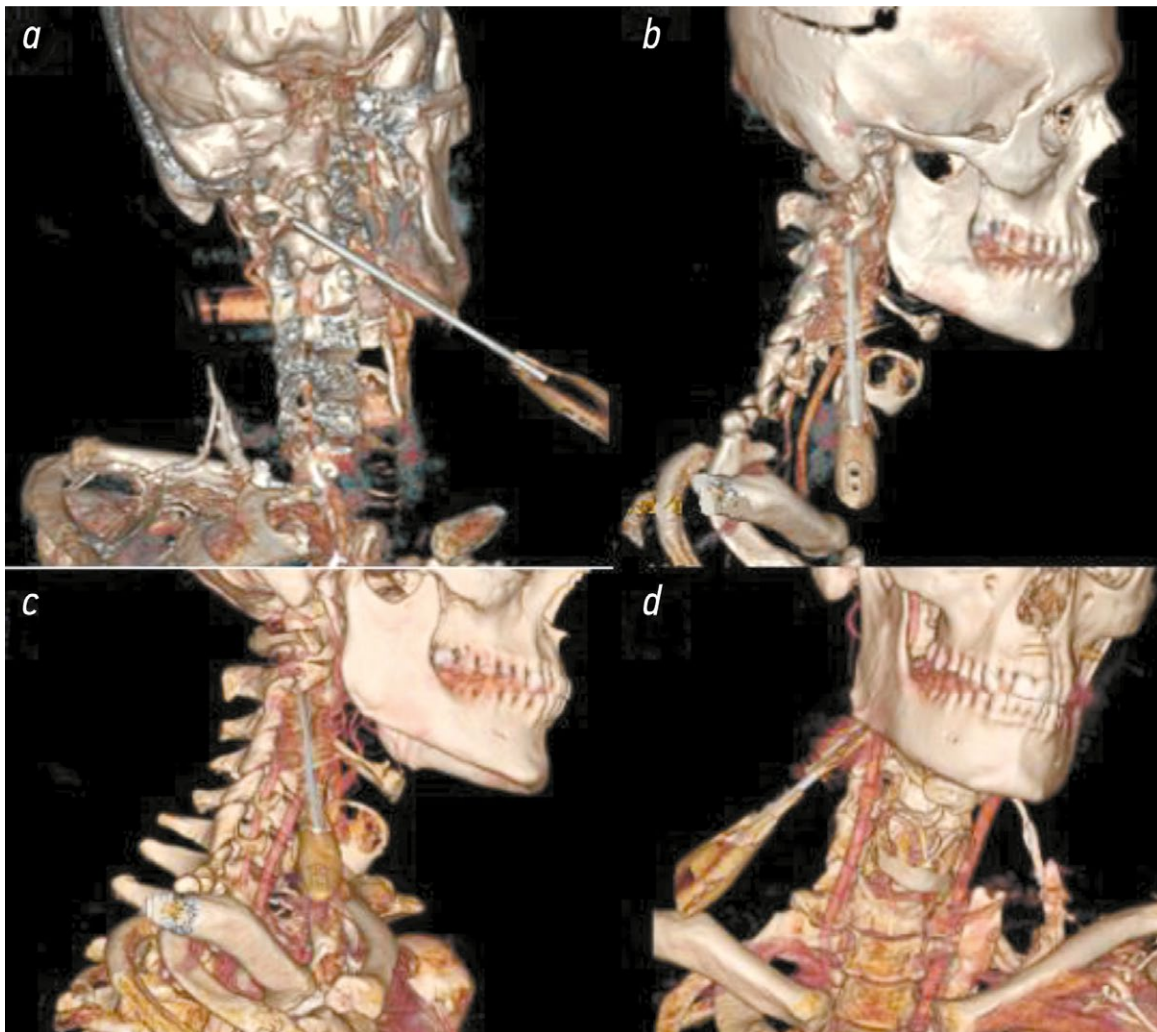

Рис. 2. Изображения, полученные методом объёмной реконструкции с различных ракурсов: сзади (*a*) — положение кончика отвёртки относительно сустава на уровне I–II шейных позвонков; справа (*b*) и справа снизу (*c*) — направление металлической части отвёртки и отсутствие поражения сонной артерии; спереди (*d*) — общий обзор фронтальной плоскости пациента.

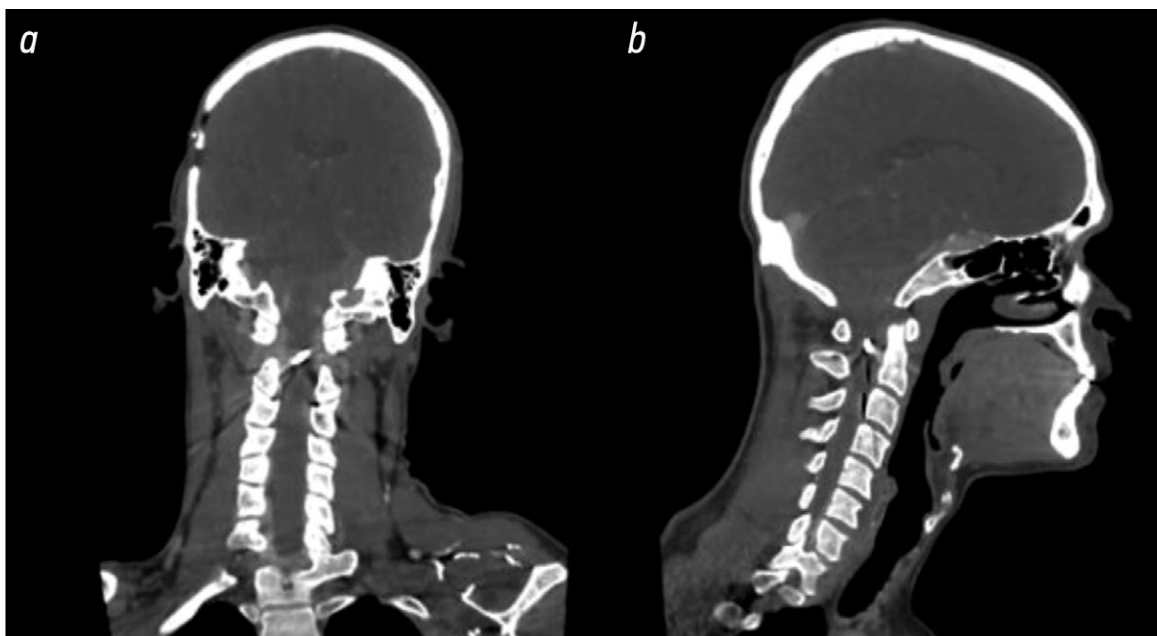


Рис. 3. Результаты компьютерной томографии без контрастного усиления в коронарной (*a*) и сагиттальной (*b*) плоскостях: кончик отвёртки находится внутри позвоночного канала и проникает в верхние отделы спинного мозга.

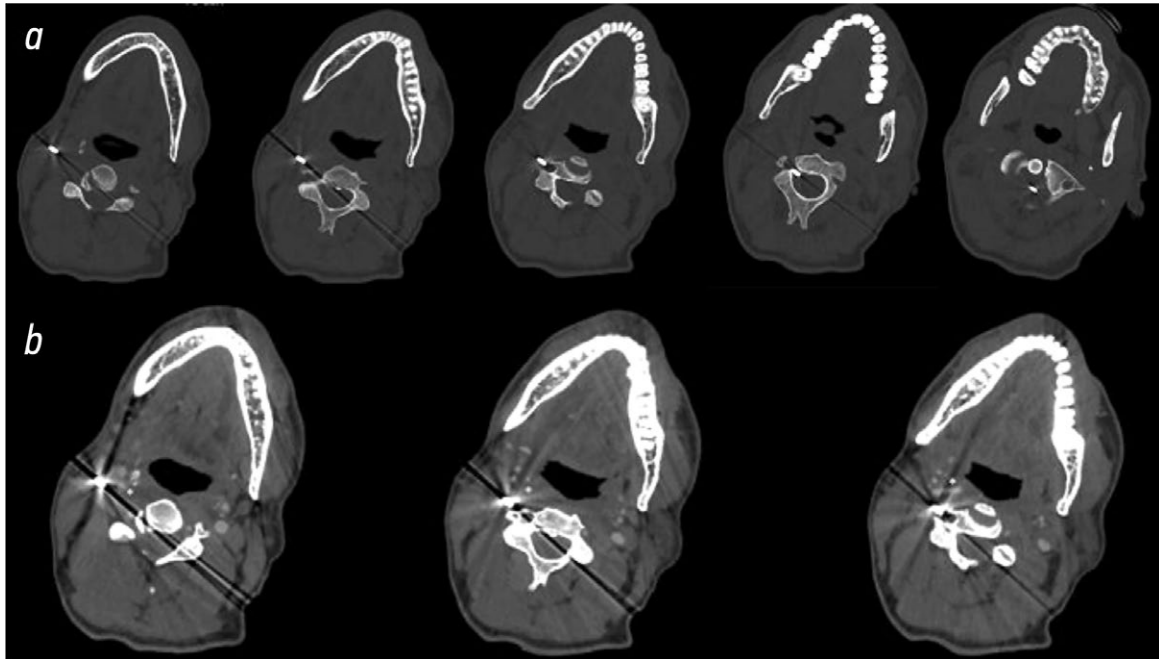


Рис. 4. Результаты компьютерной томографии в аксиальной плоскости, без контрастного усиления (*a*) и с контрастным усилением (*b*): на изображениях до и после введения контрастного вещества визуализируется направление отвёртки по косой через мягкие ткани боковой поверхности шеи в спинномозговой канал. Аномальные очаги накопления контрастного вещества отсутствуют, что свидетельствует о сохранности сосудистых структур.

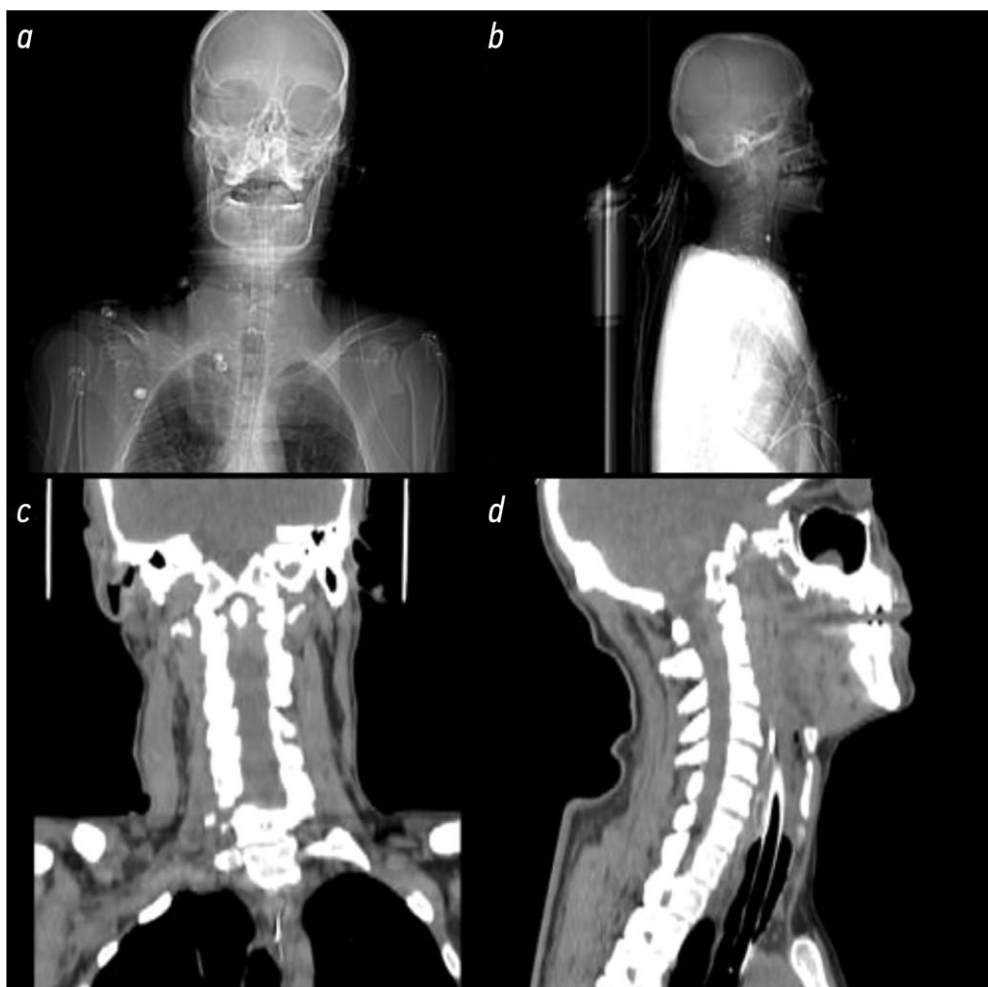


Рис. 5. Послеоперационные изображения компьютерной томографии в коронарной (*a, c*) и сагиттальной (*b, d*) плоскостях подтверждают удаление инородного тела с сохранением остаточного повреждения спинного мозга и изменений в мягких тканях.

Динамика и исходы

Послеоперационная КТ подтвердила успешное удаление инородного тела (рис. 5). Несмотря на изначально стабильное клиническое состояние, у пациента прогрессировал неврологический статус и развилась дыхательная недостаточность вследствие повреждения верхних шейных сегментов спинного мозга. Вопреки максимальной поддерживающей терапии, пациент через несколько дней скончался из-за остановки дыхания вследствие потери способности к самостоятельному дыханию.

Посмертный диагноз. Смерть наступила из-за остановки дыхания, вызванной проникающим ранением верхних шейных сегментов спинного мозга (на уровне CII–CIII) с полной потерей самостоятельного дыхания.

Вскрытие не проводили в связи с пожеланием родственников, поэтому продемонстрировать патологоанатомические данные не представляется возможным.

ОБСУЖДЕНИЕ

Проникающие ранения шейного отдела спинного мозга вследствие самоповреждения встречаются крайне редко и отличаются неблагоприятным прогнозом, особенно при повреждении верхних шейных сегментов (на уровне CII–CIII). Такие ранения опасны нарушением дыхательной функции по причине повреждения корешков дорсального нерва (CIII–CV), которые обеспечивают контроль над диафрагмой [7–9]. Изначально наблюдавшаяся у пациента сохранность двигательной функции нехарактерна для повреждений такой степени тяжести, что указывает на неоднородность их клинических проявлений.

Компьютерная томографическая ангиография с контрастным усилением — важный инструмент для диагностики повреждения сосудов, планирования хирургических вмешательств и безопасного удаления инородных тел под контролем ангиографии. Согласно результатам исследований, своевременное проведение инструментального диагностического обследования способствует улучшению клинических результатов, однако прогноз для пациентов с повреждением верхних шейных сегментов спинного мозга остаётся неблагоприятным [10–12].

Несмотря на успешное удаление инородного тела без осложнений со стороны сосудов, у пациента развилась дыхательная недостаточность, характерная для повреждения верхних шейных сегментов спинного мозга. Таким образом, сохранение анатомической целостности сосудов при проникающем ранении шеи не исключает развития фатальных неврологических осложнений [13].

Лечение таких пациентов требует комплексного подхода с участием специалистов в области экстренной медицины, нейрохирургии, интервенционной радиологии и интенсивной терапии. Для предотвращения рецидивов самоповреждающего поведения и связанных с ними повторных ранений рекомендуется проведение психиатрической экспертизы и оказание необходимой психиатрической помощи пациенту [14].

ЗАКЛЮЧЕНИЕ

Проникающие ранения на уровне шейного отдела позвоночника (CII–CIII) представляют сложную клиническую задачу ввиду высокого риска развития дыхательной недостаточности и необратимых неврологических осложнений. На примере представленного клинического случая показано, что даже при отсутствии повреждения магистральных сосудов прогноз у таких пациентов остаётся неблагоприятным. Для эффективного ведения пациентов с самоповреждениями важно своевременно и точно проводить инструментальное диагностическое обследование и применять комплексный мультидисциплинарный подход к лечению, который включает, помимо прочего, психиатрическое сопровождение.

ДОПОЛНИТЕЛЬНАЯ ИНФОРМАЦИЯ

Вклад авторов. M. Montatore — клиническая оценка, работа с данными, анализ литературных данных, написание черновика рукописи; F. Masino — работа с данными, анализ литературных данных, пересмотр и редактирование рукописи; A. Zagaria — сбор данных о хирургическом вмешательстве, клиническая оценка, пересмотр и редактирование рукописи; M. Balbino — сбор данных инструментального диагностического обследования, анализ литературных данных, пересмотр и редактирование рукописи; F.S. Guetta — научное руководство, критический анализ рукописи; G. Guglielmi — определение концепции работы, организация инструментального диагностического обследования, критический анализ рукописи. Все авторы одобрили рукопись (версию для публикации), а также согласились нести ответственность за все аспекты настоящей работы, гарантируя надлежащее рассмотрение и решение вопросов, связанных с точностью и добросовестностью любой её части.

Этическая экспертиза. Неприменимо.

Согласие на публикацию. Авторы не получили информированное согласие на публикацию персональных данных пациента от его законных представителей. Несмотря на усилия, найти законных представителей и ближайших родственников пациента не удалось (контактные данные в медицинских записях отсутствовали, никакую дополнительную контактную информацию получить не удалось). Все представленные сведения обезличены, фотографии не публикуются.

Источники финансирования. Отсутствуют.

Раскрытие интересов. Авторы заявляют об отсутствии отношений, деятельности и интересов за последние три года, связанных с третьими лицами (коммерческими и некоммерческими организациями), интересы которых могут быть затронуты содержанием статьи.

Оригинальность. При проведении исследования и создании настоящей статьи авторы не использовали ранее полученные и опубликованные сведения (данные, текст, иллюстрации).

Доступ к данным. Редакционная политика в отношении совместного использования данных к настоящей работе не применима.

Генеративный искусственный интеллект. При создании настоящей статьи в мае 2025 года авторы использовали технологию искусственного интеллекта OpenAI's ChatGPT (GPT-4, <https://chat.openai.com>, разработчик OpenAI, США) для анализа текста на предмет грамматических ошибок, улучшения синтаксической структуры предложений и обеспечения аутентичности формулировок на английском языке в аннотациях и разделе «Обсуждение». Для представления клинической информации, её интерпретации и анализа данных технологии искусственного интеллекта не использовали. Авторы выполнили проверку и редактирование полного текста статьи с целью обеспечения достоверности и актуальности представленной информации.

Рассмотрение и рецензирование. Настоящая работа подана в журнал в инициативном порядке и рассмотрена по обычной процедуре. В рецензировании участвовали два внешних рецензента и два члена редакционной коллегии журнала.

ADDITIONAL INFORMATION

Author contributions: M. Montatore: clinical assessment, data curation, literature review, writing—original draft; F. Masino: data curation, literature review, writing—review & editing; A. Zagaria: surgical data collection, clinical assessment, writing, review & editing; M. Balbino: radiological data acquisition, literature review, writing—review & editing; F.S. Guerra: clinical supervision, critical revision of the manuscript; G. Guglielmi: conceptualization, radiological supervision, critical revision of the manuscript. Thereby, all authors provided approval of the version to be published and agree to be accountable for all aspects of the work in ensuring that questions related to the accuracy or integrity of any part of the work are appropriately investigated and resolved.

Ethics approval: Not applicable.

Consent for publication: No informed consent for publication could be obtained from the patient's legal representatives. Reason: despite reasonable efforts, the legal representatives or immediate family members could not be located (contact details were unavailable in the medical records, and no additional contact information could be retrieved). All data are fully anonymized, and no identifiable images have been included.

Funding sources: No funding.

Disclosure of interests: The authors have no relationships, activities, or interests for the last three years related to for-profit or not-for-profit third parties whose interests may be affected by the content of the article.

Statement of originality: No previously published material (text, images, or data) was used in this study or article.

Data availability statement: The editorial policy regarding data sharing does not apply to this work.

Generative AI: The authors used OpenAI's ChatGPT (GPT-4, <https://chat.openai.com>, developed by OpenAI, USA) in May 2025 to assist with grammar checking, sentence restructuring, and improving the fluency of English-language expression in the abstract and discussion sections of the manuscript. The AI was not used to generate medical content, clinical interpretation, or data analysis. All content was reviewed and revised by the authors for accuracy and appropriateness.

Provenance and peer review: This article was submitted unsolicited and reviewed following the standard procedure. The peer-review process involved two external reviewers and two members of the Editorial Board.

СПИСОК ЛИТЕРАТУРЫ | REFERENCES

1. Akechi T. Suicide prevention among patients with cancer. *General Hospital Psychiatry*. 2020;64:119–120. doi: 10.1016/j.genhosppsych.2019.09.004 EDN: UDEBMG
2. Cemil B, Tun K, Yiğenoğlu O, Kaptanoğlu E. Attempted suicide with screw penetration into the cranium. *Ulus Travma Acil Cerrahi Derg*. 2009;15(6):624–627. Available from: <https://jag.journalagent.com/travma/pdfs/>
3. du Mesnil de Rochemont R, Lanfermann H, Heindel W. Verletzungen der Wirbelsäule: Gegenwärtige Konzepte der radiologischen Diagnostik. *Aktuelle Radiol*. 1997;7(1):1–13. (In German) Available from: <https://pubmed.ncbi.nlm.nih.gov/9138516/>
4. McDonald JW, Sadowsky C. Spinal-cord injury. *The Lancet*. 2002;359(9304):417–425. doi: 10.1016/S0140-6736(02)07603-1 EDN: ECXZYT
5. Jooma R, Bradshaw JR, Coakham HB. Computed tomography in penetrating cranial injury by a wooden foreign body. *Surgical Neurology*. 1984;21(3):236–238. doi: 10.1016/0090-3019(84)90193-9
6. Kumar R, Lim J, Mekary RA, et al. Traumatic spinal injury: global epidemiology and worldwide volume. *World Neurosurgery*. 2018;113:e345–e363. doi: 10.1016/j.wneu.2018.02.033
7. Looby S, Flanders A. Spine trauma. *Radiologic Clinics of North America*. 2011;49(1):129–163. doi: 10.1016/j.rcl.2010.07.019
8. Miner A, Smith AT. A suicide attempt by nail gun. *The Journal of Emergency Medicine*. 2018;55(3):415–416. doi: 10.1016/j.jemermed.2018.06.014
9. Overholt EM, Winn HR, Dalley RW, Weymuller EA. Penetrating trauma of the jugular foramen. *Annals of Otolaryngology & Laryngology*. 1992;101(5):452–454. doi: 10.1177/000348949210100513
10. Tom VJ, Partida E, Mironets E, Hou S. Cardiovascular dysfunction following spinal cord injury. *Neural Regeneration Research*. 2016;11(2):189. doi: 10.4103/1673-5374.177707 EDN: YEFMZB
11. Rockstroh F, Reichl C, Lerch S, et al. Self-rated risk as a predictor of suicide attempts among high-risk adolescents. *Journal of Affective Disorders*. 2021;282:852–857. doi: 10.1016/j.jad.2020.12.110 EDN: OWSMTX
12. Rosenwasser RH, Andrews DW, Jimenez DF. Penetrating craniocerebral trauma. *Surgical Clinics of North America*. 1991;71(2):305–316. doi: 10.1016/s0039-6109(16)45381-8
13. Vital JM. Les lésions traumatiques de la moelle épinière. Prise en charge à l'hôpital : le point de vue de l'orthopédiste. *Bulletin de l'Académie Nationale de Médecine*. 2005;189(6):1119–1132. (In French) doi: 10.1016/S0001-4079(19)33475-2
14. Wulf MJ, Tom VJ. Consequences of spinal cord injury on the sympathetic nervous system. *Frontiers in Cellular Neuroscience*. 2023;17:999253. doi: 10.3389/fncel.2023.999253 EDN: FIEPWK

ОБ АВТОРАХ

* **Guglielmi Giuseppe**, профессор;
адрес: 1 Luigi Pinto ave, Foggia, Italy, 71121;
ORCID: 0000-0002-4325-8330;
e-mail: giuseppe.guglielmi@unifg.it

Montatore Manuela;
ORCID: 0009-0002-1526-5047;
e-mail: manuela.montatore@unifg.it

Masino Federica;
ORCID: 0009-0004-4289-3289;
e-mail: federicamasino@gmail.com

Zagaria Antonio;
ORCID: 0009-0002-2678-3659;
e-mail: antoniozagaria2015@gmail.com

Balbino Marina;
ORCID: 0009-0009-2808-5708;
e-mail: marinabalbino93@gmail.com

Guerra Francesco Saverio;
ORCID: 0000-0003-3923-3429;
e-mail: francesco.rino@gmail.com

AUTHORS' INFO

* **Giuseppe Guglielmi**, MD, Professor;
address: 1 Luigi Pinto ave, Foggia, Italy, 71121;
ORCID: 0000-0002-4325-8330;
e-mail: giuseppe.guglielmi@unifg.it

Manuela Montatore, MD;
ORCID: 0009-0002-1526-5047;
e-mail: manuela.montatore@unifg.it

Federica Masino, MD;
ORCID: 0009-0004-4289-3289;
e-mail: federicamasino@gmail.com

Antonio Zagaria, MD;
ORCID: 0009-0002-2678-3659;
e-mail: antoniozagaria2015@gmail.com

Marina Balbino, MD;
ORCID: 0009-0009-2808-5708;
e-mail: marinabalbino93@gmail.com

Francesco S. Guerra, MD;
ORCID: 0000-0003-3923-3429;
e-mail: francesco.rino@gmail.com

* Автор, ответственный за переписку / Corresponding author