DOI: https://doi.org/10.17816/DD678565 EDN: MIJISA

Системная воздушная эмболия после трансторакальной биопсии: клинический случай

И.В. Шрайнер[1,2], С.А. Самсоник[3], Е.С. Першина[1], Ю.С. Есаков[3], З.Г. Туквадзе[3], Л.А. Ефтеев[3]

[1] Городская клиническая больница № 1 имени Н.И. Пирогова, Москва, Россия;
[2] Филиал компании «Хадасса Медикал Лтд», Москва, Россия;
[3] Городская клиническая больница имени С.С. Юдина, Москва, Россия

АННОТАЦИЯ

Воздушную эмболию относят к числу казуистических, но потенциально фатальных осложнений, сопровождающих инвазивные вмешательства на органах грудной клетки. Трансторакальную биопсию под контролем компьютерной томографии широко применяют в клинической практике как высокоэффективный и относительно безопасный метод морфологической верификации опухолевых новообразований лёгких. Вместе с тем отдельные публикации свидетельствуют о возможности возникновения системной воздушной эмболии с последующим развитием сердечно-сосудистых и неврологических нарушений. В настоящее время остаются недостаточно изученными предрасполагающие факторы, патофизиологические механизмы генерализации эмболии, а также оптимальная тактика ведения пациентов в остром периоде, что обусловливает научную и практическую значимость публикации клинических наблюдений.

В представляемом клиническом случае у пациента 75 лет после выполнения трансторакальной биопсии новообразования верхней доли правого лёгкого возникла системная воздушная эмболия с последующим развитием острого инфаркта миокарда и нарушением мозгового кровообращения по ишемическому типу. Пациенту проводили консервативную терапия в условиях отделения реанимации, после чего его выписали с неврологическим дефицитом для прохождения реабилитации. По данным гистологического и иммуногистохимического исследования подтверждена аденокарцинома лёгкого. Спустя шесть месяцев выполнено радикальное хирургическое лечение в объёме верхней лобэктомии справа.

Описанный клинический случай акцентирует внимание на необходимости строгого отбора пациентов для проведения инвазивных диагностических процедур, обязательного мониторинга в раннем постманипуляционном периоде и готовности медицинского персонала к быстрому распознаванию и коррекции редких осложнений. Настоящее наблюдение расширяет представления о клиническом спектре системной воздушной эмболии и подчёркивает актуальность дальнейшего изучения данной проблемы в контексте современной торакальной онкологии.

Ключевые слова: трансторакальная биопсия; воздушная эмболия; компьютерная томография; осложнение; клинический случай.

Как цитировать:
Шрайнер И.В., Самсоник С.А., Першина Е.С., Есаков Ю.С., Туквадзе З.Г., Ефтеев Л.А. Системная воздушная эмболия после трансторакальной биопсии: клинический случай // Digital Diagnostics. 2026. Т. 7, № 2. С. 248–256. DOI: 10.17816/DD678565 EDN: MIJISA

Рукопись получена: 14.04.2025 **Рукопись одобрена:** 14.04.2026 **Опубликована online:** 29.06.2026

ЭКО • ВЕКТОР

Статья доступна по лицензии CC BY-NC-ND 4.0 International
© Эко-Вектор, 2026

DOI: https://doi.org/10.17816/DD678565 EDN: MIJISA

Systemic Air Embolism After Transthoracic Biopsy of a Lung Tumour: A Case Report

Igor V. Shrainer[1,2], Sofia A. Samsonik[3], Ekaterina S. Pershina[1], Yury S. Esakov[3], Zurab G. Tukvadze[3], Leonid A. Efteev[3]

[1] City Clinical Hospital No. 1 named after N.I. Pirogov, Moscow, Russia;
[2] Branch Office of "Hadassah Medical Ltd", Moscow, Russia;
[3] S.S. Yudin City Clinical Hospital, Moscow, Russia

ABSTRACT

Air embolism is considered a rare but potentially fatal complication of invasive thoracic surgery. Computed tomography-guided thoracic biopsy is widely employed in clinical practice as a highly effective and relatively safe method for the morphological profiling of lung tumors. However, some publications indicate the possibility of systemic air embolism leading to subsequent severe cardiovascular and neurological complications. At present, predisposing factors, the pathophysiological mechanisms underlying the systemic embolism and the optimal acute-phase management remain poorly understood, making clinical observations of scientific and practical value.

In this case report, a 75-year-old patient developed systemic air embolism after computed tomography-guided transthoracic needle biopsy of a right upper-lobe tumor, which subsequently resulted in acute myocardial infarction and acute ischemic cerebrovascular accident. The patient received conservative therapy in the intensive care unit and was discharged with a neurological deficit for rehabilitation. Histological and immunohistochemical tests confirmed lung adenocarcinoma. Six months thereafter, radical surgical intervention—a right upper lobectomy—was performed.

This case underscores the need for careful patient selection for invasive diagnostics, mandatory early post-procedure monitoring, and readiness of medical staff to promptly recognize and manage rare complications. It broadens the clinical spectrum of systemic air embolism and emphasizes the importance of further investigation in modern thoracic oncology.

Keywords: transthoracic biopsy; air embolism; computed tomography; complication; case report.

To cite this article:
Shrainer IV, Samsonik SA, Pershina ES, Esakov YuS, Tukvadze ZG, Efteev LA. Systemic Air Embolism After Transthoracic Biopsy of a Lung Tumour: A Case Report. *Digital Diagnostics.* 2026;7(2):248–256. DOI: 10.17816/DD678565 EDN: MIJISA

Submitted: 14.04.2025 **Accepted:** 14.04.2026 **Published online:** 29.06.2026

ECO•VECTOR

Article can be used under the CC BY-NC-ND 4.0 International License
© Eco-Vector, 2026

DOI: https://doi.org/10.17816/DD678565 EDN: MIJISA

经胸穿刺活检术后全身性空气栓塞：病例报告

Igor V. Shrainer[1,2], Sofia A. Samsonik[3], Ekaterina S. Pershina[1], Yury S. Esakov[3], Zurab G. Tukvadze[3], Leonid A. Efteev[3]

[1] City Clinical Hospital No. 1 named after N.I. Pirogov, Moscow, Russia;
[2] Branch Office of "Hadassah Medical Ltd", Moscow, Russia;
[3] S.S. Yudin City Clinical Hospital, Moscow, Russia

摘要

空气栓塞被认为是侵入性胸部手术中一种罕见但可能致命的并发症。CT引导下的经胸穿刺活检术因其高效且相对安全，在临床上被广泛用于肺部肿瘤的形态学验证。然而，一些文献指出，经胸穿刺活检术后可能发生全身性空气栓塞，并继发心血管和神经系统疾病。目前，对于全身性空气栓塞的易感因素、栓塞扩散的病理生理机制以及急性期最佳患者管理方案仍知之甚少，因此，发表这些临床观察结果具有重要的科学和实践意义。本病例报告描述了一位75岁患者在接受右肺上叶肿瘤经胸穿刺活检术后发生全身性空气栓塞，随后出现急性心肌梗死和缺血性脑血管意外。患者在重症监护室接受保守治疗后出院，但遗留神经功能缺损，需进行康复治疗。组织学和免疫组化检查证实为肺腺癌。六个月后，患者接受了根治性手术治疗，包括右上肺叶切除术。

本病例强调了对接受侵入性诊断程序的患者进行严格筛选、术后早期进行强制性监测以及医务人员及时识别和处理罕见并发症的重要性。本病例拓展了我们对全身性空气栓塞临床表现的认识，并强调了在现代胸部肿瘤学背景下进一步研究该问题的重要性。

关键词：经胸活检；空气栓塞；计算机断层扫描；并发症；临床病例。

引用本文：
Shrainer IV, Samsonik SA, Pershina ES, Esakov YuS, Tukvadze ZG, Efteev LA. 经胸穿刺活检术后全身性空气栓塞：病例报告. *Digital Diagnostics.* 2026;7(2):248–256. DOI: 10.17816/DD678565 EDN: MIJISA

收到：14.04.2025 **接受：**14.04.2026 **发布日期：**29.06.2026

ECO•VECTOR
Article can be used under the CC BY-NC-ND 4.0 International License
© Eco-Vector, 2026

ОБОСНОВАНИЕ

Трансторакальная биопсия под контролем компьютерной томографии (КТ) наиболее распространённый метод верификации периферических очагов и новообразований лёгких [1]. По данным литературы, частота осложнений при трансторакальной биопсии варьирует от 5 до 30% в зависимости от состояния паренхимы лёгких, а также размера, локализации и структуры исследуемого очага [2]. Большинство осложнений, регистрируемых при трансторакальной биопсии, не имеют клинических проявлений, поэтому не требуют дополнительного лечения. Системная воздушная эмболия — крайне редкое осложнение с частотой встречаемости менее 0,21% [3–5]. В настоящей статье представлено клиническое наблюдение системной воздушной эмболии, осложнившей проведение трансторакальной биопсии при опухоли правого лёгкого под контролем КТ. Данное наблюдение подчёркивает клиническую значимость системной воздушной эмболии как редкого, но потенциально фатального осложнения трансторакальной биопсии, что имеет практическое значение для своевременной диагностики и выбора оптимальной тактики ведения пациентов.

ОПИСАНИЕ СЛУЧАЯ

О пациенте

Пациент В., 76 лет. В анамнезе — ишемическая болезнь сердца, гипертоническая болезнь, хроническая обструктивная болезнь лёгких. Ранее перенёс пневмонию, в связи с чем в плановом порядке выполнена КТ органов грудной клетки.

Результаты инструментальных исследований

По данным КТ грудной клетки в верхней доле правого лёгкого выявлено частично солидное новообразование размером до 47×23×29 мм, с участками «матового стекла» по периферии, лучистыми контурами и наличием воздушных полостей в структуре (рис. 1). Медиастинальная лимфаденопатия, плевральный выпот и иные очаги в лёгких не обнаружены. По данным мультиспиральной КТ брюшной полости и малого таза, а также магнитно-резонансной томографии головного мозга с контрастированием признаков вторичного поражения не получено. С учётом возраста, сопутствующих заболеваний и глубокой интрапаренхиматозной локализации очага определены показания к трансторакальной биопсии под контролем КТ.

Ход биопсии

Настройки сканирования томографа [Philips Brilliance 16® (Philips Healthcare, США)]: низкодозовый (80 кВ, 50 мА) протокол, толщина среза 1,5 мм. Расстояние от плевры до биопсируемого очага составило 22 мм (рис. 2). Биопсия выполнена с использованием КТ-флюороскопии с параметрами: 80 кВ, 50 мА, 4 среза с толщиной 2,5 мм. Предварительно выполнена анестезия грудной клетки от кожи до плевры 20 мл 1% раствора лидокаина. С помощью полуавтоматической иглы для кор-биопсии 18 G проведён забор двух столбиков ткани опухоли. Продолжительность биопсии составила 10 мин. Кашель во время биопсии не регистрировали.

Осложнения

Непосредственно после выполнения биопсии у пациента внезапно появилась неврологическая симптоматика:

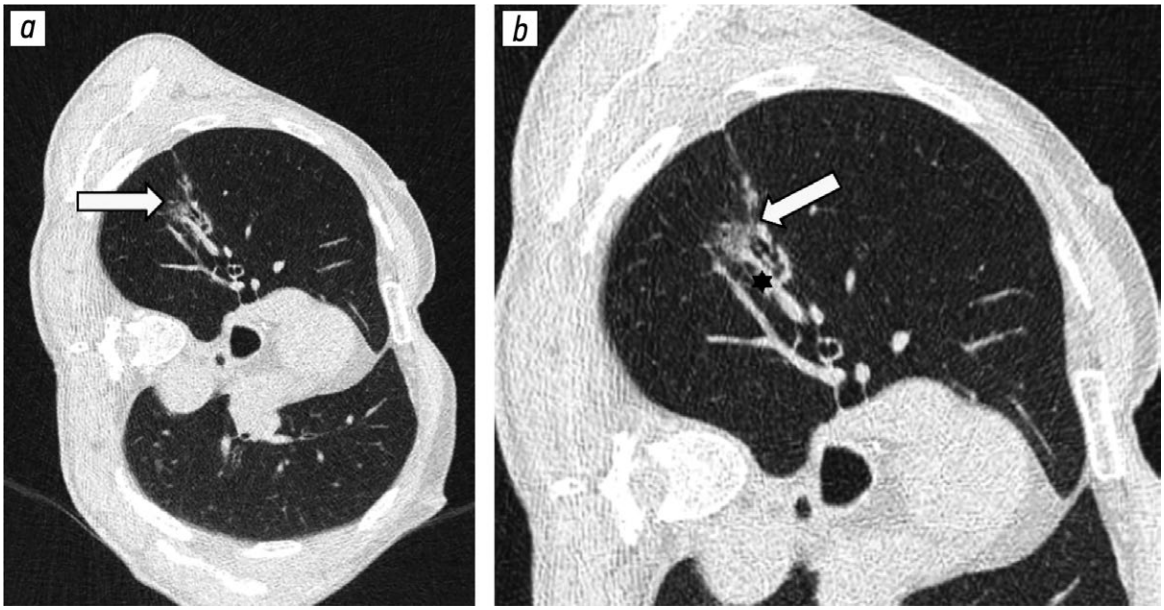

Рис. 1. Результаты низкодозовой компьютерной томографии с разметкой грудной клетки перед биопсией. Пациент в положении на левом боку: *a* — новообразование S2 верхней доли правого лёгкого представлено как солидным компонентом, так и «матовым стеклом» (стрелка); *b* — солидный компонент расположен преимущественно перибронхиально (стрелка) и периваскулярно (звезда).

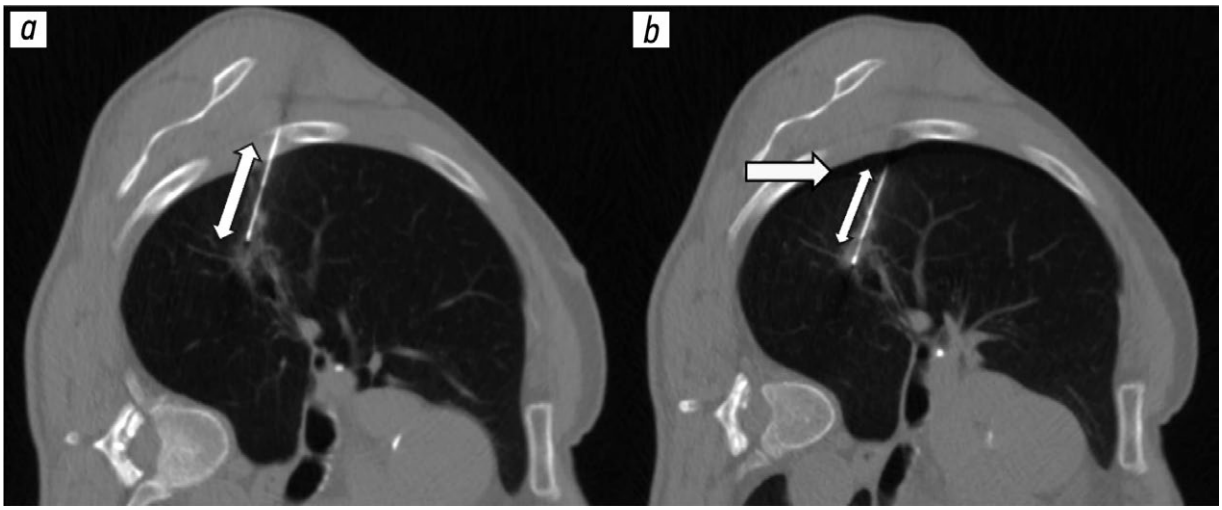

Рис. 2. Этапы трансторакальной биопсии. Компьютерно-томографическая флюороскопия: *a* — 1 биопсия (зона биопсии помечена двусторонней стрелкой); *b* — 2 биопсия (зона биопсии помечена двусторонней стрелкой). Отмечается появление пневмоторакса между биопсиями (стрелка).

угнетение сознания до уровня сопора, девиация взора вправо, признаки афазии и центрального пареза лицевого нерва. Для дифференциальной диагностики системной воздушной эмболии и токсичности лидокаина без перемещения пациента выполнена КТ грудной клетки и головного мозга (через 5 мин после биопсии, рис. 3). По данным КТ органов грудной клетки выявлены признаки воздушной эмболии в правой коронарной артерии, восходящей аорте и правой верхней лёгочной вене, а также пристеночный пневмоторакс справа и геморрагическая имбибиция паренхимы лёгкого в области биопсии (рис. 4). Результаты КТ головного мозга демонстрировали газовое содержимое в просвете правой средней мозговой артерии и её корковых ветвей, соответствующее массивной церебральной воздушной эмболии. В последующем сформировалась картина острого ишемического инсульта в бассейне правой средней мозговой артерии (рис. 5).

Диагноз

Основной диагноз (по данным биопсии): аденокарцинома лёгкого (без активирующих мутаций и PD-L1 экспрессии). Клинический диагноз: периферический рак верхней доли правого лёгкого, стадия cT2aN0M0, IB стадия. Осложнения: системная воздушная эмболия с развитием острого инфаркта миокарда (2 тип, вследствие воздушной эмболии правой коронарной артерии) и острого ишемического инсульта в бассейне правой средней мозговой артерии (кардиоэмболический вариант). Дифференциальный диагноз проводили с системной токсичностью лидокаина.

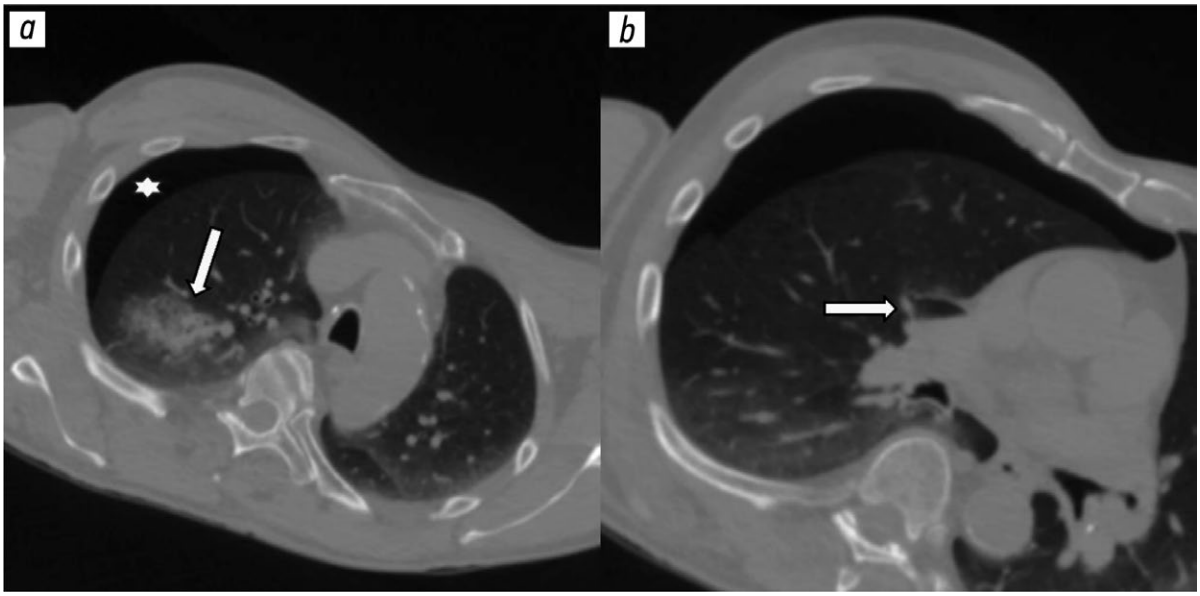

Рис. 3. Результаты компьютерной томографии грудной клетки после биопсии (5 мин): *a* — воздух в правой плевральной полости (звезда) и геморрагическое пропитывание в области биопсии (стрелка); *b* — воздух в правой верхней лёгочной вене (стрелка).

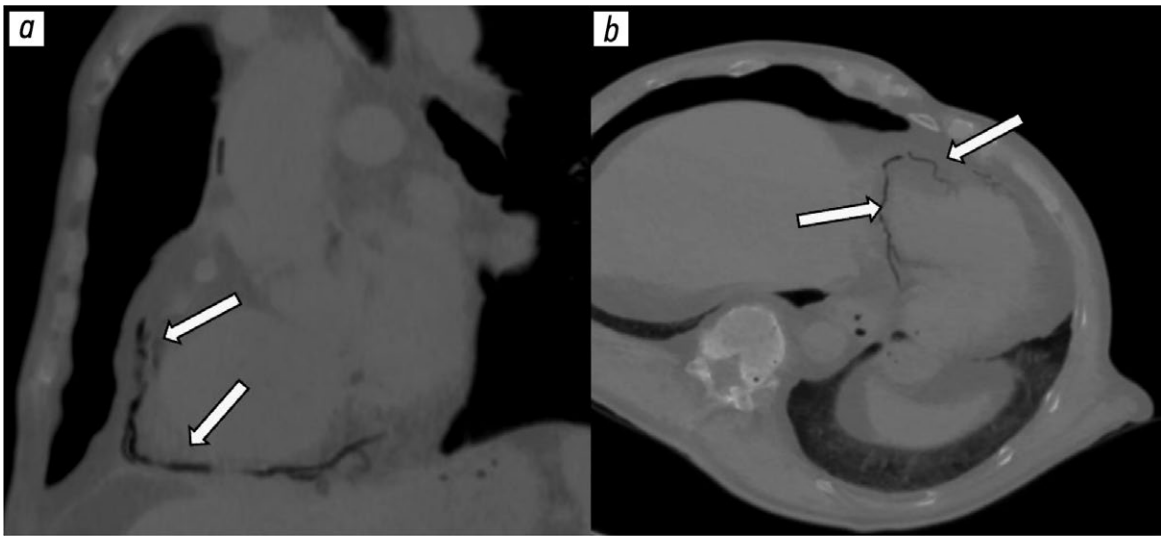

Рис. 4. Результаты компьютерной томографии грудной клетки после биопсии (5 мин): *a* — воздух в правой коронарной артерии (стрелки). Проекция минимальной интенсивности, сагиттальный срез; *b* — воздух в ветвях правой коронарной артерии (стрелки). Проекция минимальной интенсивности, аксиальный срез.

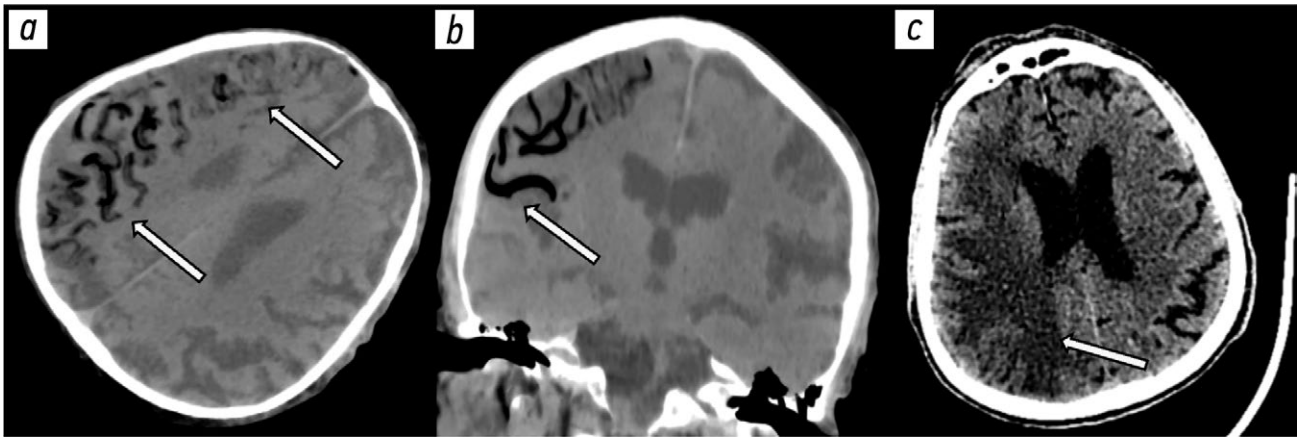

Рис. 5. Результаты компьютерной томографии головного мозга после биопсии через 5 мин (*a*, *b*) и 10 дней (*c*): *a* — воздух в ветвях правой средней мозговой артерии (стрелки). Проекция минимальной интенсивности; *b* — воздух в М3 (от циркулярной борозды до выхода из сильвиевой щели на поверхности) сегменте правой средней мозговой артерии (стрелка). Проекция минимальной интенсивности; *c* — сформированная зона инфаркта в бассейне правой средней мозговой артерии (стрелка).

Лечение

Пациент экстренно переведён в отделение реанимации и интенсивной терапии. На фоне системной воздушной эмболии зафиксированы клинические и инструментальные признаки острого инфаркта миокарда 2 типа. Кроме того, отмечали эпизоды артериальной гипотензии, транзиторной брадикардии и нарушения ритма. По данным электрокардиографии выявлены преходящие ишемические изменения в отведениях, соответствующих бассейну правой коронарной артерии. Лабораторно зарегистрировано умеренное повышение содержания тропонина без признаков его прогрессирующего нарастания.

Лечение включало оксигенотерапию, вазопрессорную поддержку, антиагрегантную и ритмоурежающую терапию. Показаний к экстренному коронарному вмешательству не выявлено ввиду регресса ишемических изменений и стабилизации гемодинамики.

Проводили искусственную вентиляцию лёгких, поддерживали повышенное системное артериальное давление с целью улучшения церебральной и коронарной перфузии. В течение суток пациент находился в положении Тренделенбурга для профилактики повторной воздушной эмболии.

Через 10 сут интенсивной терапии состояние пациента стабилизировалось, после чего выполнен перевод в профильное неврологическое отделение. На 20 сут после биопсии пациент выписан на амбулаторное лечение с признаками левостороннего гемипареза.

Через 6 мес. после манипуляции и предоперационной подготовки пациенту выполнена торакоскопическая верхняя лобэктомия справа. В раннем послеоперационном периоде отмечен эпизод фибрилляции предсердий,

купированный медикаментозно в течение 2 ч. В дальнейшем послеоперационный период протекал без особенностей. Дренаж из плевральной полости удалён на 3 сут после операции, пациент выписан на 9 сут в удовлетворительном состоянии.

Динамика и исходы

Адъювантную терапию не проводили ввиду стадии заболевания (IB). При контрольном обследовании через 44 мес. признаков прогрессирования опухолевого процесса не выявлено, однако сохраняется стойкий неврологический дефицит в виде левостороннего гемипареза и периодических головокружений.

ОБСУЖДЕНИЕ

Системная воздушная эмболия — редкое осложнение трансторакальной биопсии лёгких. По данным литературы, её частота составляет 0,061–0,21%, при этом некоторые авторы указывают, что клинически значимые эпизоды развиваются существенно реже — менее чем в 0,1% случаев [1–3]. Истинная частота воздушных эмболий после биопсии лёгких может быть недооценена вследствие бессимптомного течения большинства эпизодов. По данным N. Tomiyama и соавт. [4], клинические проявления системной воздушной эмболии определяются локализацией и объёмом воздуха, попавшего в кровоток. В исследовании M.C. Freund и соавт. [5] показано, что рентгенологические признаки системной воздушной эмболии зарегистрированы у 23 пациентов (3,8%) из 610, при этом клинически значимыми были только 3 эпизода (0,49%), сопровождавшиеся гемиплегией и амаврозом. Один пациент скончался от воздушной эмболии коронарных артерий.

Механизм развития воздушной эмболии может быть связан с расположением конца коаксиальной биопсийной иглы в лёгочной вене, после извлечения внутреннего стилета, а также при одномоментном прохождении иглы через воздушную полость и лёгочную вену с формированием временного микро-соустья, через которое воздух может попадать в венозное русло после извлечения иглы [6].

Мы не нашли публикаций в отечественной литературе, посвящённых описанию системной воздушной эмболии после трансторакальной биопсии новообразований и очагов в лёгких. В зарубежной литературе описаны как отдельные клинические наблюдения системной воздушной эмболии после трансторакальной биопсии, так и более крупные исследования — ретроспективные серии и метаанализы, позволяющие оценить частоту осложнения и факторы риска [2, 3, 6–9]. Однако, несмотря на наличие работ, высококачественные проспективные данные всё ещё ограничены, что подчёркивает ценность подробных клинических описаний.

Среди факторов риска воздушной эмболии N. Tomiyama и соавт. [4] выделяют кашель во время биопсии, пункцию полостных образований, диаметр биопсийной иглы менее 18–20 G. По мнению B. Glodny и соавт. [1] риск воздушной эмболии может увеличиваться во время биопсии очагов, расположенных глубоко интрапаренхматозно (более 7,1 мм от плевры), при увеличении количества попыток биопсии, а также при положении пациента во время манипуляции на животе. Таким образом, как минимум два из трёх факторов риска (полостное строение образования и калибр иглы) присутствовали у пациента, что создавало предпосылки для развития системной воздушной эмболии. Кроме того, у пациента выявлен такой фактор риска, как глубокое расположение очага (22 мм), однако он является неспецифичным и его встречают при всех возможных осложнениях трансторакальных пункций. В опубликованных исследованиях влияние продолжительности процедуры на риск данного осложнения не оценивали.

Метаанализ J.H. Lee и соавт. [3] демонстрирует, что структурные изменения лёгочной ткани, включая выраженную эмфизему, могут способствовать формированию путей низкого сопротивления между воздушными пространствами и венозными сосудами, повышая вероятность поступления воздуха в сосуд. У нашего пациента была хроническая обструктивная болезнь лёгких с эмфизематозными изменениями, подтверждёнными по данным КТ, что можно рассматривать как дополнительный фактор риска системной воздушной эмболии. Сопутствующие заболевания в виде ишемической болезни сердца и гипертонической болезни не считают прямыми факторами риска воздушной эмболии, однако они могут усиливать выраженность клинических проявлений при развитии церебральной или коронарной ишемии и ограничивать компенсаторные возможности сердечно-сосудистой системы. Таким образом, у данного пациента они могли повлиять на тяжесть клинического течения, однако их не рассматривали в качестве основной причины развития эмболии.

Важно подчеркнуть, что клинически значимую воздушную эмболию мы встретили впервые за 2980 аналогичных манипуляций, выполненных с использованием различных систем навигации, включая пошаговую методику, КТ-флюороскопию и оптическую навигационную систему, что составляет 0,03% всех исследований. Это ещё раз подчёркивает, что риск осложнений формируется при мультифакторном воздействии, а вклад отдельных параметров остаётся вариабельным.

Относительная редкость описываемого осложнения, а также множество факторов риска, сопровождающих подавляющее большинство интервенций на лёгких, не позволяют эффективно профилактировать развитие воздушной эмболии при пункционных вмешательствах. Применение дополнительных диагностических возможностей, таких как внутривенное контрастирование при КТ, не даёт дополнительной информации в этой ситуации. Непосредственное прилежание сосудов и бронхов в очаге с участками «матового стекла» может быть выявлено при бесконтрастной КТ.

Первые действия при подозрении на воздушную эмболию должны включать немедленное прекращение манипуляции, оксигенотерапию, перевод пациента в положение Тренделенбурга [10].

Несмотря на высокую диагностическую ценность метода, инвазивные вмешательства необходимо выполнять с учётом их потенциального влияния на лечебную тактику и индивидуального профиля риска пациента. В клинических ситуациях, когда морфологическая верификация не приводит к изменению тактики лечения (например, при первично-резектабельном процессе у функционально ограниченного пациента либо при наличии альтернативных методов подтверждения диагноза), целесообразно рассматривать возможность отказа от пункционного вмешательства или выбора менее инвазивных диагностических подходов. Представленный случай подчёркивает необходимость индивидуализированного принятия решения о проведении биопсии с учётом баланса между ожидаемой диагностической пользой и риском потенциально жизнеугрожающих осложнений [11].

ЗАКЛЮЧЕНИЕ

Информированность врача о риске воздушной эмболии при трансторакальной биопсии может существенно ускорить диагностику, принятие решения и начало лечения при развитии данного осложнения, а также способствовать уточнению критериев отбора пациентов для выполнения инвазивных диагностических манипуляций с целью отказа от биопсий, не влияющих на тактику лечения.

ДОПОЛНИТЕЛЬНАЯ ИНФОРМАЦИЯ

Вклад авторов. И.В. Шрайнер — курация пациента, выполнение биопсии, анализ клинического материала, редактирование текста рукописи, подготовка графических материалов; С.А. Самсоник — сбор и анализ литературных данных, анализ клинического материала, написание текста рукописи; Е.С. Першина — курация пациента, анализ изображений; Ю.С. Есаков — хирургические лечение пациента, редактирование текста рукописи; З.Г. Туквадзе — редактирование текста рукописи; Л.А. Ефтеев — курация пациента, хирургическое лечение. Все авторы одобрили рукопись (версию для публикации), а также согласились нести ответственность за все аспекты работы, гарантируя надлежащее рассмотрение и решение вопросов, связанных с точностью и добросовестностью любой её части.

Этическая экспертиза. Неприменимо.

Согласие на публикацию. Авторы не получили информированное согласие от пациента на публикацию сведений о его здоровье в период госпитализации. Причина — не удалось установить связь с пациентом (номер телефона, указанный в истории болезни, заблокирован, адрес электронной почты не известен, контактной информации о родственниках пациента нет). Все представленные сведения обезличены, фотографии не публикуются.

Источники финансирования. Отсутствуют.

Раскрытие интересов. Авторы заявляют об отсутствии отношений, деятельности и интересов за последние три года, связанных с третьими лицами (коммерческими и некоммерческими), интересы которых могут быть затронуты содержанием статьи.

Оригинальность. При создании настоящей работы авторы не использовали ранее опубликованные сведения (текст, иллюстрации, данные).

Доступ к данным. Редакционная политика в отношении совместного использования данных к настоящей работе не применима.

Генеративный искусственный интеллект. При создании настоящей статьи технологии генеративного искусственного интеллекта не использовали.

Рассмотрение и рецензирование. Настоящая работа подана в журнал в инициативном порядке и рассмотрена по обычной процедуре. В рецензировании участвовали два внешних рецензента.

ADDITIONAL INFORMATION

Author contributions: I.V. Shrainer: investigation, visualization, writing—review & editing; S.A. Samsonik: data curation, investigation, writing—original draft; E.S. Pershina: investigation, visualization; Y.S. Esakov: investigation, writing—review & editing; Z.G. Tukvadze: writing—review & editing; L.A. Efteev: investigation. All the authors approved the version of the manuscript to be published and agreed to be accountable for all aspects of the work, ensuring that questions related to the accuracy or integrity of any part of the work are appropriately investigated and resolved.

Ethics approval: Not applicable.

Consent for publication: The authors did not obtain informed consent from the patient to publish information about his health during his hospitalization. The reason: the contact with the patient was not established (the telephone number listed in the patient's medical records was blocked, the email address was unknown, and there was no contact information for the patient's relatives). All information provided is anonymized, and photos are not published.

Funding sources: No funding.

Disclosure of interests: The authors have no relationships, activities, or interests for the last three years related to for-profit or not-for-profit third parties whose interests may be affected by the content of the article.

Statement of originality: No previously obtained or published material (text, images, or data) was used in this study or article.

Data availability statement: The editorial policy regarding data sharing does not apply to this work.

Generative AI: No generative artificial intelligence technologies were used to prepare this article.

Provenance and peer-review: This article was submitted unsolicited and reviewed following the standard procedure. The peer-review process involved three external reviewers.

СПИСОК ЛИТЕРАТУРЫ | REFERENCES

1. Glodny B, Schönherr E, Freund MC, et al. Measures to prevent air embolism in transthoracic biopsy of the lung. *American Journal of Roentgenology.* 2017;208(5):W184–W191. doi: 10.2214/AJR.16.16048

2. Wu CC, Maher MM, Shepard JAO. Complications of CT-guided percutaneous needle biopsy of the chest: prevention and management. *American Journal of Roentgenology.* 2011;196(6):W678–W682. doi: 10.2214/AJR.10.4659

3. Lee JH, Yoon SH, Hong H, et al. Incidence, risk factors, and prognostic indicators of symptomatic air embolism after percutaneous transthoracic lung biopsy: a systematic review and pooled analysis. *European Radiology.* 2020;31(4):2022–2033. doi: 10.1007/s00330-020-07372-w EDN: PAIQMV

4. Tomiyama N, Yasuhara Y, Nakajima Y, et al. CT-guided needle biopsy of lung lesions: A survey of severe complication based on 9783 biopsies in Japan. *European Journal of Radiology.* 2006;59(1):6064. doi: 10.1016/j.ejrad.2006.02.001

5. Freund MC, Petersen J, Goder KC, et al. Systemic air embolism during percutaneous core needle biopsy of the lung: frequency and risk factors. *BMC Pulmonary Medicine.* 2012;12(1):1–12. doi: 10.1186/1471-2466-12-2 EDN: DRICMY

6. Vachani A, Zhou M, Ghosh S, et al. Complications after transthoracic needle biopsy of pulmonary nodules: a population-level retrospective cohort analysis. *Journal of the American College of Radiology.* 2022;19(10):1121–1129. doi: 10.1016/j.jacr.2022.04.010 EDN: XBYFYJ

7. Ibukuro K, Tanaka R, Takeguchi T, et al. Air embolism and needle track implantation complicating CT-guided percutaneous thoracic biopsy: single-institution experience. *American Journal of Roentgenology*. 2009;193(5):W430–W436. doi: 10.2214/AJR.08.2214
8. Modi P, Uppe A. *Lung biopsy techniques and clinical significance*. Treasure Island (FL): StatPearls Publishing; 2023. Available from: https://www.ncbi.nlm.nih.gov/books/NBK563153
9. Zhang H, Wang S, Zhong F, Liao M. Risk factors for air embolism following computed tomography-guided percutaneous transthoracic needle biopsy: a systematic review and meta-analysis. *Diagnostic and Interventional Radiology.* 2023;29(3):478–491. doi: 10.4274/dir.2022.221187 EDN: LYMOTP
10. Kerrigan MJ, Cooper JS. *Venous gas embolism*. Treasure Island (FL): StatPearls Publishing; 2021.Available from: https://www.ncbi.nlm.nih.gov/books/NBK482249
11. Constantinescu A, Stoicescu ER, Iacob R, et al. CT-guided transthoracic core-needle biopsy of pulmonary nodules: current practices, efficacy, and safety considerations. *Journal of Clinical Medicine.* 2024;13(23):7330. doi: 10.3390/jcm13237330 EDN: YMASJY

ОБ АВТОРАХ

*** Самсоник Софья Александровна;**
адрес: Россия, 117152, Москва, Загородное ш., д. 18А, стр. 7;
ORCID: 0000-0002-7645-7299;
eLibrary SPIN: 1408-5873;
e-mail: sofya.samsonik@yandex.ru

Шрайнер Игорь Владимирович;
ORCID: 0000-0003-3497-4594;
e-mail: shrainer@gmail.com

Першина Екатерина Сергеевна, канд. мед. наук;
ORCID: 0000-0002-3952-6865;
eLibrary SPIN: 7311-9276;
e-mail: Pershina86@mail.ru

Есаков Юрий Сергеевич, канд. мед. наук;
ORCID: 0000-0002-5933-924X;
eLibrary SPIN: 8424-0756;
e-mail: esakov@ixv.ru

Туквадзе Зураб Георгиевич;
ORCID: 0000-0002-4550-6107;
eLibrary SPIN: 1786-5482;
e-mail: tukvadze.z.med@gmail.com

Ефтеев Леонид Александрович, канд. мед. наук;
ORCID: 0000-0002-9054-0742;
eLibrary SPIN: 3474-4654;
e-mail: efteyco@rambler.ru

AUTHORS' INFO

*** Sofia A. Samsonik,** MD;
address: 18A Zagorodnoye hwy, bldg 7, Moscow, Russia, 117152;
ORCID: 0000-0002-7645-7299;
eLibrary SPIN: 1408-5873;
e-mail: sofya.samsonik@yandex.ru

Igor V. Shrainer, MD;
ORCID: 0000-0003-3497-4594;
e-mail: shrainer@gmail.com

Ekaterina S. Pershina, MD, Cand. Sci. (Medicine);
ORCID: 0000-0002-3952-6865;
eLibrary SPIN: 7311-9276;
e-mail: Pershina86@mail.ru

Yury S. Esakov, MD, Cand. Sci. (Medicine);
ORCID: 0000-0002-5933-924X;
eLibrary SPIN: 8424-0756;
e-mail: esakov@ixv.ru

Zurab G. Tukvadze;
ORCID: 0000-0002-4550-6107;
eLibrary SPIN: 1786-5482;
e-mail: tukvadze.z.med@gmail.com

Leonid A. Efteev, MD, Cand. Sci. (Medicine);
ORCID: 0000-0002-9054-0742;
eLibrary SPIN: 3474-4654;
e-mail: efteyco@rambler.ru

* Автор, ответственный за переписку / Corresponding author