

DOI: <https://doi.org/10.17816/DD90282>

# Односторонний изолированный перелом крыловидного отростка клиновидной кости: клинический случай

R.F. Balzano<sup>1</sup>, V. Testini<sup>2</sup>, A. Cammarota<sup>3</sup>, G. Guglielmi<sup>1, 2, 4</sup><sup>1</sup> Radiology Unit, Barletta University Campus UNIFG, "Dimiccoli" Hospital, Фоджа, Италия<sup>2</sup> Department of Clinical and Experimental Medicine, Foggia University School of Medicine, Фоджа, Италия<sup>3</sup> Radiation Oncology Unit, IRCCS CROB, Rionero in Vulture, Потенца, Италия<sup>4</sup> Radiology Unit, Hospital "Casa Sollievo Della Sofferenza", San Giovanni Rotondo, Фоджа, Италия

## АННОТАЦИЯ

Переломы крыловидного отростка часто сочетаются с переломами по типу Ле-Фор и могут наблюдаться при других переломах лицевых костей, таких как переломы стенок лобных пазух и носо-глазнично-решётчатые переломы. Изолированные переломы крыловидного отростка встречаются крайне редко.

В отличие от переломов по типу Ле-Фор, которые необходимо лечить хирургическим путём с фиксацией нестабильных отломков для восстановления формы и функции и стабилизацией крыловидного отростка, изолированные переломы пластинок крыловидного отростка не требуют хирургического лечения.

В статье описывается редкий случай изолированного одностороннего перелома крыловидного отростка у 71-летней пациентки с черепно-мозговой травмой и гематомой у основания правой глазницы, полученными в результате потери сознания.

Компьютерная томография показала односторонний перелом пластинки крыловидного отростка справа с признаками эмфиземы в жевательно-челюстном пространстве с ипсилатеральной стороны. Кроме того, у пациентки выявлен перелом медиальной стенки верхнечелюстной пазухи справа с признаками гемосинуса. Переломы основания черепа или повреждения твёрдой мозговой оболочки не обнаружены. Пациентка получала консервативное лечение.

**Ключевые слова:** переломы крыловидного отростка клиновидной кости; переломы по типу Ле-Фор; компьютерная томография.

## Как цитировать

Balzano R.F., Testini V., Cammarota A., Guglielmi G. Односторонний изолированный перелом крыловидного отростка клиновидной кости: клинический случай // *Digital Diagnostics*. 2022. Т. 3, № 1. С. 71–77. DOI: <https://doi.org/10.17816/DD90282>

DOI: <https://doi.org/10.17816/DD90282>

# Unilateral isolated fracture of the pterygoid plate: a case report

Rosario F. Balzano<sup>1</sup>, Valentina Testini<sup>2</sup>, Aldo Cammarota<sup>3</sup>, Giuseppe Guglielmi<sup>1, 2, 4</sup>

<sup>1</sup> Radiology Unit, Barletta University Campus UNIFG, "Dimiccoli" Hospital, Foggia, Italy

<sup>2</sup> Department of Clinical and Experimental Medicine, Foggia University School of Medicine, Foggia, Italy

<sup>3</sup> Radiation Oncology Unit, IRCCS CROB, Rionero in Vulture, Potenza, Italy

<sup>4</sup> Radiology Unit, Hospital "Casa Sollievo Della Sofferenza", San Giovanni Rotondo, Foggia, Italy

## ABSTRACT

Pterygoid plate fractures are often associated with Le Fort fractures and accompanied by other facial fractures such as frontal sinus and naso-orbital-ethmoid fractures; isolated pterygoid plate fractures are extremely rare.

Le Fort fractures must be surgically treated with fixation of unstable fracture segments to re-establish bone form and function, and the pterygoid process must be surgically stabilized; however, surgical treatment is unnecessary in isolated pterygoid plate fractures.

Here, we report a rare case of isolated unilateral fracture of the pterygoid process in a 71-year-old female patient who had a syncopal episode with secondary head injury and a hematoma at the base of the right orbit.

A computed tomography scan showed unilateral right pterygoid plate fracture with signs of emphysema in the ipsilateral masticatory space. The patient also had a fracture of the medial wall of the right maxillary sinus with hemosine, but no fractures of the skull base or theca. She was treated conservatively.

**Keywords:** pterygoid plate fractures; Le Fort Fractures; computed tomography.

## To cite this article

Balzano RF, Testini V, Cammarota A, Guglielmi G. Unilateral isolated fracture of the pterygoid plate: a case report. *Digital Diagnostics*. 2022;3(1):71–77.

DOI: <https://doi.org/10.17816/DD90282>

Received: 13.12.2021

Accepted: 01.02.2022

Published: 09.03.2022

DOI: <https://doi.org/10.17816/DD90282>

## 蝶骨翼突单侧孤立性骨折：临床病例

Rosario F. Balzano<sup>1</sup>, Valentina Testini<sup>2</sup>, Aldo Cammarota<sup>3</sup>, Giuseppe Guglielmi<sup>1, 2, 4</sup>

<sup>1</sup> Radiology Unit, Barletta University Campus UNIFG, "Dimiccoli" Hospital, Foggia, Italy

<sup>2</sup> Department of Clinical and Experimental Medicine, Foggia University School of Medicine, Foggia, Italy

<sup>3</sup> Radiation Oncology Unit, IRCCS CROB, Rionero in Vulture, Potenza, Italy

<sup>4</sup> Radiology Unit, Hospital "Casa Sollievo Della Sofferenza", San Giovanni Rotondo, Foggia, Italy

### 简评

翼突骨折通常与勒福(Le Fort)分型骨折相关，并且可能与其他面部骨折一起发生，例如额窦壁骨折和眼眶筛骨骨折。孤立的翼突骨折极为罕见。

与勒福(Le Fort)分型骨折不同，必须通过手术固定不稳定的碎片以恢复翼突的形态和功能并稳定翼突，孤立的翼板骨折不需要手术治疗。

本文描述了一名71岁女性患者的蝶骨翼突单侧孤立性骨折的罕见病例，该患者颅脑外伤，右眼窝底部血肿，由意识丧失引起。

计算机断层扫描显示右侧翼突板单侧骨折，同侧咀嚼上颌间隙有肺气肿迹象。此外，该患者还发现了右侧上颌窦侧壁骨折，有血窦征象。未检测到颅底骨折或硬脑膜损伤。患者接受了保守治疗。

**关键词：**蝶骨翼突骨折； Le Fort型骨折； CT扫描。

### To cite this article

Balzano RF, Testini V, Cammarota A, Guglielmi G. 蝶骨翼突单侧孤立性骨折：临床病例. *Digital Diagnostics*. 2022;3(1):71-77.

DOI: <https://doi.org/10.17816/DD90282>

收到: 13.12.2021

接受: 01.02.2022

发布日期: 09.03.2022

## ВВЕДЕНИЕ

Переломы пластинок крыловидного отростка обычно связаны с переломами средней зоны лица по типу Ле-Фор (I, II, III типы в зависимости от плоскости повреждения). Изолированные переломы крыловидного отростка встречаются крайне редко.

В статье описывается редкий случай изолированного перелома крыловидного отростка справа у пациентки пожилого возраста.

## ОПИСАНИЕ СЛУЧАЯ

71-летняя пациентка поступила в отделение неотложной помощи с травмой головы, полученной в результате потери сознания с последующим падением. Общий физический осмотр не выявил каких-либо особенностей. Паралич лица не наблюдался. Медицинский и хирургический анамнезы были малоинформативны, больная находилась в сознании.

У пациентки наблюдались выраженный отёк правой стороны лица и гематома у основания правой глазницы. На коже щеки и скуловой области справа отмечалась некоторая степень парестезии.

Пациентку направили в рентгенологическое отделение для проведения компьютерной томографии (КТ) высокого разрешения без контрастного усиления на 64-срезовом сканере, где был выявлен односторонний перелом пластинки крыловидного отростка справа с признаками эмфиземы в жевательно-челюстном пространстве с ипсилатеральной стороны (рис. 1). Кроме того, при КТ-исследовании выявлен перелом медиальной

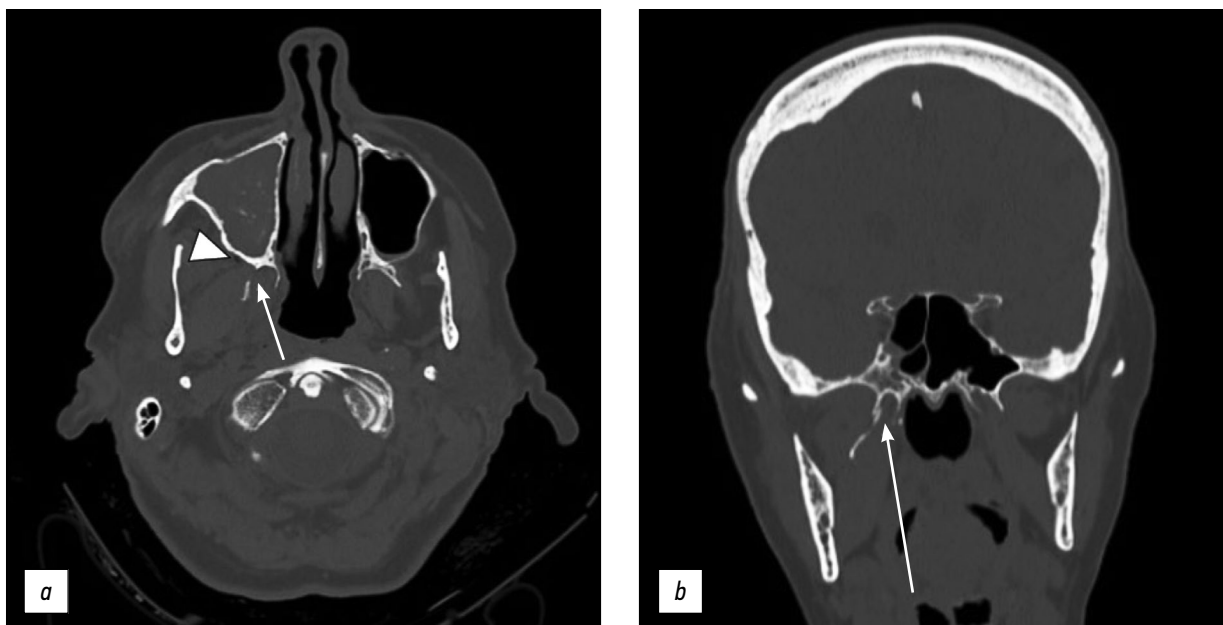
стенки верхнечелюстной пазухи справа с признаками гемосинуса (рис. 2). При этом переломы основания черепа, повреждения твёрдой мозговой оболочки или изменения в плотности черепно-мозговых нервных тканях не наблюдались. Таким образом, в хирургическом лечении необходимости не было.

## ОБСУЖДЕНИЕ

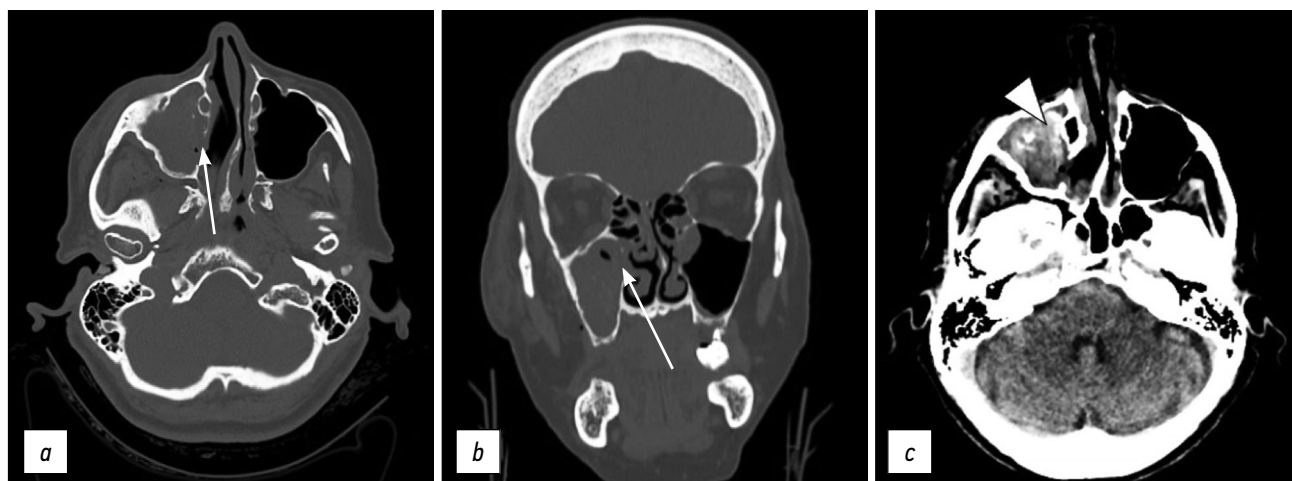
К основным причинам перелома лицевых костей относятся автомобильные аварии, умышленное нанесение телесных повреждений, падения, спортивные травмы, огнестрельные ранения и т.д. [1].

Знание особенностей строения лицевого скелета очень важно при диагностировании переломов лицевых костей. На практике между контрфорсами черепа, представляющими собой костные утолщения, которые поддерживают функциональные единицы черепа, расположен задний верхнечелюстной контрфорс (костный столб в области крыловидно-верхнечелюстного сочленения [2]) — место, где возможны несколько типов перелома, в том числе переломы по типу Ле-Фор, впервые описанные в 1901 г. [3]. Такие переломы подразделяют на 3 группы в зависимости от направления линии перелома — горизонтальные, пирамидальные и поперечные.

Перелом по типу Ле-Фор I затрагивает переднебоковой край носовой полости и возникает в результате силового воздействия на верхние зубы по направлению сверху вниз. При переломе по типу Ле-Фор II линия перелома распространяется на нижние края глазницы в результате силового воздействия на нижнюю челюсть или среднюю треть верхней челюсти. Переломы по типу Ле-Фор III



**Рис. 1.** Компьютерная томография (КТ) с костным окном в аксиальной (а) и коронарной (b) проекциях, где визуализируется односторонний перелом пластинки крыловидного отростка справа (стрелки) с накоплением пузырьков воздуха, свидетельствующим об эмфиземе (в направлении стрелок) в жевательно-челюстном пространстве с ипсилатеральной стороны.



**Рис. 2.** Компьютерная томография (КТ) с костным окном в аксиальной (*a*) и коронарной (*b*) проекциях: визуализируется перелом медиальной стенки верхнечелюстной пазухи справа (стрелки). В мягкотканном окне (*c*) фиксируется гемосинус верхнечелюстной пазухи справа (в направлении стрелок).

затрагивают скуловую дугу и возникают вследствие удара по переносице или верхней челюсти [4].

Крыловидный отросток повреждается при всех типах перелома Ле-Фор, что может привести к полному отрыву верхней челюсти с носовыми и скуловыми костями [5]. Такие переломы часто сочетаются с другими видами повреждений лицевых костей, например переломы стенок лобных пазух и носо-глазнично-решётчатые переломы [6].

Изолированные переломы пластинок крыловидного отростка встречаются редко. В работе R.K. Garg и соавт. [7] сообщается, что примерно у 2/3 пациентов с переломами крыловидного отростка был выявлен перелом по типу Ле-Фор. Следовательно, переломы пластинок крыловидного отростка не всегда приравниваются к переломам по типу Ле-Фор. Такие переломы часто являются продолжением перелома основания или свода черепа или вероятным следствием импиджмент-синдрома, вызванного переломом нижней челюсти со смещением [7]. В 2014 г. A.Q. Tuong и соавт. [8] описали связь между переломами латеральной пластинки крыловидного отростка и переломами нижней челюсти. Ретроспективное исследование R.K. Garg и соавт. [7] показало, что у 78 из 209 пациентов с переломами крыловидного отростка не выявлены переломы по типу Ле-Фор, в то же время у них отмечались другие виды переломов, в частности скуло-височного контрфорса, височной кости, скуло-верхнечелюстного комплекса, нижней челюсти со смещением. О схожих результатах сообщалось и в других исследованиях [9].

В 2017 г. M. Surya [6] описал случай изолированного перелома крыловидного отростка, вызванного проникновением инородного тела. Существует несколько механизмов повреждения крыловидного отростка: прямое силовое воздействие (проникающая травма) или не прямое воздействие (тяга крыловидной мышцы), что приводит к повреждениям или мышечной слабости в лицевой области. При переломах скуло-височного контрфорса утрачивается связь с височной, скуловой и клиновидной

костями, а линия перелома распространяется на крыловидный отросток [8]. К пластинкам крыловидного отростка прикрепляются медиальная и латеральная крыловидные мышцы [10], поэтому любая травма в этой области потенциально может вызывать дискомфорт во время жевания, нарушение движения челюсти или затруднение речи.

Переломы по типу Ле-Фор необходимо лечить хирургическим путём после стабилизации жизненно важных показателей пациента. В этом случае требуется фиксация нестабильных сегментов кости с помощью устойчивых конструкций [11]. Цель лечения — восстановление формы и функций кости.

При переломах по типу Ле-Фор крыловидный отросток также необходимо фиксировать хирургическим путём [12]. При этом следует отметить, что пластинки крыловидного отростка представляют собой структуру, доступ к которой в обычных условиях затруднён вследствие особенностей её локализации. К задней поверхности пластинок отростка прикрепляется латеральная крыловидная мышца. Следовательно, лечение перелома крыловидного отростка может сопровождаться рядом сложностей, что обусловлено вышеупомянутыми анатомическими особенностями. Кроме того, под воздействием латеральной крыловидной мышцы могут происходить постепенное смещение или перемещение отломка кости. К тому же необходимо учитывать наличие сосудов вблизи крыловидного отростка, в частности нисходящей небной артерии в передней части и крыловидного венозного сплетения — в задней. Кровеносные сосуды, расположенные вокруг кости, должны быть правильно отделены и обработаны из-за возможного риска массивного кровотечения при неправильном лечении перелома. В таких случаях требуются корригирующая остеотомия и корректное отделение пластинки крыловидного отростка [12].

Наш случай — редкий пример изолированного перелома крыловидного отростка без сопутствующих

переломов по типу Ле-Фор или переломов нижней челюсти. У нашей пациентки в качестве сопутствующего выявлен перелом медиальной стенки верхнечелюстной пазухи с ипсилатеральной стороны.

Тонкослойная КТ высокого разрешения — золотой стандарт в диагностике переломов лицевых костей и принятии решений о последующем лечении. Реформатирование КТ-изображений в аксиальной плоскости также позволяет выявлять степень смещения отломков кости и изменения в прилежащих мягких тканях [13].

Изолированные переломы пластинок крыловидного отростка не требуют хирургического лечения. На период заживления таких переломов пациентам рекомендуется щадящая диета во избежание болей в челюсти [14].

## ЗАКЛЮЧЕНИЕ

Примерно 1/3 переломов крыловидного отростка клиновидной кости не являются переломами по типу Ле-Фор, возникают изолированно или сочетаются с другими видами переломов лицевых костей. Знание рентгенологом таких видов переломов крайне важно для дифференциальной диагностики у пациентов с челюстно-лицевыми травмами. КТ-исследование позволяет диагностировать переломы, описывать локализацию отломков кости при переломах со смещением и определять оптимальную тактику лечения.

## СПИСОК ЛИТЕРАТУРЫ

1. Boffano P., Rocchia F., Zavatiero E., et al. European Maxillofacial Trauma (EURMAT) project: a multicentre and prospective study // *J Craniomaxillofac Surg*. 2015. Vol. 43, N 1. P. 62–70. doi: 10.1016/j.jcms.2014.10.011
2. Winegar B.A., Murillo H., Tantiwongkosi B. Spectrum of critical imaging findings in complex facial skeletal trauma // *Radiographics*. 2013. Vol. 33, N 1. P. 3–19. doi: 10.1148/rg.331125080
3. Le Fort R. Etude experimentale sur les fractures de la machoire superieure // *Rev Chir*. 1901. Vol. 23. P. 208–507.
4. Patel B.C., Wright T., Waseem M. Le Fort Fractures. In: *StatPearls*. Treasure Island (FL): StatPearls Publishing; 2021.
5. Choi J.W., Kim M.J. Treatment of panfacial fractures and three-dimensional outcome analysis: the occlusion first approach // *J Craniofac Surg*. 2019. Vol. 30, N 4. P. 1255–1258. doi: 10.1097/SCS.0000000000005528
6. Surya M., Soni P., Bharti R., Jamwal I. Isolated fracture of lateral pterygoid plate by penetrating foreign body — a rarity indeed // *Pol J Radiol*. 2017. Vol. 82. P. 137–140. doi: 10.12659/PJR.900407
7. Garg R.K., Alsheik N.H., Afifi A.M., Gentry L.R. Pterygoid plate fractures: not limited to Le Fort Fractures // *J Craniofac Surg*. 2015. Vol. 26, N 6. P. 1823–1825. doi: 10.1097/SCS.0000000000001901
8. Truong A.Q., O'Brien D.C., Strong E.B., Dublin A. Lateral pterygoid plate fractures associated with mandible fractures // *JAMA Facial Plast Surg*. 2014. Vol. 16, N 6. P. 437–439. doi: 10.1001/jamafacial.2014.645

## ДОПОЛНИТЕЛЬНО

**Источник финансирования.** Публикация не имела финансовой поддержки.

**Конфликт интересов.** Авторы заявляют об отсутствии явных и потенциальных конфликтов интересов, связанных с публикацией статьи.

**Вклад авторов.** Все авторы подтверждают соответствие своего авторства международным критериям ICMJE (все авторы внесли существенный вклад в разработку концепции, проведение исследования и подготовку статьи, прочли и одобрили финальную версию перед публикацией).

**Согласие на публикацию.** От пациента получено письменное согласие на публикацию медицинских данных и изображений, включённых в текст рукописи.

## ADDITIONAL INFORMATION

**Funding source.** This publication was not supported by any external sources of funding.

**Competing interests.** Authors declare no explicit and potential conflicts of interests associated with the publication of this article.

**Authors' contribution.** All authors made a substantial contribution to the conception of the work, acquisition, analysis, interpretation of data for the work, drafting and revising the work, final approval of the version to be published and agree to be accountable for all aspects of the work.

**Consent for publication.** Written consent was obtained from the patient for publication of relevant medical information and all of accompanying images within the manuscript.

9. Unger J.M., Gentry L.R., Grossman J.E. Sphenoid fractures: prevalence, sites, and significance // *Radiology*. 1990. Vol. 175, N 1. P. 175–180. doi: 10.1148/radiology.175.1.2315477

10. Murray G.M., Phanachet I., Uchida S., et al. The human lateral pterygoid muscle: a review of some experimental aspects and possible clinical relevance // *Aust Dent J*. 2004. Vol. 49, N 1. P. 2–8. doi: 10.1111/j.1834-7819.2004.tb00042.x

11. Phang S.Y., Whitehouse K., Lee L., et al. Management of CSF leak in base of skull fractures in adults // *Br J Neurosurg*. 2016. Vol. 30, N 6. P. 596–604. doi: 10.1080/02688697.2016.1229746

12. Choi N.R., Shin S.H., Kim S.S., et al. Healing pattern of intentional pterygoid plate fracture after posterior movement of maxilla through Le Fort I osteotomy // *J Craniomaxillofac Surg*. 2018. Vol. 46, N 10. P. 1828–1833. doi: 10.1016/j.jcms.2018.08.003

13. Kaeppeler G., Cornelius C.P., Ehrenfeld M., Mast G. Diagnostic efficacy of cone-beam computed tomography for mandibular fractures // *Oral Surg Oral Med Oral Pathol Oral Radiol*. 2013. Vol. 116, N 1. P. 98–104. doi: 10.1016/j.o000.2013.04.004

14. De Oliveira D.M., Vasconcellos R.J., Filho J.R., Cypriano R.V. Fracture of the coronoid and pterygoid processes by firearms: case report // *Braz Dent J*. 2007. Vol. 18, N 2. P. 168–170. doi: 10.1590/s0103-64402007000200016



## REFERENCES

1. Boffano P, Rocca F, Zavattero E, et al. European Maxillofacial Trauma (EURMAT) project: a multicentre and prospective study. *J Craniomaxillofac Surg.* 2015;43(1):62–70. doi: 10.1016/j.jcms.2014.10.011
2. Winegar BA, Murillo H, Tantiwongkosi B. Spectrum of critical imaging findings in complex facial skeletal trauma. *Radiographics.* 2013;33(1):3–19. doi: 10.1148/rg.331125080
3. Le Fort R: Etude experimentale sur les fractures de la machoire superieure. *Rev Chir.* 1901;23:208–507.
4. Patel BC, Wright T, Waseem M. Le Fort Fractures. In: StatPearls. Treasure Island (FL): StatPearls Publishing; 2021.
5. Choi JW, Kim MJ. Treatment of panfacial fractures and three-dimensional outcome analysis: the occlusion first approach. *J Craniofac Surg.* 2019;30(4):1255–1258. doi: 10.1097/SCS.00000000000005528
6. Surya M, Soni P, Bharti R, Jamwal I. Isolated fracture of lateral pterygoid plate by penetrating foreign body — a rarity indeed. *Pol J Radiol.* 2017;82:137–140. doi: 10.12659/PJR.900407
7. Garg RK, Alsheik NH, Afifi AM, Gentry LR. Pterygoid plate fractures: not limited to Le Fort Fractures. *J Craniofac Surg.* 2015;26(6):1823–1825. doi: 10.1097/SCS.0000000000001901
8. Truong AQ, O'Brien DC, Strong EB, Dublin A. Lateral pterygoid plate fractures associated with mandible fractures. *JAMA Facial Plast Surg.* 2014;16(6):437–439. doi: 10.1001/jamafacial.2014.645
9. Unger JM, Gentry LR, Grossman JE. Sphenoid fractures: prevalence, sites, and significance. *Radiology.* 1990;175(1):175–180. doi: 10.1148/radiology.175.1.2315477
10. Murray GM, Phanachet I, Uchida S, et al. The human lateral pterygoid muscle: a review of some experimental aspects and possible clinical relevance. *Aust Dent J.* 2004;49(1):2–8. doi: 10.1111/j.1834-7819.2004.tb00042.x
11. Phang SY, Whitehouse K, Lee L, et al. Management of CSF leak in base of skull fractures in adults. *Br J Neurosurg.* 2016;30(6):596–604. doi: 10.1080/02688697.2016.1229746
12. Choi NR, Shin SH, Kim SS, et al. Healing pattern of intentional pterygoid plate fracture after posterior movement of maxilla through Le Fort I osteotomy. *J Craniomaxillofac Surg.* 2018;46(10):1828–1833. doi: 10.1016/j.jcms.2018.08.003
13. Kaeppeler G, Cornelius CP, Ehrenfeld M, Mast G. Diagnostic efficacy of cone-beam computed tomography for mandibular fractures. *Oral Surg Oral Med Oral Pathol Oral Radiol.* 2013;116 (1):98–104. doi: 10.1016/j.oooo.2013.04.004
14. De Oliveira DM, Vasconcellos RJ, Filho JR, Cypriano RV. Fracture of the coronoid and pterygoid processes by firearms: case report. *Braz Dent J.* 2007;18(2):168–170. doi: 10.1590/s0103-64402007000200016

## ОБ АВТОРАХ

\* **Giuseppe Guglielmi**, MD, Professor;  
адрес: Viale L. Pinto 1, 71121 Foggia, Italy;  
ORCID: <http://orcid.org/0000-0002-4325-8330>;  
e-mail [giuseppe.guglielmi@unifg.it](mailto:giuseppe.guglielmi@unifg.it)

**Rosario F. Balzano**, MD;  
ORCID: <http://orcid.org/0000-0001-5630-6760>;  
e-mail: [ro.balzano@gmail.com](mailto:ro.balzano@gmail.com)

**Valentina Testini**, MD;  
ORCID: <http://orcid.org/0000-0003-1231-5213>;  
e-mail: [testinivalentina@gmail.com](mailto:testinivalentina@gmail.com)

**Aldo Cammarota**, MD;  
ORCID: <http://orcid.org/0000-0003-4211-5140>;  
e-mail: [aldo.cammarota@crob.it](mailto:aldo.cammarota@crob.it)

## AUTHORS' INFO

\* **Giuseppe Guglielmi**, MD, Professor;  
address: Viale L. Pinto 1, 71121 Foggia, Italy;  
ORCID: <http://orcid.org/0000-0002-4325-8330>;  
e-mail [giuseppe.guglielmi@unifg.it](mailto:giuseppe.guglielmi@unifg.it)

**Rosario F. Balzano**, MD;  
ORCID: <http://orcid.org/0000-0001-5630-6760>;  
e-mail: [ro.balzano@gmail.com](mailto:ro.balzano@gmail.com)

**Valentina Testini**, MD;  
ORCID: <http://orcid.org/0000-0003-1231-5213>;  
e-mail: [testinivalentina@gmail.com](mailto:testinivalentina@gmail.com)

**Aldo Cammarota**, MD;  
ORCID: <http://orcid.org/0000-0003-4211-5140>;  
e-mail: [aldo.cammarota@crob.it](mailto:aldo.cammarota@crob.it)

\* Автор, ответственный за переписку / Corresponding author