

Основы стандартной визуализации периферической нервной системы: МР-нейрография

С.Н. Морозова, В.В. Синькова, Д.А. Гришина, Т.А. Тумилович, А.О. Чечеткин,
М.В. Кротенкова, Н.А. Супонева

Научный центр неврологии, Москва, Российская Федерация

АННОТАЦИЯ

Периферические нейропатии относятся к одним из наиболее часто встречающихся неврологических расстройств. Несмотря на наличие хорошо зарекомендовавших себя и дополняющих друг друга методов инструментальной диагностики, таких как электронейромиография и ультразвуковое исследование, диагностика и дифференциальная диагностика поражения периферических нервов различного генеза, особенно их проксимальных отделов, может быть затруднена. Магнитно-резонансная томография периферических нервов в настоящее время активно внедряется в клиническую практику в качестве ценного дополнительного диагностического инструмента.

Акцент в представленной работе делается на основных преимуществах и ограничениях упомянутых методов исследования, истории использования магнитно-резонансной томографии для визуализации структур периферической нервной системы, основных требованиях к протоколу магнитно-резонансной томографии периферических нервов различной локализации с учётом современных технических возможностей, в том числе подробно рассматриваются используемые для стандартного исследования последовательности магнитно-резонансной томографии и их диагностическое значение, рекомендации по использованию контрастирования, преимущества и недостатки различных механизмов жироподавления.

В настоящее время практически отсутствуют стандартизированные описания периферических нервов в норме и при различных патологиях, что снижает диагностическую ценность метода. Перспектива повышения его информативности и расширения использования связана, в том числе, с проведением исследований на больших группах здоровых испытуемых и пациентов с различными патологиями периферической нервной системы.

Ключевые слова: магнитно-резонансная томография; периферические нейропатии; МРТ-протокол; жироподавление; трёхмерная визуализация.

Как цитировать:

Морозова С.Н., Синькова В.В., Гришина Д.А., Тумилович Т.А., Чечеткин А.О., Кротенкова М.В., Супонева Н.А. Основы стандартной визуализации периферической нервной системы: МР-нейрография // *Digital Diagnostics*. 2023. Т. 4, № 3. С. XX-XX. DOI: <https://doi.org/10.17816/DD430292>

Рукопись получена: 17.05.2023 Рукопись одобрена: 04.07.2023 Опубликовано: 24.08.2023

Conventional magnetic resonance imaging of peripheral nerves: MR-neurography

Sofya N. Morozova, Viktoriya V. Sinkova, Darya A. Grishina, Taisiya A. Tumilovich,
Andrey O. Chechetkin, Marina V. Krotenkova, Natalya A. Suponeva

Research Center of Neurology, Moscow, Russian Federation

ABSTRACT

Peripheral neuropathy is known to be one of the most common neurological disorders. Despite the great diagnostic value of electroneuromyography and ultrasound, diagnostics and differential diagnostics of peripheral nerves diseases of different origin could be challenging. Magnetic resonance tomography has been increasingly used in recent years to evaluate cases of suspected or established peripheral neuropathy with excellent results.

Manuscript deals mainly with advantages and limitations of abovementioned diagnostic instruments, technical considerations according to different anatomy of peripheral nerves and state-of-the-art technical decisions, frequently used magnetic resonance imaging-sequences and their diagnostic value based on own observation, recommendations for contrast enhancement use, different methods of fat suppression.

Currently there is practically no standardized description of normal magnetic resonance imaging features of peripheral nerves as well as their changes in different diseases, evaluation of images is based mainly on the radiologist experience, which obviously decreases method's diagnostic value. Studies of large numbers of healthy volunteers and patients with peripheral neuropathies of different origin are required to solve this problem.

Keywords: magnetic resonance imaging; peripheral nervous system diseases; MRI scans; fat suppression; imaging; three-dimensional.

To cite this article:

Morozova SN, Sinkova VV, Grishina DA, Tumilovich TA, Chechetkin AO, Krotenkova MV, Suponeva NA. Conventional magnetic resonance imaging of peripheral nerves: MR-neurography. *Digital Diagnostics*. 2023;4(3):XX-XX. DOI: <https://doi.org/10.17816/DD430292>

Received: 17.05.2023 Accepted: 04.07.2023 Published: 24.08.2023

ВВЕДЕНИЕ

Периферические neuropatii — группа заболеваний, при которых поражаются волокна периферических нервов, — относятся к числу наиболее распространённых неврологических расстройств [1] и классифицируются в зависимости от количества поражённых нервов как мононейропатии, множественные мононейропатии и

полинейропатии. Причины развития периферических нейропатий разнообразны и включают наследственный и приобретённый генез (компрессионно-ишемический, посттравматический, инфекционный, неопластический, дисметаболический, дизиммунный, токсический, дефицитарный и др.) [2, 3].

При подозрении на периферическую нейропатию диагностика включает тщательный сбор жалоб и анамнеза, в том числе семейного, а также детальный неврологический осмотр [4]. Лабораторное обследование позволяет в большинстве случаев установить причину нейропатии. Среди вспомогательных инструментальных методов золотым стандартом в настоящее время является электронейромиография, оценивающая проводящую функцию двигательных и чувствительных нервов верхних и нижних конечностей, косвенно — их проксимальные отделы, а также состояние иннервируемых мышц (денервационную активность) [5]. Результаты этих исследований позволяют, как правило, определить локализацию, распространённость, уровень и тип поражения [6, 7].

Тем не менее электрофизиологическое исследование имеет ряд ограничений, к которым относится, например, затруднённая диагностика при локализации патологического процесса в плохо доступных для исследования нервной проводимости проксимальных отделах периферической нервной системы [8]. Кроме того, при острых и хронических периферических нейропатиях с более ранним поражением дистальных отделов они часто оказываются подвергнутыми выраженной дегенерации уже при первом визите пациента, что также осложняет диагностику (наблюдается так называемый floor effect — ограниченный предел значений данных, которые метод может достоверно указать) [3]. По той же причине может вызывать вопросы дифференциальная диагностика между полным повреждением поперечного сечения дистального отрезка нерва и более проксимально расположенным частичным повреждением пучков в составе периферического нерва [9]. Немаловажным ограничивающим фактором является также зависимость полученных результатов от опыта врача, проводящего электронейромиографическое исследование, так называемая оператор-зависимость метода.

Ультразвуковое исследование с высоким разрешением является вспомогательным высокоинформативным методом диагностики патологии периферических нервных структур с возможностью их оценки в реальном времени на большом протяжении, измерения площади поперечного сечения нерва, определения интраневральных изменений и оценки околоневральных тканей [10, 11]. Ультразвуковое исследование периферических нервов в настоящее время активно применяется в диагностике посттравматических, компрессионных, дизиммунных и наследственных нейропатий, а также объёмных образований нервов [12]. Тем не менее результативность и воспроизводимость данного метода сильно зависят от опыта врача, выполняющего исследование [13], а также класса ультразвукового прибора и частоты используемого датчика. В отличие от электрофизиологических методов исследования, данная методика не позволяет определить тип поражения нервных волокон. Кроме того, глубоко расположенные периферические нервы, близко прилежащие к костным структурам и внутренним органам, могут быть плохо видны или вовсе недоступны для ультразвукового исследования [14].

Магнитно-резонансная томография (МРТ) недостаточно активно используется для диагностики заболеваний периферической нервной системы, что связано с несколькими основными моментами: во-первых, необходимостью получения трёхмерных (3D) изображений с очень высоким разрешением для визуализации морфологических изменений в структуре нерва, что увеличивает время исследования и подверженность получаемых изображений артефактам; во-вторых, с недостаточным

описанием нормы при визуализации периферической нервной системы, что затрудняет интерпретацию полученных данных. Однако с учётом технических достижений последних десятилетий МРТ рассматривается как альтернативный метод диагностики патологии периферически нервов и может быть показана при подозрении на патологические изменения труднодоступной для традиционных методов локализации, планировании хирургического вмешательства, неоднозначности данных электронейромиографии и ультразвукового исследования, а также при травме, лучевой терапии и оперативном вмешательстве в анамнезе [15].

ИСТОРИЯ ПРИМЕНЕНИЯ МАГНИТНО-РЕЗОНАНСНОЙ ТОМОГРАФИИ ДЛЯ ВИЗУАЛИЗАЦИИ ПЕРИФЕРИЧЕСКОЙ НЕРВНОЙ СИСТЕМЫ

Несмотря на то, что даже сегодня МРТ назначается пациентам с подозрением на периферическую нейропатию чаще с целью исключения объёмного образования, внутри или непосредственно прилежащего к нерву [16], уже в начале 1990-х годов группой учёных во главе с A.G. Filler и F.A. Howe [17, 18] были разработаны первые МР-последовательности с более высоким пространственным разрешением и увеличенной контрастностью периферических нервов для их оптимальной визуализации, а также введён сам термин «магнитно-резонансная нейрография» (МР-нейрография).

В клинической практике МР-нейрография начала применяться для помощи в диагностике и планировании терапии при травматических повреждениях нервов и туннельных синдромах. В первом случае МР-нейрография позволяет отличить полный разрыв нерва с повреждением всех соединительнотканых поддерживающих структур (нейротмезис), требующий хирургического вмешательства, от аксонального повреждения без разрушения оболочек (аксонотмезис) или локальной демиелинизации в связи с компрессией или тракцией с сохранностью аксональных структур (нейропраксия), при которых существует возможность спонтанного восстановления [19]. МР-нейрография может быть использована и для мониторинга восстановления нерва в спорных случаях. Частое применение методика нашла в определении и локализации точного места повреждения при туннельных синдромах (компрессионных нейропатиях), показанием для МР-нейрографии может являться также неудовлетворительный результат хирургического лечения.

В настоящее время это направление активно развивается относительно других заболеваний периферической нервной системы [3]. Так, МРТ сплетений входит в поддерживающие критерии диагностики хронической воспалительной демиелинизирующей полинейропатии и мультифокальной моторной невропатии [20, 21]. Преимуществом методики являются неинвазивность, малая зависимость от оператора, проводящего исследование, возможность определения точной локализации патологических изменений и их чёткого соотношения с соседними анатомическими структурами, комплексная оценка всех анатомических структур в области исследования, возможность пересмотра изображений и исследования в динамике.

ОСНОВНЫЕ ТЕХНИЧЕСКИЕ ТРЕБОВАНИЯ К ПРОТОКОЛУ ИССЛЕДОВАНИЯ

МР-нейрография — методика для оптимизации визуализации периферических нервов с применением нерв-селективных (изображение нервных стволов на фоне подавления сигнала от окружающих их тканей и сосудов [22]) и нерв-неселективных последовательностей с высоким разрешением и контрастностью.

Исследование сопряжено с рядом трудностей. Прежде всего, в связи с тем, что поперечный размер нерва в норме оставляет всего несколько миллиметров, а толщина отдельных пучков — порядка 1 мм и менее, визуализация отдельных нервных стволов требует высокого разрешения изображений. Получение таких изображений связано с более длительным временем исследования и более низким соотношением сигнал-шум. Кроме того, наличие жировой ткани вокруг и внутри нервных структур затрудняет как качественную, так и количественную оценку структур периферической нервной системы, поэтому для их визуализации используют различные механизмы жироподавления, которые сами по себе могут влиять на оценку изображений и снижать соотношение сигнал-шум. Сложный анатомический ход некоторых периферических нервов требует применения трёхмерных последовательностей, основным недостатком которых является наложение сигнала от сосудов, в связи с чем изображение может стать шумным и зернистым. Тем не менее в настоящее время методика МРТ-визуализации периферической нервной системы активно развивается [23, 24].

Получение достаточного пространственного разрешения для визуализации отдельных пучков нервных волокон внутри нерва возможно при проведении исследования на аппаратах с величиной индукции магнитного поля 3 Тл (Тесла) [3]. Они обеспечивают более высокое соотношение сигнал-шум, что позволяет получить большую контрастность, большее разрешение в плоскости сканирования и минимальную толщину среза. Минимальная толщина среза обеспечивает более высокое разрешение в сквозной плоскости для двухмерных последовательностей и более высокое изотропное разрешение для трёхмерных последовательностей [25]. Тем не менее использование 1,5-тесловых томографов также возможно, кроме того, они могут иметь преимущество при визуализации пациентов с металлическими имплантатами в поле сканирования [26].

Пространственное разрешение в оцениваемой плоскости для минимизации эффекта частичного объёма и визуализации отдельных структур нерва и расположенных между ними рыхлой соединительной и жировой тканей не должно быть ниже $0,1-0,4 \times 0,1-0,4$ мм, а толщина среза для двухмерных последовательностей — более 2–3,5 мм для сплетений и 4–5 мм для конечностей с минимальным или отсутствием межсрезового промежутка [3, 25]. Несмотря на то, что двухмерные последовательности остаются стандартом для первичной оценки, трёхмерные последовательности (с возможностью реконструкции изображений в разных плоскостях) являются необходимыми для визуализации и решения проблемы, когда анатомический ход нервов сложен и имеющиеся данные неоднозначны. Размечать срезы следует относительно длинных осей, т.е. параллельно или перпендикулярно конечности или ходу нерва, насколько это возможно [25].

Оптимальные результаты визуализации достигаются при использовании многоканальных катушек для конкретных частей тела, однако возможны и другие решения, основанные на замене недостающих катушек имеющимися при условии правильного расположения частей тела пациента. Специализированные

многоканальные катушки с ускоряющими факторами могут быть дополнены мягкими поверхностными катушками для расширения поля обзора; комбинирование спинальной встроенной и мягкой поверхностной катушек рекомендуется для исследования на уровне туловища [27].

Перед планированием исследования следует учитывать максимально возможную площадь покрытия, а также то, что с увеличением количества срезов растёт и продолжительность исследования. Для получения более высокого пространственного разрешения поле обзора следует уменьшить, насколько это возможно, при этом пустое пространство вокруг исследуемой области должно составлять не более 20% её размеров для оптимальной оценки нервов малого диаметра [25].

Правильное и комфортное позиционирование пациента необходимо также для уменьшения двигательных артефактов [3]. Перед исследованием поясничных и крестцовых сплетений следует опустошить мочевой пузырь, чтобы избежать наложения сигнала от него на реконструкции в проекции максимальной интенсивности (maximum intensity projection, MIP).

СТАНДАРТНЫЕ МЕТОДИКИ МР-НЕЙРОГРАФИИ И ИХ КЛИНИЧЕСКОЕ ПРИМЕНЕНИЕ

В рутинной клинической практике чаще всего проводят качественную оценку T1- и T2-взвешенных изображений, а также изображений, взвешенных по протонной плотности, контрастность которых основана на процессах T1- и T2-релаксации и плотности расположения протонов в тканях тела человека, с использованием последовательностей спинового или градиентного эха. Для уменьшения сигнала от жировой ткани с целью визуализации отёка и постконтрастной визуализации используют различные методики жироподавления, особенности которых будут подробнее рассматриваться ниже. Вне зависимости от области исследования рекомендуется сканирование минимум в двух плоскостях, желательно с получением хотя бы одной трёхмерной последовательности.

T1-взвешенные изображения

Данные изображения являются необходимыми при проведении нейрографии и могут быть получены с помощью последовательностей спинового эха или инверсия-восстановление с подавлением сигнала от свободной жидкости в аксиальной плоскости для нервов конечностей и в коронарной плоскости для сплетений. Длина эхо-комплекса варьирует от 3 до 8 при получении двухмерных изображений и от 33 до 68 при трёхмерной визуализации. Разрешение от 0,3 до 0,4 мм в плоскости сканирования позволяет идеально визуализировать интраневральный жир, утолщение эпинеурия, исчезновение периневрального жира из-за объёмного образования или фиброза (рис. 1) [28]. Кроме того, данные изображения незаменимы для оценки степени жировой инфильтрации и атрофии мышц. Они также менее чувствительны к артефактам от движения и артефактам магнитной восприимчивости и, как правило, позволяют выявить отёк, прерывание хода или изменение конфигурации поперечного сечения нерва вследствие компрессии [3].

МР-нейрография с контрастированием

Для сканирования с целью пред- и постконтрастной визуализации рекомендуется использовать T1-взвешенные трёхмерные последовательности градиентного эха с подавлением сигнала от жировой ткани с возможной последующей субтракцией полученных изображений; в остальных случаях их использование для трёхмерной визуализации ограничено в связи с более сильной подверженностью артефактам и более низкой контрастностью.

Благодаря наличию гематоневрального барьера сигнал от неповреждённых нервов не изменяется после внутривенного введения контрастного вещества [24]. В случае травматических изменений или туннельных синдромов контрастирование не имеет большого диагностического значения, так как обычно данные состояния исследуются на МРТ в подостром периоде. При данных патологиях возможно контрастирование лишь денервированных мышц, которые, однако, хорошо визуализируются на изображениях с жироподавлением, чувствительных к сигналу от жидкости [25]. При наследственных и демиелинизирующих полинейропатиях контрастирование коррелирует с изменением сигнала от нервов и также не имеет большого смысла.

В других случаях, таких как подозрение на невральное или периневральное объёмное образование, лимфому, периневральные инфекционные воспалительные процессы и иные патологии, сопровождающиеся нарушением гематоневрального барьера, может быть рекомендовано исследование с контрастным веществом [29]. Помимо перечисленных патологий, исследование с контрастированием может быть использовано также после декомпрессивной хирургии при сохранении клинической симптоматики с целью исключения гиперпродукции фиброзной ткани [30].

В настоящее время разрабатываются нерв-специфичные контрастные средства, например с селективным накоплением в областях демиелинизации, которое постепенно уменьшается по мере регенерации волокна, однако методики пока не получили одобрения для клинического использования [24].

T2-взвешенные изображения

Ранние наблюдения показали, что T2-изображения являются наиболее важными для диагностики повреждений периферических нервов [31]. Последовательности без жироподавления, как правило, двухмерные, обеспечивают хорошую визуализацию эпинеурия (рис. 2). Подавление сигнала от жировой ткани позволяет дифференцировать сравнительно высокий сигнал от нерва и окружающую жировую ткань. Для T2-взвешенных изображений без жироподавления рекомендуемое время эха — более 90 мсек (миллисекунд), в идеале — 100–105 мсек, для последовательностей с подавлением сигнала от жировой ткани оно может быть уменьшено до 60–80 мсек. Последние, которые также называют изображениями, чувствительными к жидкости, обеспечивают идеальную визуализацию нерва (рис. 3) с повышением сигнала в области патологических изменений [32]. В основу методик жироподавления легли разница частоты прецессии воды и жира, а также большее время T2-релаксации и меньшее время T1-релаксации жировой ткани по сравнению с мышечной тканью или нервными волокнами [2].

Необходимого уменьшения сигнала от жировой ткани можно добиться с помощью частотно-селективного жироподавления (FatSat — fat saturation) в T2-взвешенных последовательностях спинного эха с присущими им высокой

контрастностью, практическим отсутствием артефактов от пульсации и менее выраженными артефактами магнитной восприимчивости [33]. Однако следует избегать этого метода при наличии в поле обзора металлоконструкций. Самым же большим недостатком является плохое жироподавление вдали от центра поля обзора или негомогенное жироподавление вдоль изгибов тела [25].

Последовательность инверсия–восстановление с коротким временем инверсии (STIR: short-TI inversion recovery, где TI — время инверсии в миллисекундах) позволяет добиться отличного однородного жироподавления при разных величинах магнитной индукции и степенях гомогенности поля, однако обеспечивает лишь неселективное жироподавление (наряду с жиром подавляет сигнал от всех тканей с коротким T1); не может использоваться после внутривенного контрастирования (так как в данной последовательности суммируется T2- и T1-контрастность, обеспечивая получение только подобных T2-взвешенным изображениям); часто подвержена артефактам от пульсации, ложному повышению сигнала от нерва в связи усилением сигнала от внутривенральной жидкости, а также сопровождается низким соотношением сигнал–шум. В связи с этим данная последовательность чаще используется для визуализации сплетений, в случаях, если частотно-селективное жироподавление не сработало по каким-либо причинам или вследствие наличия металла в поле обзора, с применением различных модификаций: например, более низким временем эха (30–40 мсек), большим количеством времён эха и более широкой частотой пропускания (400–500 Hz/Px).

Наиболее оптимальной последовательностью для МР-нейрографии конечностей является комбинация техник FatSat и STIR — T2-взвешенная последовательность инверсия–восстановление со спектральным адиабатным инвертирующим импульсом, настроенным на частоту прецессии жира (T2 SPAIR — SPectral Attenuated Inversion Recovery), так как она обеспечивает сравнимое с последовательностью STIR гомогенное, однако превышающее его по селективности жироподавление в центре и на периферии поля обзора с более высоким SNR и минимальными артефактами от пульсации. Как правило, сигнал от нормального нерва на T2-SPAIR-изображениях изоинтенсивен сигналу от скелетных мышц. В зависимости от предпочтений пользователя возможно использование слабого и сильного типа контрастности, при этом слабый обеспечивает большую гомогенность сигнала, а сильный — большую изоинтенсивность сигнала от нерва. Основным недостатком данной последовательности является возможность плохого жироподавления на нескольких краевых срезах, особенно на границе области сканирования, а также невозможность её использования на низкопольных аппаратах и при выраженной негомогенности магнитного поля. Кроме того, хотя T2-SPAIR менее чувствительна к артефактам от металла по сравнению с последовательностями с частотно-селективным жироподавлением, в случае наличия металла в области сканирования рекомендуется всё же использовать последовательность STIR.

Оптимальное жироподавление достигается с помощью методики Dixon, хотя изображение также может страдать вдали от центральной зоны сканирования [25]. Данная методика была предложена Томасом Диксоном в 1984 году [34], в её основе лежит разница в резонансной частоте протонов жира и воды (эффект химического сдвига). Для получения изображений используется последовательность с двумя временами эха: при первом сигналы от воды и жира находятся в фазе, при втором — в противофазе. Диксон показал, что из этих изображений путём математических вычислений могут быть сгенерированы дополнительные с сигналом только от воды (dixonW) и только от жира (dixonF). На изображениях с сигналом только от воды (dixonW) сигнал от жира подавлен. Данные изображения нашли широкое применение

в клинической практике, так как обеспечивают однородное жироподавление, а единственным значимым артефактом является локальная смена сигнала от воды и жира (fat-water swap), связанная с неомогенностью магнитного поля, часто на границе зоны покрытия катушки [35]. Однако в связи с длительным временем сканирования использование этого метода для нейрографии ограничено двухмерной визуализацией.

В целом, патологически изменённый периферический нерв будет иметь больший диаметр и большую интенсивность сигнала на T2-взвешенных изображениях, более очевидную при применении различных методик жироподавления. Структура и размеры нерва могут быть оценены относительно соседних нервов и сосудистого пучка, который может служить внутренним референсом [36]. Так, например, в случае седалищного нерва увеличение отношения его диаметра к диаметру сосуда более 0,89 может считаться патологическим [37]. Помимо сигнала от самого нерва, следует обращать внимание на сигнал от прилежащих к нему мышц: увеличение интенсивности сигнала от них является визуализационным коррелятом денервационных изменений, которые могут появиться уже на 5-й день после повреждения нерва [38].

Следует отметить, что для достоверной интерпретации данных МР-нейрографии необходимо знать о возможных подводных камнях. Прежде всего, локальное повышение интенсивности сигнала в местах физиологической констрикции на изображениях, чувствительных к сигналу от жидкости, наблюдается у большого числа (около 60%) здоровых добровольцев, поэтому помимо самого факта изменения сигнала необходимо оценивать его распространённость, а также сопутствующие отёк и утолщение нерва. Другим важным фактором, о котором следует помнить, является так называемый эффект магического угла, который заключается в повышении интенсивности МР-сигнала от структур, расположенных под углом 55 градусов относительно направления магнитного поля B_0 в последовательностях с коротким TE (менее 32 мс) [3].

Повышение сигнала на T2-взвешенных изображениях является чувствительным, однако неспецифичным маркером повреждения периферических нервов, который не может быть посчитан и требует тщательной интерпретации с учётом различных паттернов поражений, включающих его распространённость, а также изменение калибра нервов различных видов.

Шкала NS-RADS

В настоящее время вышло руководство по использованию шкалы NS-RADS (Neuropathy Score Reporting and Data System, основанная на данных MPT) [39], которая, по мнению авторов, может быть использована для более стандартизированного отражения типа и степени тяжести периферической нейропатии в свете анамнеза и данных обследования. В спектр патологий, которые охватывает шкала, входят травматические повреждения (NS-RADS I1-5), компрессионные синдромы (NS-RADS E1-3), новообразования (NS-RADS N1-4), диффузные нейропатии (NS-RADS D1-2) и послеоперационные состояния (NS-RADS P1-3) различной степени тяжести, а также денервационные изменения региональных мышц (NS-RADS M0-3), недостаточное количество данных для оценки изменений (NS-RADS 0) и отсутствие или незначительные изменения, не имеющие клинического значения (NS-RADS U). Кроме того, отдельно выделяют категорию NS-RADS NOS (not otherwise specified), к которой предлагают отнести случаи с неоднозначными данными анамнеза или результатами обследований при клиническом подозрении на нейропатию. Предполагается, что

использование данной классификации позволит проводить стандартизованную оценку МРТ-изменений периферических нервов, повысит единообразие заключений экспертов и улучшит междисциплинарное взаимодействие для оптимизации клинической и научной работы. Подробнее с классификацией можно ознакомиться в первоисточнике, однако авторы полагают, что с более активным её внедрением в работу возможно появление новых категорий и разделов для оптимизации использования в клинической практике [40].

ЗАКЛЮЧЕНИЕ

Следует отметить, что томографы с величиной магнитной индукции 3 Т, несмотря на вероятно большую выраженность артефактов от металлоконструкций, тем не менее предпочтительны для использования при визуализации периферических нервов в связи с присущим им более высоким соотношением сигнал–шум. Целесообразно также выделить минимальные требования к протоколу исследования: для визуализации сплетений рекомендуется использование трёхмерных последовательностей, тогда как для исследования нервов конечностей допустимо получение двухмерных изображений, однако с небольшой толщиной среза (2,5–3,5 мм); важным условием является высокое разрешение оцениваемых данных (0,2–0,8 мм в плоскости сканирования); необходимо включать в протокол последовательности для получения изображений с жироподавлением, чувствительных к сигналу от жидкости (STIR, T2SPAIR, T2FatSat, T2Dixon), T1- и T2-взвешенных изображений, при этом хотя бы один режим со срезами, расположенными перпендикулярно длинной оси нервов.

Необходимо подчеркнуть, что МРТ, несмотря на все сложности и ограничения, является высокоинформативным методом исследования периферической нервной системы и всё больше внедряется в клиническую практику, так как позволяет диагностировать патологические изменения периферических нервов с одновременной комплексной оценкой окружающих их структур, а также проводить дифференциальную диагностику определённых нозологий. Перспектива повышения информативности и расширения внедрения МРТ-исследований с использованием стандартных методик МР-нейрографии связана, прежде всего, с формированием популяционной возрастной нормативной базы с описанием размеров и особенностей сигнала от нервов. Актуальным является также вопрос подробной характеристики паттернов поражения нервов при различных патологиях.

ДОПОЛНИТЕЛЬНО

Источник финансирования. Авторы заявляют об отсутствии внешнего финансирования при проведении исследования.

Конфликт интересов. Авторы декларируют отсутствие явных и потенциальных конфликтов интересов, связанных с публикацией настоящей статьи.

Вклад авторов. Авторы подтверждают соответствие своего авторства международным критериям ICMJE (все авторы внесли существенный вклад в разработку концепции, проведение поисково-аналитической работы и подготовку статьи, прочли и одобрили финальную версию перед публикацией). Наибольший вклад распределён следующим образом: С.Н. Морозова – обзор публикаций по теме статьи, написание текста рукописи, подготовка иллюстраций, В.В. Синькова – обзор публикаций по теме статьи, подготовка иллюстраций, Д.А. Гришина – обзор

публикаций по теме статьи, научная консультация, редактирование текста рукописи, Т.А. Тумилович – обзор публикаций по теме статьи, подготовка иллюстраций, А.О. Четкин – научная консультация, редактирование текста рукописи, утверждение окончательного варианта статьи, М.В. Кротенкова, Н.А. Супонева – научная консультация, концептуализация обзора, утверждение окончательного варианта статьи.

ADDITIONAL INFORMATION

Funding source. This article was not supported by any external sources of funding.

Competing interests. The authors declare that they have no competing interests.

Authors' contribution. All authors made a substantial contribution to the conception of the work, acquisition, analysis, interpretation of data for the work, drafting and revising the work, final approval of the version to be published and agree to be accountable for all aspects of the work. S.N.Morozova – search for publications on the topic, manuscript text writing, figures preparation, V.V.Sinkova – search for publications on the topic, figures preparation, D.A.Grishina – scientific consult, manuscript text editing, Tumilovich T.A. – search for publications on the topic, figures preparation, A.O. Chechetkin – scientific consult, manuscript text editing, approval of the final version, M.V.Krotenkova, N.A.Suponeva – the concept of the study, scientific consult, approval of the final version.

СПИСОК ЛИТЕРАТУРЫ

1. Hammi C, Yeung B. Neuropathy. [Updated 2022 Oct 15]. In: StatPearls [Internet]. Treasure Island (FL): StatPearls Publishing; 2023 Jan. Available from: <https://www.ncbi.nlm.nih.gov/books/NBK542220/>
2. Chen Y., Haacke E.M., Li J. Peripheral nerve magnetic resonance imaging // *F1000Research* 2019. Vol. 8. P.1803. doi:10.12688/f1000research.19695.1
3. Kollmer J., Bendszus M. Magnetic Resonance Neurography: Improved Diagnosis of Peripheral Neuropathies // *Neurotherapeutics*. 2021. Vol.18. P.2368–2383. doi: 10.1007/s13311-021-01166-8
4. Thompson P.D., Thomas P.K. Clinical patterns of peripheral neuropathy. Dyck P.J., Thomas P.K., editors. *Peripheral neuropathy*, 4th ed. Philadelphia: Elsevier Saunders, 2005. P. 1137–61.
5. Пирадов М.А., Супонева Н.А., Гришина Д.А., Павлов Э.В. Электронейромиография: алгоритмы и рекомендации при полинейропатиях. Москва: Горячая линия – Телеком, 2021.
6. Li J. Molecular regulators of nerve conduction — Lessons from inherited neuropathies and rodent genetic models // *Exp Neurol*. 2015. Vol.267. P.209–18. doi: 10.1016/j.expneurol.2015.03.009.
7. Chung T, Prasad K., Lloyd T.E.: Peripheral neuropathy: Clinical and electrophysiological considerations // *Neuroimaging Clin N Am*. 2014. Vol. 24, N.1. P.49–65. doi: 10.1016/j.nic.2013.03.023.
8. Dyck P.J., Oviatt K.F., Lambert E.H. Intensive evaluation of referred unclassified neuropathies yields improved diagnosis// *Ann Neurol*. 1981. Vol.10, N.3. P.222–6. doi: 10.1002/ana.410100304.

9. Stewart J.D. Peripheral nerve fascicles: Anatomy and clinical relevance // *Muscle Nerve*. 2003; Vol.28, N.5. P.525–41. doi: 10.1002/mus.10454
10. Мансурова А.В., Чечёткин А.О., Супонева Н.А. и др. Возможности ультразвукового исследования в диагностике и дифференциальной диагностике бокового амиотрофического склероза: обзор литературы // *Нервно-мышечные болезни*. 2022. Том12, №1. С. 21–8. doi: 10.17650/2222-8721-2022-12-1-21-28.
11. Gasparotti R., Padua L., Briani C., Lauria G. New technologies for the assessment of neuropathies// *Nat Rev Neurol*. 2017. Vol.13. P.203-216. doi: 10.1038/nrneurol.2017.31.
12. Deshmukh S, Sun K, Komarraju A, Singer A, Wu JS. Peripheral Nerve Imaging: Magnetic Resonance and Ultrasound Correlation. *Magn Reson Imaging Clin N Am*. 2023 May;31(2):181-191. doi: 10.1016/j.mric.2023.01.003. Epub 2023 Feb 20. PMID: 37019545
13. Ohana M., Moser T., Moussaoui A., Kremer S., Carlier R.Y., Liverneaux P., et al. Current and future imaging of the peripheral nervous system // *Diagn Interv Imaging*. 2014. Vol.95. P 17-26. doi: 10.1016/j.diii.2013.05.008.
14. Muller I, Miguel M, Bong DA, et al.: The peripheral nerves: Update on ltrasound and magnetic resonance imaging// *Clin Exp Rheumatol*. 2018. Vol. 36, Suppl 114. P.145–58.
15. Aggarwal A, Chhabra A. Magnetic resonance neurography: is it so complicated that it needs a touch of genius? *Eur Radiol*. 2022 Jun;32(6):3912-3914. doi: 10.1007/s00330-021-08525-1. Epub 2022 Feb 1. PMID: 35103831
16. Singh T., Kliot M. Imaging of peripheral nerve tumors// *Neurosurg Focus*. 2007. Vol. 22, N.6. P. E6. doi: 10.3171/foc.2007.22.6.7.
17. Filler A.G., Howe F.A., Hayes C.E., Kliot M., Winn H.R., Bell B.A. et al. Magnetic resonance neurography// *Lancet*. 1993. Vol., 341 N. 8846. P.:659–61. doi: 10.1016/0140-6736(93)90422-d.
18. Howe F.A., Filler A.G., Bell B.A., Griffiths J.R. Magnetic resonance neurography// *Magn Reson Med*. 1992.Vol.28, N2. P.328–38. doi: 10.1002/mrm.1910280215.
19. Mazal A.T., Faramarzian A., Jonathan D.S., Kevin G., Cheng J., Chhabra A. MR neurography of the brachial plexus in adult and pediatric age groups: evolution, recent advances, and future directions // *Expert Review of Medical Devices*. 2020. doi: 10.1080/17434440.2020.1719830.
20. Joint Task Force of the EFNS and the PNS. European Federation of Neurological Societies/Peripheral Nerve Society guideline on management of multifocal motor neuropathy. Report of a joint task force of the European Federation of Neurological Societies and the Peripheral Nerve Society--first revision// *J Peripher Nerv Syst*. 2010. Vol.15, N.4. P.295-301. doi: 10.1111/j.1529-8027.2010.00290.x.
21. Van den Bergh P.Y.K., van Doorn P.A., Hadden R.D.M., Avau B., Vankrunkelsven P., Allen J.A., Attarian S., Blomkwist-Markens P.H., Cornblath D.R., Eftimov F., Goedee H.S., Harbo T., Kuwabara S., Lewis R.A., Lunn M.P., Nobile-Orazio E., Querol L., Rajabally Y.A., Sommer C., Topaloglu H.A. European Academy of Neurology/Peripheral Nerve Society guideline on diagnosis and treatment of chronic inflammatory demyelinating polyradiculoneuropathy: Report of a joint Task Force-Second revision // *J Peripher Nerv Syst*. 2021.Vol.26, N.3. P.242-268. doi: 10.1111/jns.12455. Epub 2021 Jul 30. Erratum in: *J Peripher Nerv Syst*. 2022 Mar;27(1):94. Erratum in: *Eur J Neurol*. 2022 Apr;29(4):1288. PMID: 34085743.

22. Chhabra A., Madhuranthakam A.J., Andreisek G. Magnetic resonance neurography: current perspectives and literature review // *Eur Radiol*. 2018. Vol.28, N2. P. 698–707. doi: 10.1007/s00330-017-4976-8. Epub 2017 Jul 14.
23. Szaro P., McGrath A., Cizek B., Geijer M. Magnetic resonance imaging of the brachial plexus. Part 1: Anatomical considerations, magnetic resonance techniques, and non-traumatic lesions // *European Journal of Radiology*. 2022. Vol. 20, N9. P100392. doi: 10.1016/j.ejro.2021.100392.
24. Holzgrefe R.E., Wagner E.R., Singer A.D., Daly Ch. A. Imaging of the Peripheral Nerve: Concepts and Future Direction of Magnetic Resonance Neurography and Ultrasound // *Current concepts*. 2019. Vol.44, N.12. P1066-1079. <https://doi.org/10.1016/j.jhsa.2019.06.021>
25. Chhabra A., Flammang A., Padua A. Jr., Carrino J.A., Andreisek G. Magnetic resonance neurography: technical considerations// *Neuroimaging Clin N Am*. 2014. Vol.24, N.1. P.67-78. doi: 10.1016/j.nic.2013.03.032. Epub 2013 May 30.
26. Chalian M, Chhabra A. Top-10 Tips for Getting Started with Magnetic Resonance Neurography. *Semin Musculoskelet Radiol*. 2019 Aug;23(4):347-360. Doi: 10.1055/s-0039-1677727. Epub 2019 Mar 5. PMID: 30836387.
27. Sneag DB, Queler S. Technological Advancements in Magnetic Resonance Neurography. *Curr Neurol Neurosci Rep*. 2019 Aug 24;19(10):75. doi: 10.1007/s11910-019-0996-x. PMID: 31446508.
28. Thakkar R.S, Del Grande F., Thawait G.K., Andreisek G., Carrino J.A., Chhabra A. Spectrum of high-resolution MRI findings in diabetic neuropathy// *AJR Am J Roentgenol*. 2012. Vol.199, N.2. P.407-12. doi: 10.2214/AJR.11.7893.
29. Thawait S.K., Chaudhry V., Thawait G.K., et al. Highresolution MR neurography of diffuse peripheral nerve lesions // *AJNR Am J Neuroradiol*. 2011. Vol.32, N.8. P.1365–72. doi: 10.3174/ajnr.A2257.
30. McDonald C.M., Carter G.T., Fritz R.C., Anderson M.W., Abresch R.T., Kilmer D.D. Magnetic resonance imaging of denervated muscle: comparison to electromyography// *Muscle Nerve*. 2000. Vol.23, N9. P.1431–4. doi: 10.1002/1097-4598(200009)23:9<1431::aid-mus16>3.0.co;2-p.
31. Stoll G., Bendszus M., Perez J., Pham M. Magnetic resonance imaging of the peripheral nervous system// *J Neurol*. 2009. Vol.256, N.7. P.1043–51. doi: 10.1007/s00415-009-5064-z. Epub 2009 Mar 1.
32. Chhabra A., Thawait G.K., Soldatos T., Thakkar R.S., Del Grande F., Chalian M., Carrino J.A. High-resolution 3T MR neurography of the brachial plexus and its branches, with emphasis on 3D imaging // *AJNR Am J Neuroradiol*. 2013. Vol.34, N.3. P.486-97. doi: 10.3174/ajnr.A3287. Epub 2012 Sep 13.
33. Bischoff C., Kollmer J., Schulte-Mattler W. State-of-the-art diagnosis of peripheral nerve trauma: clinical examination, electrodiagnostic, and imaging. Haaster-Talini K.A.H., Antoniadis G., editors. *Modern concepts of peripheral nerve repair*. 1st ed. Springer International Publishing, 2017. doi:10.1007/978-3-319-52319-4_2.
34. Dixon W.T. Simple proton spectroscopic imaging// *Radiology*. 1984. Vol.153. P.189-194. doi: 10.1148/radiology.153.1.6089263.
35. Grimm A., Meyer H., Nickel M.D., Nittka M., Raithel E., Chaudry O., Friedberger A., Uder M., Kemmler W., Quick H.H., Engelke K.. Evaluation of 2-point, 3-point, and 6-point Dixon magnetic resonance imaging with flexible echo timing for muscle fat

quantification//*Eur J Radiol*. 2018 Vol.103. P57-64. doi: 10.1016/j.ejrad.2018.04.011. Epub 2018 Apr 12.

36. Subhawong T.K., Wang K.C., Thawait S.K., Williams E.H., Hashemi S.S., MacHado A.J., et al. High-resolution imaging of tunnels by magnetic resonance neurography// *Skeletal Radiol*. 2012. Vol.41. P.15-31. doi: 10.1007/s00256-011-1143-1.

37. Chhabra A., Chalian M., Soldatos T., Andreisek G., Faridian-Aragh N., Williams E., et al. 3-T high-resolution MR neurography of sciatic neuropathy // *Am J Roentgenol*. 2012. Vol.198. P.357-64. doi: 10.2214/AJR.11.6981.

38. Kollmer J., Bendszus M., Pham M. MR neurography: diagnostic imaging in the PNS//*Clin Neuroradiol*. 2015. Vol.25, Suppl. 2. P.283-9. doi: 10.1007/s00062-015-0412-0.

39. Chhabra A, Deshmukh SD, Lutz AM, Fritz J, Andreisek G, Sneag DB, Subhawong T, Singer AD, Wong PK, Thakur U, Pandey T, Chalian M, Mognarrabi BN, Guirguis M, Xi Y, Ahlawat S. Neuropathy Score Reporting and Data System: A Reporting Guideline for MRI of Peripheral Neuropathy With a Multicenter Validation Study. *AJR Am J Roentgenol*. 2022;219(2):279-291. doi: 10.2214/AJR.22.27422. Epub 2022 Mar 2. PMID: 35234483

40. Chhabra A, Deshmukh SD, Lutz AM, et al. Neuropathy score reporting and data system (NS-RADS): MRI reporting guideline of peripheral neuropathy explained and reviewed// *Skeletal Radiol*. 2022. Vol 51. №10. P.1909-1922. doi: 10.1007/s00256-022-04061-1

REFERENCES

1. Hammi C, Yeung B. Neuropathy. [Updated 2022 Oct 15]. In: StatPearls [Internet]. Treasure Island (FL): StatPearls Publishing; 2023. Available from: <https://www.ncbi.nlm.nih.gov/books/NBK542220/>.

2. Chen Y, Haacke EM, Li J. Peripheral nerve magnetic resonance imaging. *F1000Research*. 2019;(8):1803. doi: 10.12688/f1000research.19695.1

3. Kollmer J, Bendszus M. Magnetic resonance neurography: Improved diagnosis of peripheral neuropathies. *Neurotherapeutics*. 2021;18(4):2368-2383. doi: 10.1007/s13311-021-01166-8

4. Thompson PD, Thomas PK. Clinical patterns of peripheral neuropathy. In: Dyck PJ, Thomas PK, editors. *Peripheral neuropathy*. 4th ed. Elsevier Saunders, Philadelphia: 2005. P. 1137-1161.

5. Piradov MA, Suponeva NA, Grishina DA, Pavlov YeV. Electroneuromyography: Algorithms and recommendations in polyneuropathies. Moscow: Goryachaya liniya-Telecom; 2021. 198 p. (In Russ).

6. Li J. Molecular regulators of nerve conduction: Lessons from inherited neuropathies and rodent genetic models. *Exp Neurol*. 2015;(267):209-218. doi: 10.1016/j.expneurol.2015.03.009

7. Chung T, Prasad K, Lloyd TE. Peripheral neuropathy: Clinical and electrophysiological considerations. *Neuroimaging Clin N Am*. 2014;24(1):49-65. doi: 10.1016/j.nic.2013.03.023

8. Dyck PJ, Oviatt KF, Lambert EH. Intensive evaluation of referred unclassified neuropathies yields improved diagnosis. *Ann Neurol*. 1981;10(3):222-226. doi: 10.1002/ana.410100304

9. Stewart JD. Peripheral nerve fascicles: Anatomy and clinical relevance. *Muscle Nerve*. 2003;28(5):525-541. doi: 10.1002/mus.10454

10. Mansurova AV, Chechetkin AO, Suponeva NA, et al. Possibilities of ultrasound in the diagnosis and differential diagnosis of amyotrophic lateral sclerosis: A literature review. *Neuromuscular diseases*. 2022;12(1):21–28. (In Russ). doi: 10.17650/2222-8721-2022-12-1-21-28
11. Gasparotti R, Padua L, Briani C, Lauria G. New technologies for the assessment of neuropathies. *Nat Rev Neurol*. 2017;13(4):203–216. doi: 10.1038/nrneurol.2017.31
12. Deshmukh S, Sun K, Komarraju A, et al. Peripheral nerve imaging: Magnetic resonance and ultrasound correlation. *Magn Reson Imaging Clin N Am*. 2023;31(2):181–191. doi: 10.1016/j.mric.2023.01.003
13. Ohana M, Moser T, Moussaoui A, et al. Current and future imaging of the peripheral nervous system. *Diagn Interv Imaging*. 2014;95(1):17–26. doi: 10.1016/j.diii.2013.05.008
14. Muller I, Miguel M, Bong DA, et al. The peripheral nerves: Update on Ultrasound and magnetic resonance imaging. *Clin Exp Rheumatol*. 2018; 36(Suppl 114):145–58.
15. Aggarwal A, Chhabra A. Magnetic resonance neurography: Is it so complicated that it needs a touch of genius? *Eur Radiol*. 2022;32(6):3912–3914. doi: 10.1007/s00330-021-08525-1
16. Singh T, Kliot M. Imaging of peripheral nerve tumors. *Neurosurg Focus*. 2007;22(6):E6. doi: 10.3171/foc.2007.22.6.7
17. Filler AG, Howe FA, Hayes CE, et al. Magnetic resonance neurography. *Lancet*. 1993;341(8846):659–661. doi: 10.1016/0140-6736(93)90422-d
18. Howe FA, Filler AG, Bell BA, Griffiths JR. Magnetic resonance neurography. *Magn Reson Med*. 1992;28(2):328–338. doi: 10.1002/mrm.1910280215
19. Mazal AT, Faramarzalain A, Samet JD, et al. MR neurography of the brachial plexus in adult and pediatric age groups: Evolution, recent advances, and future directions. *Exp Rev Med Devices*. 2020;17(2):111–122. doi: 10.1080/17434440.2020.1719830
20. Joint Task Force of the EFNS and the PNS. European Federation of Neurological Societies/Peripheral Nerve Society guideline on management of multifocal motor neuropathy. Report of a joint task force of the European Federation of Neurological Societies and the Peripheral Nerve Society—first revision. *J Peripher Nerv Syst*. 2010;15(4):295–301. doi: 10.1111/j.1529-8027.2010.00290.x
21. Van den Bergh PY, van Doorn PA, Hadden RD, et al. European Academy of Neurology/Peripheral Nerve Society guideline on diagnosis and treatment of chronic inflammatory demyelinating polyradiculoneuropathy: Report of a joint Task Force-Second revision. *J Peripher Nerv Syst*. 2021;26(3):242–268. doi: 10.1111/jns.12455
22. Chhabra A, Madhuranthakam AJ, Andreisek G. Magnetic resonance neurography: Current perspectives and literature review. *Eur Radiol*. 2018;28(2):698–707. doi: 10.1007/s00330-017-4976-8
23. Szaro P, McGrath A, Cizek B, Geijer M. Magnetic resonance imaging of the brachial plexus. Part 1: Anatomical considerations, magnetic resonance techniques, and non-traumatic lesions. *Eur J Radiol*. 2022;20(9):100392. doi: 10.1016/j.ejro.2021.100392
24. Holzgrefe RE, Wagner ER, Singer AD, Daly ChA. Imaging of the peripheral nerve: Concepts and future direction of magnetic resonance neurography and ultrasound. *Curr concepts*. 2019;44(12):1066–1079. doi: 10.1016/j.jhsa.2019.06.021
25. Chhabra A, Flammang A, Padua A, et al. Magnetic resonance neurography: Technical considerations. *Neuroimaging Clin N Am*. 2014;24(1):67–78. doi: 10.1016/j.nic.2013.03.032
26. Chalian M, Chhabra A. Top-10 tips for getting started with magnetic resonance neurography. *Semin Musculoskelet Radiol*. 2019;23(4):347–360. doi: 10.1055/s-0039-167727

27. Sneag DB, Queler S. Technological advancements in magnetic resonance neurography. *Curr Neurol Neurosci Rep.* 2019;19(10):75. doi: 10.1007/s11910-019-0996-x
28. Thakkar RS, Del Grande F, Thawait GK, et al. Spectrum of high-resolution MRI findings in diabetic neuropathy. *AJR Am J Roentgenol.* 2012;199(2):407–412. doi: 10.2214/AJR.11.7893
29. Thawait SK, Chaudhry V, Thawait GK, et al. High-resolution MR neurography of diffuse peripheral nerve lesions. *AJNR Am J Neuroradiol* 2011;32(8):1365–1372. doi: 10.3174/ajnr.A2257
30. McDonald CM, Carter GT, Fritz RC, et al. Magnetic resonance imaging of denervated muscle: Comparison to electromyography. *Muscle Nerve.* 2000;23(9):1431–1434. doi: 10.1002/1097-4598(200009)23:9<1431::aid-mus16>3.0.co;2-p
31. Stoll G, Bendszus M, Perez J, Pham M. Magnetic resonance imaging of the peripheral nervous system. *J Neurol.* 2009;256(7):1043–1051. doi: 10.1007/s00415-009-5064-z
32. Chhabra A, Thawait GK, Soldatos T, et al. High-resolution 3T MR neurography of the brachial plexus and its branches, with emphasis on 3D imaging. *AJNR Am J Neuroradiol.* 2013;34(3):486–497. doi: 10.3174/ajnr.A3287
33. Bischoff C, Kollmer J, Schulte-Mattler W. State-of-the-art diagnosis of peripheral nerve trauma: Clinical examination, electrodiagnostic, and imaging. In: Haaster-Talini KA, Antoniadis G, editors. *Modern concepts of peripheral nerve repair.* 1st ed. Springer International Publishing; 2017. doi: 10.1007/978-3-319-52319-4_2
34. Dixon WT. Simple proton spectroscopic imaging. *Radiology.* 1984;153(1):189–194. doi: 10.1148/radiology.153.1.6089263
35. Grimm A, Meyer H, Nickel MD, et al. Evaluation of 2-point, 3-point, and 6-point Dixon magnetic resonance imaging with flexible echo timing for muscle fat quantification. *Eur J Radiol.* 2018;(103):57–64. doi: 10.1016/j.ejrad.2018.04.011
36. Subhawong TK, Wang KC, Thawait SK, et al. High-resolution imaging of tunnels by magnetic resonance neurography. *Skeletal Radiol.* 2012;41(1):15–31. doi: 10.1007/s00256-011-1143-1
37. Chhabra A, Chalian M, Soldatos T, et al. 3-T high-resolution MR neurography of sciatic neuropathy. *Am J Roentgenol.* 2012;198(4):357–364. doi: 10.2214/AJR.11.6981
38. Kollmer J, Bendszus M, Pham M. MR neurography: Diagnostic imaging in the PNS. *Clin Neuroradiol.* 2015;25(Suppl 2):283–289. doi: 10.1007/s00062-015-0412-0
39. Chhabra A, Deshmukh SD, Lutz AM, et al. Neuropathy score reporting and data system: A reporting guideline for MRI of peripheral neuropathy with a multicenter validation study. *AJR Am J Roentgenol.* 2022;219(2):279–291. doi: 10.2214/AJR.22.27422
40. Chhabra A, Deshmukh SD, Lutz AM, et al. Neuropathy score reporting and data system (NS-RADS): MRI reporting guideline of peripheral neuropathy explained and reviewed. *Skeletal Radiol.* 2022;51(10):1909–1922. doi: 10.1007/s00256-022-04061-1

ОБ АВТОРАХ	AUTHORS' INFO
* Морозова Софья Николаевна, канд. мед. наук; адрес: Россия, 125637, Москва, Волоколамское шоссе, д. 80; ORCID: https://orcid.org/0000-0002-9093-344X ; eLibrary SPIN: 2434-7827; e-mail: morozova@neurology.ru	* Sofya N. Morozova, MD, Cand. Sci. (Med); address: 80 Volokolamskoe shosse, 125637 Moscow, Russia; ORCID: https://orcid.org/0000-0002-9093-344X ; eLibrary SPIN: 2434-7827; e-mail: morozova@neurology.ru
Синькова Виктория Викторовна;	Viktoriya V. Sinkova;

ORCID: https://orcid.org/0000-0003-2285-2725 ; e-mail: 000564321@mail.ru	ORCID: https://orcid.org/0000-0003-2285-2725 ; e-mail: 000564321@mail.ru
Гришина Дарья Александровна , канд. мед. наук; ORCID: https://orcid.org/0000-0002-7924-3405 ; eLibrary SPIN: 6577-1799; e-mail: dgrishina82@gmail.com	Darya A. Grishina , MD, Cand. Sci. (Med); ORCID: https://orcid.org/0000-0002-7924-3405 ; eLibrary SPIN: 6577-1799; e-mail: dgrishina82@gmail.com
Тумилович Таисия Александровна ; ORCID: https://orcid.org/0000-0002-9538-9690 ; eLibrary SPIN: 2264-9457; e-mail: tumilovich.taisiya@bk.ru	Taisiya A. Tumilovich ; ORCID: https://orcid.org/0000-0002-9538-9690 ; eLibrary SPIN: 2264-9457; e-mail: tumilovich.taisiya@bk.ru
Чечеткин Андрей Олегович , д-р мед. наук; ORCID: https://orcid.org/0000-0002-8726-8928 ; eLibrary SPIN: 9394-6995; e-mail: andreychechetkin@gmail.com	Andrey O. Chechetkin , MD, Dr. Sci. (Med); ORCID: https://orcid.org/0000-0002-8726-8928 ; eLibrary SPIN: 9394-6995; e-mail: andreychechetkin@gmail.com
Кротенкова Марина Викторовна , д-р мед. наук; ORCID: https://orcid.org/0000-0003-3820-4554 ; eLibrary SPIN: 9663-8828; e-mail: krotenkova_mrt@mail.ru	Marina V. Krotenkova , MD, Dr. Sci. (Med); ORCID: https://orcid.org/0000-0003-3820-4554 ; eLibrary SPIN: 9663-8828; e-mail: krotenkova_mrt@mail.ru
Супонева Наталья Александровна , д-р мед. наук, профессор, чл.-корр. РАН; ORCID: https://orcid.org/0000-0003-3956-6362 ; eLibrary SPIN: 3223-6006; e-mail: nasu2709@mail.ru	Natalya A. Suponeva , MD, Dr. Sci. (Med), Professor, Corresponding member of the Russian Academy of Sciences; ORCID: https://orcid.org/0000-0003-3956-6362 ; eLibrary SPIN: 3223-6006; e-mail: nasu2709@mail.ru
* Автор, ответственный за переписку / Corresponding author	

Рис. 1. Магнитно-резонансная томография плечевых сплетений в режиме 3D-T1, коронарная проекция: 1 — верхний ствол; 2 — средний ствол; 3 — нижний ствол; 4 — периневральная жировая клетчатка; 5 — эндоневральный жир; 6 — объемное образование (шваннома); 7 — интактная жировая клетчатка вокруг образования.

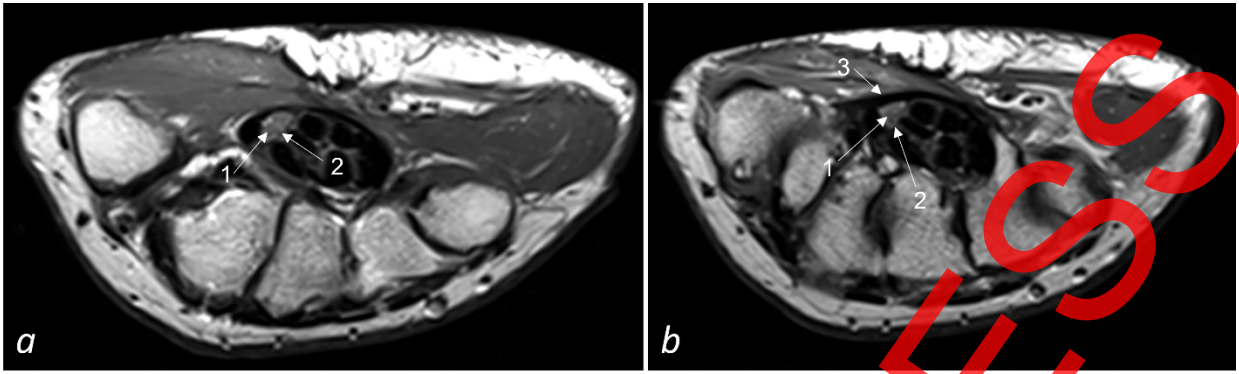


Рис. 2. Магнитно-резонансная томография кисти в режиме T2 у пациентки с синдромом карпального канала, аксиальная проекция: *a* — на уровне проксимальных эпифизов пястных костей; *b* — на уровне дистальных отделов головчатой кости (1 — отдельные пучки в составе срединного нерва, 2 — эпиневр, 3 — утолщённый до 1,29 мм удерживатель сгибателей).

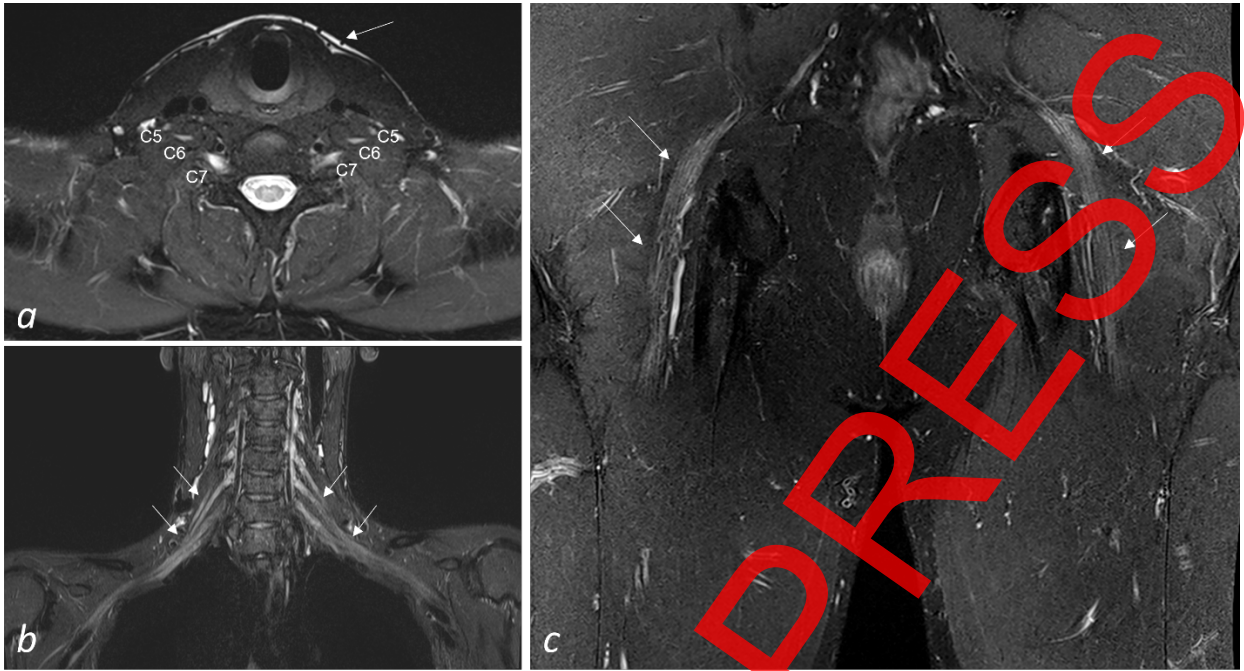


Рис. 3. Различные методики жироподавления на магнитно-резонансных томограммах: *a* — плечевых сплетений в режиме T2-FatSat, аксиальная проекция: отмечены передние ветви спинно-мозговых нервов C5, C6, C7, без патологии, имеют слабо повышенный сигнал, обращает на себя внимание неоднородное жироподавление с неудовлетворительным сигналом по периферии зоны интереса (стрелка); *b* — плечевых сплетений в режиме STIR, коронарная проекция: однородное жироподавление на протяжении всего обширного поля обзора, нормальные элементы плечевых сплетений имеют слабо повышенный сигнал (стрелки); *c* — седалищных нервов в режиме T2-Dixon, коронарная проекция: методика обеспечивает однородное жироподавление, нормальные седалищные нервы имеют слабо повышенный МР-сигнал (стрелки).

ARTICLE IN PRESS