

DOI: <https://doi.org/10.17816/DD70306>

ТИП СТАТЬИ

Систематический обзор /

НАЗВАНИЕ

Роль магнитно-резонансной томографии в выявлении злокачественных лёгочных узлов: систематический обзор и метаанализ

АВТОРЫ

© Ю.А. Васильев^{1,2}, О.Ю. Панина^{1,2,3}, Е.А. Грик³, Е.С. Ахмад¹, Ю.Н. Васильева³

ОРГАНИЗАЦИИ

1

ГБУЗ города Москвы «Научно-практический клинический центр диагностики и телемедицинских технологий Департамента здравоохранения города Москвы», Москва, Российская Федерация

² ГБУЗ города Москвы «Городская клиническая онкологическая больница №1 Департамента здравоохранения города Москвы», Москва, Российская Федерация

³ ФГБОУ ВО «Московский государственный медико-стоматологический университет имени А.И. Евдокимова» Минздрава России, Москва, Российская Федерация

АННОТАЦИЯ

АННОТАЦИЯ

Цель — оценка возможности МРТ органов грудной клетки по сравнению КТ для выявления лёгочных узлов, подозрительных в отношении злокачественности.

Материалы и методы. Проведён поиск в базах данных PubMed и Google Scholar за период до 7 апреля 2021 г. включительно. В соответствии с критериями соответствия были отобраны исследования, в которых проводилась оценка способности МРТ и КТ к выявлению лёгочных узлов, подозрительных в отношении злокачественности. Выбор метода анализа и группировки данных о чувствительности и специфичности выполняли по результатам оценки гетерогенности исследований. Для оценки статистической

гетерогенности исследований, включённых в метаанализ, применяли критерий согласия Пирсона χ^2 и индекс гетерогенности I^2 .

Результаты. По результатам поиска было отобрано 168 работ, в метаанализ вошло 21 исследование. Отобранные работы включали 1188 пациентов. По результатам метаанализа выявлено наличие статистически значимой гетерогенности $p < 0,00001$ по критерию χ^2 и индекс гетерогенности $I^2=99\%$ для чувствительности и специфичности. В связи с этим для анализа данных использовали метод случайных эффектов. Значения чувствительности для МРТ находились в диапазоне от 70,4 до 100%, специфичности — от 60,6 до 100%.

Заключение. Таким образом, МРТ обладает достаточной чувствительностью и специфичностью для определения злокачественности лёгочных узлов, обнаруженных при КТ-диагностике.

Ключевые слова: магнитно-резонансная томография; лёгочные узлы; рак лёгкого; чувствительность; специфичность.

Как цитировать

Васильев Ю.А., Панина О.Ю., Грик Е.А., Ахмад Е.С., Васильева Ю.Н. Роль магнитно-резонансной томографии в выявлении злокачественных лёгочных узлов: систематический обзор и метаанализ // *Digital Diagnostics*. 2021. Т. 2, № 3. С. 00–00. DOI: <https://doi.org/10.17816/DD70306>

Рукопись получена: 07.05.2021 Рукопись одобрена: 04.07.2021 Опубликовано: 16.09.2021

TITLE

Role of chest MRI for the diagnosis of malignant pulmonary nodules: a systematic review and a meta-analysis

AUTHORS

© Yuriy A. Vasilev¹, Olga Yu. Panina^{1,2}, Evgeniia A. Grik², Kate A. Akhmad¹, Yulia N. Vasileva²

AFFILIATION

¹ Research and Practical Clinical Center for Diagnostics and Telemedicine Technologies of Moscow Health Care, Moscow, Russian Federation

² Moscow State University of Medicine and Dentistry named after A.I. Evdokimov, Moscow, Russian Federation

ABSTRACT

ABSTRACT

AIM: Evaluate the ability of magnetic resonance imaging (MRI) of the chest to detect malignant pulmonary nodules compared to computed tomography (CT).

MATERIALS AND METHODS: We searched the following databases with the final date of search on April 7th, 2021: PubMed, Google Scholar. According to the inclusion and exclusion criteria, we selected studies that assessed the detection of malignant lung nodules by both MRI and CT and included information about sensitivity and specificity. Method of the analysis and data grouping was chosen with regard to statistical heterogeneity of the studies included in the analysis. We used χ^2 test and I² statistic to evaluate the heterogeneity.

RESULTS: For the systematic review we selected 168 articles found in the PubMed and Google Scholar databases. 21 studies on 1188 patients were included in the meta-analysis. Meta-analysis revealed the presence of statistically significant heterogeneity ($p < 0,00001$ for χ^2 test; $I^2=99\%$) for sensitivity and specificity. Hence, we used random effect model for further analysis. As result, values of sensitivity for detection of pulmonary nodules with MRI ranged from 70.4 to 100%, specificity — from 60.6 to 100%.

CONCLUSIONS: Thus, MRI has sufficient sensitivity and specificity for detection of malignant pulmonary nodules primarily discovered with CT.

Keywords: MRI; solitary pulmonary nodule; lung cancer; Benign; malignant.

To cite this article

Vasilev YuA, Panina OYu, Grik EA, Akhmad KA, Vasileva YuN. Role of chest MRI for the diagnosis of malignant pulmonary nodules: a systematic review and a meta-analysis. *Digital Diagnostics*. 2021;2(3):00–00. DOI: <https://doi.org/10.17816/DD70306>

Received: 07.05.2021

Accepted: 04.07.2021

Published: 16.09.2021

ВВЕДЕНИЕ

Лёгочный узел (solitary pulmonary nodule, SPN) — единый, отграниченный округлый очаг размерами менее 3 см в диаметре [1, 2]. Лёгочной узел полностью окружён неизменённой лёгочной тканью, не связан с ателектазом, корнем лёгкого или средостением. Данное образование может представлять собой доброкачественные процессы, такие как гамартома, различные инфекционные поражения, гранулематозное воспаление, а также злокачественные процессы (такие как первичный рак лёгкого, метастатическое заболевание или лимфома. Злокачественность узлов предполагается до тех пор, пока не доказано обратное [2].

В настоящее время компьютерная томография (КТ) является золотым стандартом для оценки и динамического контроля за лёгочными узлами, подозрительными на злокачественность [3]. КТ при наличии большого количества преимуществ имеет основной недостаток — высокую лучевую нагрузку, которая, безусловно, увеличивается в ходе динамического контроля. С развитием и совершенствованием технического и программного обеспечения поиск новых альтернативных методов визуализации становится очевидным. Последние 20 лет изучение потенциального применения магнитно-резонансной томографии (МРТ) для диагностики заболеваний органов грудной клетки позволило выделить отдельную область научных исследований, посвящённую выявлению лёгочных узлов посредством МРТ. Преимуществом МРТ является отсутствие воздействия ионизирующего излучения, а также опциональная количественная оценка выявленных изменений даже при отсутствии введения контрастных препаратов.

Цель исследования — оценка возможности МРТ органов грудной клетки по сравнению со стандартной КТ для выявления злокачественных лёгочных узлов.

МЕТОДЫ

Данная работа была оформлена согласно стандарту репортирования результатов систематического обзора и метаанализа PRISMA (Preferred Reporting Items for Systematic Reviews and Meta-Analyses) [4].

Тип исследований

Критерии включения:

- (I) проспективные исследования по типу случай-контроль, ретроспективные исследования по типу случай-контроль, проспективные когортные исследования, ретроспективные когортные исследования;
- (II) исследования, включающие описание использования МРТ для выявления злокачественных лёгочных узлов;
- (III) эталонным методом выступ
- ала КТ;
- (IV) наличие сведений о чувствительности и специфичности.

Критерии исключения:

- (I) полный текст работы недоступен;
- (II) исследование проводилось не на людях;
- (III) исследование проводилось с участием детей;
- (IV) описания клинических случаев, исследование серии случаев, систематические обзоры, метаанализы;
- (V) сочетание позитронно-эмиссионной томографии (ПЭТ) и КТ (ПЭТ/КТ) и сочетание позитронно-эмиссионной томографии и МРТ (ПЭТ/МРТ); исследования с контрастным усилением;
- (VI) включение в исследование пациентов с лёгочной формой туберкулёза и другими воспалительными заболеваниями лёгких.

Типы участников

Пациенты старше 18 лет.

В обзор не вошли пациенты, для которых отсутствовали данные по диагностике с применением стандартных эталонных методов (стандартная КТ органов грудной клетки).

Типы вмешательств

Исследования, в которых проводилась оценка способности МРТ и стандартной КТ к выявлению лёгочных узлов, подозрительных в отношении злокачественности.

Типы результатов

Первичные результаты: числовые значения чувствительности и специфичности МРТ лёгких для оценки выявления злокачественных лёгочных узлов.

Вторичные результаты: выявление наиболее оптимальных МР-импульсных последовательностей.

Источники информации

Проведён поиск в базах данных PubMed и Google Scholar в период до 7 апреля 2021 г.

Поиск

В базе данных PubMed применяли два типа поисковых запросов — с использованием терминов библиотеки MeSH и ключевых слов для поиска среди недавних статей, поскольку в PubMed требуется около одного месяца для присвоения термина MeSH опубликованной работе:

«Magnetic Resonance imaging» [Mesh] or «MRI» and «Computed tomography» or «CT» and «Lung neoplasms» [Mesh] or «Solitary Pulmonary Nodule» [Mesh] and «Sensitivity» and «Specificity»;

«Lung MRI» or «chest MRI» and «Computed tomography» or «CT» and «lung cancer» or «Solitary Pulmonary Nodule».

Для поиска в базе данных Google Scholar использовали запрос «MRI, CT, lung cancer, specificity, sensitivity».

Процесс сбора данных и элементы данных

С помощью сервиса Google Spreadsheet разработали таблицу извлечения данных. Авторы имели одновременный и неограниченный доступ к документу. Два исследователя (О.Ю. Панина и Е.А. Грик) извлекли следующие данные из отобранных работ: название статьи, журнал (или сервис для размещения препринтов), дата публикации, DOI, протокол МРТ, значение магнитной индукции МРТ, типы выявленных очагов, чувствительность, специфичность, стандартное отклонение для МРТ и КТ. В случаях когда показатели чувствительности и специфичности были рассчитаны для каждой импульсной последовательности (ИП) отдельно, в метаанализ включались наиболее эффективные показатели.

Три других исследователя (Е.С. Ахмад, Ю.Н. Васильева и Ю.А. Васильев) осуществили проверку извлечённых данных. Все разногласия были решены в ходе обсуждения между авторами.

Риск систематической ошибки в отдельных исследованиях

Авторы использовали контрольный список QUADAS-2 (Quality Assessment of Diagnostic Accuracy Studies) [5], рекомендованный для проведения систематических обзоров

Агентством исследований и оценки качества здравоохранения США (Agency for Healthcare Research and Quality, Cochrane Collaboration, AHRQ). Каждую из отобранных работ оценивали по четырём доменам: отбор пациентов, исследуемый тест, эталонный тест и поток пациентов. Полное описание каждого направления и используемые критерии суждения приведены в Кокрановском руководстве по систематическим обзорам медицинских вмешательств (Cochrane Handbook) [6].

Статистический анализ

Выбор метода анализа и группировки данных о чувствительности и специфичности (модель случайных эффектов или модель фиксированного эффекта) выполняли по результатам оценки гетерогенности исследований. Для оценки статистической гетерогенности исследований, включённых в метаанализ, применяли критерий χ^2 и индекс гетерогенности I^2 . Статистически значимая гетерогенность в исследованиях соответствует $p < 0,10$ в критерии χ^2 и $I > 40\%$. Метаанализ проводили при помощи программного пакета RevMan 5.4.1.

РЕЗУЛЬТАТЫ

По результатам поиска в базах данных PubMed и Google Scholar 168 отобранных работ были импортированы в библиотеку программы для управления ссылками Mendeley. После дополнительной проверки на критерии включения и исключения и изучения текста исследований осталось 33 работы (рис. 1).

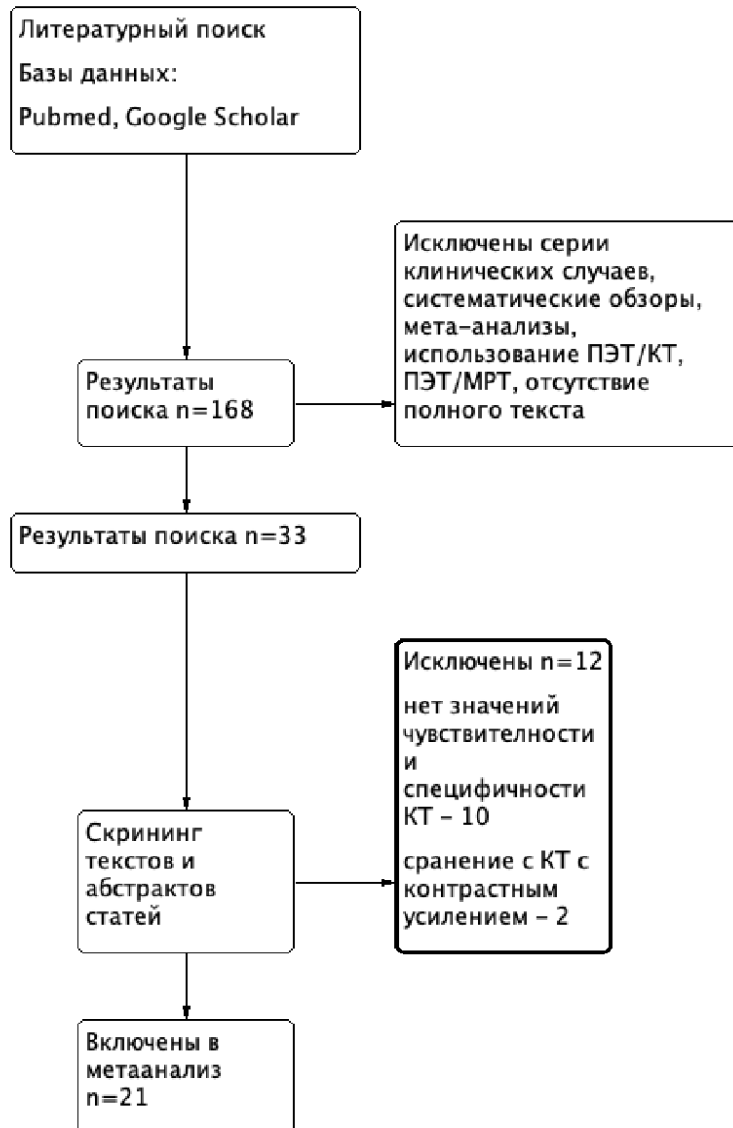

Рис. 1. Схема процесса отбора исследований (flow diagram).

В ходе изучения текстов оставшихся 33 работ [7–38] обнаружено, что в двух исследованиях проводилось КТ с контрастным усилением [23, 24], что также не является соответствующим типом вмешательств. Кроме того, в 10 работах [20–22, 25–29, 31, 32] полностью отсутствовали значения чувствительности и специфичности для КТ, поэтому было принято решение об исключении данных исследований. В метаанализ были включены статьи, где контрольным исследованием выступала низкодозовая КТ [9, 10, 16], не являющаяся критерием исключения. Таким образом, непосредственно в метаанализ было включено 21 исследование (см. рис. 1).

Отобранные работы включали 1188 пациентов. Все исследования содержали сведения о процедуре проведения МРТ и КТ лёгких. Данные о чувствительности для МРТ и КТ были представлены во всех работах, однако в трёх статьях показатели специфичности не были

указаны [8, 16, 30]. Большинство исследований выполнены на томографах с индукцией магнитного поля 1,5 Т (табл. 1).

Таблица 1. Характеристики исследований, включённых в метаанализ

№	Исследования	Год	Индукция магнитного поля, Тл	Модель, производитель МРТ	ИП МРТ
1	Both [7]	2005	1,5	Magnetom Vision, Siemens	VIBE, HASTE, T2TSE
2	Bruegel [8]	2007	1,5	Magnetom Sonata, Siemens	STIR
3	Chang [19]	2015	1,5	Intera Achieva, Philips	SS-TSE-HF
4	Cieszanowski [30]	2016	1,5	Magnetom Avanto, Siemens	T2TSE, T2-STIR, T2-HASTE
5	Dewes [33]	2016	3,0	Magnetom Prisma, Siemens	CAIPIRINHA-VIBE
6	Fatihoglu [34]	2019	1,5	Magnetom Aera, Siemens	DWI (ADC)
7	Heye [35]	2012	1,5	Avanto, Siemens	VIBE, HASTE
8	Huang [39]	2020	1,5	Magnetom Aera, Siemens	UTE free-breathing
9	Koo [36]	2019	3,0	Magnetom Skyra, Siemens	T2FSE
10	Koyama [37]	2008	1,5	Intera, Philips	STIR
11	Koyama [38]	2015	1,5	Achieva, Philips	DWI (ADC)
12	Meier-Schroers [9]	2016	1,5	Ingenia, Philips	T2FSE
13	Meier-Schroers [10]	2019	1,5	Ingenia, Philips	T2STIR
14	Ohno [11]	2017	3,0	Vantage Titan, Canon Medical Systeme	UTE
15	Regier [12]	2014	1,5	Achieva, Philips	DWI (ADC)
16	Satoh [13]	2008	1,5	Intera NovoDual, Philips	DWI (ADC)
17	Schaefer [14]	2006	1,0	Magnetom Expert, Siemens	PDWI
18	Schroeder [15]	2005	1,5	Magnetom Sonata, Siemens	HASTE
19	Sommer [16]	2014	1,5	Magnetom Avanto, Siemens	HASTE
20	Vogt [17]	2004	1,5	Magnetom Sonata, Siemens	HASTE
21	Yi [18]	2007	3,0	Achieva, Philips	T1WI 3D TFE*

Примечание. ИП МРТ — импульсные последовательности магнитно-резонансной томографии.

Риск систематической ошибки

В 11 исследованиях были надлежащим образом предоставлены сведения по исследуемому и эталонному тестам [7, 8, 10–13, 15–18, 33]. Основным источником ошибок являлся индексный тест (МРТ) и его интерпретация (рис. 2). В некоторых исследованиях не было полноценных данных для возможности судить о риске предвзятости: например, были ли интерпретированы результаты индексного теста без знания результатов эталонного теста, и наоборот, интерпретация эталонного теста без знания результатов индексного. Имеется также риск систематической ошибки в случае, если исследования, в которых выявлен эффект, были опубликованы с большей вероятностью, чем исследования, в которых эффект отсутствует. Однако во всех исследованиях участники соответствовали критериям протокола настоящего обзора.

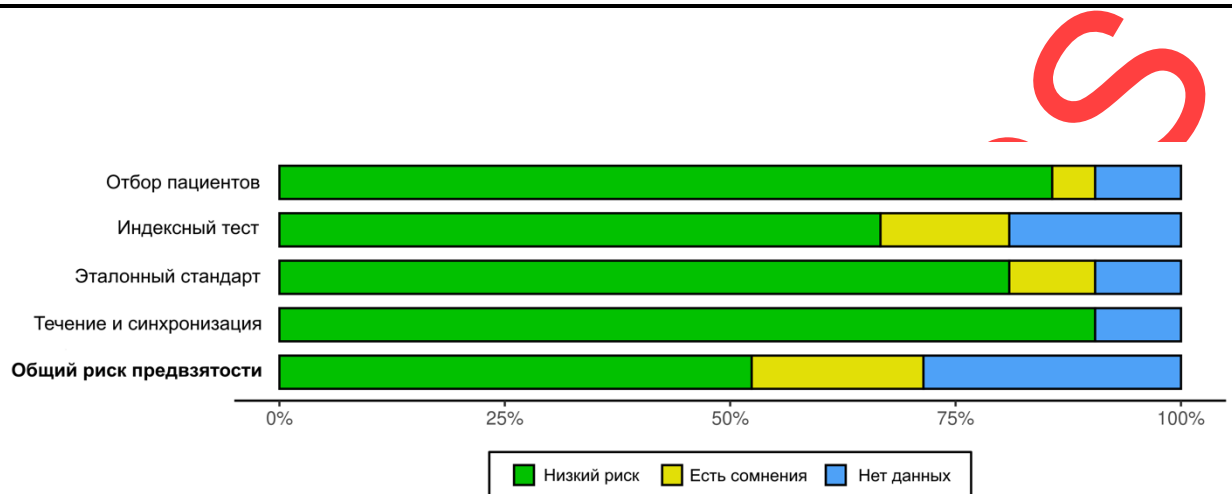
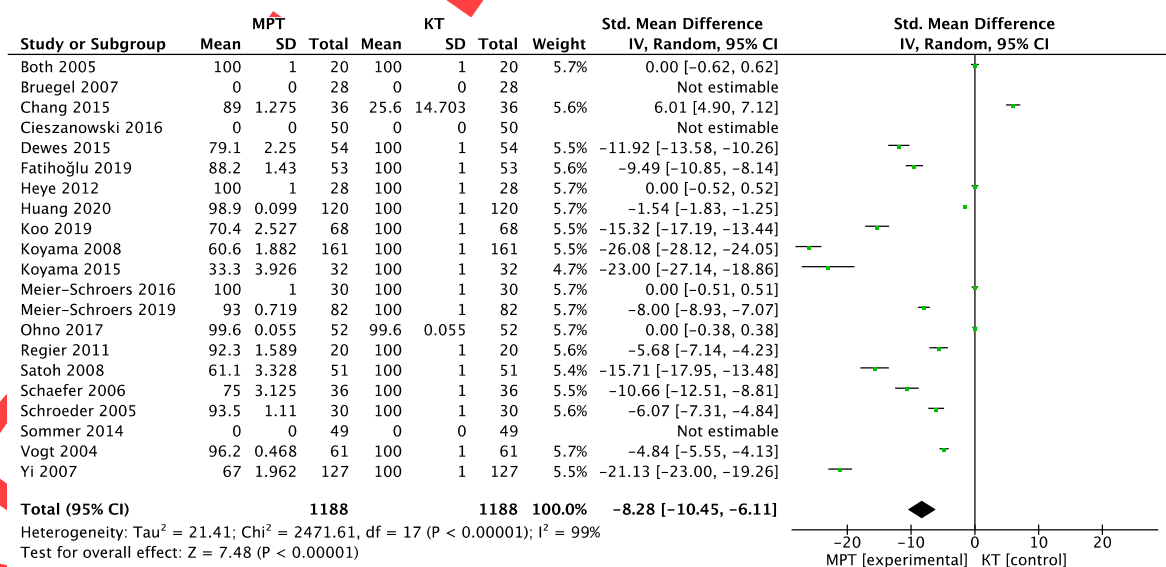


Рис. 2. Гистограмма риска систематической ошибки.

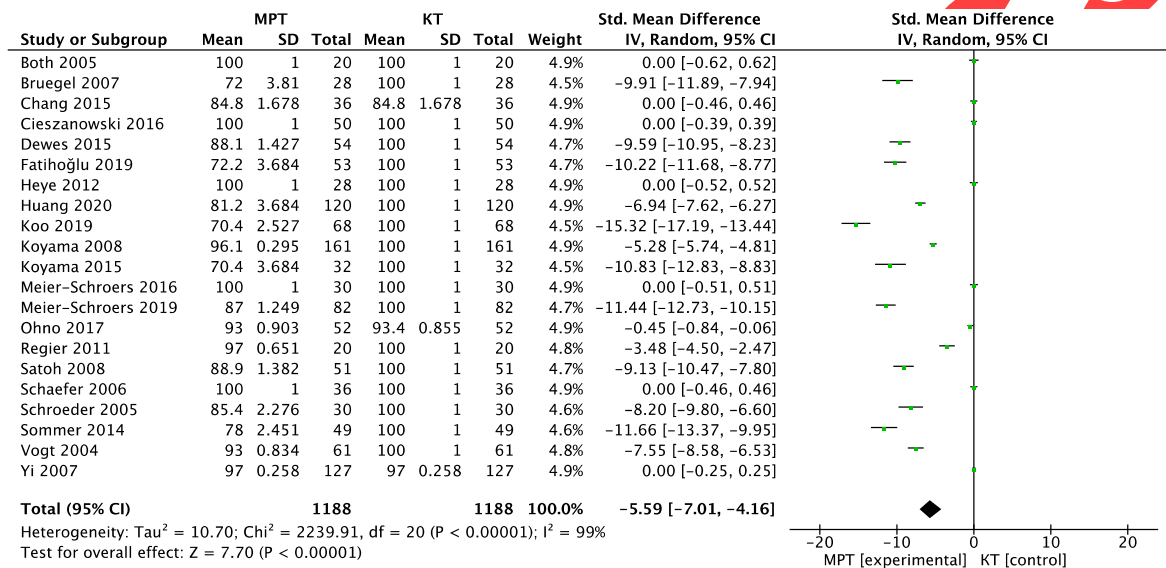
По результатам метаанализа выявлены наличие статистически значимой гетерогенности $p < 0,00001$ по критерию χ^2 и индекс гетерогенности $I^2=99\%$ для чувствительности и специфичности. В связи с этим для анализа данных использовали метод случайных эффектов.

Диагностическая точность МРТ органов грудной клетки

В каждой из 21 работ было проведено сравнение МРТ с эталонным методом. Значения чувствительности для МРТ находились в диапазоне от 70,4 до 100%, специфичности — от 60,6 до 100% (рис. 3). Среднее значение чувствительности МРТ составило 88,3%, специфичности — 71,3. В работах, где не указывались параметры стандартного отклонения SD для чувствительности и специфичности, расчёт производился путём оценки значений показателей [40].



a



b

Рис. 3. Форест-график сгруппированных данных для специфичности (a) и чувствительности (b) [40].

Примечание. SMD (standardized mean difference) — стандартизированная средняя разница; CI (confidence interval) — доверительный интервал.

В табл. 2 представлены характеристики включённых в метаанализ исследований с наиболее высокими значениями чувствительности и специфичности для метода МРТ, сопоставимыми с КТ. На рис. 3 данные исследования отмечены как имеющие минимальную разницу чувствительности и специфичности для МРТ и КТ.

Таблица 2. Характеристики исследований с наиболее высокими показателями чувствительности и специфичности

№	Автор, год исследования	Чувствительность (общий показатель)	Специфичность (общий показатель)	ИП МРТ	Индукция магнитного поля, Тл
1	Both, 2005 [7]	100	100	VIBE, HASTE, T2TSE	1,5
2	Cieszanowski, 2016 [30]	100	-	T2TSE, T2-STIR, T2-HASTE	1,5
3	Meier-Schroers, 2016 [9]	100	100	T2FSE	1,5
4	Regier, 2011 [12]	97	92,3	DWI (ADC)	1,5
5	Heye, 2012 [35]	100	100	VIBE, HASTE	1,5
6	Schaefer, 2006 [14]	100	75	PDWI	1,5

Примечание. ИП МРТ — импульсные последовательности магнитно-резонансной томографии.

ОБСУЖДЕНИЕ

Результаты данного метаанализа демонстрируют меньшие средние значения специфичности и чувствительности для метода МРТ по сравнению с КТ. В большинстве исследований, включённых в метаанализ, чувствительность и специфичность КТ органов грудной клетки для выявления лёгочных узлов составила 100%. Только три работы имели более низкие показатели. Это объясняется тем, что во включённых исследованиях КТ выступало в роли эталонного теста. Для МРТ органов грудной клетки 5 исследований из

21 имели 100% чувствительность, а всего 2 исследования — 100% чувствительность и специфичность.

При анализе результатов метаанализа выявлено, что высокие показатели чувствительности наблюдались в исследованиях, в которых рассчитывались общие показатели чувствительности и специфичности для всего МР-протокола, а не отдельно для каждой ИП (см. табл. 2). Данное явление показывает особенность проведения метаанализа для МРТ как для метода, где оценка сигнальных характеристик производится в совокупности с протоколом сканирования. Данные примеры могут свидетельствовать о недостаточной изученности возможностей МРТ в дифференциальной диагностике лёгочных узлов, необходимости исследования современных ИП, а также тщательной настройке рутинных ИП на томографе. Такой подход поможет повысить эффективность МРТ для выявления лёгочных узлов и исследования их характеристик, что особенно важно в диагностике рака лёгких.

Рак лёгких продолжает занимать лидирующую позицию по смертности во всём мире, в том числе в Российской Федерации, являясь острой социально-экономической проблемой [41, 42]. Наличие рака среди выявленных лёгочных узлах колеблется от 10 до 70% [2]. В некоторых странах в рамках скрининга проводится низкодозовая КТ группам высокого риска. Но в настоящее время охват населения программой скрининга остаётся низким, а критерии включения пациентов ограничены, чтобы обеспечить её экономическую целесообразность. Таким образом, многим пациентам по-прежнему будет ставиться диагноз после появления симптомов, т.е. не на ранней стадии развития заболевания и в условиях высокой цены ошибки при неправильной диагностике [41]. Мониторинг и управление неоднозначными лёгочными узлами до сих пор остаётся сложной задачей как для рентгенологов, так и для клиницистов, поэтому для постановки диагноза, маршрутизации пациента и выбора оптимальной тактики ведения и лечения всегда используется только комплексный подход [43].

Данный метаанализ показал возможности альтернативного подхода в оценке лёгочных узлов, подозрительных в отношении рака. В нашем исследовании акцент был сделан на стандартные исследования без использования контрастного усиления.

Ограничения исследования

Данное исследование имело ряд ограничений. В метаанализ по ряду причин были включены те данные, где размеры очагов были больше 6 мм. Во-первых, размеры узлов более 6 мм наиболее часто встречаются в исследованиях; во-вторых, по последним данным Флешнеровского сообщества, узлы менее 6 мм имеют достаточно низкий риск злокачественности [3]. Кроме того, в метаанализе не проводилось сравнение методов МРТ с гистологическими данными, что также может являться ограничением исследования.

ЗАКЛЮЧЕНИЕ

МРТ обладает достаточной чувствительностью и специфичностью для дополнительной диагностики лёгочных узлов, подозрительных в отношении злокачественности, обнаруженных при КТ. Среднее значение чувствительности МРТ составило 88,3%, специфичности — 71,3%.

МРТ является неионизирующим методом лучевой диагностики и, кроме того, при оценке различных ИП может выступать дополнительным методом в решении спорных случаев.

Необходимо дальнейшее изучение наиболее эффективных импульсных последовательностей, целесообразности контрастного усиления и новых технологических решений для качественной диагностики лёгочных узлов.

ДОПОЛНИТЕЛЬНО

Источник финансирования. Авторы заявляют об отсутствии внешнего финансирования при проведении поисково-аналитической работы и подготовке статьи.

Конфликт интересов. Авторы декларируют отсутствие явных и потенциальных конфликтов интересов, связанных с публикацией настоящей статьи.

Вклад авторов.

Ю. А. Васильев — разработка концепции, написание текста, анализ и экспертная оценка результатов; О. Ю. Панина — разработка концепции, поиск публикаций по теме, обработка полученных результатов, написание текста обзора; Е.А. Грик — поиск публикаций по теме, обработка полученных результатов; Е.С. Ахмад — обработка результатов, систематизация и финальное редактирование обзора; Ю. Н. Васильева — анализ и экспертная оценка результатов, финальное редактирование обзора.

Все авторы подтверждают соответствие своего авторства международным критериям ICMJE (все авторы внесли существенный вклад в разработку концепции, подготовку статьи, прочли и одобрили финальную версию перед публикацией).

Funding source. The study had no sponsorship.

Competing interests. The authors declare that they have no competing interests.

Authors' contribution.

Yuriy A. Vasilev — research concept, writing the manuscript, analysis and expert assessment of research results; **Olga Yu. Panina** — research concept, search for publications, processing of the results, writing the manuscript; **Evgeniia A. Grik** — search for publications, processing of the results, **Kate A. Akhmad** — processing of the results, systematization and final editing of the review; **Yulia N. Vasileva** — analysis and expert assessment of research results, systematization and final editing of the review. All authors made a substantial contribution to the conception of the work, acquisition, analysis, interpretation of data for the work, drafting and revising the work, final approval of the version to be published and agree to be accountable for all aspects of the work.

СПИСОК ЛИТЕРАТУРЫ

1. Ost D., Fein A.M., Feinsilver S.H. Clinical practice. The solitary pulmonary nodule // N Engl J Med. 2003. Vol. 348, N 25. P. 2535–2542. doi: 10.1056/NEJMcp012290
2. Nasim F., Ost D.E. Management of the solitary pulmonary nodule // Curr Opin Pulm Med. 2019. Vol. 25, N 4. P. 344–353. doi: 10.1097/MCP.0000000000000586
3. MacMahon H., Naidich D.P., Goo J.M., et al. Guidelines for management of incidental pulmonary nodules detected on CT images: From the Fleischner Society 2017 // Radiology. 2017. Vol. 284, N 1. P. 228–243. doi: 10.1148/radiol.2017161659
4. Liberati A., Altman D.G., Tetzlaff J., et al. The PRISMA statement for reporting systematic reviews and meta-analyses of studies that evaluate health care interventions: Explanation and elaboration // PLoS Med. 2009. Vol. 6, N 7. P. e1000100. doi: 10.1371/journal.pmed.1000100

5. Whiting P.F., Rutjes A.W., Westwood M.E., et al. Quadas-2: A revised tool for the quality assessment of diagnostic accuracy studies // *Ann Intern Med.* 2011. Vol. 155, N 8. P. 529–536. doi: 10.7326/0003-4819-155-8-201110180-00009
6. Higgins J.P., Thomas J., Chandler J., et al. *Cochrane handbook for systematic reviews of interventions.* John Wiley & Sons, Hoboken; 2019. doi: 10.1002/9781119536604
7. Both M., Schultze J., Reuter M., et al. Fast T1- and T2-weighted pulmonary MR-imaging in patients with bronchial carcinoma // *Eur J Radiol.* 2005. Vol. 53, N 3. P. 478–488. doi: 10.1016/j.ejrad.2004.05.007
8. Bruegel M., Gaa J., Woertler K., et al. MRI of the lung: Value of different turbo spin-echo, single-shot turbo spin-echo, and 3D gradient-echo pulse sequences for the detection of pulmonary metastases // *J Magn Reson Imaging.* 2007. Vol. 25, N 1. P. 73–81. doi: 10.1002/jmri.20824
9. Meier-Schroers M., Kukuk G., Homsy R., et al. MRI of the lung using the PROPELLER technique: Artifact reduction, better image quality and improved nodule detection // *Eur J Radiol.* 2016. Vol. 85, N 4. P. 707–713. doi: 10.1016/j.ejrad.2015.12.016
10. Meier-Schroers M., Homsy R., Schild H.H., Thomas D. Lung cancer screening with MRI: characterization of nodules with different non-enhanced MRI sequences // *Acta Radiol.* 2019. Vol. 60, N 2. P. 168–176. doi: 10.1177/0284185118778870
11. Ohno Y., Koyama H., Yoshikawa T., et al. Standard-, reduced-, and nodose thin-section radiologic examinations: Comparison of capability for nodule detection and nodule type assessment in patients suspected of having pulmonary nodules // *Radiology.* 2017. Vol. 284, N 2. P. 562–573. doi: 10.1148/radiol.2017161037
12. Regier M., Schwarz D., Henes F.O., et al. Diffusion-weighted MR-imaging for the detection of pulmonary nodules at 1.5 Tesla: Intraindividual comparison with multidetector computed tomography // *J Med Imaging Radiat Oncol.* 2011. Vol. 55, N 3. P. 266–274. doi: 10.1111/j.1754-9485.2011.02263.x
13. Satoh S., Kitazume Y., Ohdama S., et al. Can malignant and benign pulmonary nodules be differentiated with diffusion-weighted MRI? // *Am J Roentgenol.* 2008. Vol. 191, N 2. P. 464–470. doi: 10.2214/AJR.07.3133
14. Schaefer J.F., Schneider V., Vollmar J., et al. Solitary pulmonary nodules: Association between signal characteristics in dynamic contrast enhanced MRI and tumor angiogenesis // *Lung Cancer.* 2006. Vol. 53, N 1. P. 39–49. doi: 10.1016/j.lungcan.2006.03.010
15. Schroeder T., Ruehm S.G., Debatin J.F., et al. Detection of pulmonary nodules using a 2D HASTE MR sequence: comparison with MDCT // *Am J Roentgenol.* 2005. Vol. 185, N 4. P. 979–984. doi: 10.2214/AJR.04.0814
16. Sommer G., Tremper J., Koenigkam-Santos M., et al. Lung nodule detection in a high-risk population: Comparison of magnetic resonance imaging and low-dose computed tomography // *Eur J Radiol.* 2014. Vol. 83, N 3. P. 600–605. doi: 10.1016/j.ejrad.2013.11.012
17. Vogt F.M., Herborn C.U., Hunold P., et al. HASTE MRI versus chest radiography in the detection of pulmonary nodules: comparison with MDCT // *Am J Roentgenol.* 2004. Vol. 183, N 1. P. 71–78. doi: 10.2214/ajr.183.1.1830071
18. Yi C.A., Jeon T.Y., Lee K.S., et al. 3-T MRI: usefulness for evaluating primary lung cancer and small nodules in lobes not containing primary tumors // *Am J Roentgenol.* 2007. Vol. 189, N 2. P. 386–392. doi: 10.2214/AJR.07.2082
19. Chang S., Hong S.R., Kim Y.J., et al. Usefulness of thin-section single-shot turbo spin echo

- with half-fourier acquisition in evaluation of local invasion of lung cancer // *J Magn Reson Imaging*. 2015. Vol. 41, N 3. P. 747–754. doi: 10.1002/jmri.24587
20. Schaefer J.F., Vollmar J., Schick F., et al. Solitary pulmonary nodules: Dynamic contrast-enhanced MR imaging - Perfusion differences in malignant and benign lesions // *Radiology*. 2004. Vol. 232, N 2. P. 544–553. doi: 10.1148/radiol.2322030515
 21. Kono R., Fujimoto K., Terasaki H., et al. Dynamic MRI of solitary pulmonary nodules: comparison of enhancement patterns of malignant and benign small peripheral lung lesions // *Am J Roentgenol*. 2007. Vol. 188, N 1. P. 26–36. doi: 10.2214/AJR.05.1446
 22. Feng H., Shi G., Liu H., et al. Free-breathing radial volumetric interpolated breath-hold examination sequence and dynamic contrast-enhanced MRI combined with diffusion-weighted imaging for assessment of solitary pulmonary nodules // *Magn Reson Imaging*. 2021. Vol. 75. P. 100–106. doi: 10.1016/j.mri.2020.10.009
 23. Kim J.H., Kim H.J., Lee K.H., et al. Solitary pulmonary nodules: A comparative study evaluated with contrast-enhanced dynamic MR imaging and CT // *J Comput Assist Tomogr*. 2004. Vol. 28, N 6. P. 766–775. doi: 10.1097/00004728-200411000-00007
 24. Ohno Y., Nishio M., Koyama H., et al. Solitary pulmonary nodules: Comparison of dynamic first-pass contrast-enhanced perfusion area-detector CT, dynamic first-pass contrast-enhanced MR imaging, and FDG PET/CT // *Radiology*. 2015. Vol. 274, N 2. P. 563–575. doi: 10.1148/radiol.14132289
 25. Heye T., Sommer G., Miedinger D., et al. Ultrafast 3D balanced steady-state free precession MRI of the lung: Assessment of anatomic details in comparison to low-dose CT // *J Magn Reson Imaging*. 2015. Vol. 42, N 3. P. 602–609. doi: 10.1002/jmri.24836
 26. Akata S., Kajiwara N., Park J., et al. Evaluation of chest wall invasion by lung cancer using respiratory dynamic MRI // *J Med Imaging Radiat Oncol*. 2008. Vol. 52, N 1. P. 36–39. doi: 10.1111/j.1440-1673.2007.01908.x
 27. Hittmair K., Eckersberger F., Klepetko W., et al. Evaluation of solitary pulmonary nodules with dynamic contrast-enhanced MR imaging—a promising technique? // *Magn Reson Imaging*. 1995. Vol. 13, N 7. P. 923–933. doi: 10.1016/0730-725x(95)02010-q
 28. Alper F., Kurt A.T., Aydin Y., et al. The role of dynamic magnetic resonance imaging in the evaluation of pulmonary nodules and masses // *Med Princ Pract*. 2013. Vol. 22, N 1. P. 80–86. doi: 10.1159/000339475
 29. Frericks B.B., Meyer B.C., Martus P., et al. MRI of the thorax during whole-body MRI: Evaluation of different MR sequences and comparison to thoracic multidetector computed tomography (MDCT) // *J Magn Reson Imaging*. 2008. Vol. 27, N 3. P. 538–545. doi: 10.1002/jmri.21218
 30. Cieszanowski A., Lisowska A., Dabrowska M., et al. MR imaging of pulmonary nodules: Detection rate and accuracy of size estimation in comparison to computed tomography // *PLoS One*. 2016. Vol. 11, N 6. P. e0156272. doi: 10.1371/journal.pone.0156272
 31. Ohno Y., Hatabu H., Takenaka D., et al. Solitary pulmonary nodules: Potential role of dynamic MR imaging in management - Initial experience // *Radiology*. 2002. Vol. 224, N 2. P. 503–511. doi: 10.1148/radiol.2242010992
 32. Zou Y., Zhang M., Wang Q., et al. Quantitative investigation of solitary pulmonary nodules: dynamic contrast-enhanced MRI and histopathologic analysis // *Am J Roentgenol*. 2008. Vol. 191, N 1. P. 252–259. doi: 10.2214/AJR.07.2284
 33. Dewes P., Frellesen C., Al-Butmeh F., et al. Comparative evaluation of non-contrast CAIPIRINHA-VIBE 3T-MRI and multidetector CT for detection of pulmonary nodules: In

- vivo evaluation of diagnostic accuracy and image quality // *Eur J Radiol.* 2016. Vol. 85, N 1. P. 193–198. doi: 10.1016/j.ejrad.2015.11.020
34. Fatihoğlu E., Biri S., Aydın S., et al. MRI in evaluation of solitary pulmonary nodules // *Turkish Thorac J.* 2019. Vol. 20, N 2. P. 90–96. doi: 10.5152/TurkThoracJ.2018.18049
35. Heye T., Ley S., Heussel C.P., et al. Detection and size of pulmonary lesions: How accurate is MRI? A prospective comparison of CT and MRI // *Acta Radiol.* 2012. Vol. 53, N 2. P. 153–160. doi: 10.1258/ar.2011.110445
36. Koo C.W., Lu A., Takahashi E.A., et al. Can MRI contribute to pulmonary nodule analysis? // *J Magn Reson Imaging.* 2019. Vol. 49, N 7. P. e256–e264. doi: 10.1002/jmri.26587
37. Koyama H., Ohno Y., Kono A., et al. Quantitative and qualitative assessment of non-contrast-enhanced pulmonary MR imaging for management of pulmonary nodules in 161 subjects // *Eur Radiol.* 2008. Vol. 18, N 10. P. 2120–2131. doi: 10.1007/s00330-008-1001-2
38. Koyama H., Ohno Y., Seki S., et al. Value of diffusion-weighted MR imaging using various parameters for assessment and characterization of solitary pulmonary nodules // *Eur J Radiol.* 2015. Vol. 84, N 3. P. 509–515. doi: 10.1016/j.ejrad.2014.11.024
39. Huang Y.S., Niisato E., Su M.Y., et al. Detecting small pulmonary nodules with spiral ultrashort echo time sequences in 1.5 T MRI // *MAGMA.* 2021. Vol. 34, N 3. P. 399–409. doi: 10.1007/s10334-020-00885-x
40. Ying G.S., Maguire M.G., Glynn R.J., et al. Calculating sensitivity, specificity, and predictive values for correlated eye data // *Investig Ophthalmol Vis Sci.* 2020. Vol. 61, N 11. P. 29. doi: 10.1167/iovs.61.11.29
41. Bradley S.H., Kennedy M.P., Neal R.D. Recognising lung cancer in primary care // *Adv Ther.* 2019. Vol. 36, N 1. P. 19–30. doi: 10.1007/s12325-018-0843-5
42. Nikolaev E., Gombolevskiy V., Gonchar AP, et al. Incidental findings during lung cancer screening by low-dose computed tomography // *Tuberc Lung Dis.* 2018. Vol. 96, N 11. P. 60–67. doi: 10.21292/2075-1230-2018-96-11-60-67
43. Loverdos K., Fotiadis A., Kontogianni C., et al. Lung nodules: A comprehensive review on current approach and management // *Ann Thorac Med.* 2019. Vol. 14, N 4. P. 226–238. doi: 10.4103/atm.ATM_110_19

REFERENCES

1. Ost D, Fein AM, Feinsilver SH. Clinical practice. The solitary pulmonary nodule. *N Engl J Med.* 2003;348(25):2535–2542. doi: 10.1056/NEJMcp012290
2. Nasim F, Ost DE. Management of the solitary pulmonary nodule. *Curr Opin Pulm Med.* 2019;25(4):344–353. doi: 10.1097/MCP.0000000000000586
3. MacMahon H, Naidich DP, Goo JM, et al. Guidelines for management of incidental pulmonary nodules detected on CT images: From the Fleischner Society 2017. *Radiology.* 2017;284(1):228–243. doi: 10.1148/radiol.2017161659
4. Liberati A, Altman DG, Tetzlaff J, et al. The PRISMA statement for reporting systematic reviews and meta-analyses of studies that evaluate health care interventions: Explanation and elaboration. *PLoS Med.* 2009;6(7):e1000100. doi: 10.1371/journal.pmed.1000100
5. Whiting PF, Rutjes AW, Westwood ME, et al. Quadas-2: A revised tool for the quality assessment of diagnostic accuracy studies. *Ann Intern Med.* 2011;155(8):529–536. doi: 10.7326/0003-4819-155-8-201110180-00009
6. Higgins JP, Thomas J, Chandler J, et al. Cochrane handbook for systematic reviews of

- interventions. John Wiley & Sons, Hoboken; 2019. doi: 10.1002/9781119536604
7. Both M, Schultze J, Reuter M, et al. Fast T1- and T2-weighted pulmonary MR-imaging in patients with bronchial carcinoma. *Eur J Radiol.* 2005;53(3):478–488. doi: 10.1016/j.ejrad.2004.05.007
 8. Bruegel M, Gaa J, Woertler K, et al. MRI of the lung: Value of different turbo spin-echo, single-shot turbo spin-echo, and 3D gradient-echo pulse sequences for the detection of pulmonary metastases. *J Magn Reson Imaging.* 2007;25(1):73–81. doi: 10.1002/jmri.20824
 9. Meier-Schroers M, Kukuk G, Homsı R, et al. MRI of the lung using the PROPELLER technique: Artifact reduction, better image quality and improved nodule detection. *Eur J Radiol.* 2016;85(4):707–713. doi: 10.1016/j.ejrad.2015.12.016
 10. Meier-Schroers M, Homsı R, Schild HH, Thomas D. Lung cancer screening with MRI: characterization of nodules with different non-enhanced MRI sequences. *Acta Radiol.* 2019;60(2):168–176. doi: 10.1177/0284185118778870
 11. Ohno Y, Koyama H, Yoshikawa T, et al. Standard-, reduced-, and nodose thin-section radiologic examinations: Comparison of capability for nodule detection and nodule type assessment in patients suspected of having pulmonary nodules. *Radiology.* 2017;284(2):562–573. doi: 10.1148/radiol.2017161037
 12. Regier M, Schwarz D, Henes FO, et al. Diffusion-weighted MR-imaging for the detection of pulmonary nodules at 1.5 Tesla: Intraindividual comparison with multidetector computed tomography. *J Med Imaging Radiat Oncol.* 2011;55(3):266–274. doi: 10.1111/j.1754-9485.2011.02263.x
 13. Satoh S, Kitazume Y, Ohdama S, et al. Can malignant and benign pulmonary nodules be differentiated with diffusion-weighted MRI? *Am J Roentgenol.* 2008;191(2):464–470. doi: 10.2214/AJR.07.3133
 14. Schaefer JF, Schneider V, Vollmar J, et al. Solitary pulmonary nodules: Association between signal characteristics in dynamic contrast enhanced MRI and tumor angiogenesis. *Lung Cancer.* 2006;53(1):39–49. doi: 10.1016/j.lungcan.2006.03.010
 15. Schroeder T, Ruehm SG, Debatin JF, et al. Detection of pulmonary nodules using a 2D HASTE MR sequence: comparison with MDCT. *Am J Roentgenol.* 2005;185(4):979–984. doi: 10.2214/AJR.04.0814
 16. Sommer G, Tremper J, Koenigkam-Santos M, et al. Lung nodule detection in a high-risk population: Comparison of magnetic resonance imaging and low-dose computed tomography. *Eur J Radiol.* 2014;83(3):600–605. doi: 10.1016/j.ejrad.2013.11.012
 17. Vogt FM, Herborn CU, Hunold P, et al. HASTE MRI versus chest radiography in the detection of pulmonary nodules: comparison with MDCT. *Am J Roentgenol.* 2004;183(1):71–78. doi: 10.2214/ajr.183.1.1830071
 18. Yi CA, Jeon TY, Lee KS, et al. 3-T MRI: usefulness for evaluating primary lung cancer and small nodules in lobes not containing primary tumors. *Am J Roentgenol.* 2007;189(2):386–392. doi: 10.2214/AJR.07.2082
 19. Chang S, Hong SR, Kim YJ, et al. Usefulness of thin-section single-shot turbo spin echo with half-fourier acquisition in evaluation of local invasion of lung cancer. *J Magn Reson Imaging.* 2015;41(3):747–754. doi: 10.1002/jmri.24587
 20. Schaefer JF, Vollmar J, Schick F, et al. Solitary pulmonary nodules: Dynamic contrast-enhanced MR imaging — Perfusion differences in malignant and benign lesions. *Radiology.* 2004;232(2):544–553. doi: 10.1148/radiol.2322030515
 21. Kono R, Fujimoto K, Terasaki H, et al. Dynamic MRI of solitary pulmonary nodules:

- comparison of enhancement patterns of malignant and benign small peripheral lung lesions. *Am J Roentgenol.* 2007;188(1):26–36. doi: 10.2214/AJR.05.1446
22. Feng H, Shi G, Liu H, et al. Free-breathing radial volumetric interpolated breath-hold examination sequence and dynamic contrast-enhanced MRI combined with diffusion-weighted imaging for assessment of solitary pulmonary nodules. *Magn Reson Imaging.* 2021;75:100–106. doi: 10.1016/j.mri.2020.10.009
23. Kim JH, Kim HJ, Lee KH, et al. Solitary pulmonary nodules: A comparative study evaluated with contrast-enhanced dynamic MR imaging and CT. *J Comput Assist Tomogr.* 2004;28(6):766–775. doi: 10.1097/00004728-200411000-00007
24. Ohno Y, Nishio M, Koyama H, et al. Solitary pulmonary nodules: Comparison of dynamic first-pass contrast-enhanced perfusion area-detector CT, dynamic first-pass contrast-enhanced MR imaging, and FDG PET/CT. *Radiology.* 2015;274(2):563–575. doi: 10.1148/radiol.14132289
25. Heye T, Sommer G, Miedinger D, et al. Ultrafast 3D balanced steady-state free precession MRI of the lung: Assessment of anatomic details in comparison to low-dose CT. *J Magn Reson Imaging.* 2015;42(3):602–609. doi: 10.1002/jmri.24836
26. Akata S, Kajiwaru N, Park J, et al. Evaluation of chest wall invasion by lung cancer using respiratory dynamic MRI. *J Med Imaging Radiat Oncol.* 2008;52(1):36–39. doi: 10.1111/j.1440-1673.2007.01908.x
27. Hittmair K, Eckersberger F, Klepetko W, et al. Evaluation of solitary pulmonary nodules with dynamic contrast-enhanced MR imaging—a promising technique? *Magn Reson Imaging.* 1995;13(7):923–933. doi: 10.1016/0730-725x(95)02010-q
28. Alper F, Kurt AT, Aydin Y, et al. The role of dynamic magnetic resonance imaging in the evaluation of pulmonary nodules and masses. *Med Princ Pract.* 2013;22(1):80–86. doi: 10.1159/000339475
29. Frericks BB, Meyer BC, Martus P, et al. MRI of the thorax during whole-body MRI: Evaluation of different MR sequences and comparison to thoracic multidetector computed tomography (MDCT). *J Magn Reson Imaging.* 2008;27(3):538–545. doi: 10.1002/jmri.21218
30. Cieszanowski A, Lisowska A, Dabrowska M, et al. MR imaging of pulmonary nodules: Detection rate and accuracy of size estimation in comparison to computed tomography. *PLoS One.* 2016;11(6):e0156272. doi: 10.1371/journal.pone.0156272
31. Ohno Y, Hatabu H, Takenaka D, et al. Solitary pulmonary nodules: Potential role of dynamic MR imaging in management — Initial experience. *Radiology.* 2002;224(2):503–511. doi: 10.1148/radiol.2242010992
32. Zou Y, Zhang M, Wang Q, et al. Quantitative investigation of solitary pulmonary nodules: dynamic contrast-enhanced MRI and histopathologic analysis. *Am J Roentgenol.* 2008;191(1):252–259. doi: 10.2214/AJR.07.2284
33. Dewes P, Frellesen C, Al-Butmeh F, et al. Comparative evaluation of non-contrast CAIPIRINHA-VIBE 3T-MRI and multidetector CT for detection of pulmonary nodules: In vivo evaluation of diagnostic accuracy and image quality. *Eur J Radiol.* 2016;85(1):193–198. doi: 10.1016/j.ejrad.2015.11.020
34. Fatihoglu E, Biri S, Aydin S, et al. MRI in evaluation of solitary pulmonary nodules. *Turkish Thorac J.* 2019;20(2):90–96. doi: 10.5152/TurkThoracJ.2018.18049
35. Heye T, Ley S, Heussel CP, et al. Detection and size of pulmonary lesions: How accurate is MRI? A prospective comparison of CT and MRI. *Acta Radiol.* 2012;53(2):153–160. doi: 10.1258/ar.2011.110445

36. Koo CW, Lu A, Takahashi EA, et al. Can MRI contribute to pulmonary nodule analysis? *J Magn Reson Imaging*. 2019;49(7):e256–e264. doi: 10.1002/jmri.26587
37. Koyama H, Ohno Y, Kono A, et al. Quantitative and qualitative assessment of non-contrast-enhanced pulmonary MR imaging for management of pulmonary nodules in 161 subjects *Eur Radiol*. 2008;18(10):2120–2131. doi: 10.1007/s00330-008-1001-2
38. Koyama H, Ohno Y, Seki S, et al. Value of diffusion-weighted MR imaging using various parameters for assessment and characterization of solitary pulmonary nodules. *Eur J Radiol*. 2015;84(3):509–515. doi: 10.1016/j.ejrad.2014.11.024
39. Huang YS, Niisato E, Su MY, et al. Detecting small pulmonary nodules with spiral ultrashort echo time sequences in 1.5 T MRI. *MAGMA*. 2021;34(3):399–409. doi: 10.1007/s10334-020-00885-x
40. Ying GS, Maguire MG, Glynn RJ, et al. Calculating sensitivity, specificity, and predictive values for correlated eye data. *Investig Ophthalmol Vis Sci*. 2020;61(11):29. doi: 10.1167/iovs.61.11.29
41. Bradley SH, Kennedy MP, Neal RD. Recognising lung cancer in primary care. *Adv Ther*. 2019;36(1):19–30. doi: 10.1007/s12325-018-0843-5
42. Nikolaev E, Gombolevskiy V, Gonchar AP, et al. Incidental findings during lung cancer screening by low-dose computed tomography. *Tuberc Lung Dis*. 2018;96(11):60–67. doi: 10.21292/2075-1230-2018-96-11-60-67
43. Loverdos K, Fotiadis A, Kontogianni C, et al. Lung nodules: A comprehensive review on current approach and management. *Ann Thorac Med*. 2019;14(4):226–238. doi: 10.4103/atm.ATM_110_19

ОБ АВТОРАХ	AUTHORS' INFO
* Панина Ольга Юрьевна,.; адрес: Россия, 127051, Москва, ул. Петровка, д. 24, стр. 1; ORCID: https://orcid.org/0000-0002-8684-775X ; eLibrary SPIN: 5504-8136; e-mail: o.panina@npcmr.ru	* Olga Yu. Panina , MD; address: 24/1 Petrovka str., 127051, Moscow, Russia; ORCID: https://orcid.org/0000-0002-8684-775X ; eLibrary SPIN: 5504-8136; e-mail: o.panina@npcmr.ru
Васильев Юрий Александрович, к.м.н.; ORCID: https://orcid.org/0000-0002-0208-5218 ; eLibrary SPIN: 4458-5608; e-mail: dr.vasilev@me.com	Yuriy A. Vasilev , MD, Cand. Sci. (Med.); ORCID: https://orcid.org/0000-0002-0208-5218 ; eLibrary SPIN: 4458-5608; e-mail: dr.vasilev@me.com
Грик Евгения Андреевна; ORCID: http://orcid.org/0000-0002-7908-3982 ; eLibrary SPIN: 5558-7307; e-mail: evgeniyagrik@gmail.com	Evgeniia A. Grik ; MD ORCID: http://orcid.org/0000-0002-7908-3982 ; eLibrary SPIN: 5558-7307; e-mail: evgeniyagrik@gmail.com
Ахмад Екатерина Сергеевна,.; ORCID: http://orcid.org/0000-0002-8235-9361 ; eLibrary SPIN: 5891-4384; e-mail: e.ahmad@npcmr.ru	Kate S. Akhmad , ORCID: http://orcid.org/0000-0002-8235-9361 ; eLibrary SPIN: 5891-4384; e-mail: e.ahmad@npcmr.ru
Васильева Юлия Николаевна, к.м.н.; ORCID: http://orcid.org/0000-0002-1066-3989 ; eLibrary SPIN: 9777-2067; e-mail: drugya@yandex.ru	Yulia N. Vasileva , MD, Cand. Sci. (Med.); ORCID: http://orcid.org/0000-0002-1066-3989 ; eLibrary SPIN: 9777-2067; e-mail: drugya@yandex.ru

	drugya@yandex.ru
* Автор, ответственный за переписку	*Corresponding author

ARTICLE IN PRESS