

DOI: <https://doi.org/10.17816/DD76726>

## Оценка диаметра лёгочной артерии при различной степени тяжести течения COVID-19 (по данным бесконтрастной компьютерной томографии лёгких)

А.Ф. Алиев<sup>1,3</sup> Н.Д. Кудрявцев<sup>1,2</sup>, А.В. Петряйкин<sup>2</sup>, З.Р. Артюкова<sup>2</sup>, А.С. Шкода<sup>1</sup>, С.П. Морозов<sup>2</sup>

<sup>1</sup> Городская клиническая больница № 67 имени Л.А. Ворохобова Департамента здравоохранения города Москвы, Москва, Российская Федерация

<sup>2</sup> Научно-практический клинический центр диагностики и телемедицинских технологий Департамента здравоохранения г. Москвы, Москва, Российская Федерация

<sup>3</sup> Московский городской научно-практический центр борьбы с туберкулезом Департамента здравоохранения г. Москвы, Москва, Российская Федерация

### АННОТАЦИЯ

**Обоснование.** Компьютерная томография является методом выбора при оценке объёма поражения лёгких при вирусных пневмониях, в том числе ассоциированных с COVID-19. Помимо оценки объёма поражения лёгких, компьютерная томография позволяет определить размеры магистральных сосудов грудной клетки. Это позволило проанализировать связь между тяжестью течения COVID-19 и наличием изменения диаметров лёгочной артерии и восходящей аорты. Расширение лёгочной артерии является признаком лёгочной гипертензии. Изучение данных закономерностей может иметь клиническое значение в отношении определения тактики лечения и прогноза течения заболевания COVID-19.

**Цель** — оценить зависимость между диаметром лёгочной артерии и степенью тяжести течения COVID-19 у пациентов различного возраста.

**Материал и методы.** Одноцентровое одномоментное сплошное неконтролируемое исследование выполнено в группе пациентов ( $n=511$ , 267 мужчин, медиана 59 лет, IQR 49,0–65,0, размах от 31 до 84 лет), проходивших лечение во временном госпитале для лечения пациентов с COVID-19. При госпитализации все пациенты прошли компьютерное томографическое исследование органов грудной клетки с помощью мобильной системы Aigo TruCT (Stryker, США). Степень поражения лёгочной ткани оценивалась по шкале КТ 1–4. Измерение диаметра лёгочной артерии и восходящей аорты проводилось стандартными инструментами рабочей станции врача-рентгенолога перпендикулярно длинной оси сосуда.

**Результаты.** Получены следующие статистически значимые закономерности: расширение лёгочной артерии и увеличение отношения лёгочной артерии/восходящей аорты было связано с увеличением степени поражения лёгких при COVID-19 (критерий Краскела–Уоллиса,  $p < 0,001$ ; медианный тест,  $p < 0,001$ ); диаметр восходящего отдела аорты достоверно увеличивается с возрастом пациента (критерий Краскела–Уоллиса,  $p < 0,001$ ; медианный тест,  $p < 0,001$ ). Показаны недостоверная связь между увеличением диаметра лёгочной артерии и возрастом пациента (критерий Краскела–Уоллиса,  $p = 0,094$ ; медианный тест,  $p = 0,311$ ) и недостоверная связь между изменением диаметра восходящей аорты и степенью поражения лёгких (критерий Краскела–Уоллиса,  $p = 0,061$ ; медианный тест,  $p = 0,165$ ). Во всех возрастных группах с тяжёлым течением заболевания и большим объёмом

поражения лёгких (КТ-3 и КТ-4) показано достоверно большее количество пациентов с признаками лёгочной гипертензии (расширенная от 29 мм и более лёгочная артерия).

**Заключение.** Дилатация лёгочной артерии и увеличение отношения диаметров лёгочной артерии/восходящей аорты достоверно связано с увеличением объёма поражения лёгких при COVID-19 во всех возрастных группах.

**Ключевые слова:** COVID-19; лёгочная артерия; лёгочная гипертензия; аорта; компьютерная томография.

#### **Как цитировать**

Алиев А.Ф., Кудрявцев Н.Д., Петрайкин А.В., Артюкова З.Р., Шкода А.С., Морозов С.П. Оценка диаметра лёгочной артерии при различной степени тяжести течения COVID-19 (по данным бесконтрастной компьютерной томографии лёгких) // *Digital Diagnostics*. 2021. Т. 2, № 3. С. 00–00. DOI: <https://doi.org/10.17816/DD76726>

**Рукопись получена: 26.07.2021 Рукопись одобрена: 07.09.2021 Опубликовано: 29.09.2021**

ARTICLE IN PRESS

## Assessment of pulmonary artery diameter in accordance with severity of COVID-19 (according to non-contrast computer tomography)

Alexander F. Aliev<sup>1,3</sup>, Nikita D. Kudryavtsev<sup>1,2</sup>, Alexey V. Petraikin<sup>2</sup>, Andrey S. Shkoda<sup>1</sup>, Sergey P. Morozov<sup>2</sup>

<sup>1</sup> L.A. Vorokhobov Municipal Clinical Hospital No 67 of the Moscow Health Department, Moscow, Russian Federation

<sup>2</sup> Moscow Center for Diagnostics and Telemedicine, Moscow, Russian Federation, Moscow, Russian Federation

<sup>3</sup> The Moscow Research and Clinical Center for Tuberculosis Control of the Moscow Health Department, Moscow, Russian Federation

### ABSTRACT

**BACKGROUND:** Computed tomography is the method of choice for assessing the volume of lung damage in viral pneumonias including those associated with COVID-19. In addition to assessing the volume of lung damage, computed tomography makes it possible to determine the size of the main vessels of the thorax. This allowed us to analyze the relationship between the severity of COVID-19 and the presence of changes in the diameters of the pulmonary artery (PA) and ascending aorta (Ao). Dilation of the PA is a sign of pulmonary hypertension. The study of these patterns may be of clinical significance in determining the treatment tactics and prognosis of the course of COVID-19 disease.

**AIM:** To evaluate the relationship between PA diameter and the severity of COVID-19 course in patients of different ages.

**MATERIALS AND METHODS:** This study is a single-center, cross-section, continuous, uncontrolled study performed on a group of patients ( $n=511$ , 267 men, median 59 years, IQR 49.0–65.0, range from 31 to 84 years) who were treated in a temporary hospital to treat patient with COVID-19. During hospitalization all patients were examined by CT scan of the chest. All studies were carried out using a mobile CT scan system Airo TruCT (Stryker, USA). The degree of damage to the lung tissue was assessed using the CT volume scale 1–4. Measurement of the LA and Ao diameters was carried out using standard instruments of the radiologist's CT workstation perpendicular to the long axis of the vessel.

**RESULTS:** The following statistically significant regularities were obtained: the detection of a dilated pulmonary artery (PA) and an increased PA/Ao ratio correlated to an increase in the degree of lung damage in COVID-19 (Kruskal-Wallis test, K-W  $p < 0.001$ ; Median test, MT  $p < 0.001$ ), diameter of the ascending aorta (Ao) significantly increases with the patient's age (K-W  $p < 0.001$ ; MT  $p < 0.001$ ). An insignificant correlation between an increase in the diameter of the pulmonary artery (PA) and the patient's age (K-W  $p = 0.094$ ; MT  $p = 0.311$ ) and an insignificant correlation between a detection of a change in aortic (Ao) diameter and the degree of lung damage (K-W  $p = 0.061$ ; MT  $p = 0.165$ ) were shown. In groups with a severe course of the disease and a large volume of lung lesions (CT-3 and CT-4), a significantly greater number of patients with signs of pulmonary hypertension (a detection of dilated pulmonary artery: 29 mm and more) was shown for all age groups.

**CONCLUSION:** The study showed that PA dilatation and increased PA/Ao diameter ratio were significantly associated with increased pulmonary lesion volume in COVID-19 in all age groups.

**Keywords:** COVID-19; pulmonary artery; pulmonary hypertension; thoracic aorta; X-ray computed tomography.

**To cite this article**

Aliev AF, Kudryavtsev ND, Petraikin AV, Shkoda AS, Morozov SP. Changing of pulmonary artery diameter in accordance with severity of COVID-19 (assessment based on non-contrast computer tomography). *Digital Diagnostics*. 2021;2(3):00–00. DOI: <https://doi.org/10.17816/DD76726>

Received: 26.07.2021

Accepted: 07.09.2021

Published: 29.09.2021

ARTICLE IN PRESS

## ОБОСНОВАНИЕ

В условиях развития пандемии COVID-19 компьютерная томография (КТ) лёгких стала одним из ведущих методов диагностики и оценки тяжести течения коронавирусной инфекции [1–3].

Согласно федеральным клиническим рекомендациям по профилактике, диагностике и лечению новой коронавирусной инфекции [2], определены четыре степени тяжести течения COVID-19. Это деление основано на ряде клинико-лабораторных показателей, включая объём поражения лёгочной ткани по классификации КТ 1–4 [1, 3]. У пациентов с лёгкой степенью тяжести заболевания поражение лёгких не выявляется (КТ-0); для средней тяжести заболевания степень поражения лёгких составляет до 25% (КТ-1) и 50–75% (КТ-2); для тяжёлого течения заболевания характерна большая степень поражения лёгких — 50–75% (КТ-3), для крайне тяжёлого — более 70% (КТ-4). Степень тяжести пневмонии по классификации КТ имеет и прогностическое значение. Так, показано достоверное увеличение доли умерших пациентов в зависимости от объёма поражённой паренхимы лёгких по шкале КТ, в том числе при переходе от лёгкого и среднетяжёлого к тяжёлому и крайне тяжёлому течению (от КТ 1–2 к КТ 3–4) отмечался скачок риска летального исхода [4].

При анализе радиологических признаков, характерных для COVID-19-ассоциированной пневмонии, значительное внимание уделяется оценке паренхимы лёгких, плевры, бронхиального дерева и в меньшей степени — изменениям магистральных сосудов [5, 6]. Подчёркивается, что наиболее характерными и устойчивыми признаками COVID-19-ассоциированной пневмонии являются расширение сегментарных лёгочных артерий (ЛА) [7], а также высокие риски развития тромбоэмболии лёгочных артерий и острого респираторного дистресс-синдрома, что сопровождается ухудшением газообмена, развитием гипоксемии и полиорганной недостаточности [4, 7, 8].

Показано достоверное увеличение диаметра ЛА и соотношения диаметров ЛА и восходящей аорты (Ао) у пациентов с летальным исходом по сравнению выздоровевшими [9].

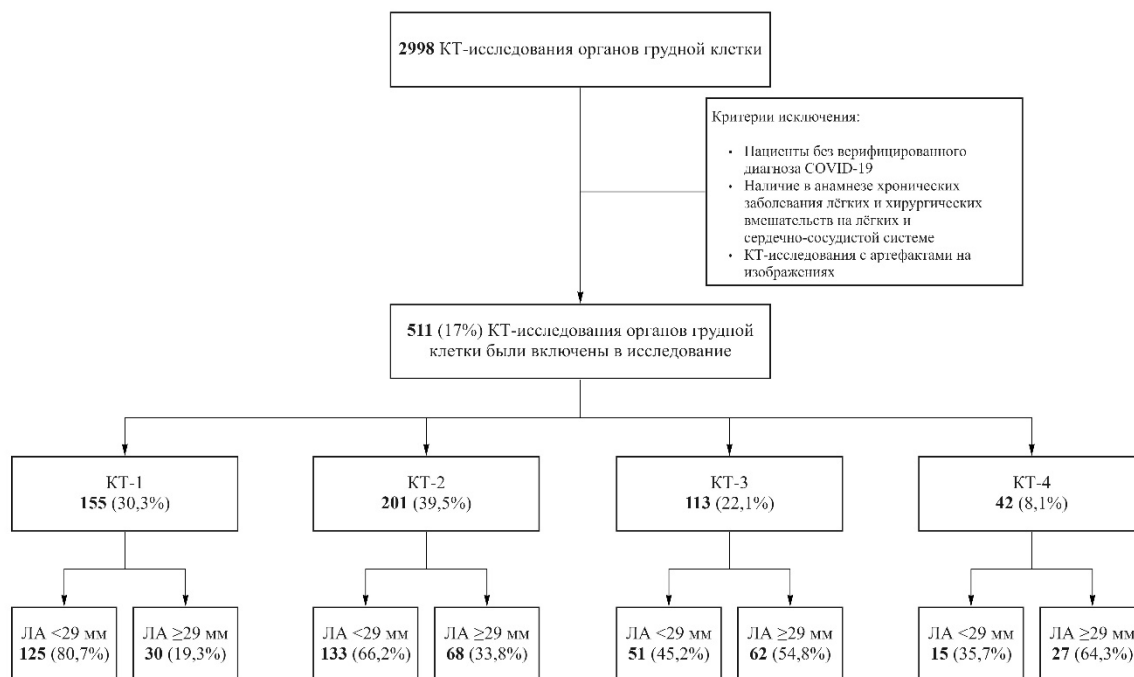
Таким образом, для оценки течения коронавирусной инфекции, эффективности проводимой терапии и прогноза с помощью КТ можно учитывать не только объём поражения лёгких, но и состояние сосудов лёгких — как сегментарных лёгочных артерий, [10–12], так и лёгочного ствола (основной лёгочной артерии) [9]. Повышение давления в артериальном сосудистом русле малого круга кровообращения свидетельствует о затруднении транзита крови через лёгкие, что в свою очередь сокращает компенсаторные возможности пациента и приводит к развитию сердечной недостаточности.

**Цель исследования** — выявить взаимосвязь между тяжестью течения коронавирусной инфекции COVID-19 и диаметром магистральных сосудов средостения (ЛА и Ао) у пациентов различного возраста.

## МЕТОДЫ

### Дизайн исследования

Проведено одноцентровое одномоментное сплошное неконтролируемое исследование, основанное на результатах КТ органов грудной клетки (рис. 1).



**Рис. 1.** Дизайн исследования.

КТ — компьютерная томография; КТ 1–4 — адаптированная шкала для визуальной оценки зависимости тяжести общего состояния пациента от характера и выраженности рентгенологических признаков изменений в лёгких при COVID-19; ЛА — лёгочная артерия.

## Критерии соответствия

Критерии включения: диагноз коронавирусной инфекции COVID-19, подтверждённый методом полимеразной цепной реакции; наличие признаков вирусной пневмонии на КТ-изображениях; наличие добровольного информированного согласия о проведении медицинского вмешательства. КТ-исследования органов грудной клетки пациентам выполнены впервые в резервном госпитале в день госпитализации либо в течение 4 дней после даты госпитализации при условии выполнения КТ-исследования органов грудной клетки на догоспитальном этапе в другом медицинском учреждении [3].

Критерии исключения: наличие в анамнезе установленного хронического заболевания лёгких, хирургических вмешательств на органах грудной клетки, а также выраженные артефакты на КТ-изображениях, препятствующие адекватной оценке объёма поражения лёгких и измерению диаметров магистральных сосудов.

Критерии невключения: пациенты без признаков вирусной пневмонии на КТ-изображениях (КТ-0) в связи с ограниченным числом таких госпитализаций.

## Условия проведения

Исследование выполнено с участием группы пациентов, проходивших лечение во временном резервном госпитале в ледовом дворце «Крылатское» (ГБУЗ «ГКБ № 67 им. Л.А. Ворохобова ДЗМ») в период с 08 октября 2020 г. по 05 декабря 2020 г.

## Описание медицинского вмешательства



За указанное время работы госпиталя с целью диагностики или динамического наблюдения пациентов с вирусной пневмонией COVID-19 проведено 2998 бесконтрастных КТ-исследований органов грудной клетки.

КТ-исследования проведены на мобильном компьютерном томографе Airo TruCT (Stryker, США), который установлен в резервном госпитале для лечения пациентов с COVID-19 (рис. 2). Используемый мобильный томограф имеет расширенный диаметр апертуры 105 см и 32 ряда детекторов. Данная КТ-система предназначена для использования в нейрохирургических операционных, однако её компактность, низкие требования к энергообеспечению (возможность подключения в электрическую сеть мощностью 1,5 кВт) позволили эффективно применять устройство в условиях временного госпиталя. Блок питания томографа позволяет обеспечивать кратковременное сканирование с мощностью до 30 кВт. С учётом необходимости обеспечения режима круглосуточной работы были выбраны следующие параметры сканирования: напряжение на рентгеновской трубке 120 кВ; ток 38 мА; толщина среза 1 мм; матрица 512×512; питч 1,415; время ротации 1,92 с, средняя протяжённость сканирования 30 см (12 с); эффективная доза 3,9 мЗв. Максимальный поток — до 6 пациентов в час.

Полученные анонимизированные КТ-изображения оценивались независимо двумя рентгенологами с опытом работы 3 года и 9 лет соответственно. Для просмотра КТ-изображений и проведения измерений использовали программное обеспечение Единого радиологического информационного сервиса Единой медицинской информационно-аналитической системы города Москвы (ЕРИС ЕМИАС) на платформе Agfa Enterprise Imaging (Agfa HealthCare, Бельгия). Для оценки степени поражения лёгких и измерения магистральных сосудов использовали 1-миллиметровые аксиальные КТ-срезы с лёгочными и мягкоткаными параметрами окна просмотра: ширина и уровень окна — 1500 HU, -500 HU и 350 HU, 50 HU соответственно.

В условиях большого потока пациентов для оценки объёма поражения лёгких применяли эмпирическую визуальную шкалу, основанную на визуальной оценке объёма уплотнённой лёгочной ткани по данным аксиальных и реконструированных в корональной и сагиттальной проекциях изображений грудной клетки. Компьютерассистированные методы оценки объёма поражённой паренхимы не применялись.

Оценку объёма поражения лёгких по классификации КТ 1–4 проводили в соответствии с утверждёнными методическими рекомендациями [1, 2] и схемой описания патологических изменений, предложенной отечественными авторами с учётом указания объёма поражения паренхимы лёгких. Определяли изменения лёгочной ткани (матовое стекло, ретикулярные уплотнения, консолидация, симптомы «булыжной мостовой», «воздушной бронхографии», обратного «ореола») с оценкой объёма поражения и локализацией изменений по долям и сегментам лёгких.

Размер ЛА измеряли на аксиальных срезах в наиболее широком месте, перпендикулярно длинной оси сосуда (рис. 3, а, с, е, г). Размер восходящей аорты измерялся на уровне максимального диаметра правой лёгочной артерии [13]. Ограничением точности измерений было отсутствие контрастного усиления, кардиосинхронизации и сниженное отношение сигнал/шум. Результаты измерений были получены усреднением независимых измерений, выполненных двумя рентгенологами. В случае значимого расхождения результатов оценки степени поражения паренхимы или измерения магистральных сосудов (более 2 мм) учитывалось мнение третьего врача-рентгенолога со стажем работы 15 лет.

## **Основной исход исследования**

Оценить корреляцию между различными измеряемыми параметрами магистральных сосудов средостения (ЛА, Ао) и их производной величиной с объёмом поражения лёгочной паренхимы и зависимостью от возраста.

### **Дополнительные исходы исследования**

Оценка взаимосвязи между диаметром восходящей Ао и возрастом пациента, что способно подтвердить ранее установленные закономерности.

### **Анализ в подгруппах**

В ходе исследования пациенты обоих полов распределены по 4 группам в зависимости от объёма поражения лёгких (КТ 1–4) и трём возрастным диапазонам (до 50 лет, от 51 до 69 лет, старше 70 лет).

### **Этическая экспертиза**

Исследование проведено в соответствии с Хельсинкской декларацией, разработанной Всемирной медицинской ассоциацией.

Проведение исследования одобрено независимым этическим комитетом Московского регионального отделения Российского общества рентгенологов и радиологов № 2/2021 от 18 февраля 2021 г.

Все пациенты подписали добровольное информированное согласие о проведении медицинского вмешательства (КТ-исследования) и использовании своих медицинских данных в научных целях.

### **Статистический анализ**

Статистическая обработка данных проведена с помощью программного обеспечения StatSoft Statistica 12. Определение необходимого объёма выборки осуществляли по номограмме Альтмана (при мощности 0,8 и уровне значимости 0,05). Обследование более 500 пациентов позволило нам получить минимально достаточный размер выборки для получения статистически значимых результатов. Проверка на нормальность распределения количественных данных проведена с использованием критериев Колмогорова–Смирнова с поправкой Лиллиефорса и Шапиро–Уилка. С учётом отличного от нормального распределения показателей ЛА и Ао в ряде изученных групп, а также разного числа пациентов, распределённых по группам, оценка достоверности различий была выполнена с использованием непараметрического критерия Краскела–Уоллиса (К-У), непараметрического аналога ANOVA и медианного теста. Для дополнительной оценки связи ряда изученных показателей размеров магистральных сосудов средостений был применён непараметрический коэффициент ранговой корреляции Спирмена ( $\rho$ ). При анализе различий между группами применяли таблицы 2×2, непараметрический F-критерий Фишера. Уровень значимости ( $p$ ) во всех тестах соответствовал  $<0,05$ .

## **РЕЗУЛЬТАТЫ**

### **Объекты (участники) исследования**

Проанализированы КТ-исследования 511 пациентов, средний возраст  $57 \pm 12$  лет, медианный возраст 59 лет; IQR 49,0–65,0 лет; min. 31 год, max. 84 года; мужчин 52,2%, женщин 47,8%. Распределение пациентов по полу, степени поражения лёгких и возрастным интервалам представлено в **табл. 1**. КТ-изображения пациентов с разным объёмом поражения паренхимы лёгких и соответствующими измерениями лёгочной артерии представлены на рис. 3.

### **Основные результаты исследования**



Получены следующие достоверные закономерности: увеличение диаметра ЛА от степени поражения лёгких (К-У  $p < 0,001$ ; медианный тест,  $p < 0,001$ ); увеличение диаметра Ао от возраста пациента (К-У  $p < 0,001$ ; МТ  $p < 0,001$ ); повышение отношения ЛА/Ао в зависимости от тяжести поражения лёгких (К-У  $p < 0,001$ ; МТ  $p = 0,008$ ) и снижение данного показателя от возраста (К-У  $p < 0,001$ ; МТ  $p < 0,001$ ). Корреляция небольшого увеличения диаметра лёгочного ствола с возрастом (К-У  $p = 0,094$ ; МТ  $p = 0,311$ ) недостоверна, как и незначительное увеличение диаметра аорты от степени поражения лёгких (К-У  $p = 0,061$ ; МТ  $p = 0,165$ ).

В соответствии с результатами, представленными на рис. 4, определены следующие коэффициенты корреляции Спирмена (между диаметром ЛА и степенью тяжести поражения): по всей выборке —  $r = 0,268$ ;  $p < 0,005$ ; до 50 лет —  $r = 0,245$ ;  $p < 0,005$ ; от 50 до 70 лет —  $r = 0,229$ ;  $p < 0,005$ ; 70 лет и старше —  $r = 0,374$ ;  $p < 0,005$ , т.е. отмечена слабая положительная связь. При анализе различий по одностороннему F-критерию Фишера показано достоверное расширение лёгочной артерии (более 29 мм) у пациентов с тяжёлым течением пневмонии (КТ 3–4); табл. 2.

### Дополнительные результаты исследования

В качестве дополнительных результатов, полученных в ходе исследования, можно отметить следующие наблюдения: в группе пациентов старшего возраста (>70 лет) тяжёлое течение заболевания COVID-19 (КТ 3–4) отмечалось чаще (37%). В возрастной группе (<50 лет) реже развивалось тяжёлое течение заболевания (21%). В средней возрастной группе (50–69 лет) количество случаев тяжёлого течения заболевания занимало промежуточное значение (32%).

Следует также отметить, что увеличение диаметра лёгочной артерии от КТ-1 до КТ-4 составило 12,9% (рассчитанное как отношение разности величин к половине суммы), при этом отношение среднего квадратичного отклонения к средним величинам ЛА составило 13,5%. Для отношения ЛА/Ао относительное увеличение составило 8,3%, а отношение среднего квадратичного отклонения к средним показателям — 11,9%. По этим оценочным показателям увеличение диаметра ЛА более выражено связано с увеличением степени КТ, чем отношение ЛА/Ао при меньшей разнице коэффициента вариации. Таким образом, оценивать изменения ЛА предпочтительнее по данному показателю изолированно, чем по отношению ЛА/Ао.

### Нежелательные явления

Нежелательных явлений при выполнении бесконтрастной компьютерной томографии грудной клетки у пациентов не отмечалось. Исследования проводились по стандартному бесконтрастному протоколу для диагностики заболеваний органов грудной клетки.

Нежелательные явления, связанные с использованием мобильного компьютерного томографа Aigo TruCT, не отмечены. Лучевая нагрузка не превышала значений, характерных для стационарных компьютерных томографов.

### ОБСУЖДЕНИЕ

#### Резюме основного результата исследования

В ходе работы были изучены взаимосвязи диаметров лёгочной артерии, аорты и их отношения у пациентов с различной степенью тяжести COVID-19-ассоциированной пневмонии в зависимости от принадлежности к возрастным группам. Выявлена достоверная положительная взаимосвязь между диаметром лёгочного ствола и объёмом поражения паренхимы лёгких при COVID-19. Показано недостоверное увеличение диаметра лёгочного

ствола от возраста. Отмечалось достоверное расширение аорты в старших возрастных группах, при этом без связи с увеличением тяжести заболевания.

### Обсуждение основного результата исследования

Показано равномерное, но недостоверное увеличение диаметра лёгочного ствола от возраста (см. рис. 4). Значения для возрастных интервалов до 50 лет; 50–69 лет; 70 и более лет были  $27,0 \pm 3,6$ ;  $27,6 \pm 3,8$ ;  $28,2 \pm 4,1$  мм (среднее  $\pm$  среднее квадратичное отклонение) соответственно. Однако было показано достоверное увеличение диаметра ЛА от степени тяжести поражения паренхимы лёгких при COVID-19-ассоциированной вирусной пневмонии (см. рис. 4). Для степеней КТ 1–4 были определены следующие средние значения ЛА:  $26,7 \pm 3,4$ ;  $26,9 \pm 3,4$ ;  $28,8 \pm 4,1$ ;  $30,4 \pm 4,4$  мм соответственно. Для диаметра аорты были показаны обратные закономерности. Отмечалось достоверное изменение (увеличение) диаметра аорты с возрастом —  $31,2 \pm 3,7$ ;  $34,6 \pm 3,9$ ;  $34,8 \pm 5,6$  мм для определённых выше возрастных интервалов. Отмечалось недостоверное изменение (увеличение) диаметра аорты с нарастанием степени тяжести поражения лёгких (КТ 1–4):  $33,3 \pm 4,9$ ;  $33,7 \pm 4,2$ ;  $34,2 \pm 3,9$ ;  $34,6 \pm 4,3$  мм. Производный параметр — отношение ЛА/Ао — демонстрировал достоверное изменение (снижение) с возрастом ( $0,87 \pm 0,11$ ;  $0,80 \pm 0,12$ ;  $0,82 \pm 0,15$  отн. ед. соответственно), обусловленное выраженным увеличением диаметра Ао с возрастом и незначительным увеличением диаметра лёгочной артерии. Достоверным было также изменение (увеличение) показателя ЛА/Ао при увеличении степени поражения лёгочной ткани (КТ 1–4):  $0,81 \pm 0,13$ ;  $0,81 \pm 0,11$ ;  $0,85 \pm 0,14$ ;  $0,88 \pm 0,12$  отн. ед. соответственно.

Полученные средние показатели диаметра ЛА и отношения ЛА/Ао в группе КТ-1 с наименьшим объёмом поражения ( $26,7 \pm 3,4$ ;  $0,81 \pm 0,13$ ) оказались несколько выше средних показателей, определённых как норма во Фремингемском кардиологическом исследовании [14], где были определены средние показатели размера ЛА —  $25,1 \pm 2,8$  мм, среднего отношения ЛА/Ао —  $0,77 \pm 0,09$ . Возможно, это связано с методическими особенностями: наши измерения были выполнены без кардиосинхронизации, что могло привести к увеличению измеренных диаметров сосудов и непропорциональному делению исследованных групп по полу. Средний измеренный диаметр аорты в группе пациентов до 50 лет ( $31,2 \pm 3,7$  мм) был хорошо сопоставим с результатами в обзоре [15], посвящённом возрастным измерениям аорты ( $31,1 \pm 4$  мм), где также отмечается увеличение диаметра аорты с возрастом вследствие снижения эластичности стенок сосуда.

Группы с тяжёлым течением коронавирусной инфекции (КТ 3–4) (см. рис. 2, b, d, f, h) демонстрировали статистически достоверное повышение доли пациентов с расширением диаметра лёгочной артерии более 29 мм для всех возрастных диапазонов (см. табл. 2). В среднем эта группа пациентов составляла 60,6%, что вдвое больше среднего количества пациентов с расширением ЛА более 29 мм в группах с лёгким течением COVID-19 (КТ 1–2).

Полученные нами данные хорошо согласуются с ранее полученными результатами [9], где было достоверно показано, что лёгочная артерия расширяется у пациентов с COVID-19-ассоциированной пневмонией по сравнению с данными до заболевания, и также достоверно увеличивается отношение ЛА/Ао, однако связь данных показателей с тяжестью течения пневмонии была невыраженной.

Пороговые показатели диаметра ЛА, выше которых можно достоверно утверждать о формировании лёгочной гипертензии, различны. Например, верхние границы диаметра ЛА, выше которых у пациентов отмечалась одышка, составляли 29 мм у мужчин и 27 мм у женщин, критическое отношение ЛА/Ао составило 0,9 [13, 16]. В другом исследовании предложены показатели ЛА 29 мм, а отношение ЛА/Ао — как критерии, выше которых может быть диагностирована лёгочная гипертензия, при этом показана высокая чувствительность, но недостаточная специфичность данных значений [14]. Другой

предложенный порог 31,5 мм, выше которого регистрируется лёгочная гипертензия, также показал низкую специфичность [14]. В руководстве по диагностике и лечению лёгочной гипертензии отмечается пороговый уровень 29 мм [17].

Таким образом, выбранный порог 29 мм обоснован, но, возможно, будет скорректирован при получении дополнительных данных по оценке давления в лёгочной артерии, например, при ультразвуковых измерениях [18]. Полученные нами данные о статистически достоверно большем количестве пациентов с диаметром ЛА более 29 мм в группах пациентов с тяжёлым течением (см. табл. 2) свидетельствуют о возможном вкладе формирования лёгочной гипертензии в более тяжёлое течение заболевания.

Исследованный нами показатель ЛА/Ао не продемонстрировал превышения пороговых значений 0,9 и 1 [9] и достигал максимальных величин  $0,88 \pm 0,12$  в группе пациентов со степенью поражения лёгких КТ-4. Достоверное увеличение данного показателя соответствует результатам, полученным в работе P. Spagnolo и соавт. [9]. Подчёркивая клиническую значимость расширения ЛА, авторы приводят достоверные данные об увеличении диаметра ЛА и соотношения диаметра ЛА/Ао у пациентов с летальным исходом по сравнению с выздоровевшими. В данной публикации была отмечена слабая положительная корреляция между степенью поражения лёгких (также разделённых по степени тяжести 1–4) и увеличением диаметра ЛА. Было показано достоверное расширение диаметра ЛА у обследованных пациентов по сравнению с состоянием до развития пневмонии, однако объём выборки был небольшим (45 пациентов). Необходимость корректировки расширения ЛА с определением отношения ЛА/Ао подтверждается достоверно меньшим, но достаточно высоким количеством пациентов с расширением ЛА в когорте с малым объёмом поражения (до 50%); см. табл. 2. Применение этого критерия целесообразно для исключения конституционально обусловленной широкой ЛА. Но этот вспомогательный сравнительный критерий малоэффективен, если пациент входит в возрастную категорию старше 50 лет и имеет гипертоническую болезнь, поскольку аорта также расширяется вследствие повреждения соединительно-тканного каркаса стенки [15].

Эффективность измерения лёгочной артерии как прогностического признака лёгочной гипертензии и дополнительного маркера тяжести подтверждается преимущественным билатеральным процессом поражения лёгочной ткани [9]. Лёгочная артерия аккумулирует нарастающее гемодинамическое неблагополучие в малом круге, являясь дополнительным предиктором тяжести течения COVID-19-ассоциированной вирусной пневмонии. Расширение ЛА, отмеченное в виде достоверной связи с объёмом поражения паренхимы, вероятно, обусловлено нарастающей лёгочной гипертензией.

Известно, что аутоиммунные заболевания в лёгких проявляются признаками интерстициальной пневмонии, а лёгочная гипертензия развивается, например, на фоне прогрессирования идиопатического лёгочного фиброза за счёт массивного интерстициального поражения лёгких [19]. Нормальная архитектура лёгочных сосудов деформируется вследствие массивного воспаления лёгочного интерстиция. Сужение капилляров и нарушение целостности эндотелия приводит к микротромбообразованию и склерозу мелких сосудов и, как следствие, повышению гидравлического сопротивления, формируется лёгочная гипертензия [20]. Развитие COVID-19-ассоциированной вирусной пневмонии обусловлено высоким уровнем экспрессии ангиотензинпревращающего фермента 2-го типа (АПФ2) в альвеолярных клетках II типа в лёгких, которые являются мишенью спайкового антигена вируса SARS-CoV-2, что является причиной развития интерстициального поражения лёгких [11, 12]. Приводящим к микротромбообразованию поражающим фактором может быть как непосредственное поражение эндотелия сосудов вследствие экспрессирования в них рецептора АПФ2 [15, 20, 21], так и возможное вторичное иммунное поражение сосудистого русла и развитие отёка и экссудации. Этому способствует

обширное накопление компонентов комплемента в стенках альвеол, что приводит к повреждению эндотелиальных клеток капилляров лёгких и последующей активации свёртывания [20]. Истощение рецепторной системы АПФ2 в сосудистом русле лёгких может способствовать эндотелиальной дисфункции и воспалению, а также обострять течение атеросклероза и диабетической ангиопатии [15, 20], а при COVID-19 — обуславливать отсроченные негативные реакции в виде прогрессирования атеросклеротического поражения сосудов.

Сообщается о феномене VES (vascular enlargement sign) — признаке расширенных сосудов при COVID-19-пневмонии, однако данный феномен не был глубоко изучен, и в нескольких доступных исследованиях сообщалось о его непостоянной распространённости. Отмечается, что данный признак встречается у 76,9% пациентов с признаками вирусной пневмонии [7, 10].

Наличие лёгочной гипертензии вне зависимости от причин, которые её вызвали, оказывает вторичное негативное влияние на течение вирусной пневмонии, особенно при массивных поражениях лёгких.

Продемонстрированное в работе расширение лёгочного ствола от степени тяжести поражения паренхимы лёгких позволяет рассматривать формирование лёгочной гипертензии как один из важных признаков тяжести течения COVID-19-ассоциированной пневмонии. Установленная закономерность позволит более дифференцированно подходить к прогнозу исходов данного инфекционного заболевания, разработать эффективные методы терапии и выделить популяционные группы риска тяжёлого течения заболевания, требующие повышенного внимания клиницистов.

### **Ограничения исследования**

Исследование не отвечает на вопрос, является ли лёгочная гипертензия, отмеченная как расширение лёгочной артерии, исходным состоянием, или она развивается на фоне течения коронавирусной инфекции. В рамках данной работы не проводились измерения диаметра ЛА у пациентов различных возрастов без признаков вирусной пневмонии для оценки популяционной встречаемости лёгочной гипертензии (расширение лёгочной артерии). Данные о популяционной распространённости лёгочной гипертензии и расширении ЛА представлены в работе [20].

### **ЗАКЛЮЧЕНИЕ**

В ходе работы показаны статистически значимая положительная связь между расширением лёгочной артерии и степенью тяжести поражения лёгких при COVID-19-ассоциированной пневмонии во всех возрастных группах; статистически значимо более высокое число пациентов с расширением лёгочной артерии более 29 мм (признаки лёгочной гипертензии) и тяжёлой степенью поражения паренхимы лёгких (КТ 3–4). Полученные закономерности требуют дальнейшего изучения, что позволит более дифференцированно подходить к прогнозу исходов данного инфекционного заболевания, разработать эффективные методы терапии и выделить группы риска пациентов с тяжёлым течением заболевания, требующие повышенного внимания клиницистов.

### **ДОПОЛНИТЕЛЬНАЯ ИНФОРМАЦИЯ**

**Источник финансирования.** Авторы заявляют об отсутствии внешнего финансирования при проведении исследования.

**Конфликт интересов.** Авторы декларируют отсутствие явных и потенциальных конфликтов интересов, связанных с публикацией настоящей статьи.

**Вклад авторов.** А.Ф. Алиев — идея и дизайн исследования, сбор, обработка и анализ данных; Н.Д. Кудрявцев — дизайн исследования, сбор, обработка и анализ данных;



А.В. Петряйкин — дизайн исследования, обработка и анализ данных; З.Р. Артюкова — обработка данных; А.С. Шкода, С.П. Морозов — дизайн исследования, анализ данных. Все авторы подтверждают соответствие своего авторства международным критериям ICMJE (все авторы внесли существенный вклад в разработку концепции, проведение исследования и подготовку статьи, прочли и одобрили финальную версию перед публикацией).

**Благодарности.** Выражаем благодарность доктору физико-математических наук Ф.К. Алиеву и кандидату педагогических наук Т.И. Алиевой за помощь в статистической обработке данных, первичный фокус группы пациентов и советы по дизайну исследования.

**Funding source.** This study was not supported by any external sources of funding.

**Competing interests.** The authors declare that they have no competing interests.

**Authors' contribution.** A.F. Aliyev — research idea and design, data collection, processing and analysis; N.D. Kudryavtsev — research design, data collection, processing and analysis; A.V. Petryaykin — research design, data processing and analysis; Z.R. Artyukova — data processing; A.S. Skoda, S.P. Morozov — research design, data analysis. All authors made a substantial contribution to the conception of the work, acquisition, analysis, interpretation of data for the work, drafting and revising the work, final approval of the version to be published and agree to be accountable for all aspects of the work.

**Acknowledgments.** We express our gratitude to Fuzuli K. Aliev, Doctor of Physical and Mathematical Sciences and Tatiana I. Alieva, Candidate of Pedagogical Sciences for help in statistical data processing, primary focus of patients' groups and advice on study design.

## СПИСОК ЛИТЕРАТУРЫ

1. Морозов С.П., Проценко Д.Н., Сметанина С.В., и др. Лучевая диагностика коронавирусной болезни (COVID-19): организация, методология, интерпретация результатов: препринт № ЦДТ-2020-II. Версия 2 от 17.04.2020. Серия «Лучшие практики лучевой и инструментальной диагностики». Вып. 65. Москва: ГБУЗ «НПКЦ ДиТ ДЗМ», 2020. 78 с.
2. Профилактика, диагностика и лечение новой коронавирусной инфекции (COVID-19): Временные методические рекомендации. Версия 10 (08.02.2020). 2020. 261 с.
3. Фомин В.В., Терновой С.К., Серова Н.С. Рекомендации по лучевой диагностике у пациентов с COVID-19 (опыт Сеченовского Университета) // REJR. 2020. Т. 10, № 2. С. 8–13. doi: 10.21569/2222-7415-2020-10-2-8-13
4. Henkel M., Weikert T., Marston K., et al. Lethal COVID-19: radiological-pathological correlation of the lungs // *Radiol Cardiothorac Imaging*. 2020. Vol. 2, N 6. P. e200406. doi: 10.1148/rct.2020200406
5. Sun Z., Zhang N., Li Y., et al. A systematic review of chest imaging findings in COVID-19 // *Quant Imaging Med Surg*. 2020. Vol. 10, N 5. P. 1058–1079. doi: 10.21037/qims-20-564
6. Salehi S., Abedi A., Balakrishnan S., et al. Coronavirus disease 2019 (COVID-19): A systematic review of imaging findings in 919 patients // *AJR Am J Roentgenol*. 2020. Vol. 215, N 1. P. 87–93. doi: 10.2214/AJR.20.23034
7. Qanadli S.D., Beigelman-Aubry C., Rotzinger D.C. Vascular changes detected with thoracic CT in coronavirus disease (COVID-19) might be significant determinants for accurate diagnosis and optimal patient management // *AJR Am J Roentgenol*. 2020. Vol. 215, N 1. P. 15. doi: 10.2214/AJR.20.23185
8. Li X., Ma X. Acute respiratory failure in COVID-19: Is it "typical" ARDS? // *Crit Care*. 2020. Vol. 24, N 1. P. 198. doi: 10.1186/s13054-020-02911-9

9. Spagnolo P., Cozzi A., Foà R.A., et al. CT-derived pulmonary vascular metrics and clinical outcome in COVID-19 patients // *Quant Imaging Med Surg*. 2020. Vol. 10, N 6. P. 1325–1333. doi: 10.21037/qims-20-546
10. Lv H., Chen T., Pan Y., et al. Pulmonary vascular enlargement on thoracic CT for diagnosis and differential diagnosis of COVID-19: a systematic review and meta-analysis // *Ann Transl Med*. 2020. Vol. 8, N 14. P. 878–878. doi: 10.21037/atm-20-4955
11. Chang Y.C., Yu C.J., Chang S.C., et al. Pulmonary sequelae in convalescent patients after severe acute respiratory syndrome: Evaluation with thin-section CT // *Radiology*. 2005. Vol. 236, N 3. P. 1067–1075. doi: 10.1148/radiol.2363040958
12. Prokop M., van Everdingen W., van Rees Vellinga T., et al. CO-RADS: A categorical CT assessment scheme for patients suspected of having COVID-19-definition and evaluation // *Radiology*. 2020. Vol. 296, N 2. P. E97–E104. doi: 10.1148/radiol.2020201473
13. Corson N., Armato S.G., Labby Z.E., et al. CT-based pulmonary artery measurements for the assessment of pulmonary hypertension // *Acad Radiol*. 2014. Vol. 21, N 4. P. 523–530. doi: 10.1016/j.acra.2013.12.015
14. Truong Q.A., Massaro J.M., Rogers I.S., et al. Reference values for normal pulmonary artery dimensions by noncontrast cardiac computed tomography the Framingham heart study // *Circ Cardiovasc Imaging*. 2012. Vol. 5, N 1. P. 147–154. doi: 10.1161/CIRCIMAGING.111.968610
15. Collins J.A., Munoz J.V., Patel T.R., et al. The anatomy of the aging aorta // *Clin Anat*. 2014. Vol. 27, N 3. P. 463–466. doi: 10.1002/ca.22384
16. Compton G.L., Florence J., MacDonald C., et al. Main pulmonary artery-to-ascending aorta diameter ratio in healthy children on MDCT // *AJR Am J Roentgenol*. 2015. Vol. 205, N 6. P. 1322–1325. doi: 10.2214/AJR.15.14301
17. Galiè N., Humbert M., Vachiery J.L., et al. 2015 ESC/ERS guidelines for the diagnosis and treatment of pulmonary hypertension: the joint task force for the diagnosis and treatment of pulmonary hypertension of the European society of cardiology (ESC) and the European Respiratory Society (ERS): Endorsed by: Association for European Paediatric and Congenital Cardiology (AEPC), International Society for Heart and Lung Transplantation (ISHLT) // *European Heart Journal*. 2016. Vol. 37, N 1. P. 67–119. doi: 10.1093/eurheartj/ehv317
18. Parasuraman S., Walker S., Loudon B.L., et al. Assessment of pulmonary artery pressure by echocardiography – A comprehensive review // *Int J Cardiol Heart Vasc*. 2016. Vol. 12. P. 45–51. doi: 10.1016/j.ijcha.2016.05.011
19. Чучалин А.Г., Авдеев С.Н., Айсанов З.Р., и др. Диагностика и лечение идиопатического легочного фиброза. Федеральные клинические рекомендации // *Пульмонология*. 2016. Т. 26, № 4. С. 399–419. doi: 10.18093/0869-0189-2016-26-4-399-419
20. Черняев А.Л., Самсонова М.В. Патологическая анатомия лёгких. Атлас. 2-е изд., испр. и доп. Серия монографий Российского респираторного общества / под ред. А.Г. Чучалина. Москва: Атмосфера, 2011. 111 с.
21. Dolhnikoff M., Duarte-Neto A.N., de Almeida Monteiro R.A., et al. Pathological evidence of pulmonary thrombotic phenomena in severe COVID-19 // *J Thromb Haemost*. 2020. Vol. 18, N 6. P. 1517–1519. doi: 10.1111/jth.14844

## REFERENCES

1. Morozov SP, Protsenko DN, Smetanina SV, et al. Radiation diagnostics of coronavirus disease (COVID-19): organization, methodology, interpretation of results: preprint No. CDT-2020-II. Version 2 from 17.04.2020. The series "Best practices of radiation and instrumental diagnostics". Issue 65. Moscow: Scientific and Practical Clinical Center for Diagnostics and Telemedicine Technologies of the Department of Healthcare of the City of Moscow; 2020. 78 p. (In Russ).



2. Prevention, diagnosis and treatment of a new coronavirus infection (COVID-19): Temporary methodological recommendations. Version 10 (08.02.2020). 2020. 261 p. (In Russ).
3. Fomin VV, Ternovoy SK, Serova NS. Radiological guidelines in patients with COVID-19 (Sechenov University experience). *REJR*. 2020;10(2):8–13. (In Russ). doi: 21569/2222-7415-2020-10-2-8-13
4. Henkel M, Weikert T, Marston K, et al. Lethal COVID-19: radiological-pathological correlation of the lungs. *Radiol Cardiothorac Imaging*. 2020;2(6):e200406. doi: 10.1148/ryct.2020200406
5. Sun Z, Zhang N, Li Y, et al. A systematic review of chest imaging findings in COVID-19. *Quant Imaging Med Surg*. 2020;10(5):1058–1079. doi: 10.21037/qims-20-564
6. Salehi S, Abedi A, Balakrishnan S, et al. Coronavirus disease 2019 (COVID-19): A systematic review of imaging findings in 919 patients. *AJR Am J Roentgenol*. 2020;215(1):87–93. doi: 10.2214/AJR.20.23034
7. Qanadli SD, Beigelman-Aubry C, Rotzinger DC. Vascular changes detected with thoracic CT in coronavirus disease (COVID-19) might be significant determinants for accurate diagnosis and optimal patient management. *AJR Am J Roentgenol*. 2020;215(1):15. doi: 10.2214/AJR.20.23185
8. Li X, Ma X. Acute respiratory failure in COVID-19: Is it "typical" ARDS? *Crit Care*. 2020;24(1):198. doi: 10.1186/s13054-020-02911-9
9. Spagnolo P, Cozzi A, Foà RA, et al. CT-derived pulmonary vascular metrics and clinical outcome in COVID-19 patients. *Quant Imaging Med Surg*. 2020;10(6):1325–1333. doi: 10.21037/qims-20-546
10. Lv H, Chen T, Pan Y, et al. Pulmonary vascular enlargement on thoracic CT for diagnosis and differential diagnosis of COVID-19: a systematic review and meta-analysis. *Ann Transl Med*. 2020;8(14):878–878. doi: 10.21037/atm-20-4955
11. Chang YC, Yu CJ, Chang SC, et al. Pulmonary sequelae in convalescent patients after severe acute respiratory syndrome: Evaluation with thin-section CT. *Radiology*. 2005;236(3):1067–1075. doi: 10.1148/radiol.2363040958
12. Prokop M, van Everdingen W, van Rees Vellinga T, et al. CO-RADS: A categorical CT assessment scheme for patients suspected of having COVID-19-definition and evaluation. *Radiology*. 2020;296(2):E97–E104. doi: 10.1148/radiol.2020201473
13. Corson N, Armato SG, Labby ZE, et al. CT-based pulmonary artery measurements for the assessment of pulmonary hypertension. *Acad Radiol*. 2014;21(4):523–530. doi: 10.1016/j.acra.2013.12.015
14. Truong QA, Massaro JM, Rogers IS, et al. Reference values for normal pulmonary artery dimensions by noncontrast cardiac computed tomography the framingham heart study. *Circ Cardiovasc Imaging*. 2012;5(1):147–154. doi: 10.1161/CIRCIMAGING.111.968610
15. Collins JA, Munoz JV, Patel TR, et al. The anatomy of the aging aorta. *Clin Anat*. 2014;27(3):463–466. doi: 10.1002/ca.22384
16. Compton GL, Florence J, MacDonald C, et al. Main pulmonary artery-to-ascending aorta diameter ratio in healthy children on MDCT. *AJR Am J Roentgenol*. 2015;205(6):1322–1325. doi: 10.2214/AJR.15.14301
17. Galiè N, Humbert M, Vachiery JL, et al. 2015 ESC/ERS guidelines for the diagnosis and treatment of pulmonary hypertension: the joint task force for the diagnosis and treatment of pulmonary hypertension of the European society of cardiology (ESC) and the European Respiratory Society (ERS): Endorsed by: Association for European Paediatric and Congenital Cardiology (AEPC), International Society for Heart and Lung Transplantation (ISHLT). *European Heart Journal*. 2016;37(1):67–119. doi: 10.1093/eurheartj/ehv317

18. Parasuraman S, Walker S, Loudon BL, et al. Assessment of pulmonary artery pressure by echocardiography – A comprehensive review. *Int J Cardiol Heart Vasc*. 2016;12:45–51. doi: 10.1016/j.ijcha.2016.05.011
19. Chuchalin AG, Avdeev SN, Aysanov ZR, et al. Diagnosis and treatment of idiopathic pulmonary fibrosis federal clinical guidelines. *Pulmonology*. 2016;26(4):399–419. (In Russ). doi: 10.18093/0869-0189-2016-26-4-399-419
20. Chernyaev AL, Samsonova MV. Pathological anatomy of the lungs. Atlas. 2nd ed., revised and updated. A series of monographs of the Russian Respiratory Society. Ed. by A.G. Chuchalin. Moscow: Atmosfera; 2011. 111 p. (In Russ).
21. Dolhnikoff M, Duarte-Neto AN, de Almeida Monteiro RA, et al. Pathological evidence of pulmonary thrombotic phenomena in severe COVID-19. *J Thromb Haemost*. 2020;18(6):1517–1519. doi: 10.1111/jth.14844

ОБ АВТОРАХ	AUTHORS INFO
* <b>Алиев Александр Физулиевич</b> , к.м.н.; адрес: Россия, 107076, Москва, ул. Стромынка, д. 10; ORCID: <a href="https://orcid.org/0000-0003-3282-0567">https://orcid.org/0000-0003-3282-0567</a> ; eLibrary SPIN: 7891-9314; e-mail: alijealex83@gmail.com	* <b>Alexander F. Aliev</b> , MD, Cand. Sci. (Med.); address: 10 Stromynka str., Moscow, 107076, Russia; ORCID: <a href="https://orcid.org/0000-0003-3282-0567">https://orcid.org/0000-0003-3282-0567</a> ; eLibrary SPIN: 7891-9314; e-mail: alijealex83@gmail.com
<b>Кудрявцев Никита Дмитриевич</b> ; ORCID: <a href="https://orcid.org/0000-0003-4203-0630">https://orcid.org/0000-0003-4203-0630</a> ; eLibrary SPIN: 1125-8637; e-mail: n.kudryavtsev@npcmr.ru	<b>Nikita D. Kudryavtsev</b> , MD; ORCID: <a href="https://orcid.org/0000-0003-4203-0630">https://orcid.org/0000-0003-4203-0630</a> ; eLibrary SPIN: 1125-8637; e-mail: n.kudryavtsev@npcmr.ru
<b>Петрайкин Алексей Владимирович</b> , к.м.н., доцент; ORCID: <a href="http://orcid.org/0000-0003-1694-4682">http://orcid.org/0000-0003-1694-4682</a> ; eLibrary SPIN: 6193-1656; e-mail: alexeypetraikin@gmail.com	<b>Alexey V. Petraikin</b> , MD, Cand. Sci. (Med.), Associate Professor; ORCID: <a href="http://orcid.org/0000-0003-1694-4682">http://orcid.org/0000-0003-1694-4682</a> ; eLibrary SPIN: 6193-1656; e-mail: alexeypetraikin@gmail.com
<b>Артюкова Злата Романовна</b> ; ORCID: <a href="http://orcid.org/0000-0003-2960-9787">http://orcid.org/0000-0003-2960-9787</a> ; eLibrary SPIN: 5873-2280; e-mail: zl.artukova@gmail.com	<b>Zlata R. Artyukova</b> , MD; ORCID: <a href="http://orcid.org/0000-0003-2960-9787">http://orcid.org/0000-0003-2960-9787</a> ; eLibrary SPIN: 5873-2280; e-mail: zl.artukova@gmail.com
<b>Шкода Андрей Сергеевич</b> , д.м.н., профессор; ORCID: <a href="https://orcid.org/0000-0002-9783-1796">https://orcid.org/0000-0002-9783-1796</a>	<b>Andrey S. Shkoda</b> , MD, Dr. Sci. (Med.), Professor; ORCID: <a href="https://orcid.org/0000-0002-9783-1796">https://orcid.org/0000-0002-9783-1796</a>
<b>Морозов Сергей Павлович</b> , д.м.н., профессор; ORCID: <a href="http://orcid.org/0000-0001-6545-6170">http://orcid.org/0000-0001-6545-6170</a> ; eLibrary SPIN: 8542-1720; e-mail: morozov@npcmr.ru	<b>Sergey P. Morozov</b> , MD, Dr. Sci. (Med.), Professor; ORCID: <a href="http://orcid.org/0000-0001-6545-6170">http://orcid.org/0000-0001-6545-6170</a> ; eLibrary SPIN: 8542-1720; e-mail: morozov@npcmr.ru
* Автор, ответственный за переписку	* Corresponding author

## ТАБЛИЦЫ

**Таблица 1.** Распределение пациентов в группах по полу (М — мужчины), возрасту и степени тяжести течения пневмонии по шкале КТ 1–4

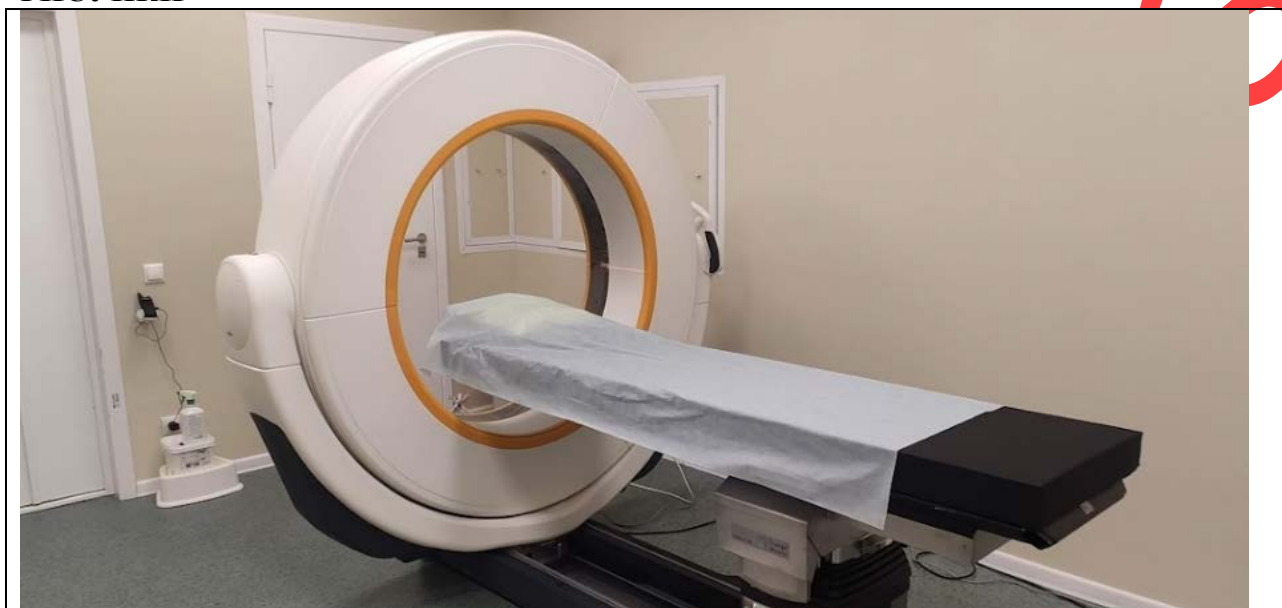
Показатель	КТ-1	КТ-2	КТ-3	КТ-4	Всего, <i>n</i>
I группа (до 50 лет)	47 (34 М)	56 (38 М)	19 (14 М)	9 (9 М)	131 (95 М)
II группа (50–69 лет)	84 (36 М)	127 (56 М)	78(39 М)	24(19 М)	313 (150 М)
III группа (70 и более лет)	24 (8 М)	18 (4 М)	16 (4 М)	9 (6 М)	67 (22 М)
Всего, <i>n</i>	155 (78 М)	201 (98 М)	113 (57 М)	42 (34 М)	511 (267 М)

**Таблица 2.** Распределение обследованных пациентов по возрастным интервалам, тяжести течения пневмонии и расширению лёгочной артерии

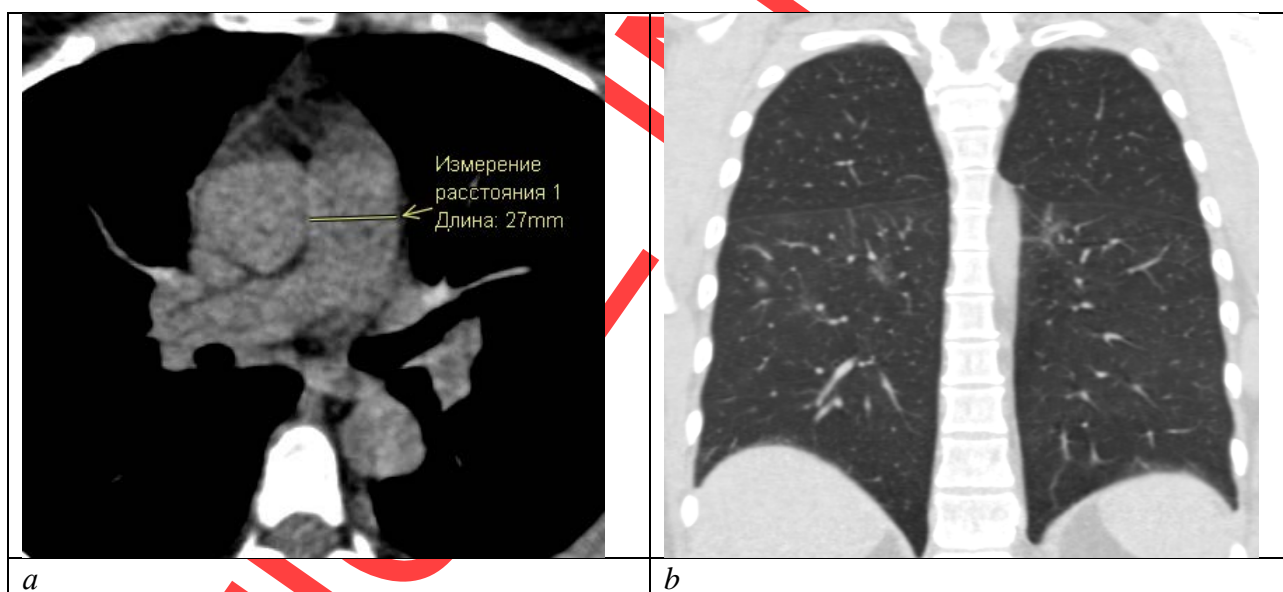
Показатель / Возрастной интервал, лет	Тяжесть КТ	ЛА		ЛА ≥29 мм, %
		<29 мм	≥29 мм	
До 50*	КТ 3–4	10	18	64,3
	КТ 1–2	80	23	22,3
50–69**	КТ 3–4	47	51	52,0
	КТ 1–2	145	62	29,9
70 и более***	КТ 3–4	10	19	65,5
	КТ 1–2	30	16	34,8

**Примечание.** Различия достоверны: \*  $p < 0,0001$ ; \*\*  $p = 0,0001$ , \*\*\*  $p = 0,0089$  (F-критерий Фишера). КТ — компьютерная томография; КТ 1–4 — адаптированная шкала для визуальной оценки зависимости тяжести общего состояния пациента от характера и выраженности рентгенологических признаков изменений в лёгких при COVID-19; ЛА — лёгочная артерия.

РИСУНКИ



**Рис. 2.** Мобильный компьютерный томограф Airo TruCT, установленный в приёмном отделении временного резервного госпиталя для лечения пациентов с COVID-19, организованном в ледовом дворце «Крылатское».

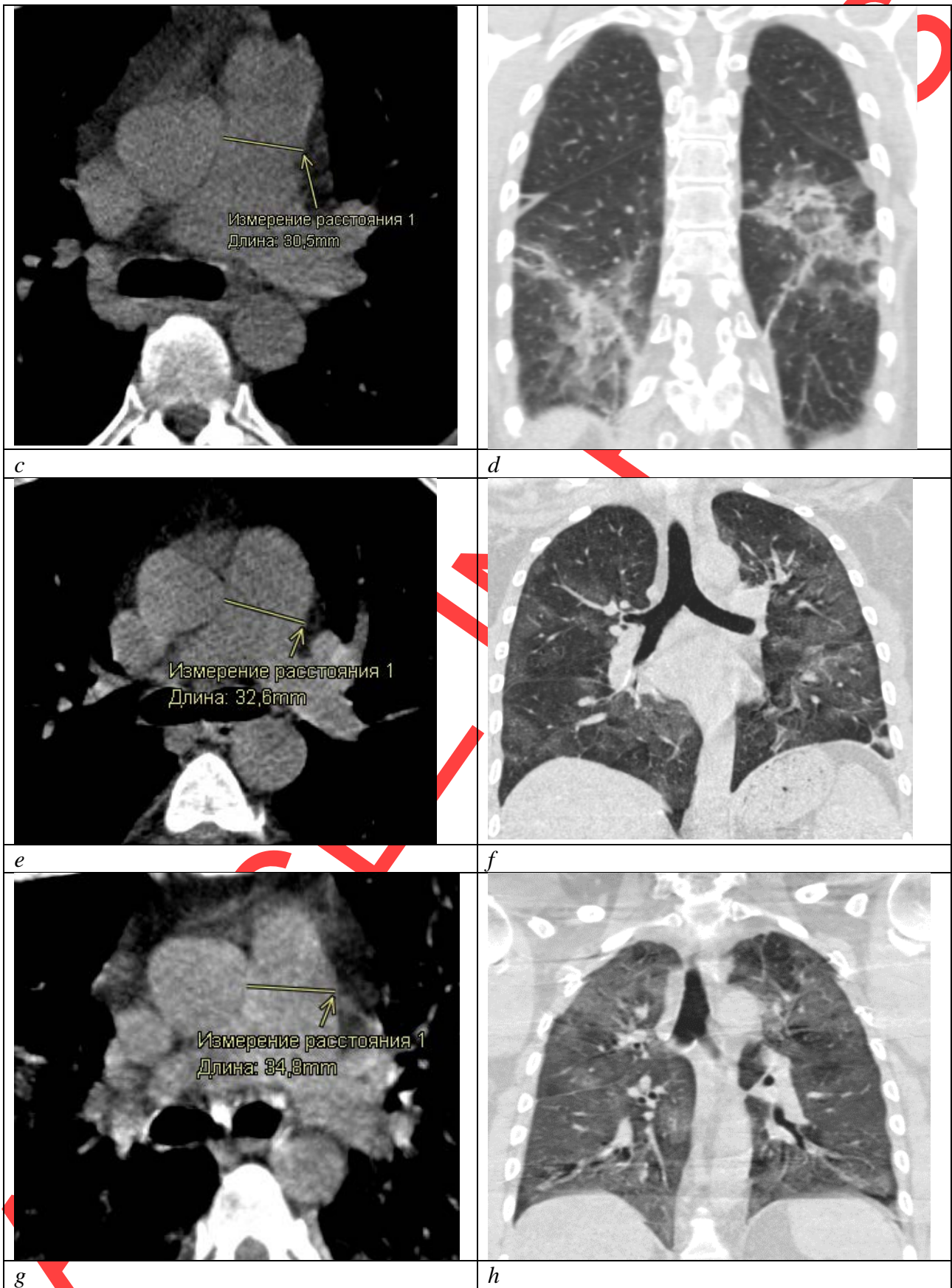


*a*

*b*

ARTICLE





**Рис. 3.** Примеры КТ-изображений с различным диаметром ЛА и степенью поражения лёгких: *a, b* — нерасширенная ЛА (27,0 мм) при степени поражения лёгких КТ-1 (менее 25%); *c, d* — расширенная ЛА (30,5 мм) при степени поражения лёгких КТ-2 (25–50%); *e, f* — расширенная ЛА (32,6 мм) при степени

поражения лёгких КТ-3 (50–75%); *g, h* — расширенная ЛА (34,8 мм) при степени поражения лёгких КТ-4 (более 75%).

КТ — компьютерная томография; КТ 1–4 — адаптированная шкала для визуальной оценки зависимости тяжести общего состояния пациента от характера и выраженности рентгенологических признаков изменений в лёгких при COVID-19; ЛА — лёгочная артерия.

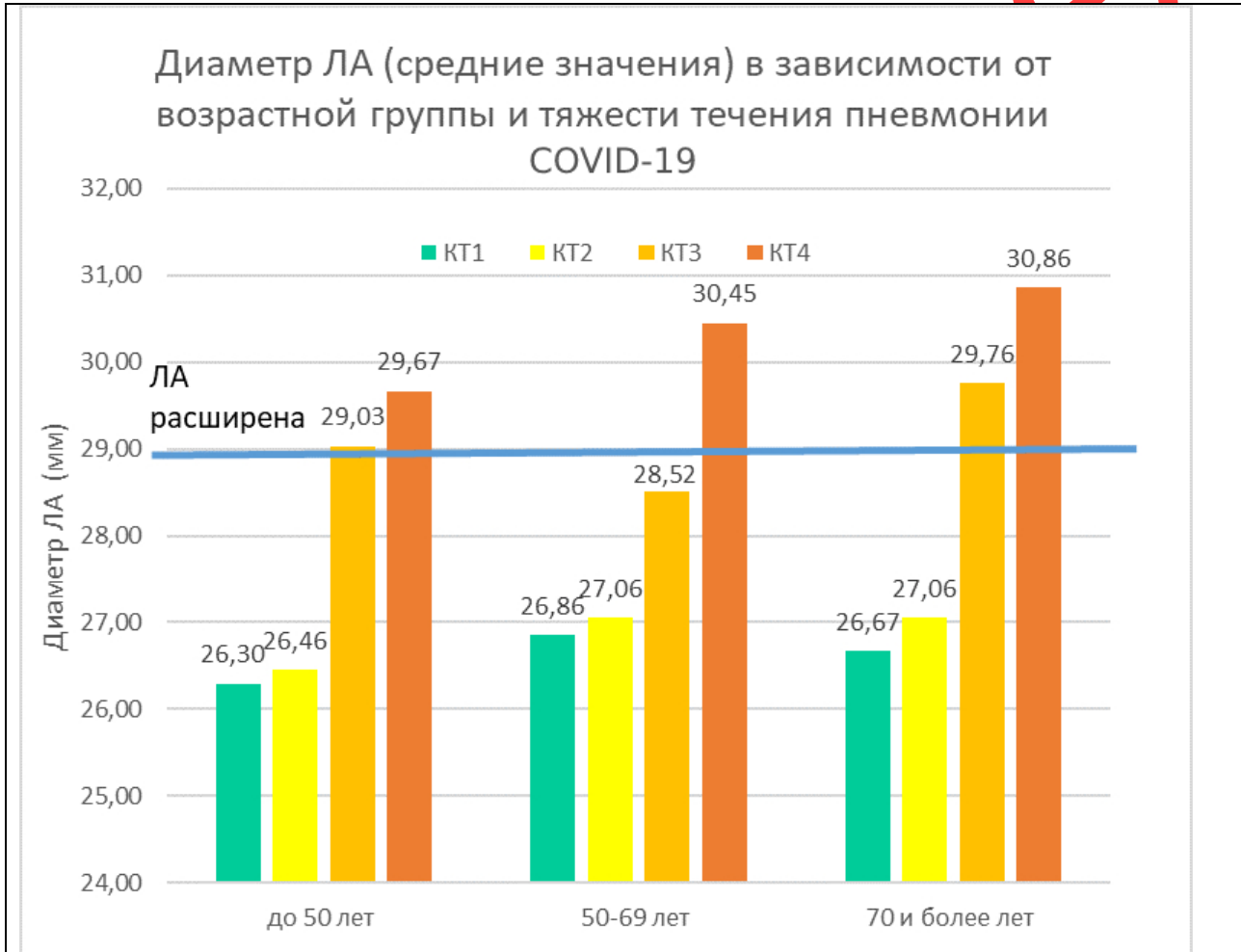


Рис. 4. Зависимость диаметра лёгочной артерии от возраста и тяжести поражения лёгких при COVID-19.

КТ 1–4 — адаптированная шкала для визуальной оценки зависимости тяжести общего состояния пациента от характера и выраженности рентгенологических признаков изменений в лёгких при COVID-19; ЛА — лёгочная артерия.