MOSCOW CENTER
FOR DIAGNOSTICS & TELEMEDICINE

ISSN 2712-8490 (Print)
ISSN 2712-8962 (Online)

DIGITAL DIAGNOSTICS

A peer-reviewed scientific medical journal

3 Volume 2 Issue

2022

ECO • VECTOR
https://journals.eco-vector.com/DD

УЧРЕДИТЕЛИ
- ГБУЗ «Научно-практический клинический центр диагностики и телемедицинских технологий ДЗМ»
- ООО «Эко-Вектор»

Свидетельство о регистрации СМИ ПИ № ФС 77 - 74099 от 19.10.2018.

ИЗДАТЕЛЬ
ООО «Эко-Вектор»
Адрес: 191186, г. Санкт-Петербург, Аптекарский переулок, д. 3, литера А, помещение 1Н
E-mail: info@eco-vector.com
WEB: https://eco-vector.com

РЕКЛАМА
Отдел рекламы
Тел.: +7 495 308 83 89
E-mail: adv@eco-vector.com

РЕДАКЦИЯ
Зав. редакцией
Елена Андреевна Филиппова
E-mail: ddjournal@eco-vector.com
Тел: +7 (965) 012 70 72
Адрес: 127051, г. Москва, ул. Петровка, д. 24, стр. 1

ПОДПИСКА
Подписка на печатную версию через интернет:
www.journals.eco-vector.com/
www.akc.ru
www.pressa-rf.ru

OPEN ACCESS
В электронном виде журнал распространяется бесплатно — в режиме немедленного открытого доступа

ИНДЕКСАЦИЯ
- РИНЦ
- Google Scholar
- Ulrich's International Periodicals Directory
- WorldCat

Оригинал-макет
подготовлен в издательстве «Эко-Вектор».
Литературный редактор: *М.Н. Шошина*
Корректор: *М.Н. Шошина*
Вёрстка: *Ф.А. Игнащенко*
Обложка: *Е.Д. Бугаенко*

Сдано в набор 07.07.2022.
Подписано в печать 13.07.2022. Формат 60 × 88⅛.
Печать офсетная. Печ. л. 8,75. Усл. печ. л. 8,14.
Уч.-изд. л. 4,8. Тираж 5000 экз. Заказ № 2-4661-lv.
Цена свободная.

Отпечатано в ООО «Типография Фурсова».
196105, Санкт-Петербург, ул. Благодатная, 69.
Тел.: +7 (812) 646-33-77

16+

© ООО «Эко-Вектор», 2022

ISSN 2712-8490 (Print)
ISSN 2712-8962 (Online)

Digital Diagnostics

Том 3 | Выпуск 2 | 2022

ЕЖЕКВАРТАЛЬНЫЙ РЕЦЕНЗИРУЕМЫЙ НАУЧНЫЙ МЕДИЦИНСКИЙ ЖУРНАЛ

Главный редактор
Синицын Валентин Евгеньевич, д.м.н., профессор (Москва, Россия)
ORCID: 0000-0002-5649-2193

Заместитель главного редактора
Юрий Александрович Васильев, к.м.н., (Москва, Россия)
ORCID:0000-0002-0208-5218

Научный редактор
Березовская Татьяна Павловна, д.м.н., профессор (Обнинск, Россия)
ORCID: 0000-0002-3549-4499

Редакционная коллегия
Андрейченко А.Е., к.ф.-м.н. (Москва, Россия)
ORCID: 0000-0001-6359-0763
Berlin L., профессор (Иллинойс, США)
ORCID: 0000-0002-0717-0307
Беляев М.Г., к.ф.-м.н. (Москва, Россия)
ORCID: 0000-0001-9906-6453
Bisdas S., MBBS, MD, PhD (Лондон, Великобритания)
ORCID: 0000-0001-9930-5549
Гомболевский В.А., к.м.н. (Москва, Россия)
ORCID: 0000-0003-1816-1315
Frija G., профессор (Париж, Франция)
ORCID: 0000-0003-0415-0586
Guglielmi G., MD, профессор (Фоджа, Италия)
ORCID: 0000-0002-4325-8330
Holodny A., д.м.н. (Нью-Йорк, США)
ORCID: 0000-0002-1159-2705
Li H., MD, профессор (Пекин, КНР)
Кульберг Н.С., к.ф.-м.н., (Москва, Россия)
ORCID: 0000-0001-7046-7157
Mannelli L., MD (Нью-Йорк, США)
ORCID: 0000-0002-9102-4176
Мокиенко О.А., к.м.н. (Москва, Россия)
ORCID: 0000-0002-7826-5135
Морозов С.П., д.м.н., профессор (Москва, Россия)
ORCID: 0000-0001-6545-6170
Neri E., д.м.н. (Пиза, Италия)
ORCID: 0000-0001-7950-4559
Van Ooijen P., к.м.н. (Гронинген, Нидерланды)
ORCID: 0000-0002-8995-1210
Oudkerk M., профессор (Гронинген, Нидерланды)
ORCID: 0000-0003-2800-4110
Ros P.R., MD, MPH, PhD, профессор (Нью-Йорк, США)
ORCID: 0000-0003-3974-0797
Rovira A., профессор (Барселона, Испания)
ORCID: 0000-0002-2132-6750
Решетников Р.В., к.ф.-м.н., (Москва, Россия)
ORCID: 0000-0002-9661-0254
Румянцев П.О., д.м.н. (Москва, Россия)
ORCID: 0000-0002-7721-634X

Редакционный совет
Аншелес А.А., д.м.н. (Москва, Россия)
ORCID: 0000-0002-2675-3276
Арутюнов Г.П., д.м.н. (Москва, Россия)
ORCID: 0000-0002-6645-2515
Белевский А.С., д.м.н., профессор (Москва, Россия)
ORCID: 0000-0001-6050-724X
Васильева Е.Ю., д.м.н., профессор (Москва, Россия)
ORCID: 0000-0003-4111-0874
Гехт А.Б., д.м.н., профессор (Москва, Россия)
ORCID: 0000-0002-1170-6127
Кобякова О.С., д.м.н., профессор (Москва, Россия)
ORCID: 0000-0003-0098-1403
Кремнева Е.И., к.м.н. (Москва, Россия)
ORCID: 0000-0001-9396-6063
Петриков С.С., д.м.н., профессор (Москва, Россия)
ORCID: 0000-0003-3292-8789
Проценко Д.Н., к.м.н. (Москва, Россия)
ORCID: 0000-0002-5166-3280
Хатьков И.Е., д.м.н., профессор (Москва, Россия)
ORCID: 0000-0002-4088-8118

ЭКО • ВЕКТОР

Редакция не несет ответственности за содержание рекламных материалов. Точка зрения авторов может не совпадать с мнением редакции. К публикации принимаются только статьи, подготовленные в соответствии с правилами для авторов. Направляя статью в редакцию, авторы принимают условия договора публичной оферты. С правилами для авторов и договором публичной оферты можно ознакомиться на сайте: https://journals.eco-vector.com/DD/. Полное или частичное воспроизведение материалов, опубликованных в журнале, допускается только с письменного разрешения издателя — издательства «Эко-Вектор».

FOUNDERS
- Moscow Center for Diagnostics and Telemedicine
- Eco-Vector

PUBLISHER
Eco-Vector
Address: 3 liter A, 1H, Aptekarsky pereulok, 191186, Saint Petersburg Russian Federation
E-mail: info@eco-vector.com
WEB: https://eco-vector.com

ADVERTISE
Adv. department
Phone: +7 (495) 308 83 89
E-mail: adv@eco-vector.com

EDITORIAL
Executive editor
Elena A. Philippova
E-mail: ddjournal@eco-vector.com
Phone: +7 (965) 012 70 72

SUBSCRIPTION
For print version:
www.journals.eco-vector.com/

PUBLICATION ETHICS
Journal's ethic policies are based on:
- ICMJE
- COPE
- ORE
- CSE
- EASE

OPEN ACCESS
Immediate Open Access is mandatory for all published articles

INDEXATION
- Russian Science Citation Index
- Google Scholar
- Ulrich's International Periodicals Directory
- WorldCat

TYPESET
compleate in Eco-Vector
Copyeditor: *M.N. Shoshina*
Proofreader: *M.N. Shoshina*
Layout editor: *Ph. Ignashchenko*
Cover: *E. Bugaenko*

16+

© Eco-Vector, 2022

ISSN 2712-8490 (Print)
ISSN 2712-8962 (Online)

Digital Diagnostics

Volume 3 | Issue 2 | 2022

QUARTERLY PEER-REVIEW MEDICAL JOURNAL

EDITOR-IN-CHIEF
Valentin E. Sinitsyn, MD, Dr.Sci. (Med), Professor (Moscow, Russia)
ORCID: 0000-0002-5649-2193

DEPUTY EDITOR-IN-CHIEF
Yurii A. Vasilev, MD, Cand.Sci. (Med) (Moscow, Russia)
ORCID: 0000-0002-0208-5218

SCIENTIFIC EDITOR
Tatiana P. Berezovskaya MD, Dr.Sci. (Med.), Professor (Obninsk, Russia)
ORCID: 0000-0002-3549-4499

EDITORIAL BOARD
A.E. Andreychenko, PhD (Moscow, Russia)
ORCID: 0000-0001-6359-0763
L. Berlin, Professor (Illinois, United States)
ORCID: 0000-0002-0717-0307
M.G. Belyaev, Cand.Sci. (Phys-Math), Assistant Professor (Moscow, Russia)
ORCID: 0000-0001-9906-6453
S. Bisdas, MBBS, MD, PhD (London, United Kingdom)
ORCID: 0000-0001-9930-5549
V.A. Gombolevskiy, MD, Dr.Sci. (Med) (Moscow, Russia)
ORCID: 0000-0003-1816-1315
G. Frija, Professor (Paris, France)
ORCID: 0000-0003-0415-0586
G. Guglielmi, MD, Professor (Foggia, Italy)
ORCID: 0000-0002-4325-8330
A. Holodny, MD (New-York, United States)
ORCID: 0000-0002-1159-2705
H. Li, MD, Professor (Beijing, China)
N.S. Kul'berg, Cand.Sci. (Phys-Math) (Moscow, Russia)
ORCID: 0000-0001-7046-7157
L. Mannelli, MD (New-York, United States)
ORCID: 0000-0002-9102-4176
O.A. Mokienko, MD, Cand.Sci. (Med) (Moscow, Russia)
ORCID: 0000-0002-7826-5135
S.P. Morozov, MD, Dr.Sci. (Med), Professor (Moscow, Russia)
ORCID: 0000-0001-6545-6170
E. Neri, MD, Associate Professor (Pisa, Italy)
ORCID: 0000-0001-7950-4559
P. van Ooijen, PhD, Assoc. Professor (Groningen, Netherlands)
ORCID: 0000-0002-8995-1210
M. Oudkerk, Professor (Groningen, Netherlands)
ORCID: 0000-0003-2800-4110
P.R. Ros, MD, MPH, PhD, Professor (New-York, United States)
ORCID: 0000-0003-3974-0797
A. Rovira, Professor (Barcelona, Spain)
ORCID: 0000-0002-2132-6750
R.V. Reshetnikov, Cand.Sci. (Phys-Math) (Moscow, Russia)
ORCID: 0000-0002-9661-0254
P.O. Rumyantsev, MD, Dr.Sci. (Med) (Moscow, Russia)
ORCID: 0000-0002-7721-634X

EDITORIAL COUNCIL
A.A. Ansheles, MD, Dr.Sci. (Med) (Moscow, Russia)
ORCID: 0000-0002-2675-3276
G.P. Arutyunov, MD, Dr.Sci. (Med) (Moscow, Russia)
ORCID: 0000-0002-6645-2515
A.S. Belevskiy, MD, Dr.Sci. (Med), Professor (Moscow, Russia)
ORCID: 0000-0001-6050-724X
E.Y. Vasilieva, MD, Dr.Sci. (Med), Professor (Moscow, Russia)
ORCID: 0000-0003-4111-0874
A.B. Gekht, MD, Dr.Sci. (Med), Professor (Moscow, Russia)
ORCID: 0000-0002-1170-6127
O.S. Kobyakova, MD, Dr.Sci. (Med), Professor (Moscow, Russia)
ORCID: 0000-0003-0098-1403
E.I. Kremneva, MD, Cand.Sci. (Med) (Moscow, Russia)
ORCID: 0000-0001-9396-6063
S.S. Petrikov, MD, Dr.Sci. (Med), Professor (Moscow, Russia)
ORCID: 0000-0003-3292-8789
D.N. Protsenko, MD, Cand.Sci. (Med) (Moscow, Russia)
ORCID: 0000-0002-5166-3280
I.E. Khatkov, MD, Dr.Sci. (Med), Professor (Moscow, Russia)
ORCID: 0000-0002-4088-8118

ECO • VECTOR

The editors are not responsible for the content of advertising materials. The point of view of the authors may not coincide with the opinion of the editors. Only articles prepared in accordance with the guidelines are accepted for publication. By sending the article to the editor, the authors accept the terms of the public offer agreement. The guidelines for authors and the public offer agreement can be found on the website: https://journals.eco-vector.com/DD/. Full or partial reproduction of materials published in the journal is allowed only with the written permission of the publisher — the Eco-Vector publishing house.

CONTENTS

ORIGINAL STUDY ARTICLES

Salvatore Masala, Adriano Lacchè, Chiara Zini, Domenico Mannatrizio, Stefano Marcia, Matteo Bellini, Guseppe Guglielmi
Safety and efficacy of percutaneous vesselplasty (Vessel-X) in the treatment of symptomatic thoracolumbar vertebral fractures 98

Ivan A. Blokhin, Anna P. Gonchar, Maria R. Kodenko, Alexander V. Soloviev, Victor A. Gombolevskiy, Roman V. Reshetnikov
Impact of body mass index on the reliability of the CT0–4 grading system: a comparison of computed tomography protocols 108

REVIEWES

Anastasiya V. Yusupova, Einar S. Yusupov
Left atrial longitudinal strain analysis in diagnostic of cardiotoxicity 119

TECHNICAL REPORTS

Kirill M. Arzamasov, Tatiana M. Bobrovskaya, Viktor A. Drogovoz
Streaming technology: from games to tele-ultrasound 131

CASE REPORTS

Domenico Mannatrizio, Giacomo Fascia, Giuseppe Guglielmi
"Superior Pectus Carinatum" (Currarino–Silverman Syndrome) in a 66-year-old woman: a case report 141

Pavel B. Gelezhe, Kristina M. Goryacheva
Computer tomography of uro-lymphatic fistulas associated with renal colic 149

LATTERS TO THE EDITOR

Olga I. Pchelintseva, Olga V. Omelyanskaya
Features of conducting ethical review of research on artificial intelligence systems on the basis of the research and practical clinical center for diagnostics and telemedicine technologies of the Moscow Health Care Department, Moscow, Russian Federation 156

СОДЕРЖАНИЕ

ОРИГИНАЛЬНЫЕ ИССЛЕДОВАНИЯ

S. Masala, A. Lacchè, Ch. Zini, D. Mannatrizio, S. Marcia, M. Bellini, G. Guglielmi

Безопасность и эффективность чрескожной сосудопластики с применением устройства Vessel-X при лечении симптоматичных переломов грудных и поясничных позвонков 98

И.А. Блохин, А.П. Гончар, М.Р. Коденко, А.В. Соловьев, В.А. Гомболевский, Р.В. Решетников

Влияние индекса массы тела на надёжность шкалы КТ 0–4: сравнение протоколов компьютерной томографии 108

НАУЧНЫЕ ОБЗОРЫ

А.В. Юсупова, Э.С. Юсупов

Оценка показателей глобальной продольной деформации левого предсердия в диагностике кардиотоксичности 119

ТЕХНИЧЕСКИЕ ОТЧЁТЫ

К.М. Арзамасов, Т.М. Бобровская, В.А. Дроговоз

Стриминговые технологии: из игровой индустрии в телеультразвуковые исследования 131

КЛИНИЧЕСКИЕ СЛУЧАИ

D. Mannatrizio, G. Fascia, G. Guglielmi

Килевидная деформация грудной клетки по «верхнему» типу (синдром Куррарино–Сильвермана): клинический случай 141

П.Б. Гележе, К.М. Горячева

Уролимфатические фистулы, выявленные по данным компьютерной томографии на фоне почечной колики 149

ПИСЬМА В РЕДАКЦИЮ

О.И. Пчелинцева, О.В. Омелянская

Об особенностях этической экспертизы в исследованиях с применением технологий и систем искусственного интеллекта на базе Государственного бюджетного учреждения здравоохранения города Москвы «Научно-практический клинический центр диагностики и телемедицинских технологий Департамента здравоохранения города Москвы» (ГБУЗ НПКЦ ДиТ ДЗМ). 156

DOI: https://doi.org/10.17816/DD88685

Безопасность и эффективность чрескожной сосудопластики с применением устройства Vessel-X при лечении симптоматичных переломов грудных и поясничных позвонков

S. Masala[1], A. Lacchè[1], Ch. Zini[2], D. Mannatrizio[3], S. Marcia[4], M. Bellini[5], G. Guglielmi[6]

[1] Department of Diagnostic Imaging and Interventional Radiology, General Hospital, University of Rome, Рим, Италия
[2] USL Tuscany centre: Azienda USL Toscana centro, Тоскана, Италия
[3] Department of Clinical and Experimental Medicine, Foggia University School of Medicine, Фоджа, Италия
[4] ASSL Cagliari, Radiology PO SS Trinità, Сардиния, италия
[5] Policlinico Santa Maria alle Scotte: Azienda Ospedaliera Universitaria Senese, Италия
[6] University of Foggia, Фоджа, Италия

АННОТАЦИЯ

Цель — оценить результаты клинических и рентгенологических исследований в отношении безопасности и эффективности устройства Vessel-X (Dragon Crown Medical Co., Ltd Shandong, Китай), применяемого для лечения симптоматичных переломов позвонков с повреждением и без повреждения задней стенки позвонка и/или обеих замыкательных пластинок.

Материалы и методы. Ретроспективно обследовано 66 пациентов, перенёсших 92 хирургических вмешательства в связи с симптоматичными переломами тел позвонков в период с 19 марта по сентябрь 2020 г. Все переломы были разделены на 2 подгруппы: сложные (36 переломов с повреждением задней стенки и/или обеих замыкательных пластинок позвонков) и простые (все остальные). Результаты лечения оценивали по числовой рейтинговой шкале (Numerical rating scale, NRS) и индексу нетрудоспособности Освестри (Oswestry disability index, ODI) за день до хирургического вмешательства и через 1, 6 и 12 мес наблюдения. Восстановление высоты позвонков также оценивали путём сравнения рентгенологических снимков до и после вмешательства.

Результаты. Всего пролечено 92 позвонка (58 поясничных и 34 грудных), в 24 случаях — с помощью многоуровневых процедур. Частота технического успеха составила 100%, выявлен лишь один случай бессимптомной паравертебральной утечки цемента. В обеих подгруппах отмечалась достоверная статистическая разница между показателями NRS и ODI в дооперационный период и через 1, 6 и 12 мес наблюдения (p <0,05), а также в отношении высоты позвонков при сравнении данных до и после операции (p <0,05). Достоверно значимой разницы в отношении восстановления высоты позвонков среди сложных и простых переломов не наблюдалось.

Заключение. Сосудопластика — безопасный и эффективный метод лечения простых и сложных болезненных переломов позвонков, обеспечивающий значительное уменьшение симптоматики, отличный контроль утечки цемента и надлежащее восстановление высоты позвонков.

Ключевые слова: сосудопластика; остеопластика; переломы позвонков; утечка цемента; восстановление высоты позвоночника.

Как цитировать
Masala S., Lacchè A., Zini Ch., Mannatrizio D., Marcia S., Bellini M., Guglielmi G. Безопасность и эффективность чрескожной сосудопластики с применением устройства Vessel-X при лечении симптоматичных переломов грудных и поясничных позвонков // *Digital Diagnostics.* 2022. Т. 3, № 2. С. 98–107. DOI: https://doi.org/10.17816/DD88685

Рукопись получена: 18.11.2021 **Рукопись одобрена:** 10.05.2022 **Опубликована:** 21.06.2022

ЭКО • ВЕКТОР

Лицензия CC BY-NC-ND 4.0
© Коллектив авторов, 2022

DOI: https://doi.org/10.17816/DD88685

Safety and efficacy of percutaneous vesselplasty (Vessel-X) in the treatment of symptomatic thoracolumbar vertebral fractures

Salvatore Masala[1], Adriano Lacchè[1], Chiara Zini[2], Domenico Mannatrizio[3], Stefano Marcia[4], Matteo Bellini[5], Guseppe Guglielmi[6]

[1] Department of Diagnostic Imaging and Interventional Radiology, General Hospital, University of Rome, Rome, Italy
[2] USL Tuscany centre: Azienda USL Toscana centro, Toscana, Italy
[3] Department of Clinical and Experimental Medicine, Foggia University School of Medicine, Foggia, Italy
[4] ASSL Cagliari, Radiology PO SS Trinità, Italy
[5] Policlinico Santa Maria alle Scotte: Azienda Ospedaliera Universitaria Senese, Italy
[6] University of Foggia, Foggia, Italy

ABSTRACT

AIMS: to assess radiological and clinical outcomes, in terms of safety and efficacy, of symptomatic vertebral fractures with and without posterior wall and\or both endplates involvement, treated with vesselplasty technique (Vessel-X, Dragon Crown Medical Co., Ltd Shandong, China).

MATERIALS AND METHODS: We retrospectively evaluated 66 Patients who underwent 92 vesselplasty procedures, performed for the treatment of symptomatic vertebral body fractures from March 19 to September 2020. We divided the fractures in two subgroups: 36 vertebral fractures with posterior wall and/or both endplates involvement, which we defined complex, while all the others were defined simple. Numerical Rating Scale (NRS) and Oswestry Disability Index (ODI) values has been registered 1 day before the procedure and at 1, 6 and 12 months follow-up. We also evaluated vertebral height restoration by comparing pre-interventional with post-interventional imaging.

RESULTS: 92 vertebrae were treated (58 lumbar, 34 thoracic), with 24 multilevel procedures. We observed a technical success rate of 100%, without major complications; a single case of asymptomatic paravertebral cement leak was reported. Both simple and complex subgroups registered a significative statistical difference in NRS and ODI between preoperative and at 1, 6 and 12 months (p <0.05). A significant statistical difference was demonstrated in vertebral height comparing pre-operative and post-operative data (p <0.05). No significant difference in vertebral height restoration was observed between simple and complex vertebral fractures groups.

CONCLUSIONS: Vesselplasty represents a safe and effective technique for the treatment of both simple and complex painful vertebral fractures, granting a significant reduction of symptoms, excellent cement leakage control and proper vertebral height restoration.

Keywords: vesselplasty; osteoplasty; vertebral fractures; cement leakage; vertebral height restoration.

To cite this article
Masala S, Lacchè A, Zini Ch, Mannatrizio D, Marcia S, Bellini M, Guglielmi G. Safety and efficacy of percutaneous vesselplasty (Vessel-X) in the treatment of symptomatic thoracolumbar vertebral fractures. *Digital Diagnostics.* 2022;3(2):98–107. DOI: https://doi.org/10.17816/DD88685

Received: 18.11.2021 **Accepted:** 10.05.2022 **Published:** 21.06.2022

ECO•VECTOR

The article can be used under the CC BY-NC-ND 4.0 license
© Authors, 2022

DOI: https://doi.org/10.17816/DD88685

使用Vessel-X设备进行经皮血管成形术治疗有症状的胸腰椎骨折的安全性和有效性

Salvatore Masala[1], Adriano Lacchè[1], Chiara Zini[2], Domenico Mannatrizio[3], Stefano Marcia[4], Matteo Bellini[5], Guseppe Guglielmi[6]

[1] Department of Diagnostic Imaging and Interventional Radiology, General Hospital, University of Rome, Rome, Italy
[2] USL Tuscany centre: Azienda USL Toscana centro, Toscana, Italy
[3] Department of Clinical and Experimental Medicine, Foggia University School of Medicine, Foggia, Italy
[4] ASSL Cagliari, Radiology PO SS Trinità, Italy
[5] Policlinico Santa Maria alle Scotte: Azienda Ospedaliera Universitaria Senese, Italy
[6] University of Foggia, Foggia, Italy

简评

目的是评估有关Vessel-X设备（中国山东冠龙医疗用品有限公司）安全性和有效性的临床和放射学研究结果，该设备用于治疗有和没有椎体后壁和/或两个终板损伤的症状性脊椎骨折。

材料与方法。对2020年3月19日至9月期间因症状性椎体骨折而接受92次手术干预的共66名患者进行了回顾性检查。所有骨折均分为2个亚组：“复杂”（36处骨折，后壁和/或椎骨的两个终板受损）和“简单”（所有其他）。在手术前一天和随访1、6和12个月后，使用数字评分量表(NRS)和Oswestry功能障碍指数(ODI)评估治疗结果。椎体高度恢复（VHR）也是通过比较干预前后的X光片来评估的。

结果。共有92块椎骨（58块腰椎和34块胸椎）使用24次多级手术进行了治疗。技术成功率为100%，仅发现无症状椎旁骨水泥渗漏1例。在两个亚组中，术前和随访1、6和12月后NRS和ODI之间存在可靠的统计差异（$p<0.05$），在比较手术前后的数据时，椎体高度也是如此（$p<0.05$）。复杂骨折与单纯骨折的椎体高度恢复差异无统计学意义。

结论。血管成形术是治疗简单和复杂疼痛性椎体骨折的一种安全有效的治疗方法，可以明显减轻症状，确保良好的骨水泥渗漏的控制，并适当恢复椎体高度。

关键词：血管成形术；骨整形术；椎骨骨折；水泥泄漏；恢复脊柱高度。

To cite this article
Masala S, Lacchè A, Zini Ch, Mannatrizio D, Marcia S, Bellini M, Guglielmi G. 使用Vessel-X设备进行经皮血管成形术治疗有症状的胸腰椎骨折的安全性和有效性. *Digital Diagnostics.* 2022;3(2):98–107. DOI: https://doi.org/10.17816/DD88685

收到：18.11.2021 **接受：**10.05.2022 **发布日期：**21.06.2022

ECO•VECTOR
The article can be used under the CC BY-NC-ND 4.0 license
© Authors, 2022

论证

近几十年来，用于治疗椎体骨折的椎体增强程序的数量显著增加，更先进的技术也显著发展。与传统的开放式外科手术相比，所有这些干预措施都呈现了出色的结果、更少的并发症以及更高的效益[1-3]。

椎体增强术包括多种治疗技术：经皮椎体成形术、经皮椎体后凸成形术和经皮植入技术[4]。所有治疗技术都旨在减少并可能消除由于骨折巩固引起的疼痛症状，并尽可能通过在视觉控制下填充成骨材料 （OM：Osteogenic material） 来恢复椎体的副生理高度[4]。尽管在椎体增强过程中填充OM时使用X光透视仔细控制，但在7-30%的病例中，填充物会渗漏出椎骨进入相邻空间 [5-7]。研究表明，大量OM的填充与其渗漏之间存在相关性。这种并发症的另一个风险与骨皮质层中存在缺陷有关。此外，为了防止OM不必要地渗漏到硬膜外腔，从而导致潜在严重并发症，一些研究中排除了有椎后壁缺陷的患者[8]。近年来，许多装置被开发用于减少这种并发症，包括我们回顾性研究中使用的Vessel-X（中国山山东冠龙医疗用品有限公司）。这是一种特经殊的皮植入技术，使用聚对苯二甲酸乙二醇酯（一种不可拉伸的材料，孔隙率100μm）容器来恢复椎体的高度并防止OM渗漏。此外，当容器内的压力超过环境阻力时，OM开始在各个方向均匀地通过孔隙相互交叉，而不会在椎体的低阻力区域积聚（图1）。

材料与方法

研究设计

一项样本量相对较小的单中心回顾性研究。

符合标准

纳入标准：腰椎区存在疼痛性骨折，保守治疗无效。

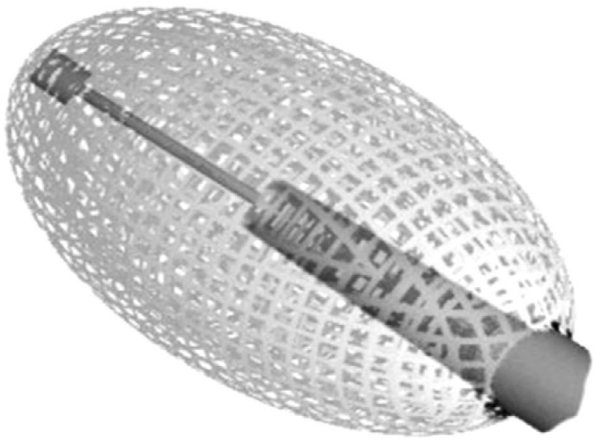

图1. Vessel-X装置，由网状不可拉伸材料（聚对苯二甲酸乙二醇酯）制成，孔隙率100μm。

排除标准：存在活动性感染、骨折或无疼痛或临床问题的椎体异常、陈旧性骨折、凝血障碍；脊髓或神经卡压导致神经根性疼痛，成骨细胞或骨转移延伸到硬膜外腔；有其他椎体增强手术史。

医疗干预报告

手前1天及术后1、6和12个月随访评估疼痛数值评定量表（NRS）和Oswestry功能障碍指数（ODI）评分。在干预后1、6 和12个月检查磁共振成像 （MRI），并在干预后1和12个月检查计算机断层扫描 （CT）。

术前椎体高度通过使用MRI和/或CT测量椎体后段、中段和前段的高度来确定；术后椎体高度根据1、6和12个月后（MRI）及1和12个月后（CT）透视结果，在Vessel-X装置植入后立即确定。

通过测量手术前后高度之间的差异来计算椎体高度恢复，其中相邻未治疗椎体的对照测量值作为参考值。

根据欧洲心血管和介入放射学会的建议，这些程序在血管外科专业部门局部麻醉和持续抗生素预防下进行[4]。

患者取仰卧位，透视下目标椎骨居中，旋转导丝以显示选定的经椎弓根路径。然后插入套管针（8G脊髓针，长度90-150mm）直达椎体。目标点为侧视图中椎骨后壁后面和前后视图中两个终板之间的中线区域。

Vessel-X有两种尺寸可供选择。在术前期间，优先选择与椎骨大小相对应的选项。植入装置后，每块椎骨注射3.3±0.8毫升的OM（不透射线、高粘度丙烯酸酯骨水泥）。

填充骨材料后，Vessel-X根据指定尺寸呈圆柱形。在填充物开始出来之前，容器内OM的最大压力与周围骨密度的相对阻力有关，与新（“新鲜”）和旧骨折的差异有关，并且还与年轻骨组织或具有骨质疏松变化的骨组织有关。达到此压力后，填充物穿透微孔，交叉进入小梁空间，稳定容器，然后抬高椎体终板。该装置的正确放置和成功植入被认为是技术上的成功（图 2、3）。

伦理审查

此类研究无需官方许可。

统计分析

NRS和ODI指标采用描述性统计数据（平均值、标准差、中位数、四分位距），对术前和术后1、6 和 12 个月后随访评估数据进行呈现。

使用配对学生t检验和Wilcoxon符号秩检验，以确定治疗后NRS和ODI评分的统计学显着变化，以及将结果与治疗前进行比较。对于每个系列的评估，接受治疗前后结果之间没有差异的零假设。

所有分析均使用Matlab软件包（美国迈斯沃克，马萨诸塞州纳蒂克）进行。

DOI: https://doi.org/10.17816/DD88685

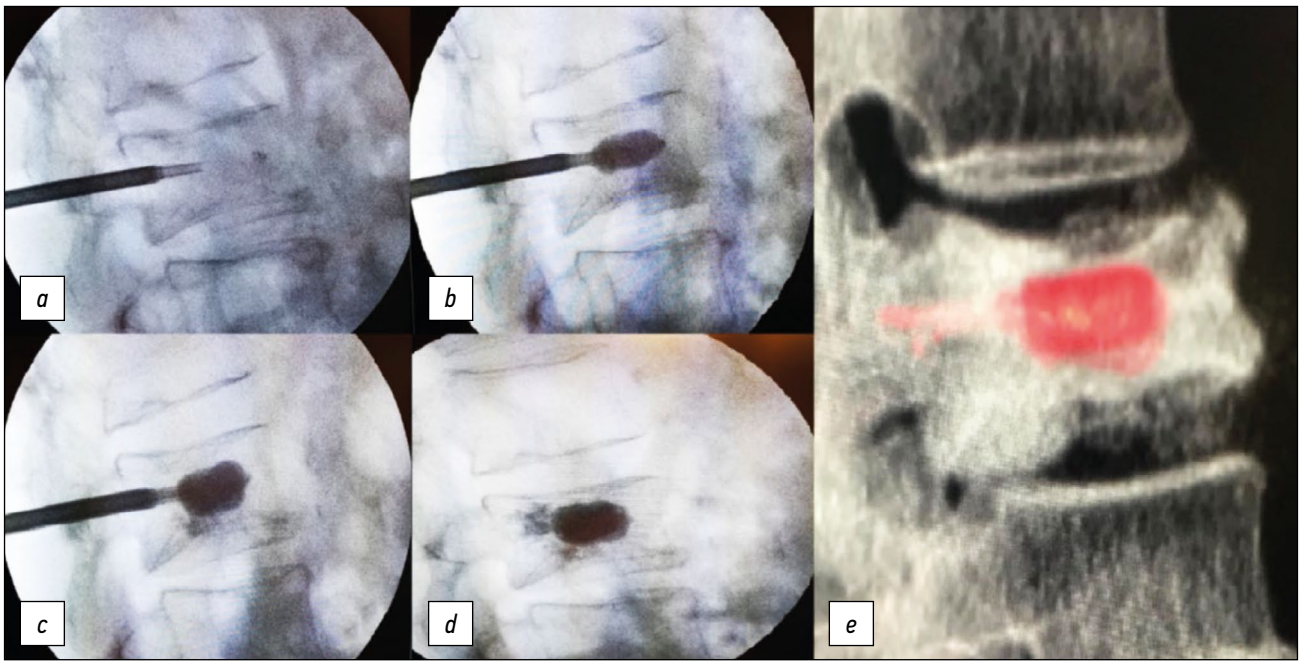

图2. Vessel-X装置的放置：*a-d*——术中植入（成骨材料只有在达到最大尺寸后才开始从PET容器中出来）；*e*——装置体积变换。

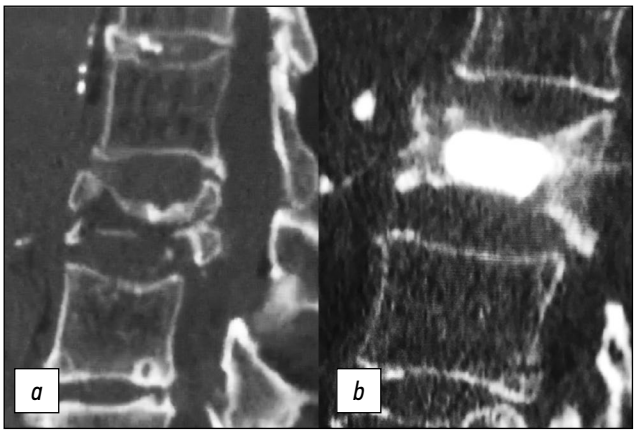

图3. 理想的Vessel-X装置放置，无成骨材料渗漏：*a*——计算机断层扫描上复杂椎体骨折的矢状重建；*b*——术后计算机断层扫描控制。

结果

研究对象（参与者）

本研究入选66例患者（男16例， 女50例，平均年龄73.1 岁），腰椎区椎体疼痛性骨折，对保守治疗有抵抗力。经MRI和/或CT确定的终板骨折和/或椎后壁缺损患者被纳入与骨质疏松症（n=19）、创伤（n=3）、多发性骨髓瘤（n=2）、转移性乳腺癌（n=2）相关的复杂骨折亚组中。

使用Vessel-X装置总共治疗92块椎骨（58块腰椎和34块胸椎，范围：D5-L5）。对24例患者（3 级：2例患者；2级：22例患者）进行同一干预范围内的多级手术。腰椎水平采用双足入路，胸椎采用单足入路。技术成功率为100%。

主要研究成果

未观察到严重并发症。术后1个月的对照MRI和CT显示，1例L1椎体外伤性骨折患者发现无症状椎旁填充物渗漏，无椎管和神经根损伤。12个月内未发现相邻椎体新发骨折。

在10例病理性和外伤性骨折患者中，干预后6个月和12个月的MRI证实靶椎和邻近椎骨没有骨髓水肿。

我们观察到术前平均ODI值（73.2±7.9）在1个月（14.1±3.3）、6个月（13.8±3.6）和12个月（14.0±2,9）的观察中显着下降； $p<0.05$（图4）。

术前平均NRS值（7.3±1.2）在术后1个月（1.8±1.3）、6个月（2.1±0.8）和12个月（1.7±1.0）后也有所下降； $p<0.05$（图5）。

两组椎体骨折亚组在标准差方面无统计学意义。

手术后平均术前椎体高度从11.3±2.2mm（范围7-15）增加到14.0±1.7mm（范围10-19）（$p<0.05$），而中段和后段同期分别从11.9±2.5mm（范围6－17）增加至16.1±1.8mm（$p<0.05$）和从16.4±2.5mm（范围10－22）增加至19.5±1.6mm（范围23－16）（$p<0.05$）。

简单骨折和复杂骨折亚组的椎体高度差异无统计学意义。

在双侧入路治疗的椎体骨折中，OM的分布比单足入路更均匀；但是，双足组和单足组之间椎体高度没有差异。

讨论

椎体增强的主要并发症之一是骨水泥在椎体外部的意外渗漏。Y. Zhan及团队进行的大规模荟萃

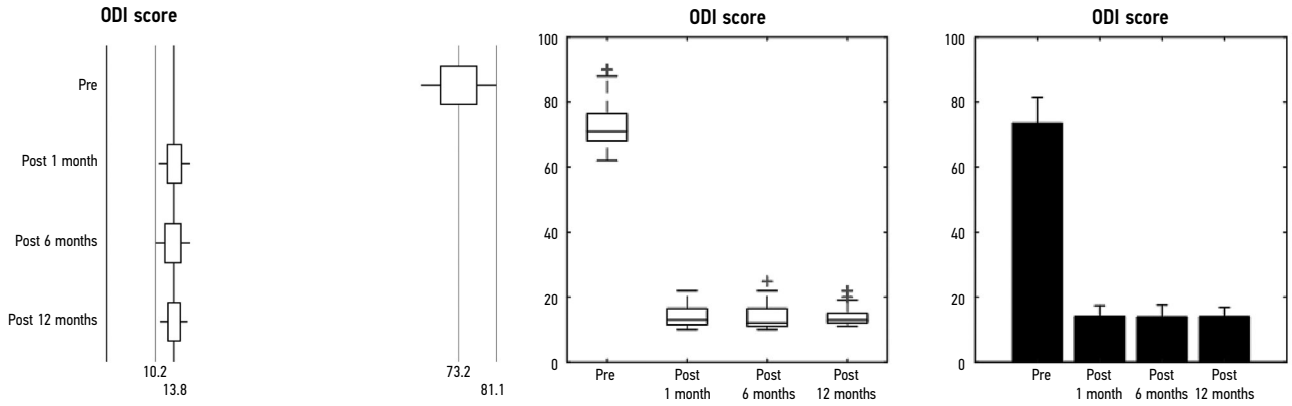

图4. 指数以百分比表示，从0%到100%不等，其中下限表示没有功能障碍，上限表示功能障碍程度最高（患者卧床不起）。治疗前，平均ODI为78%（第25个百分位数为70.5%，第75个百分位数为84%）。未发现异常值。治疗1个月后，平均ODI为14%（第25个百分位数为12.7%，第75个百分位数为17%）。未发现异常值。治疗6个月后，平均ODI为13%（第25个百分位为12%，第75个百分位为16%）。未发现异常值。治疗12个月后，平均ODI为13%（第25个百分位数为12.4%，第75个百分位数为16%）。未发现异常值。平均ODI评分在术后1个月从73.2±7.9降至14.1±3.3，在术后6个月降至13.8±3.6（p<0.001）。

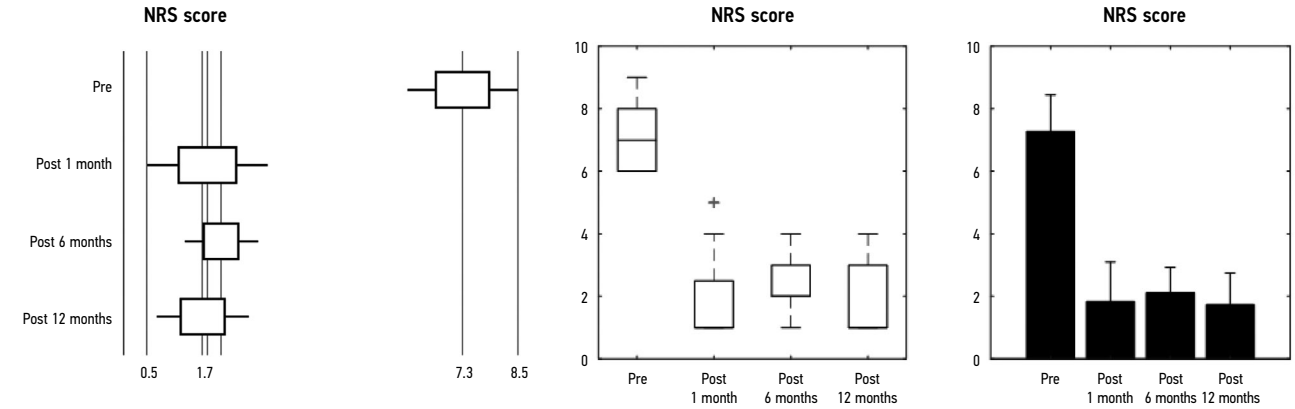

图5. 治疗前，NRS评分主要集中在量表的上端：中位数8、第25个百分位数7、第75个百分位数8。根据调查结果，治疗后NRS评分分布：1个月后：中位数2，第25个百分位数2，第75个百分位数3； 6个月后：中位数2，第25个百分位数2，第75个百分位数3； 12个月后：中位数为2， 第25个百分位2，第75个百分位3。未发现异常值。治疗前，平均NRS为7.3±1.2，1个月后降至1.8±1.3，6个月后降至2.1±0.8，12个月后降至1.7±1.0（p<0.001）。

分析[9]显示，皮椎体成形术中骨水泥渗漏的发生率为54.7%，皮球囊后凸成形术——18.4%。

许多装置已开发用于降低骨水泥渗漏风险，包括Vessel-X。我们研究的短期随访结果显示大有希望。单例无症状骨水泥渗漏技术的完全成功（1.08%）表明经皮血管成形术是一种安全有效的椎体骨折治疗方法，包括对具有高不良事件风险的终板和/或椎体后壁骨折。无显著临床副作用、感染或对神经组织损伤。

此外，已经表明骨水泥渗漏到椎间隙会增加相邻椎骨新骨折的风险[10-16]。在我们的研究中，未观察到骨水泥渗入椎间隙，术后12个月内未发现新的骨折。我们认为这是由于Vessel-X系统的特性，它提供了OM受控分布，因为它通过网状材料的孔隙均匀分布，与其他经皮植入装置相比，骨水泥主要沿骨折线堆积，导致其渗漏 [17, 18]。

除了预防并发症外，经皮血管成形术还显示出出色的临床效果，随访评估期间NRS和ODI显着降低，证明了这一点。

据报告，虽然骨组织强度没有显着差异，但采用双足入路填充OM在恢复椎体刚度方面效果最好，对此可通过大量注射OM及其对称性进行解释[18]。在胸椎水平，尽可能采用单椎弓根入路；对于腰椎，采用双椎弓根入路，主要是因为轴向压力较高，我们认为这需要更多的OM。在椎体高度恢复方面，两种方法之间没有观察到显着差异。

对恢复椎体高度来说，那就是要保证术后骨折的稳定性。多项研究表明，经皮椎体后凸成形术后椎体高度有规律地降低，这可能是OM分布不匀导致。在经皮椎体后凸成形术中，椎体内的球囊扩张后取出，用于后续灌注骨水泥，这会导致椎体部分塌陷，对其高度恢复产生不利影响[5, 17, 18]。

对于标准经皮椎体成形术和不稳定骨折，这种情况更为常见。在这种情况下，建议进行另一种经皮椎体成形术，然而应注意的是，在这种情况下发生不良骨水泥泄漏的风险显着增加[9, 19-22]。

在我们的研究中，无论是在术后立即还是在随访结束时，均未观察到椎体高度的显着差异，证实Vessel-X装置为骨折椎体提供了良好的支撑并防止其塌陷。此外，经皮血管成形术减少暴露于电离辐射的时间，因为前2毫升OM的填充不需要透视控制。随后每次0.25毫升OM在透视下灌注，直到达到所需椎体高度[17]。

研究的局限性

本研究的局限性与其单中心回顾性和相对较小的样本量有关。然而，我们收到了令人鼓舞的结果，如果结果得到证实，将允许治疗椎骨后壁骨折。

结论

使用Vessel-X装置的经皮血管成形术是治疗标准和复杂椎体骨折的一种有效且安全的方法。

由于其特殊的设计，与经皮椎体成形术和后凸成形术相比，Vessel-X提供OM分布的最佳控制、更少的骨水泥渗漏和更少的透视。

Vessel-X显示出良好的临床结果，治疗后估疼痛数值评定量表（NRS）和Oswestry功能障碍指数（ODI）评分显着降低，但需要前瞻性随机试验来进一步验证这些结果。

ADDITIONAL INFORMATION

Funding source. This study was not supported by any external sources of funding.

Competing interests. The authors declare that they have no competing interests.

Authors' contribution. All authors made a substantial contribution to the conception of the work, acquisition, analysis, interpretation of data for the work, drafting and revising the work, final approval of the version to be published and agree to be accountable for all aspects of the work. S. Masala — conception of the work, drafting and revising the work; A. Lacchè — acquisition, analysis, interpretation of data for the work; Ch. Zini — analysis, interpretation of data for the work; D. Mannatrizio — drafting and revising the work; S. Marcia — interpretation of data for the work; M. Bellini, G. Guglielmi — drafting and revising the work.

СПИСОК ЛИТЕРАТУРЫ

1. Kushchayev S.V., Wiener P.C., Teytelboym O.M., et al. Percutaneous vertebroplasty: a history of procedure, technology, culture, specialty, and economics // Neuroimaging Clin N Am. 2019. Vol. 29, N 4. P. 481–494. doi: 10.1016/j.nic.2019.07.011

2. Bornemann R., Koch E.M., Wollny M., Pflugmacher R. Treatment options for vertebral fractures an overview of different philosophies and techniques for vertebral augmentation // Eur J Orthop Surg Traumatol. 2014. Vol. 24, Suppl 1. P. S131–143. doi: 10.1007/s00590-013-1257-3

3. Flors L., Lonjedo E., Leiva-Salinas C., et al. Vesselplasty: a new technical approach to treat symptomatic vertebral compression fractures // AJR Am J Roentgenol. 2009. Vol. 193, N 1. P. 218–226. doi: 10.2214/AJR.08.1503

4. Tsoumakidou G., Too C.W., Koch G., et al. CIRSE guidelines on percutaneous vertebral augmentation // Cardiovasc Intervent Radiol. 2017. Vol. 40, N 3. P. 331–342. doi: 10.1007/s00270-017-1574-8

5. Filippiadis D.K., Marcia S., Masala S., et al. Percutaneous vertebroplasty and kyphoplasty: current status, new developments and old controversies // Cardiovasc Intervent Radiol. 2017. Vol. 40, N 12. P. 1815–1823. doi: 10.1007/s00270-017-1779-x

6. Diel P., Röder C., Perler G., et al. Radiographic and safety details of vertebral body stenting: results from a multicenter chart review // BMC Musculoskelet Disord. 2013. Vol. 14. P. 233. doi: 10.1186/1471-2474-14-233

7. Vanni D., Galzio R., Kazakova A., et al. Third-generation percutaneous vertebral augmentation systems // J Spine Surg. 2016. Vol. 2, N 1. P. 13–20. doi: 10.21037/jss.2016.02.01

8. Anselmetti G.C., Manca A., Marcia S., et al. Vertebral augmentation with nitinol endoprosthesis: clinical experience in 40 patients with 1-year follow-up // Cardiovasc Intervent Radiol. 2014. Vol. 37, N 1. P. 193–202. doi: 10.1007/s00270-013-0623-1

9. Zhan Y., Jiang J., Liao H., et al. Risk factors for cement leakage after vertebroplasty or kyphoplasty: a meta-analysis of published evidence // World Neurosurg. 2017. Vol. 101. P. 633–642. doi: 10.1016/j.wneu.2017.01.124

10. Tempesta V., Cannata G., Ferraro G., et al. The new vessel-x kyphoplasty for vertebral compression fractures: 2-year follow-up of 136 levels. Las Vegas: American Academy of Orthopaedic Surgeons Annual Meeting; 2009.

11. McCall T., Cole C., Dailey A. Vertebroplasty and kyphoplasty: a comparative review of efficacy and adverse events // Curr Rev Musculoskelet Med. 2008. Vol. 1. P. 17–23. doi: 10.1007/s12178-007-9013-0

12. Mroz T.E., Yamashita T., Davros W.J., Lieberman I.H. Radiation exposure to the surgeon and the patient during kyphoplasty // J Spinal Disord Tech. 2008. Vol. 21, N 2. P. 96–100. doi: 10.1097/BSD.0b013e31805fe9e1

13. Ruiz S.F., Santiago C.A., Guzmán Á.L., et al. Comparative review of vertebroplasty and kyphoplasty // World J Radiol. 2014. Vol. 6, N 6. P. 329–343. doi: 10.4329/wjr.v6.i6.329

14. Hiwatashi A., Yoshiura T., Yamashita K., et al. Morphologic change in vertebral body after percutaneous vertebroplasty: follow-up with MDCT // AJR Am J Roentgenol. 2010. Vol. 195. P. W207–W212. doi: 10.2214/AJR.10.4195

15. Grohs J.G., Matzner M., Trieb K., Krepler P. Minimal invasive stabilization of osteoporotic vertebral fractures: a prospective nonrandomized comparison of vertebroplasty and balloon kyphoplasty // J Spinal Disord Tech. 2005. Vol. 18, N 3. P. 238–242.

16. Lin E.P., Ekholm S., Hiwatashi A., Westesson P.L. Vertebroplasty: cement leakage into the disc increases the risk of new fracture of adjacent vertebral body // AJNR Am J Neuroradiol. 2004. Vol. 25, N 2. P. 175–180.

17. Bambang D. Vesselplasty: a novel concept of percutaneous treatment for stabilization and height restoration of vertebral compression fractures // J Musculoskeletal Res. 2008. Vol. 11, N 2. P. 71–79. doi: 10.1142/s0218957708001985

18. Zheng Z., Luk K.D., Kuang G., et al. Vertebral augmentation with a novel Vessel-X bone void filling container system and bioactive bone cement // Spine (Phila Pa 1976). 2007. Vol. 32, N 19. P. 2076–2082. doi: 10.1097/BRS.0b013e3181453f64

19. Carlier R.Y., Gordji H., Mompoint D.M., et al. Osteoporotic vertebral collapse: percutaneous vertebroplasty and local kyphosis correction // Radiology. 2004. Vol. 233, N 3. P. 891–898. doi: 10.1148/radiol.2333030400

20. Chen W.J., Kao Y.H., Yang S.C., et al. Impact of cement leakage into disks on the development of adjacent vertebral compression fractures // J Spinal Disord Tech. 2010. Vol. 23, N 1. P. 35–39. doi: 10.1097/BSD.0b013e3181981843

21. Komemushi A., Tanigawa N., Kariya S., et al. Percutaneous vertebroplasty for osteoporotic compression fracture: multivariate study of predictors of new vertebral body fracture // Cardiovasc Intervent Radiol. 2006. Vol. 29, N 4. P. 580–585. doi: 10.1007/s00270-005-0138-5

22. Guarnieri G., Masala S., Muto M. Update of vertebral cementoplasty in porotic patients // Interv Neuroradiol. 2015. Vol. 21, N 3. P. 372–380. doi: 10.1177/1591019915582364

REFERENCES

1. Kushchayev SV, Wiener PC, Teytelboym OM, et al. Percutaneous vertebroplasty: a history of procedure, technology, culture, specialty, and economics. *Neuroimaging Clin N Am*. 2019;29(4):481–494. doi: 10.1016/j.nic.2019.07.011

2. Bornemann R, Koch EM, Wollny M, Pflugmacher R. Treatment options for vertebral fractures an overview of different philosophies and techniques for vertebral augmentation. *Eur J Orthop Surg Traumatol*. 2014;24(Suppl 1):S131–143. doi: 10.1007/s00590-013-1257-3

3. Flors L, Lonjedo E, Leiva-Salinas C, et al. Vesselplasty: a new technical approach to treat symptomatic vertebral compression fractures. *AJR Am J Roentgenol*. 2009;193(1):218–226. doi: 10.2214/AJR.08.1503

4. Tsoumakidou G, Too CW, Koch G, et al. CIRSE guidelines on percutaneous vertebral augmentation. *Cardiovasc Intervent Radiol*. 2017;40(3):331–342. doi: 10.1007/s00270-017-1574-8

5. Filippiadis DK, Marcia S, Masala S, et al. Percutaneous vertebroplasty and kyphoplasty: current status, new developments and old controversies. *Cardiovasc Intervent Radiol*. 2017;40(12):1815–1823. doi: 10.1007/s00270-017-1779-x

6. Diel P, Röder C, Perler G, et al. Radiographic and safety details of vertebral body stenting: results from a multicenter chart review. *BMC Musculoskelet Disord*. 2013;14:233. doi: 10.1186/1471-2474-14-233

7. Vanni D, Galzio R, Kazakova A, et al. Third-generation percutaneous vertebral augmentation systems. *J Spine Surg*. 2016;2(1):13–20. doi: 10.21037/jss.2016.02.01

8. Anselmetti GC, Manca A, Marcia S, et al. Vertebral augmentation with nitinol endoprosthesis: clinical experience in 40 patients with 1-year follow-up. *Cardiovasc Intervent Radiol*. 2014;37(1):193–202. doi: 10.1007/s00270-013-0623-1

9. Zhan Y, Jiang J, Liao H, et al. Risk factors for cement leakage after vertebroplasty or kyphoplasty: a meta-analysis of published evidence. *World Neurosurg*. 2017;101:633–642. doi: 10.1016/j.wneu.2017.01.124

10. Tempesta V, Cannata G, Ferraro G, et al. The new Vessel-X kyphoplasty for vertebral compression fractures: 2-year follow-up of 136 levels. Las Vegas: American Academy of Orthopaedic Surgeons Annual Meeting; 2009.

11. McCall T, Cole C, Dailey A. Vertebroplasty and kyphoplasty: a comparative review of efficacy and adverse events. *Curr Rev Musculoskelet Med*. 2008;1:17–23. doi: 10.1007/s12178-007-9013-0

12. Mroz TE, Yamashita T, Davros WJ, Lieberman IH. Radiation exposure to the surgeon and the patient during kyphoplasty. *J Spinal Disord Tech*. 2008;21(2):96–100. doi: 10.1097/BSD.0b013e31805fe9e1

13. Ruiz Santiago F, Santiago Chinchilla A, Guzmán Álvarez L, et al. Comparative review of vertebroplasty and kyphoplasty. *World J Radiol*. 2014;6(6):329–343. doi: 10.4329/wjr.v6.i6.329

14. Hiwatashi A, Yoshiura T, Yamashita K, et al. Morphologic change in vertebral body after percutaneous vertebroplasty: follow-up with MDCT. *AJR Am J Roentgenol*. 2010;195:W207–W212. doi: 10.2214/AJR.10.4195

15. Grohs JG, Matzner M, Trieb K, Krepler P. Minimal invasive stabilization of osteoporotic vertebral fractures: a prospective nonrandomized comparison of vertebroplasty and balloon kyphoplasty. *J Spinal Disord Tech*. 2005;18(3):238–242.

16. Lin EP, Ekholm S, Hiwatashi A, Westesson PL. Vertebroplasty: cement leakage into the disc increases the risk of new fracture of adjacent vertebral body. *AJNR Am J Neuroradiol*. 2004;25(2):175–180.

17. Bambang D. Vesselplasty: a novel concept of percutaneous treatment for stabilization and height restoration of vertebral compression fractures. *J Musculoskeletal Res*. 2008;11(2):71–79. doi: 10.1142/s0218957708001985

18. Zheng Z, Luk KD, Kuang G, et al. Vertebral augmentation with a novel Vessel-X bone void filling container system and bioactive bone cement. *Spine (Phila Pa 1976)*. 2007;32(19):2076–2082. doi: 10.1097/BRS.0b013e3181453f64

19. Carlier RY, Gordji H, Mompoint DM, et al. Osteoporotic vertebral collapse: percutaneous vertebroplasty and local kyphosis correction. *Radiology*. 2004;233(3):891–898. doi: 10.1148/radiol.2333030400

20. Chen WJ, Kao YH, Yang SC, et al. Impact of cement leakage into disks on the development of adjacent vertebral compression fractures. *J Spinal Disord Tech*. 2010;23(1):35–39. doi: 10.1097/BSD.0b013e3181981843

21. Komemushi A, Tanigawa N, Kariya S, et al. Percutaneous vertebroplasty for osteoporotic compression fracture: multivariate study of predictors of new vertebral body fracture. *Cardiovasc Intervent Radiol*. 2006;29(4):580–585. doi: 10.1007/s00270-005-0138-5

22. Guarnieri G, Masala S, Muto M. Update of vertebral cementoplasty in porotic patients. *Interv Neuroradiol*. 2015;21(3):372–380. doi: 10.1177/1591019915582364

AUTHORS' INFO

*** Guseppe Guglielmi,** MD, Professor;
address: Viale L. Pinto 1, 71121 Foggia, Italy;
ORCID: http://orcid.org/0000-0002-4325-8330;
e-mail: giuseppe.guglielmi@unifg.it

Salvatore Masala, MD; ORCID: 0000-0003-0032-7970;
e-mail salva.masala@tiscali.it

Adriano Lacchè, MD; ORCID: 000-0003-1782-8624;
e-mail adrianolacche@gmail.com

Chiara Zini, MD; ORCID: 0000-0003-3456-4106;
e-mail zini.chiara@gmail.com

Domenico Mannatrizio, MD; ORCID: 0000-0003-3365-7132;
e-mail dr.mannatrizio@gmail.com

Stefano Marcia, MD; ORCID: 0000-0002-2118-9864;
e-mail stemarcia@gmail.com

Matteo Bellini, MD; ORCID: 0000-0002-1704-6246;
e-mail matteo.bellini@icloud.com

ОБ АВТОРАХ

*** Guglielmi G.,** MD, Professor;
адрес: Viale L. Pinto 1, 71121 Foggia, Italy;
ORCID: http://orcid.org/0000-0002-4325-8330;
e-mail: giuseppe.guglielmi@unifg.it

Masala S., MD; ORCID: 0000-0003-0032-7970;
e-mail salva.masala@tiscali.it

Lacchè A., MD; ORCID: 000-0003-1782-8624;
e-mail adrianolacche@gmail.com

Zini Ch., MD; ORCID: 0000-0003-3456-4106;
e-mail zini.chiara@gmail.com

Mannatrizio D., MD; ORCID: 0000-0003-3365-7132;
e-mail dr.mannatrizio@gmail.com

Marcia S., MD; ORCID: 0000-0002-2118-9864;
e-mail stemarcia@gmail.com

Bellini M., MD; ORCID: 0000-0002-1704-6246;
e-mail matteo.bellini@icloud.com

* Corresponding author / Автор, ответственный за переписку

DOI: https://doi.org/10.17816/DD104358

Влияние индекса массы тела на надёжность шкалы КТ 0–4: сравнение протоколов компьютерной томографии

И.А. Блохин[1], А.П. Гончар[1], М.Р. Коденко[1, 2], А.В. Соловьев[1], В.А. Гомболевский[3], Р.В. Решетников[1, 4]

[1] Научно-практический клинический центр диагностики и телемедицинских технологий, Москва, Российская Федерация
[2] Московский государственный технический университет имени Н.Э. Баумана (национальный исследовательский университет), Москва, Российская Федерация
[3] Институт искусственного интеллекта (AIRI), Москва, Российская Федерация
[4] Первый Московский государственный медицинский университет имени И.М. Сеченова (Сеченовский Университет), Москва, Российская Федерация

АННОТАЦИЯ

Обоснование. Из-за повышения частоты использования компьютерной томографии органов грудной клетки в борьбе с COVID-19 возникла необходимость применения низкодозной компьютерной томографии для снижения дозовой нагрузки на организм пациента при сохранении диагностической ценности исследования. При этом данных о влиянии индекса массы тела пациента на точность низкодозной компьютерно-томографической диагностики у пациентов с COVID-19 в опубликованной литературе не обнаружено.

Цель — оценить влияние индекса массы тела пациента на уровень согласия между врачами-рентгенологами при интерпретации стандартной и низкодозной компьютерной томографии органов грудной клетки при COVID-19-ассоциированной пневмонии по визуальной полуколичественной шкале КТ 0–4.

Материалы и методы. Ретроспективное многоцентровое исследование, в котором каждому из участников в рамках одного визита было последовательно выполнено два исследования органов грудной клетки по стандартному и низкодозному протоколу. Интерпретация стандартной и низкодозной компьютерной томографии органов грудной клетки с лёгочным и мягкотканным кернелами проводилась по визуальной полуколичественной шкале КТ 0–4. Данные для каждого протокола были сгруппированы по значению индекса массы тела (пороговое значение для патологии было принято равным 25 кг/м^2). Согласие рассчитывали на основе бинарной и взвешенной классификаций. Оценку наличия статистически значимых различий средних для полученных групп проводили методом однофакторного дисперсионного анализа ANOVA.

Результаты. Из общего количества пациентов (n=231) 230 соответствовали установленным критериям включения в исследование. Эксперты обработали по 4 исследования стандартной и низкодозной компьютерной томографии с лёгочным и мягкотканным кернелами для каждого пациента. Доля пациентов с нормальным весом составила 31% (71 человек), медиана индекса массы тела для выборки равна 27,5 (18,3; 48,3) кг/м^2. Статистически значимых различий при межгрупповом попарном сравнении не выявлено ни для бинарной, ни для взвешенной классификации (p-value 0,09 и 0,12 соответственно). Группа пациентов с избыточным весом была дополнительно разделена по степеням ожирения, однако результаты исследования оказались инвариантны к такому делению (статистически значимых различий нет: для максимально различных по индексу массы тела групп «норма» и «ожирение 3-й степени» p-value 0,17).

Заключение. Индекс массы тела пациента не влияет на интерпретацию стандартной и низкодозной компьютерной томографии органов грудной клетки при COVID-19 по визуальной полуколичественной шкале КТ 0–4.

Ключевые слова: индекс массы тела; согласие между экспертами; компьютерная томография; низкодозная компьютерная томография; COVID-19.

Как цитировать
Блохин И.А., Гончар А.П., Коденко М.Р., Соловьев А.В., Гомболевский В.А., Решетников Р.В. Влияние индекса массы тела на надёжность шкалы КТ 0–4: сравнение протоколов компьютерной томографии // *Digital Diagnostics*. 2022. Т. 3, № 2. С. 108–118. DOI: https://doi.org/10.17816/DD104358

Рукопись получена: 02.03.2022 **Рукопись одобрена:** 26.05.2022 **Опубликована:** 08.06.2022

ЭКО • ВЕКТОР

Лицензия CC BY-NC-ND 4.0
© Коллектив авторов, 2022

DOI: https://doi.org/10.17816/DD104358

Impact of body mass index on the reliability of the CT0–4 grading system: a comparison of computed tomography protocols

Ivan A. Blokhin[1], Anna P. Gonchar[1], Maria R. Kodenko[1, 2], Alexander V. Soloviev[1], Victor A. Gombolevskiy[3], Roman V. Reshetnikov[1, 4]

[1] Moscow Center for Diagnostics and Telemedicine, Moscow, Russian Federation
[2] Bauman Moscow State Technical University, Moscow, Russian Federation
[3] Artificial Intelligence Research Institute, Moscow, Russian Federation
[4] The First Sechenov Moscow State Medical University (Sechenov University), Moscow, Russian Federation

ABSTRACT

BACKGROUND: The increased frequency of chest computed tomography utilization in the fight against COVID-19 has made usage of low-dose computed tomography necessary to reduce the radiation dose while preserving diagnostic quality. However, in the published literature, there were no data on the effect of body mass index on low-dose computed tomography accuracy in patients with COVID-19.

AIM: To assess the effect of patient body mass index on the level of agreement between radiologists interpreting standard-dose computed tomography and low-dose computed tomography in COVID-19-associated pneumonia using visual semiquantitative CT 0–4 scale.

MATERIALS AND METHODS: In this retrospective multicenter study, each participant underwent two consecutive chest scans at a single visit using standard-dose and low-dose protocols. Standard-dose and low-dose computed tomography with pulmonary and soft tissue kernels were interpreted using a visual semiquantitative CT 0–4 grading system. Data for each protocol were grouped by body mass index value (threshold value for pathology was equal to 25 kg/m^2). Agreement was calculated based on binary and weighted classifications. One-way ANOVA analysis of variance was used to assess the presence of statistically significant differences in the mean for the groups.

RESULTS: Two hundred thirty patients met the established inclusion criteria for the study. The experts processed 4 studies for each patient: standard-dose and low-dose computed tomography with pulmonary and soft tissue kernels. The proportion of normal-weight patients was 31% (71 subjects), and the sample's median body mass index was 27.5 (18.3; 48.3) kg/m^2. There were no statistically significant differences in intergroup pairwise comparisons for both the binary and weighted classifications (p values were 0.09 and 0.12, respectively). The group of overweight patients was further subdivided according to the degrees of obesity; however, the results were invariant to this division (no statistically significant differences: for the most different body mass index groups "normal" and "3rd degree obesity" p-value 0.17).

CONCLUSION: Body mass index does not affect chest standard-dose and low-dose computed tomography interpretation in COVID-19 using the visual semiquantitative CT 0–4 grading system.

Keywords: Body mass index; Reproducibility of findings; X-ray computed tomography; SARS-CoV-2 infection.

To cite this article
Blokhin IA, Gonchar AP, Kodenko MR, Solovev AV, Gombolevskiy VA, Reshetnikov RV. Impact of body mass index on the reliability of the CT0–4 grading system: a comparison of computed tomography protocols. *Digital Diagnostics*. 2022;3(2):108–118. DOI: https://doi.org/10.17816/DD104358

Received: 02.03.2022 **Accepted:** 26.05.2022 **Published:** 08.06.2022

ECO•VECTOR

The article can be used under the CC BY-NC-ND 4.0 license
© Authors, 2022

DOI: https://doi.org/10.17816/DD104358

体重指数对CT 0-4量表可靠性的影响：计算机断层扫描协议的比较

Ivan A. Blokhin[1], Anna P. Gonchar[1], Maria R. Kodenko[1, 2], Alexander V. Solovev[1], Victor A. Gombolevskiy[3], Roman V. Reshetnikov[1, 4]

[1] Moscow Center for Diagnostics and Telemedicine, Moscow, Russian Federation
[2] Bauman Moscow State Technical University, Moscow, Russian Federation
[3] Artificial Intelligence Research Institute, Moscow, Russian Federation
[4] The First Sechenov Moscow State Medical University (Sechenov University), Moscow, Russian Federation

简评

论证。由于在对抗COVID-19的过程中使用胸部计算机断层扫描的频率越来越高，因此有必要应用低剂量电脑断层扫描(LDCT)来减少患者身体的剂量负荷，同时保持研究的诊断价值。然而，在已发表的文献中未发现有关患者体重指数对COVID-19患者LDCT诊断准确性影响的数据。

目的是评估患者的BMI对放射科医生在解释COVID-19相关肺炎的标准和低剂量胸部CT扫描时在0-4视觉半定量CT评分上的一致程度的影响。

材料与方法。一项回顾性多中心研究，其中在一次访问时每位参与者接受了两次连续的胸部检查，使用标准和低剂量方案。对标准和低剂量胸部CT扫描的肺部和软组织核素的解释是以视觉半定量的CT 0-4尺度进行的。每个方案的数据根据体重指数的值进行分组（病理学阈值等于kg/m^2）。协议是根据二元和加权分类计算的。通过方差单因素方差分析来评估各组平均值之间是否存在统计学上的显著差异。

结果。在患者总数（n=231）中，230个符合确立的研究纳入标准。专家为每位患者处理了4项标准和低剂量计算机断层扫描研究，包括肺和软组织卷积核。体重正常的患者比例为31%（71个人），样本的中位体重指数中位为 27.5（18.3；48.3）kg/m^2。无论是二元分类还是加权分类，组间配对比较未发现统计学上的显著差异（p值分别为0.09和0.12）。超重患者组根据肥胖程度进一步划分，但研究结果对这种划分是不变的（没有统计学上的显着差异：身体质量参数最大不同组别“正常”和“3度肥胖”的p值为0.17）。

结论。患者的体重指数不影响在0-4的视觉半定量CT等级上对COVID-19胸部标准和低剂量计算机断层扫描的解释。

关键词：体重指数；专家之间的协议；CT扫描；低剂量计算机断层扫描；新冠肺炎。

To cite this article
Blokhin IA, Gonchar AP, Kodenko MR, Soloviev AV, Gombolevskiy VA, Reshetnikov RV. 体重指数对CT 0-4量表可靠性的影响：计算机断层扫描协议的比较. *Digital Diagnostics*. 2022;3(2):108–118. DOI: https://doi.org/10.17816/DD104358

收到：02.03.2022 **接受：**26.05.2022 **发布日期：**08.06.2022

ECO•VECTOR
The article can be used under the CC BY-NC-ND 4.0 license
© Authors, 2022

论证

胸部器官计算机断层扫描（胸部CT）在COVID-19的诊断中占特殊地位[1]。目前，为了评估COVID-19相关性肺炎患者的严重程度并预测病程，使用肺组织损伤CT 0-4的视觉半定量标度[2]。由于在对抗COVID-19的过程中使用胸部计算机断层扫描的频率越来越高，因此有必要应用低剂量电脑断层扫描(LDCT)来减少患者身体的剂量负荷，同时保持研究的诊断价值[3].同时，已证明低剂量电脑断层扫描与DNA损伤无关，与标准CT相比，其后DNA双链断裂和染色体畸变的数量增加[4]。

众所周知，高体重指数（BMI）是冠状病毒感染的不良过程中的一个因素[5]。同时，对于BMI>35 kg/m^{2}的患者，胸部器官LDCT的适用性存在局限性[6]。此前，A. Manowitz等人[7]发现，对于腹部器官计算机断层扫描期间BMI较高的患者，可以在不影响图像质量的情况下减少辐射暴露。在一项N.S. Paul等人[8]评估肥胖对CT冠状动脉造影性能影响的研究中，发现超重的男性 (r=0.66) 和女性 (r=0.85) 的BMI与图像噪声之间存在强相关性。结果，作者得出结论，在减少辐射剂量时应考虑患者的体重指数。同时，在撰写本文时，尚未在已发表的文献中发现BMI对COVID-19患者LDCT诊断准确性影响的数据。

研究的目的是评估患者的BMI对可检测到的变化的可靠性以及不同的放射科医生对COVID-19相关肺炎的标准和低剂量胸部CT在视觉半定量CT 0-4尺度上的正确解释的影响。

虚无假设

身体质量指数对专家之间在标准和低剂量胸部CT的0-4级CT评估COVID-19相关肺炎严重程度的一致性没有影响。

材料与方法

研究设计

回顾性研究是基于先前进行的前瞻性多中心研究“LDCT in COVID-19 Pneumonia: a Prospective Moscow Study”的材料进行的，该研究于2020年4月25日在国际数据库ClinicalTrials.gov注册，NCT04379531 25-04-2020[9]。

符合标准

纳入标准：莫斯科市两家公立门诊医疗机构中年龄≥18岁的疑似COVID-19相关肺炎并出现急性呼吸道病毒感染症状的患者。

排除标准：数据不完整（身高、体重、BMI）的患者； 孕妇和哺乳期妇女； 扫描区域内有异物的患者。

执行条件

按照标准和低剂量方案，每位研究参与者在一次访问中接受了两次连续的胸部器官检查。CT检查分析由10名具有3至≥25年以上受过COVID-19相关性肺炎解读培训经验的放射科医生进行的。FAnTom改型软件用于提供对匿名数据的在线访问，随后以0-4的CT等级评估疾病的严重程度[9, 10]。在肺和软组织内核中重建的CT和LDCT研究的分布在放射科医师之间随机分配，条件是每项研究由两名专家独立和随机解释。

研究持续时间

胸部CT和LDCT数据是在2020年5月6日至2020年5月22日期间收集的。

医疗干预说明

胸部器官CT检查是在64层CT扫描仪（Aquilion 64，Canon，日本）上进行的，没有迭代重建算法。使用了制造商提供的标准胸部CT方案和先前开发的COVID-19低剂量方案。

对于胸部CT，电流在40-500 mA范围内的整个扫描长度上自动调整，前提是5.0 mm层的噪声水平为10（标准偏差）。

对于胸部LDCT，电流在10-500 mA范围内的整个扫描长度上自动调整，前提是5.0 mm层的噪声水平为36（标准偏差）。

CT的附加参数（CT和LDCT相同）：电压——120 kV； 旋转时间——0.5 s； 方向——向外（从腿到头部）； XY 调制——启用；准直——64×0.5 mm; 螺距——53.0； 在最大吸气深度进行扫描； 扫描时间——平均6 s（取决于个人体质特征）。这些研究是在没有对比增强的情况下进行的。

标准CT和LDCT的图像重建参数相同：矩阵——512×512； D-FOV——350 mm； 扫描长度 ——300 mm； 重建核心（内核）——FC51（肺核）和FC07（软组织核）； 切片厚度——1.0 mm; 增量——1.0 mm。

本研究的主要结果

本研究调查了COVID-19相关肺炎患者的BMI对使用低剂量方案的胸部CT扫描的解释质量的影响。使用标准剂量的CT方案作为比较方法；使用0-4的视觉半定量CT评分进行解释。

伦理审查

这项工作基于一项研究的结果，该研究获得了俄罗斯克斯射纯度及辐射学者协会莫斯科地区分会（MRO RORR）独立伦理委员会的第03/2020号批准。所有患者均签署知情自愿同意书。

统计分析

使用公式(1)和(2)对以下方案评估每个患者的专家间的一致性：

- 带肺核的标准CT（重建滤光片）FC51（Sharp CT）；

- 带软组织核的标准CT（重建滤光片）FC07（Soft CT）；
- 带肺核的低剂量CT（重建滤光片）FC51（Sharp LDCT）；
- 带软组织核的低剂量CT（重建滤光片）FC07（Soft LDCT）；

每个方案的数据根据BMI值分为两组：正常（BMI<25 kg/m²）和超重（BMI≥25 kg/m²）[11]。专家之间对亚组的一致性评估以平均值和标准差的形式呈现。

数据处理是用R，4.0.4版，软件包dplyr，ggplot2，irr[12]进行的。

该一致性是根据两位专家评估之间差异的绝对值计算为百分比：

$$|\Delta| = |\text{专家1} - \text{专家2}| \qquad (1).$$

使用了两种不同的分歧解释。

1. 对专家评估的差异大小不敏感的二元分类（Δ）。如果专家评分没有差异（|Δ|=0），则一致性为100%；如果评分有差异（|Δ|≠0），一致性等于0%。
2. 加权分类考虑了专家估计的差异值（Δ），以及肺组织损伤比例的阈值，作为住院治疗的依据：

$$\text{一致性} = (1 - |\frac{\Delta}{\Delta_{max}}|) \times 100, \qquad (2)$$

其中Δ是根据公式（1）对当前研究的专家估计之间的差异，Δ_{max}是估计中的最大可能差异（Δ_{max}=4，四个CT类别0-4）。在本研究中，加权一致性评估是离散的，范围从0到100%，步长为25%：0%的一致性对应于四个类别的差异，25%对应于三个，50%对应于两个，75%对应于一个，100%对应于完全同意。

通过单方方差分析来评估各组平均值之间是否存在统计学上的显著差异(One-way ANOVA)[13]。在第一阶段，使用Levene检验[14]对研究组的方差相等性进行了统计分析。接下来，考虑方差相等的信息，对均值的相等性进行方差分析。因变量是放射科医师之间的一致性，自变量是体重指数（二元分类、正常和超重）和检验记录（Sharp CT、Soft CT、Sharp LDCT、Soft LDCT）。为了确定各个亚组之间差异的数值p值，采用Tukey HSD检验法[15] 进行了回顾性分析。所有比较均使用统计学显着性水平0.05。

结果

入选研究的患者总数为231个人，其中230个人被纳入研究（一名患者缺乏BMI数据）。在选定的组群中，55.6%是女性。患者的平均年龄为47±15岁。对于每位患者，获得CT和LDCT研究的数据，然后使用肺和软组织核进行重建。

样本整体描述性统计的主要参数：范围（18.3；48.3）kg/m²； 中位数27.5 kg/m²，平均数27.9±5.6 kg/m²； 分布不符合正态分布（p值≤0.01），非对称系数为0.9（显着的右侧不对称）。

按BMI患者的分类：非超重患者（BMI<25 kg/m²）31%（71个人）；超重患者（BMI≥25 kg/m²）69%（159个人）。

使用Sharp LDCT方案观察到正常BMI患者的最高一致性：二元和加权分类分别为83.5%和92.8%（图 1；表）。对于BMI正常的患者，Soft LDCT方案的一致性最低：二元分类为64.9%，加权分类为86.9%。

对于超重患者，专家们一致同意度最高的方案是Sharp CT（在二元分类和加权分类中分别为71.2%和88.4%）。在使用Soft CT方案时，观察到此类患者的最低一致性：二元分类为64.4%，加权分类为86.4%（见图1和表）。

使用Sharp LDCT方案观察到正常组和超重组之间解释同质性的最大差异（二元和加权分类的平均差异分别为16.1%和4.5%）。异质性最小的解释是Sharp CT和Soft LDCT方案，对于这些方案，任何分类的平均差异都不超过1%（见图1和表）。

分散分析

为了分析放射科医生的解释因患者BMI、扫描方案和重建而产生的差异，我们进行了ANOVA单因素方差分析。分析结果表明，在所有四个方案中，正常组和超重组在二元分类（方案为p=0.13，BMI为p=0.18）和加权分类（分别为p=0.18和p=0.14）的平均协议值之间没有统计学上的显著差异。

除了比较协议的平均值之外，我们还比较了专家估计的变异性，具体取决于患者的BMI和成像方法。根据Levene检验，二元分类和加权分类的差异允许接受关于所研究组的方差相等的假设。

使用Tukey HSD检验的事后分析检查各个亚组之间的差异（图 2）。对于所有比较对，95%的置信区间包括二元（图 2，a）和加权（图2，b）分类的值“0”，这表明，在体重指数和成像方法方面，不同组的放射科医生的解释没有统计学上的显着差异。

对于二元分类，在比较正常体重的Soft LDCT组和超重的Sharp CT组时，最小p值为0.22，同一方案内的最小p值为0.65（Sharp LDCT）。对于加权分类，最小的p值为0.08，同一方案内相似组的最小p值为0.36。

研究组的额外ROC分析（receiver operating characteristic——受试者工作特征）确定了预测一致性水平的最佳BMI阈值为26.24 kg/m²。对于这个阈值，重复进行方差分析，这证实了每个方案(二元分类的p值为0.13和0.09；按协议和BMI加权分类的p值分别为0.18和0.12）中研究组的方差和平均值（p值相似）不存在统计学上的显着差异。对于这两种类型的分类，使用Sharp LDCT方

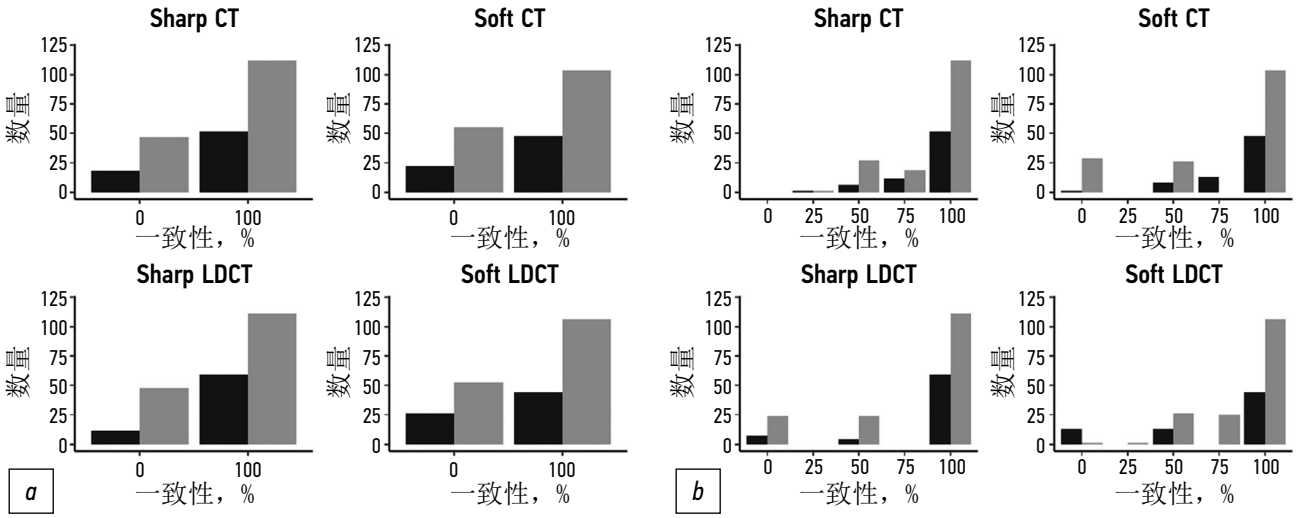

图1. 按体重指数（灰色——超重组，黑色——正常体重组）组的二元（*a*）和加权（*b*）分类专家一致性图。

表二元（浅灰色）和加权（深灰色）分类专家之间的数值一致性值（%）

Value	Sharp CT		Soft CT		Sharp LDCT		Soft LDCT	
	Normal	Overweight	Normal	Overweight	Normal	Overweight	Normal	Overweight
Mean	72.2	71.2	69.1	64.4	83.5	67.4	64.9	65.9
SD	45.1	45.4	46.5	48.1	37.3	47.0	48.0	47.6
Mean	89.4	88.4	88.4	86.4	92.8	88.3	86.9	86.4
SD	18.7	19.6	19.8	19.9	16.9	18.4	19.5	21.3

案比较正常组和超重组时获得了最小p值，二元为0.65，加权分类为0.15。

由于原始样本偏向于“超重”（BMI在[25；30] kg/m^{2}范围内），因此对“超重”、“1级肥胖”、“2级肥胖”和“3级肥胖”组群进行了额外的分析。所有方案的分析结果显示两种分类没有统计学上的显着差异（“正常”和“1级肥胖”组的P值最小，二元分类和加权分类的p值分别为0.09和0.08）。对于最大的不同BMI组“正常”和“3级肥胖”，p值为0.17。

此外，对一系列研究进行了分析，其中专家对视觉半定量量表CT 0-4的评估差异超过了一个类别。总共发现26个这样的系列。在审查了每个案例后，似乎可以将差异分为两组。

第一组包括15个系列（58%），其中两位专家都确认存在与COVID-19相关的变化（CT评估1或更高），但对肺组织损伤的程度有分歧。这可能是由于首选的图像分析平面（轴向/正面/矢状面）和观察研究的方向（从肺尖到横膈膜或从横膈膜到肺尖），以及研究中存在病毒肺炎不同时间阶段的表现，例如同时出现“毛玻璃”和“圆石头马路”。由于冠状病毒肺炎在肺的基底区域更为明显，因此，从横膈膜到肺尖查看轴向切片，可能会扭曲专家对变化严重程度的知觉，使其提高到0-4的CT评分。使用矢状乘法或3D重建可以一目了然地“捕捉”变化，从而降低高估病变严重程度的风险。第一组专家之间的差异强调了对疾病严重程度的视觉评估具有显着的主观性，以及需要研究对肺实质进行自动光密度分析的系统的能力。

第二组包括11个系列（42%），其中一位专家未确认存在与COVID-19相关的变化（CT评分0）。这是由于假阳性病例（在高先验感染概率的背景下肺部基底部分的坠积性变化），CT 0-4的分类中缺少一种表达冠状病毒性质变化概率的方法。第二组专家之间的差异突出了联合应用CO-RADS和CT 0-4分类的价值。

讨论

本研究调查了在COVID-19相关的肺炎中，放射科医生根据患者体重和内核重量对胸部器官的胸部CT和NDCT评估的一致性。 比较分析显示没有统计学上的显着差异。由于需要平衡比较抽样的大小（按不同BMI的组），根据BMI将患者分为“正常”和“超重”两类，这可能会影响对结果的正确解释。然而，额外的数据分析表明，定性结果（“未发现统计学上的显着差异”）对肥胖类别的不变性。鉴于该研究的局限性，可以得出结论，在以CT 0-4量表评估肺病变时，患者的BMI对医生的一致性没有显着影响。因此，扫描方案的选择不取决于患者的BMI。

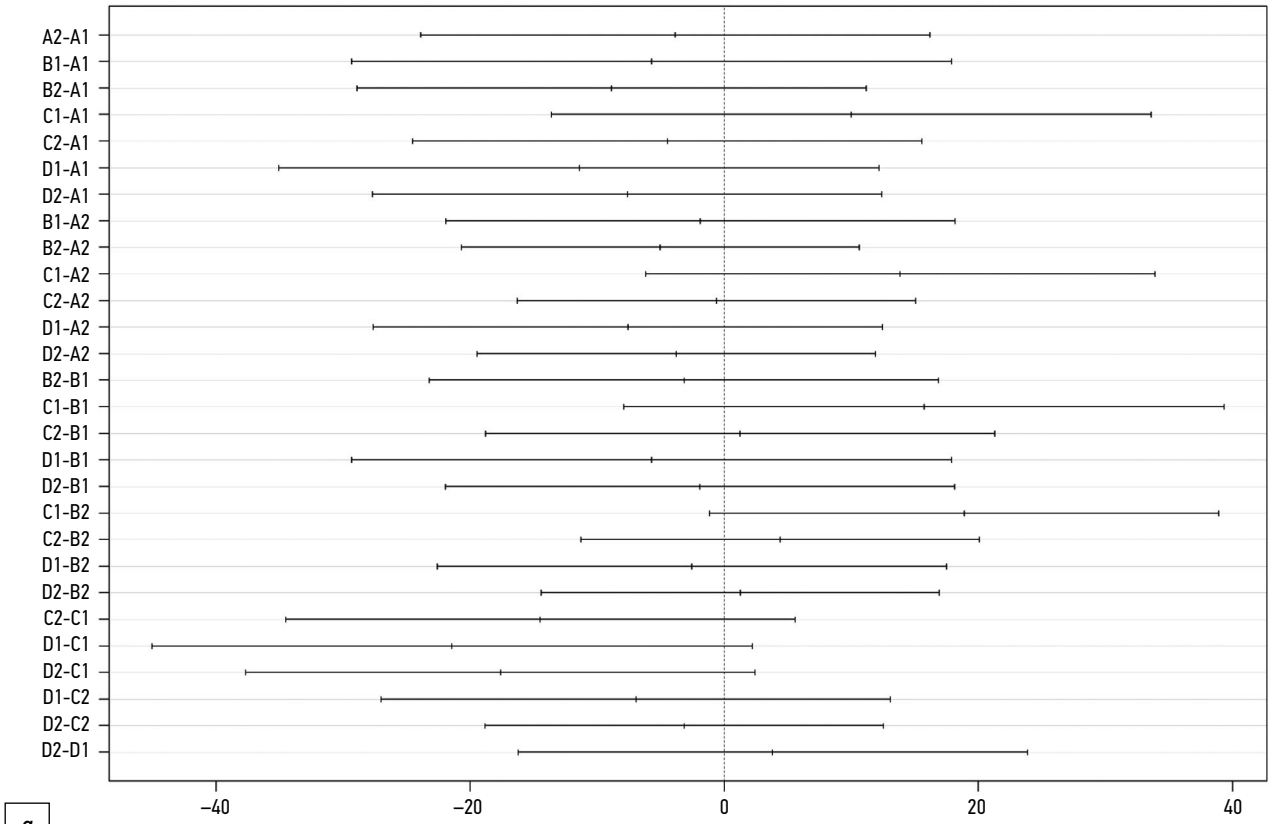

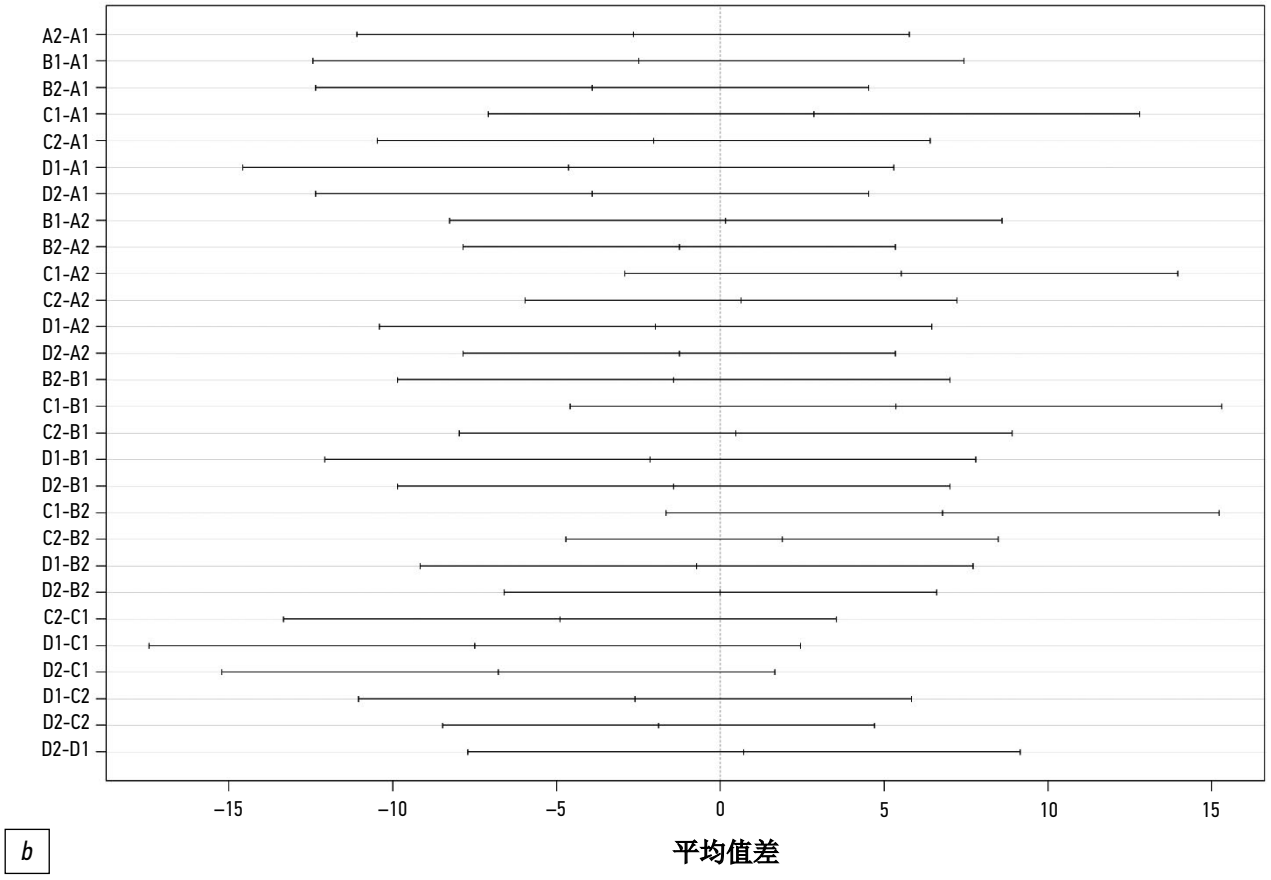

图2. 对均值相似性假设的后验分析： *a*——二元分类； *b*——归一化分类（Sharp CT、Soft CT、Sharp LDCT和Soft LDCT方案分别编码为A、B、C和D，正常组编码为 “1”，超重组为 “2”）。

本研究的结果为对COVID-19患者选择尽可能低的辐射剂量提供了额外的理由，因为在使用CT 0-4尺度时，体重指数升高对图像的诊断质量没有影响。反过来，内核的选择可以完全基于放射科医生的个人偏好。

2016年，T. Kubo等人[16]比较了LDCT (50 mAc)和CT(150 mAc)在胸部器官常规检查中的诊断能力。三位放射科医师独立分析了118个2 mm图像系列（样本中每个患者两个系列），随后评估以下病理结果：肺气肿、磨玻璃、网状变化、微结节、支气管扩张、“蜂窝肺”、结节 (>5 mm)、主动脉瘤、冠状动脉钙化、心包和胸腔积液、胸膜增厚、纵隔形成和淋巴结肿大。作者得出结论，LDCT方案可用于放射科医师的常规实践，这与我们取得的数据一致。

众所周知，用低剂量方案进行的CT扫描比用标准方案进行的扫描质量要差（较低的信噪比）[17]。因此，需要使用其他方法来提高图像质量，尤其是在体重增加的患者中。其中一种方法是使用迭代重建[18]。

D.A.Filatova等人[19]的研究比较了COVID-19中使用迭代重建的胸部CT和NDCT。样本量为151名患者。与标准CT方案相比，胸部器官LDCT期间诊断信息没有显着丢失。因此，胸部器官的LDCT可用于常规实践中诊断COVID-19[19]，这证实了我们得到的结果。然而，在上述研究中，与本研究不同，没有评估BMI对图像分析质量的影响。

另外，应该注意的是，使用有效辐射剂量<0.3 mSv和迭代重建的成像对间质性肺炎/肺气肿和BMI>25 kg/m^{2}的患者有局限性[20]。

研究的局限性

这项研究有一些局限性。在本研究中仅使用了一种CT扫描仪型号：其他型号和制造商的推荐方案可能与我们使用的不同。为了解释这些研究，仅使用了放射科医师对CT等级0-4的主观评估。这项研究的结论是基于对样本的分析，没有按肥胖程度分组。然而，定性结果已被证明对这一参数是不变的。

结论

因此，鉴于上述研究的局限性，可以得出结论，在COVID-19中，BMI对胸部CT和NDCT的视觉半定量CT 0-4级的解释没有显著影响。

ADDITIONAL INFORMATION

Funding source. This study was not supported by any external sources of funding.

Competing interests. The authors declare that they have no competing interests.

Authors' contribution. All authors confirm that they meet the international ICMJE criteria for authorship (all authors made substantial contributions to the concept development, conducting the research and preparation of the article, and read and approved the final version before publication). The largest contributions were as follows: I.A. Blokhin — concept and study design, data analysis, manuscript preparation; A.P. Gonchar — manuscript preparation; M.R. Kodenko — data collection and processing, data analysis, manuscript preparation; A.V. Solovev, A.V. Gombolevskiy — manuscript preparation; R.V. Reshetnikov — research concept and design, manuscript preparation.

СПИСОК ЛИТЕРАТУРЫ

1. Islam N., Ebrahimzadeh S., Salameh J.P., et al. Thoracic imaging tests for the diagnosis of COVID-19 // Cochrane Database Syst Rev. 2020. Vol. 3, N 3. P. CD013639. doi: 10.1002/14651858.CD013639.pub4

2. Morozov S.P., Chernina V.Y., Blokhin I.A., Gombolevskiy V. Chest computed tomography for outcome prediction in laboratory-confirmed COVID-19: a retrospective analysis of 38,051 cases // Digital Diagnostics. 2020. Vol. 1, N 1. P. 27–36. doi: 10.17816/DD46791

3. Prasad K.N., Cole W.C., Haase G.M. Radiation protection in humans: extending the concept of as low as reasonably achievable (ALARA) from dose to biological damage // Br J Radiol. 2004. Vol. 77, N 914. P. 97–99. doi: 10.1259/bjr/88081058

4. Sakane H., Ishida M., Shi L., et al. Biological effects of low-dose chest CT on chromosomal DNA // Radiol. 2020. Vol. 295, N 2. P. 439–445. doi: 10.1148/radiol.2020190389

5. Du Y., Lv Y., Zha W., et al. Association of body mass index (BMI) with critical COVID-19 and in-hospital mortality: a dose-response meta-analysis // Metabolism. 2021. Vol. 117. P. 154373. doi: 10.1016/j.metabol.2020.154373

6. Ohana M., Ludes C., Schaal M., et al. Quel avenir pour la radiographie thoracique face au scanner ultra-low dose? // Revue Pneumologie Clinique. 2017. Vol. 73, N 1. P. 3–12. doi: 10.1016/j.pneumo.2016.09.007

7. Manowitz A., Sedlar M., Griffon M., et al. Use of BMI guidelines and individual dose tracking to minimize radiation exposure from low-dose helical chest CT scanning in a lung cancer screening program // Academ Radiol. 2012. Vol. 19, N 1. P. 84–88. doi: 10.1016/j.acra.2011.09.015

8. Paul N.S., Kashani H., Odedra D., et al. The influence of chest wall tissue composition in determining image noise during cardiac CT // Am J Roentgenol. 2011. Vol. 197, N 6. P. 1328–1334.

9. Blokhin I., Gombolevskiy V., Chernina V., et al. Inter-observer agreement between low-dose and standard-dose CT with soft and sharp convolution kernels in COVID-19 pneumonia // J Clin Med. 2022. Vol. 11, N 3. P. 669. doi: 10.3390/jcm11030669

10. Morozov S.P., Gombolevskiy V.A., Elizarov A.B., et al. A simplified cluster model and a tool adapted for collaborative labeling of lung cancer CT scans // Computer Methods Programs Biomed. 2021. Vol. 206. P. 106111. doi: 10.1016/j.cmpb.2021.106111

11. Powell-Wiley T.M., Poirier P., Burke L.E., et al. Obesity and cardiovascular disease: a scientific statement from the American Heart Association // Circulation. 2021. Vol. 143, N 21. P. e984–e1010. doi: 10.1161/CIR.0000000000000973

12. The R Foundation. The R Project for Statistical Computing [интернет]. Режим доступа: https://www.r-project.org/. Дата обращения: 15.03.2022.

13. Fisher R.A. XXI. — On the dominance ratio // Proceedings Royal Soc Edinburgh. 1923. Vol. 42. P. 321–341. doi: 10.1017/S0370164600023993
14. Levene H. Robust tests for equality of variances // Olkin I., Ghurye S., Hoeffding W., et al. Contributions to probability and statistics: essays in honor of harold hotelling. Standford University Press, 1961. P. 279–292.
15. Mosteller F. Data analysis and regression: a second course in statistics. Addison-Wesley Pub. Co., Boston, 1977. 588 p.
16. Kubo T., Ohno Y., Nishino M., et al.; iLEAD Study Group. Low dose chest CT protocol (50 mAs) as a routine protocol for comprehensive assessment of intrathoracic abnormality // Eur J Radiol Open. 2016. Vol. 3. P. 86–94. doi: 10.1016/j.ejro.2016.04.001
17. Silin A.Y., Gruzdev I.S., Morozov S.P. The influence of model iterative reconstruction on the image quality in standard and low-dose computer tomography of the chest. Experimental study // J Clin Pract. 2020. Vol. 11, N 4. P. 49–54. doi: 10.17816/clinpract34900
18. Zhu Z., Ming Z.X., Feng Z.Y., et al. Feasibility study of using gemstone spectral imaging (GSI) and adaptive statistical iterative reconstruction (ASIR) for reducing radiation and iodine contrast dose in abdominal CT patients with high BMI values // PLoS One. 2015. Vol. 10, N 6. P. e0129201. doi: 10.1371/journal.pone.0129201
19. Filatova D.A., Sinitsin V.E., Mershina E.A. Opportunities to reduce the radiation exposure during computed tomography to assess the changes in the lungs in patients with COVID-19: use of adaptive statistical iterative reconstruction // Digital Diagnostics. 2021. Vol. 2, N 2. P. 94–104.
20. Lee S.W., Kim Y., Shim S.S., et al. Image quality assessment of ultra-low dose chest CT using sinogram-affirmed iterative reconstruction // Eur Radiol. 2014. Vol. 24, N 4. P. 817–826. doi: 10.1007/s00330-013-3090-9

REFERENCES

1. Islam N, Ebrahimzadeh S, Salameh JP, et al. Thoracic imaging tests for the diagnosis of COVID-19. *Cochrane Database Syst Rev*. 2021;3(3):CD013639. doi: 10.1002/14651858.CD013639.pub4
2. Morozov SP, Chernina VY, Blokhin IA, Gombolevskiy V. Chest computed tomography for outcome prediction in laboratory-confirmed COVID-19: a retrospective analysis of 38,051 cases. *Digital Diagnostics*. 2020;1(1):27–36. doi: 10.17816/DD46791
3. Prasad KN, Cole WC, Haase GM. Radiation protection in humans: extending the concept of as low as reasonably achievable (Alara) from dose to biological damage. *BJR*. 2004;77(914):97–99. doi: 10.1259/bjr/88081058
4. Sakane H, Ishida M, Shi L, et al. Biological effects of low-dose chest CT on chromosomal DNA. *Radiol*. 2020;295(2):439–445. doi: 10.1148/radiol.2020190389
5. Du Y, Lv Y, Zha W, et al. Association of body mass index (BMI) with critical COVID-19 and in-hospital mortality: a dose-response meta-analysis. *Metabolism*. 2021;117:154373. doi: 10.1016/j.metabol.2020.154373
6. Ohana M, Ludes C, Schaal M, et al. Quel avenir pour la radiographie thoracique face au scanner ultra-low dose? *Revue Pneumologie Clinique*. 2017;73(1):3–12. doi: 10.1016/j.pneumo.2016.09.007
7. Manowitz A, Sedlar M, Griffon M, et al. Use of BMI guidelines and individual dose tracking to minimize radiation exposure from low-dose helical chest CT scanning in a lung cancer screening program. *Academ Radiol*. 2012;19(1):84–88. doi: 10.1016/j.acra.2011.09.015
8. Paul NS, Kashani H, Odedra D, et al. The influence of chest wall tissue composition in determining image noise during cardiac CT. *Am J Roentgenol*. 2011;197(6):1328–1334. doi: 10.2214/AJR.11.6816
9. Blokhin I, Gombolevskiy V, Chernina V, et al. Inter-observer agreement between low-dose and standard-dose CT with soft and sharp convolution kernels in COVID-19 pneumonia. *J Clin Med*. 2022;11(3):669. doi: 10.3390/jcm11030669
10. Morozov SP, Gombolevskiy VA, Elizarov AB, et al. A simplified cluster model and a tool adapted for collaborative labeling of lung cancer CT scans. *Computer Methods Programs Biomed*. 2021;206:106111. doi: 10.1016/j.cmpb.2021.106111
11. Powell-Wiley TM, Poirier P, Burke LE, et al. Obesity and cardiovascular disease: a scientific statement from the American Heart Association. *Circulation*. 2021;143(21):e984–e1010. doi: 10.1161/CIR.0000000000000973
12. The R Foundation. The R Project for Statistical Computing [Internet]. Available from: https://www.r-project.org/. Accessed: 15.03.2022.
13. Fisher RA. XXI. —On the dominance ratio. *Proceedings Royal Soc Edinburgh*. 1923;42:321–341. doi: 10.1017/S0370164600023993
14. Levene H. Robust tests for equality of variances. In: Olkin I, Ghurye S, Hoeffding W, et al. Contributions to probability and statistics: essays in honor of harold hotelling. Standford University Press; 1961. P. 279–292.
15. Mosteller F. Data analysis and regression: a second course in statistics. Addison-Wesley Pub. Co., Boston; 1977. 588 p.
16. Kubo T, Ohno Y, Nishino M, et al. Low dose chest CT protocol (50 mas) as a routine protocol for comprehensive assessment of intrathoracic abnormality. *Eur J Radiol Open*. 2016;3:86–94. doi: 10.1016/j.ejro.2016.04.001
17. Silin AY, Gruzdev IS, Morozov SP. The influence of model iterative reconstruction on the image quality in standard and low-dose computer tomography of the chest. Experimental study. *J Clin Pract*. 2020;11(4):49–54. doi: 10.17816/clinpract34900
18. Zhu Z, Ming ZX, Feng ZY, et al. Feasibility study of using gemstone spectral imaging (GSI) and adaptive statistical iterative reconstruction (ASIR) for reducing radiation and iodine contrast dose in abdominal CT patients with high BMI values. *PLOS ONE*. 2015;10(6):e0129201. doi: 10.1371/journal.pone.0129201
19. Filatova DA, Sinitsin VE, Mershina EA. Opportunities to reduce the radiation exposure during computed tomography to assess the changes in the lungs in patients with COVID-19: use of adaptive statistical iterative reconstruction. *Digital Diagnostics*. 2021;2(2):94–104. doi: 10.17816/DD62477
20. Lee SW, Kim Y, Shim SS, et al. Image quality assessment of ultra-low dose chest CT using sinogram-affirmed iterative reconstruction. *Eur Radiol*. 2014;24(4):817–826. doi: 10.1007/s00330-013-3090-9

AUTHORS' INFO

*** Ivan A. Blokhin,** MD;
address: Petrovka st. 24 bld, 1, Moscow, 127051, Russia;
ORCID: https://orcid.org/0000-0002-2681-9378;
eLibrary SPIN: 3306-1387; e-mail: i.blokhin@npcmr.ru

Anna P. Gonchar, MD;
ORCID: https://orcid.org/0000-0001-5161-6540;
eLibrary SPIN: 3513-9531; e-mail: a.gonchar@npcmr.ru

Maria R. Kodenko,
ORCID: https://orcid.org/0000-0002-0166-3768;
eLibrary SPIN: 5789-0319; e-mail: m.kodenko@npcmr.ru

Alexander V. Solovev, MD;
ORCID: https://orcid.org/0000-0003-4485-2638;
eLibrary SPIN: 9654-4005; e-mail: a.solovev@npcmr.ru

Victor A. Gombolevskiy, MD, Cand. Sci. (Med.);
ORCID: https://orcid.org/0000-0003-1816-1315;
eLibrary SPIN: 6810-3279; e-mail: g_victor@mail.ru

Roman V. Reshetnikov, Cand. Sci. (Phys.-Math.);
ORCID: https://orcid.org/0000-0002-9661-0254;
eLibrary SPIN: 8592-0558; e-mail: reshetnikov@fbb.msu.ru

ОБ АВТОРАХ

*** Блохин Иван Андреевич;**
адрес: Россия, 127051, Москва, ул. Петровка, д. 24, стр. 1;
ORCID: https://orcid.org/0000-0002-2681-9378;
eLibrary SPIN: 3306-1387; e-mail: i.blokhin@npcmr.ru

Гончар Анна Павловна;
ORCID: https://orcid.org/0000-0001-5161-6540;
eLibrary SPIN: 3513-9531; e-mail: a.gonchar@npcmr.ru

Коденко Мария Романовна;
ORCID: https://orcid.org/0000-0002-0166-3768;
eLibrary SPIN: 5789-0319; e-mail: m.kodenko@npcmr.ru

Соловьев Александр Владимирович;
ORCID: https://orcid.org/0000-0003-4485-2638;
eLibrary SPIN: 9654-4005; e-mail: a.solovev@npcmr.ru

Гомболевский Виктор Александрович, к.м.н.;
ORCID: https://orcid.org/0000-0003-1816-1315;
eLibrary SPIN: 6810-3279; e-mail: g_victor@mail.ru

Решетников Роман Владимирович, к.ф.-м.н.;
ORCID: https://orcid.org/0000-0002-9661-0254;
eLibrary SPIN: 8592-0558; e-mail: reshetnikov@fbb.msu.ru

* Corresponding author / Автор, ответственный за переписку

DOI: https://doi.org/10.17816/DD108243

Оценка показателей глобальной продольной деформации левого предсердия в диагностике кардиотоксичности

А.В. Юсупова[1], Э.С. Юсупов[2]

[1] Клиническая больница Святителя Луки, Санкт-Петербург, Российская Федерация
[2] Северо-Западный окружной научно-клинический центр имени Л.Г. Соколова, Санкт-Петербург, Российская Федерация

АННОТАЦИЯ

Широкий спектр крайне эффективных химиотерапевтических препаратов обладает негативным влиянием на сердечно-сосудистую систему, нивелируя успехи онкологического лечения. В связи с этим ранняя диагностика кардиотоксичности имеет крайне важное значение, позволяя вовремя применять профилактические и лечебные мероприятия.

Определение фракции выброса левого желудочка с помощью эхокардиографии — базовый неинвазивный инструментальный метод оценки сердечной функции и главный ориентир в вопросах диагностики сердечной дисфункции на фоне химиотерапии. Однако при субклиническом поражении показатель долго может оставаться нормальным, а также иметь выраженную межоператорскую вариабельность и зависимость от объёмной нагрузки. Специалисты постоянно находятся в поиске оптимальных эхокардиографических параметров, позволяющих диагностировать сердечную дисфункцию на ранних стадиях. Анализ глобальной продольной деформации левого предсердия представляется перспективным методом для данных целей. Большое количество накопленных данных позволяет говорить о том, что левое предсердие является не просто камерой-кондуитом, а отражает давление наполнения левого желудочка, являясь чувствительным маркером его систолической и диастолической дисфункции.

В обзоре представлен анализ имеющихся на настоящий момент исследований по применению методики оценки глобальной продольной деформации левого предсердия в диагностике сердечной дисфункции на фоне применения кардиотоксичных препаратов.

Ключевые слова: левое предсердие; кардиоонкология; кардиотоксичность; стрейн; эхокардиография; сердечная дисфункция; антрациклины.

Как цитировать
Юсупова А.В., Юсупов Э.С. Оценка показателей глобальной продольной деформации левого предсердия в диагностике кардиотоксичности // *Digital Diagnostics*. 2022. Т. 3, № 2. С. 119–130. DOI: https://doi.org/10.17816/DD108243

Рукопись получена: 26.05.2022 **Рукопись одобрена:** 16.06.2022 **Опубликована:** 27.06.2022

ЭКО • ВЕКТОР

Лицензия CC BY-NC-ND 4.0
© Коллектив авторов, 2022

DOI: https://doi.org/10.17816/DD108243

Left atrial longitudinal strain analysis in diagnostic of cardiotoxicity

Anastasiya V. Yusupova[1], Einar S. Yusupov[2]

[1] Clinical Hospital of St. Luke, Saint-Petersburg, Russian Federation
[2] North-Western District Scientific and Clinical Center named after L.G. Sokolov, Saint Petersburg, Russian Federation

ABSTRACT

A wide range of extremely effective chemotherapy drugs has a negative effect on the cardiovascular system, leveling oncological treatment success. Early diagnosis of cardiotoxicity is very important, allowing timely application of preventive and therapeutic measures. Left ventricular ejection fraction evaluation using echocardiography is the basic non-invasive instrumental method to assess cardiac function and the main guideline in cardiac dysfunction diagnosis during chemotherapy. However, if dysfunction is subclinical, the ejection fraction can remain normal for a long time, and also has a pronounced inter-operator variability and dependence on volumetric load. Specialists are constantly in search of optimal echocardiographic parameters that allow early-stage cardiac dysfunction diagnosis. Analysis of the global longitudinal deformation of the left atrium seems to be a promising method for these purposes. A large amount of accumulated data suggests that the left atrium is not just a conduit chamber, but a reflection of the filling pressure of the left ventricle, being a sensitive marker of its systolic and diastolic dysfunction. This review presents an analysis of currently available studies on applying the methodology for assessing global longitudinal deformation of the left atrium in cardiac dysfunction diagnosis in the use of cardiotoxic drugs.

Keywords: left atrial function; transthoracic echocardiography; cardiotoxic agent; left ventricular dysfunction; anthracycline.

To cite this article
Yusupova AV, Yusupov ES. Left atrial longitudinal strain analysis in diagnostic of cardiotoxicity. *Digital Diagnostics.* 2022;3(2):119–130.
DOI: https://doi.org/10.17816/DD108243

Received: 26.05.2022 **Accepted:** 16.06.2022 **Published:** 27.06.2022

ECO•VECTOR

The article can be used under the CC BY-NC-ND 4.0 license
© Authors, 2022

DOI: https://doi.org/10.17816/DD108243

左心房整体长轴应变参数在心脏毒性诊断中的评价

Anastasiya V. Yusupova[1], Einar S. Yusupov[2]

[1] Clinical Hospital of St. Luke, Saint-Petersburg, Russian Federation
[2] North-Western District Scientific and Clinical Center named after L.G. Sokolov, Saint Petersburg, Russian Federation

简评

一系列极其有效的化疗药物对心血管系统有负面影响，从而找平了癌症治疗的成功。因此，心脏毒性的早期诊断非常重要，可以及时采取预防和治疗措施。

使用超声心动图测定左心室射血分数是评估心脏功能的基本无创仪器方法，也是化疗期间诊断心功能不全的主要指南。然而，在亚临床病变中，该指数可能在很长一段时间内保持正常，并且还具有明显的操作者间变异性和对体积负荷的依赖性。专家们一直在寻找最佳的超声心动图参数，以便在早期阶段诊断出心功能失调。左心房整体长轴应变的分析似乎是对于这些目的的有前途的方法。大量积累的数据表明，左心房不仅仅是一个导管，而是反映了左心室的充盈压力，是其收缩和舒张功能障碍的敏感标志。

本综述分析了目前关于使用心脏毒性药物诊断心脏功能障碍的左心房整体长轴应变的现有研究。

关键词：左心房；心脏肿瘤学；心脏毒性；心肌劳损；超声心动图；心功能不全；蒽环类药物。

To cite this article
Yusupova AV, Yusupov ES. 左心房整体长轴应变参数在心脏毒性诊断中的评价. *Digital Diagnostics.* 2022;3(2):119–130.
DOI: https://doi.org/10.17816/DD108243

收到：26.05.2022 **接受：**16.06.2022 **发布日期：**27.06.2022

ECO•VECTOR
The article can be used under the CC BY-NC-ND 4.0 license
© Authors, 2022

绪论

近几十年，现代肿瘤学的进步显着提高了癌症患者的生存率。新的化疗药物不断积极研发并投入临床，肿瘤疾病的早期诊断和检测水平不断提高。另一方面，化疗的短期和长期效果对癌症患者的死亡率有显著影响，包括对心脏病和血管疾病[1]。根据流行病学研究，在成功接受肿瘤治疗的患者中，随着时间的推移，发生心血管疾病及其并发症的风险开始超过癌症复发的风险[2]。在分析儿童癌症幸存者的心血管死亡率时，死亡率水平在他们达到60岁后显著增加，这表明了疾病本身及其治疗后果的延迟效应[3]。因此，本组患者越来越成为全科医生和心脏病专家关注的焦点。这不仅是由于人口普遍老龄化，还因为大多数癌症患者的年龄在65岁及以上[4]，因此不仅是患者，还有整个医疗保健系统都增加了负担，其中就包括财务负担[5]。

随着时间的推移，医学界已经认识到本组患者需要更多学科的方法。心脏病学是一门相对较新的学科，专注于接受各种类型癌症治疗的患者，而这些治疗会对心血管系统带来潜在风险。这一快速发展的医学领域，其系统方法侧重于对接受化学治疗和放射治疗的患者进行筛查、风险分层、预防、随访和治疗[6]。心脏毒性不仅限于对左心室（LV）的损害，它可以表现为节律紊乱、心包和心脏瓣膜、冠状动脉、动脉和肺动脉高压的损害[7]。同时，一些化疗药物会对心血管系统造成快速和早期的损害，而其他药物的副作用在多年后会随着时间的推移而出现[8]。研究表明早期发现心功能不全（CD）迹象的重要性，这反过来又有助于开始及时纠正并防止对心脏造成不可逆的损害[9]。超声心动图（ECHO）在此情况诊断中起主导作用。

超声心动图对诊断心脏毒性

ECHO是心脏病学的基本研究方法。由于其可用性和安全性，使用二维超声心动图测量LV射血分数（EF）仍然是诊断心脏毒性表现的主要工具之一。但是它具有许多局限性：操作员之间的可变性和图像质量对结果的影响。EF指数与容积有关，这对于癌症患者来说往往变得至关重要，因为癌症患者通常在呕吐、腹泻和食欲不振的背景下处于低血容量状态[10]。直到补偿机制完全耗尽并对心肌造成重大损害前，LVEF实际上不会改变，这使得使用其孤立评估难以诊断早期心脏毒性[11]。

使用散斑跟踪二维超声心动图（2D STE：2D Speckle Tracking Echocardiogram）和确定LV的整体纵向应变（global longitudinal strain）指标可以诊断LV功能的最小变化，从而提高CD诊断，包括亚临床[12]，然而，该指标也取决于前负荷[13]。LV应变在连续测量中具有良好的重现性，可能有助于识别发生心脏损伤的风险组、动态监测，并有助于早期心脏保护治疗的决策[12, 14]。

目前，在肿瘤学心脏保护中存在以应变为导向的策略概念[15]。从2014年到2019年，一项关于该主题的随机对照多中心研究（化疗对改善心血管预后的应变监测——Strain Surveillance of Chemotherapy for Improving Cardiovascular Outcomes, SUCCOUR）[10]纳入331名接受蒽环类药物治疗的患者，但结果相互矛盾。在研究结束时，应变导向组和常规心脏保护策略组的EF差异无统计学意义，因此未达到主要终点。亚组分析显示，在LV应变控制下进行心脏保护治疗可将LVEF显著下降至异常范围[16]。这些结果强调需要进一步研究以确定LV应变是否能比EF更好地识别将受益于心脏保护治疗以预防癌症治疗相关CD[10]的选定患者群体。

2021年，英国超声心动图学会（British Society of Echocardiography）和英国心血管肿瘤学会（British Cardio-Oncology Society）定义了以下心脏毒性的超声心动图标准：LVEF比初始值下降10%及以上或小于50%的绝对值（LVEF从50到54%被认为是临界值，需要更多信息来决定是否存在功能障碍）。关于LV应变指数，下降小于15%被认为是病理性的，而它的下降不应孤立地解释：有必要考虑临床表现和其他综合体中指标的变化数据（如实验室标记和其他成像技术的结果）[17]。指南的作者强调，尽管对收缩功能进行了整体ECHO评估，但仍有“灰色地带”可以对应于亚临床CD和规范。

舒张功能和心脏毒性

对接受心脏毒性治疗的患者还建议进行舒张功能评估，但其预后作用仍不明确。在一般人群中，心血管事件的风险在存在舒张功能障碍的情况下显著增加，其特征是LV充盈压增高[18]。对于一组癌症患者，研究结果并不一致，通常受到样本量小和化疗方案异质性高的限制。

根据M. Nagiub及团队的荟萃分析[19]，他们研究了舒张参数在检测多柔比星治疗诱发的心肌病中的预测能力，多普勒参数为E（$p=0.003$），E/A比值（$p<0.0001$）、侧向e’（$p<0.005$）和s’（$p=0.01$），在长期随访期间，在很大程度上与该组患者的收缩功能恶化有关。然而，作者指出，在荟萃分析中纳入的17项研究中，只有4项经过优化设计，并对舒张参数进行了完整的系列评估。

J.N. Upshaw及团队[20]进行的一项前瞻性研究还检查了蒽环类药物联合/不联合曲妥珠单抗治疗期间舒张压参数的变化。该研究的参与者（n=362）表示，在治疗第6个月时，舒张功能持续恶化，E/A比值、侧向和间隔e’速度下降，以及E/e’比值增加（$p<0.01$）。1年后60%的病例出现舒张功能异常，2年后为70%，3年后为80%。损伤与随后的LVEF下降和LV纵向应变的恶化有关。

作者得出的结论是，在现代的乳腺癌治疗中，舒张功能存在中度持续恶化，这与随后发生CD风险较小有关。

根据R.I. Mincu及团队对13项研究（n=892）进行的荟萃分析结果[21]，在接受蒽环类药物且既往没有心脏病的患者中，治疗对E/A比值（p<0.001）有适度影响，而e'和E/e'没有变化。荟萃分析的作者指出了，这些研究的多重局限性，它们的异质性导致高偏倚风险，并且需要使用新的超声心动图参数（如舒张压）对大样本进行随机研究。

上述对接受心脏毒性治疗的患者舒张功能的研究结果表明，需要对癌症患者进行更仔细的监测，以发现异常的舒张功能，并进行进一步的研究。

综上所述，我们可以说，与使用心脏毒性药物相关的CD超声心动图诊断仍存在问题、差距和“灰色地带”，特别是其早期表现，其诊断对于防止对心肌造成不可逆转的损害最为重要。

左心室功能和心脏毒性

心脏成像专家一直在寻找可用的可重复技术和指标，这些技术和指标可以常规应用于临床实践，并以最小的操作者间变异性持续进行连续评估，并且尽可能与角度和容积无关。应该注意，研究人员对左心房（LA）功能的兴趣日益浓厚。大型研究表明LA大小在心力衰竭患者中具有独立的预测价值，并使其被视为一般人群中可能的国际预后指标[22，23]。随着侵入性技术、3D和斑点追踪超声心动图的发展，人们认识到LA不仅仅是填充LV的导管室。LV和LA之间的紧密动态连接使其成为一种反映LV功能并通过储层、导管和收缩阶段调节其充盈压力的镜子[24，25]。通过改变其自身的功能和机制，LA可以适应LV顺应性的变化[26]。在近十年中，关于使用斑点追踪超声心动图评估LA应变的出版物数量迅速增加。获得的数据用于评估舒张功能和评估心房本身的功能[27，28]。该方法与心脏计算机断层扫描和磁共振成像数据以及侵入性测量数据具有良好的相关性[29-31]。尽管LA应变并非完全独立于前负荷，但前负荷条件对LA应变的影响似乎比对容积的影响要小[32]。同时，LA收缩的不同阶段表现出各自的特点：例如，通过非侵入性评估，储层和收缩功能下降直至出现心力衰竭症状、LA扩张和LV充盈压升高，从而使其有可能在临床前阶段诊断舒张功能障碍的存在[33]。在近10年中，越来越多的证据表明LA整体纵向应变（GLS）参数的变化是LV舒张功能障碍的唯一标志[28，34]。可以说LA应变是衡量LV顺应性的指标，当整体超声心动图参数仍正常时，它成为LA功能障碍的重要指标和舒张功能障碍的早期标志物[35]。根据F. Pathan及团队的荟萃分析[36]，其中纳入30项研究（2038名健康志愿者），迄今为止已确定以下整体纵向LA应变指标的正常水平：储层应变（εR）为39%（95%置信区间38-41）、收缩应变（εCT）为18%（95%置信区间16-19），并导管应变（εCD）为23%（95%置信区间21-25）。

在心脏肿瘤成像中，LA功能长期处于阴影中，因为关注焦点完全转移到了LV。间接地，在舒张功能分析中评估其功能（容积）。近年来，LA应变分析技术引起了心脏毒性诊断专家的密切关注。

2013年对LA应变和心脏毒性进行了首次研究。I. Monte及团队[37]对一小部分接受米托蒽醌治疗的多发性硬化症患者（n=20）进行了研究。该研究为前瞻性研究，研究显示到治疗结束时整体LA应变减少（10个月 vs 0个月：15.2±12.5 vs 20.2±11.1，p<0.05）。进一步的研究主要集中在蒽环类和表皮生长因子抑制剂中最具心脏毒性的药物，但也对其他组进行了研究。例如，A. Sonaglioni及团队的研究[38] 纳入接受贝伐单抗（血管内皮生长因子的生物活性抑制剂）治疗肠癌的患者（n=28）。超声心动图在治疗开始前进行，然后在3个月和6个月后测量正负LA应变（εCD和εCT）。6个月后，各项指标在统计学上没有显著性差异。在一项亚组分析中，其中一个因心脏毒性而发展为CD，结果发现，在CD组中，表明LV充盈压增高的超声心动图基线特征在统计学上显著更高：更高的E/e'比值（p=0.01）和更低的基线εCD（p=0.007）。相应已确定的变化可能是CD发展的预测因素。J. Meloche及团队[39] 在一项前瞻性研究（n=51）中获得了类似的数据，在使用蒽环类药物和曲妥珠单抗治疗期间，符合心脏毒性标准的9名患者的基线εR（50.0±9.6 vs 45.6±4.9%，p=0.058）和εCT（30.1±8.0 vs 24.3±4.6%，p=0.008）较低。注意到其中7人εCT增加，可能是对LV功能降低的补偿。一般来说，在这组患者中，在所有治疗阶段，LA功能均出现早期下降：εCT——到第3个月（29.5±7.6和27±8.5，p=0.008），εR（49.7±8.8和44.4±10.4%，p<0.001）和εCT（20.2±4.6和17.3±5.3%，p<0.001）——到第6个月。

R. Emerson及团队（n=51）[40]、M. Laufer-Perl及团队（n=40）[41]、S. Moustafa及团队（n=68）[42]、J. Moreno及团队（n=52）[43]的研究证明在蒽环类药物治疗期间，无论是否添加曲妥珠单抗，LA应变都有统计学意义的降低。E.Setti及团队（n=64）[44] 在他们的研究中发现，εR和LA容积可以预测曲妥珠单抗治疗期间6个月随访期间的EF趋势。

相反，S. Moustafa及团队（n=56）[45]和Y. Anqi及团队（n=40）[46]的研究并未揭示LA功能参数在化疗治疗背景下的差异。如果在第一项研究[45]中这可以通过以下事实来解释：所研究的药物属于酪氨酸激酶抑制剂组，对心肌没有直接毒性作用，但具有血管毒性，而在第二项研究[46]中，作者指出蒽环类药物治疗为低剂量，尽管LVEF（p<0.05）和LV应变（p<0.05）的降低

达到了统计学意义。A.T. Timóteo及团队[47]在他们的研究（n=77）中也发现LA应变没有差异，但显示其下降趋势最大的参数是ЄCT，这与J. Meloche及团队[39]以及M. Laufer-Perl及团队[41]的数据一致。H. Park及团队（n=72）[48]的一项回顾性研究纳入已接受蒽环类药物治疗的患者，随后将其分为发生（n=13）和未发生（n=59）CD两组。超声心动图基线特征没有差异。化疗结束时，两组的LV应变（p=0.002）和ЄR（p<0.001）均显著降低。在ROC分析中，预测未来CD的最佳ЄR降低为11.7%，其敏感性和特异性优于LV应变。D. di Lisi及团队[49]在他们的研究（n=102）中，首次结合LA应变评估，确定了LA僵硬度指数（一种新的潜在预测指标——E/e'与ЄR比值）。所有患者均未出现CD的临床体征，但53%的病例检测到亚临床功能障碍，因此将患者分为2组（有和没有出现功能障碍）。在两组中，观察到LA僵硬度指数的早期增加（p<0.0001）和ЄR的降低（p<0.0001）。作者得出结论，这些指标可以比LV应变更准确地识别早期亚临床CD[49]，在这一点上，他们的结论与H. Park及团队的工作[48]一致。

值得一提的是两项横断面研究，其中研究了蒽环类药物治疗对儿童癌症幸存者LA功能的长期影响。V.W. Li及团队的研究（n=26）[50]纳入了儿童时期接受蒽环类药物治疗的男性（未接受化疗的时间为14.2±5.4年），将其表现与年龄匹配的健康受试者进行了比较。癌症患者组的最大（p=0.009）和最小（p=0.017）LA容积和ЄCT（p=0.011）值在统计学上显著降低。作者认为，以收缩功能下降为特征的LA重塑是儿童时期使用蒽环类药物引起的LA纤维化的结果。

R.W. Loar及团队的研究[51]比较了2组按性别和年龄匹配的患者：未接受化疗超过1年的癌症患者（n=45）和一组健康个体（n=45）。在第一组中，与对照组相比，ЄR值（p=0.04）在统计学上显著降低。亚组分析了11例具有最低四分位数ЄR值的患者。无论化疗持续时间和蒽环类药物剂量如何，该组中所有患者的年龄均显著高于前三四分位数患者（p=0.001），舒张功能和LA应变没有变化。因此，年龄是癌症治疗后LA功能下降的唯一独立预测因子 （p<0.001）。N.R. Patel及团队[52]在一项回顾性观察研究中获得了相反的结果：在55名儿童中，仅在12岁以下的患者组中发现化疗前后LA应变的统计学显著差异（p=0.01）。因此，持续治疗对LA功能的长期影响尚未确定，这需要长期的观察性研究。

总之，引用M. Tadic及团队（n=92）[53]的一项回顾性研究的数据，该研究显示与具有可比特征的对照组相比，在开始化疗之前，肿瘤患者LA的储层和导管功能下降（p<0.001）。作者推断癌症本身可能与LA功能下降有关，无论其他特征如何，并为这种关系提出了几种假设和的潜在机制：炎症、生物激素系统的激活、血管活性肽和细胞因子的循环、本组患者的吸烟率以及疾病影响下的生活方式改变（特别是活动减少）。

综上所述，可以注意到许多研究主要涉及女性，其LA应变在人群中的初始值超过了男性[54]。LA应变测量本身具有以下优点：与角度无关； 在四腔位置观察LA不易受到肺叶的干扰； 图像伪影和混响的发生频率较低[55]。但该方法也有其缺点：LA是一个薄壁腔室，难以追踪心内膜；研究人员还经常“切断”LA的投影，缩短其纵向尺寸。不要忘记指数对帧速率和前负荷的依赖性（尽管低于LV和EF应变），以及对分析软件的需求。然而，该方法的简单性和易于证明其预后和诊断价值使其成为心脏肿瘤学家手中的有用工具。

在哪些情况下LA应变的连续测量将提供最大的优势并补充超声心动图图像仍有待确定：用于诊断早期亚临床心脏毒性或化疗的延迟效应，或者将有助于决定是否启动治疗并监测其有效性。回答这些问题需要对大量患者群体进行前瞻性对照研究。

随着新型化疗药物的积极涌现，心脏病学面临新的挑战。例如，不可逆的酪氨酸激酶抑制剂依鲁替尼与心房颤动的高发病率相关，A. Singh及团队[56]的最近一项研究表明，LA应变在这组患者中具有良好的预测价值。

研究的局限性

需要注意观察的局限性：观察性研究大多数为回顾性，并且在小样本上进行，其特点是化疗方案的异质性相当高，而一些患者接受了胸部区域的放射治疗，这可能导致超声心动图参数的变化。

结论

因此，通过分析现有研究的数据，我们可以讨论评估LA应变在接受具有心脏毒性作用的化疗患者中的潜在效用。

超声心动图诊断的潜力不断发展，可以说LA应变的评估是心脏病学中一种很有前途和有用的方法。

ADDITIONAL INFORMATION

Funding sourse. This article was not supported by any external sources of funding.

Competing interests. The authors declare that they have no competing interests.

Authors' contribution. A.V. Yusupova — review idea, literature review, collection and analysis of literary sources; E.S. Yusupov — literature review, collection and analysis of literary sources. All authors made a substantial contribution to the conception of the work, acquisition, analysis, interpretation of data for the work, drafting and revising the work, final approval of the version to be published and agree to be accountable for all aspects of the work.

СПИСОК ЛИТЕРАТУРЫ

1. Herrmann J., Lerman A., Sandhu N.P., et al. Evaluation and management of patients with heart disease and cancer: cardio-oncology // Mayo Clin. Proc. 2014. Vol. 89, № 9. P. 1287. doi: 10.1016/J.MAYOCP.2014.05.013

2. Okwuosa T.M., Anzevino S., Rao R. Cardiovascular disease in cancer survivors // Postgrad Med J. 2017. Vol. 93, № 1096. P. 82–90. doi: 10.1136/POSTGRADMEDJ-2016-134417

3. Fidler M.M., Reulen R.C., Henson K., et al. Population-based long-term cardiac-specific mortality among 34 489 five-year survivors of childhood cancer in Great Britain // Circulation. 2017. Vol. 135, № 10. P. 951–963. doi: 10.1161/CIRCULATIONAHA.116.024811

4. Miller K.D., Nogueira L., Mariotto A.B., et al. Cancer treatment and survivorship statistics, 2019 // CA Cancer J Clin. 2019. Vol. 69, № 5. P. 363–385. doi: 10.3322/CAAC.21565

5. Valero-Elizondo J., Chouairi F., Khera R., et al. Atherosclerotic cardiovascular disease, cancer, and financial toxicity among adults in the United States // JACC CardioOncology. 2021. Vol. 3, № 2. P. 236–246. doi: 10.1016/J.JACCAO.2021.02.006

6. Tajiri K., Aonuma K., Sekine I. Cardio-oncology: a multidisciplinary approach for detection, prevention and management of cardiac dysfunction in cancer patients // JJCO Japanese J Clin Oncol. 2017. Vol. 47, № 8. P. 678–682. doi: 10.1093/jjco/hyx068

7. Chang H.M., Moudgil R., Scarabelli T., et al. Cardiovascular complications of cancer therapy: best practices in diagnosis, prevention, and management: part 1 // J Am College Cardiol. 2017. Vol. 70, № 20. P. 2536–2551. doi: 10.1016/j.jacc.2017.09.1096

8. Armstrong G.T., Ross J.D. Late Cardiotoxicity in aging adult survivors of childhood cancer // Prog Pediatr Cardiol. 2014. Vol. 36, № 1–2. P. 19. doi: 10.1016/J.PPEDCARD.2014.09.003

9. Lati G., Heck S.L., Ree A.H., et al. Prevention of cardiac dysfunction during adjuvant breast cancer therapy (PRADA): a 2×2 factorial, randomized, placebo-controlled, double-blind clinical trial of candesartan and metoprolol // Eur Heart J. 2016. Vol. 37, № 21. P. 1671–1680. doi: 10.1093/eurheartj/ehw022

10. Lopez-Mattei J.C., Hassan S. The SUCCOUR trial: a cardiovascular imager's perspective — American College of Cardiology [Electronic resource]. Режим доступа: https://www.acc.org/latest-in-cardiology/articles/2021/04/16/13/09/the-succour-trial. Дата обращения: 15.02.2022.

11. Laufer-Perl M., Gilon D., Kapusta L., et al. The role of speckle strain echocardiography in the diagnosis of early subclinical cardiac injury in cancer patients — is there more than just left ventricle global longitudinal strain? // J Clin Med. 2021. Vol. 10, № 1. P. 154. doi: 10.3390/JCM10010154

12. Laufer-Pearl M., Arnold J.H., Mor L., et al. The association of reduced global longitudinal strain with cancer therapy-related cardiac dysfunction among patients receiving cancer therapy // Clin Res Cardiol. 2020. Vol. 109, № 2. P. 255–262. doi: 10.1007/S00392-019-01508-9

13. Choi J.O., Shin D.H., Cho S.W., et al. Effect of preload on left ventricular longitudinal strain by 2D speckle tracking // Echocardiography. 2008. Vol. 25, № 8. P. 873–879. doi: 10.1111/j.1540-8175.2008.00707.x

14. Santoro C., Arpino G., Esposito R., et al. 2D and 3D strain for detection of subclinical anthracycline cardiotoxicity in breast cancer patients: a balance with feasibility // Eur Heart J Cardiovasc Imaging. 2017. Vol. 18, № 8. P. 930–936. doi: 10.1093/ehjci/jex033

15. Santoro C., Esposito R., Lembo M., et al. Strain-oriented strategy for guiding cardioprotection initiation of breast cancer patients experiencing cardiac dysfunction // Eur Heart J Cardiovasc Imaging. 2019. Vol. 20, № 12. P. 1345–1352. doi: 10.1093/ehjci/jez194

16. Thavendiranathan P., Negishi T., Somerset E., et al. Strain-guided management of potentially cardiotoxic cancer therapy // J Am Coll Cardiol. 2021. Vol. 77, № 4. P. 392–401. doi: 10.1016/j.jacc.2020.11.020

17. Dobson R., Ghosh A.K., Ky B., et al. BSE and BCOS guideline for transthoracic echocardiographic assessment of adult cancer patients receiving anthracyclines and/or trastuzumab // JACC CardioOncology. 2021. Vol. 3, № 1. P. 1–16. doi: 10.1016/J.JACCAO.2021.01.011

18. Kuznetsova T., Thijs L., Knez J., et al. Prognostic value of left ventricular diastolic dysfunction in a general population // J Am Hear Assoc Cardiovasc Cerebrovasc Dis. 2014. Vol. 3, № 3. P. e000789. doi: 10.1161/JAHA.114.000789

19. Nagiub M., Nixon J.V., Kontos M.C. Ability of nonstrain diastolic parameters to predict doxorubicin-induced cardiomyopathy: a systematic review with meta-analysis // Cardiol Rev. 2018. Vol. 26, № 1. P. 29–34. doi: 10.1097/CRD.0000000000000161

20. Upshaw J.N., Finkelman B., Hubbard R.A., et al. Comprehensive assessment of changes in left ventricular diastolic function with contemporary breast cancer therapy // JACC Cardiovasc. 2020. Vol. 13, № 1. P. 198–210. doi: 10.1016/J.JCMG.2019.07.018

21. Mincu R.I., Lampe L.F., Mahabadi A.A., et al. Left ventricular diastolic function following anthracycline-based chemotherapy in patients with breast cancer without previous cardiac disease — a meta-analysis // J Clin Med. 2021. Vol. 10, № 17. P. 3890. doi: 10.3390/JCM10173890

22. Rossi A., Temporelli P.L., Quintana M., et al. Independent relationship of left atrial size and mortality in patients with heart failure: an individual patient meta-analysis of longitudinal data (MeRGE Heart Failure) // Eur J Heart Fail. 2009. Vol. 11, № 10. P. 929–936. doi: 10.1093/EURJHF/HFP112

23. Benjamin B., D'Agostino R., Belanger A., et al. Left atrial size and the risk of stroke and death. The Framingham Heart Study // Circulation. 1995. Vol. 92, № 4. P. 835–841. doi: 10.1161/01.CIR.92.4.835

24. Thomas L., Marwick H.T., Popescu A.B., et al. Left atrial structure and function, and left ventricular diastolic dysfunction: JACC state of the art review // J Am Coll Cardiol. 2019. Vol. 73, № 15. P. 1961–1977. doi: 10.1016/J.JACC.2019.01.059

25. Сережина Е.К., Обрезан А.Г. Значимость эхокардиографической оценки деформации миокарда левого предсердия в ранней диагностике сердечной недостаточности с сохраненной фракцией выброса // Кардиология. 2021. Т. 61, № 8. С. 68–75. doi: 10.18087/cardio.2021.8.n1418

26. Kebed K.Y., Addetia K., Lang R.M. Importance of the left atrium: more than a bystander? // Heart Failure Clinics. 2019. Vol. 15, № 2. P. 191–204. doi: 10.1016/j.hfc.2018.12.001

27. Litwin S.E. Left atrial strain: a single parameter for assessing the dark side of the cardiac cycle? // JACC: Cardiovascular Imaging. 2020. Vol. 13, № 10. P. 2114–2116. doi: 10.1016/j.jcmg.2020.07.037

28. Алехин М.Н., Калинин А.О. Диастолическая функция левого желудочка: значение глобальной продольной деформации левого предсердия // Ультразвуковая и функциональная диагностика. 2020. № 3. P. 91–104. doi: 10.24835/1607-0771-2020-3-91-104

29. Szilveszter B., Nagy A.I., Vattay B., et al. Left ventricular and atrial strain imaging with cardiac computed tomography: validation against echocardiography // J Cardiovasc Comput Tomogr. 2020. Vol. 14, № 4. P. 363–369. doi: 10.1016/j.jcct.2019.12.004

30. Kim J., Yum B., Palumbo M.C., et al. Left atrial strain impairment precedes geometric remodeling as a marker of post-myocardial infarction diastolic dysfunction // JACC Cardiovasc. Imaging. 2020. Vol. 13, № 10. P. 2099–2113. doi: 10.1016/j.jcmg.2020.05.041

31. Pathan F., Zainal Abidin H.A., Vo Q.H., et al. Left atrial strain: a multi-modality, multi-vendor comparison study // Eur Heart J Cardiovasc. 2021. Vol. 22, № 1. P. 102–110. doi: 10.1093/ehjci/jez303

32. Genovese D., Singh A., Volpato V., et al. Load dependency of left atrial strain in normal subjects // J Am Soc Echocardiogr. 2018. Vol. 31, № 11. P. 1221–1228. doi: 10.1016/j.echo.2018.07.016

33. Brecht A., Oertelt-Prigione S., Seeland U., et al. Left atrial function in preclinical diastolic dysfunction: two-dimensional speckle-tracking echocardiography — derived results from the BEFRI Trial // J Am Soc Echocardiogr. 2016. Vol. 29, № 8. P. 750–758. doi: 10.1016/j.echo.2016.03.013

34. Lundberg A., Johnson J., Hage C., et al. Left atrial strain improves estimation of filling pressures in heart failure: a simultaneous echocardiographic and invasive haemodynamic study // Clin Res Cardiol. 2019. Vol. 108. P. 703–715. doi: 10.1007/s00392-018-1399-8

35. Mandoli G.E., Sisti N., Mondillo S., et al. Left atrial strain in left ventricular diastolic dysfunction: have we finally found the missing piece of the puzzle? // Heart Fail Rev. 2020. Vol. 25, № 3. P. 409–417. doi: 10.1007/s10741-019-09889-9

36. Pathan F., D'Elia N., Nolan M.T., et al. Normal ranges of left atrial strain by speckle-tracking echocardiography: a systematic review and meta-analysis // J Am Soc Echocardiogr. 2017. Vol. 30, № 1. P. 59–70.e8. doi: 10.1016/j.echo.2016.09.007

37. Monte I., Bottari V., Buccheri S., et al. Chemotherapy-induced cardiotoxicity: subclinical cardiac dysfunction evidence using speckle tracking echocardiography // J Cardiovasc Echogr. 2013. Vol. 23, № 1. P. 33–38. doi: 10.4103/2211-4122.117983

38. Sonaglioni A., Albini A., Fossile E., et al. Speckle-tracking echocardiography for cardioncological evaluation in bevacizumab-treated colorectal cancer patients // Cardiovasc Toxicol. 2020. Vol. 20, № 6. P. 581–592. doi: 10.1007/s12012-020-09583-5

39. Meloche J., Nolan M., Amir E., et al. Temporal changes in left atrial function in women with HER2+ breast cancer receivig sequential anthracyclines and trastuzumab therapy // J Am Coll Cardiol. 2018. Vol. 71, № 11. P. A1524. doi: 10.1016/s0735-1097(18)32065-5

40. Emerson P., Stefani L., Terluk A., et al. Left atrial strain analysis in breast cancer patients post anthracycline (AC) // Hear Lung Circ. 2021. Vol. 30. P. S196. doi: 10.1016/j.hlc.2021.06.225

41. Laufer-Perl M., Arias O., Dorfman S.S., et al. Left atrial strain changes in patients with breast cancer during anthracycline therapy // Int J Cardiol. 2021. Vol. 330. P. 238–244. doi: 10.1016/J.IJCARD.2021.02.013

42. Moustafa S., Murphy K., Nelluri B.K., et al. Temporal trends of cardiac chambers function with trastuzumab in human epidermal growth factor receptor ii-positive breast cancer patients // Echocardiography. 2016. Vol. 33, № 3. P. 406–415. doi: 10.1111/echo.13087

43. Moreno J., García-Sáez J.A., Clavero M., et al. Effect of breast cancer cardiotoxic drugs on left atrial myocardium mechanics. Searching for an early cardiotoxicity marker // Int J Cardiol. 2016. Vol. 210. P. 32–34. doi: 10.1016/j.ijcard.2016.02.093

44. Setti E., Dolci G., Bergamini C., et al. P2460 prospective evaluation of atrial function by 2D speckle tracking analysis in HER-2 positive breast cancer patients during Trastuzumab therapy // Eur Heart J. 2019. Vol. 40, Suppl. 1. P. 2460. doi: 10.1093/eurheartj/ehz748.0792

45. Moustafa S., Ho T.H., Shah P., et al. Predictors of incipient dysfunction of all cardiac chambers after treatment of metastatic renal cell carcinoma by tyrosine kinase inhibitors // J Clin Ultrasound. 2016. Vol. 44, № 4. P. 221. doi: 10.1002/JCU.22333

46. Anqi Y., Yu Z., Mingjun X., et al. Use of echocardiography to monitor myocardial damage during anthracycline chemotherapy // Echocardiogra phy. 2019. Vol. 36, № 3. P. 495–502. doi: 10.1111/echo.14252

47. Timóteo A.T., Moura Branco L., Filipe F., et al. Cardiotoxicity in breast cancer treatment: what about left ventricular diastolic function and left atrial function? // Echocardiography. 2019. Vol. 36, № 10. P. 1806–1813. doi: 10.1111/echo.14487

48. Park H., Kim K.H., Kim H.Y., et al. Left atrial longitudinal strain as a predictor of cancer therapeutics-related cardiac dysfunction in patients with breast cancer // BioMed Central. 2020. Vol. 18, № 1. P. 1–8. doi: 10.1186/S12947-020-00210-5

49. Di Lisi D., Cadeddu Dessalvi C., Manno G., et al. Left atrial strain and left atrial stiffness for early detection of cardiotoxicity in cancer patients // Eur Heart J. 2021. Vol. 42, Suppl. 1. P. 2021. doi: 10.1093/eurheartj/ehab724.021

50. Li V.W., Lai C.T., Liu A.P, et al. Left atrial mechanics and integrated calibrated backscatter in anthracycline-treated long-term survivors of childhood cancers // Ultrasound Med Biol. 2017. Vol. 43, № 9. P. 1897–1905. doi: 10.1016/j.ultrasmedbio.2017.05.017

51. Loar R.W., Colquitt J.L., Rainusso N.C., et al. Assessing the left atrium of childhood cancer survivors // Int J Cardiovasc. 2021. Vol. 37, № 1. P. 155–162. doi: 10.1007/s10554-020-01970-x

52. Patel N.R., Chyu C.K., Satou G.M., et al. Left atrial function in children and young adult cancer survivors treated with anthracyclines // Echocardiography. 2018. Vol. 35, № 10. P. 1649–1656. doi: 10.1111/echo.14100

53. Tadic M., Genger M., Cuspidi C., et al. Phasic left atrial function in cancer patients before initiation of anti-cancer therapy // J Clin Med. 2019. Vol. 8. P. 421. doi: 10.3390/JCM8040421

54. Liao J.N., Chao T.F., Kuo J.Y., et al. Age, sex, and blood pressure-related influences on reference values of left atrial deformation and mechanics from a large-scale asian population // Circ Cardiovasc Imaging. 2017. Vol. 10, № 10. P. e006077. doi: 10.1161/CIRCIMAGING.116.006077

55. Cameli M., Mandoli G.E., Loiacono F., et al. Left atrial strain: a new parameter for assessment of left ventricular filling pressure // Heart Fail Rev. 2016. Vol. 21, № 1. P. 65–76. doi: 10.1007/S10741-015-9520-9

56. Singh A., El Hangouche N., McGee K., et al. Utilizing left atrial strain to identify patients at risk for atrial fibrillation on ibrutinib // Echocardiography. 2021. Vol. 38, № 1. P. 81–88. doi: 10.1111/echo.14946

REFERENCES

1. Herrmann J, Lerman A, Sandhu NP, et al. Evaluation and management of patients with heart disease and cancer: cardio-oncology. *Mayo Clin Proc*. 2014;89(9):1287. doi: 10.1016/J.MAYOCP.2014.05.013

2. Okwuosa TM, Anzevino S, Rao R. Cardiovascular disease in cancer survivors. *Postgrad Med J*. 2017;93(1096):82–90. doi: 10.1136/POSTGRADMEDJ-2016-134417

3. Fidler MM, Reulen RC, Henson K, et al. Population-based long-term cardiac-specific mortality among 34 489 five-year survivors of childhood cancer in Great Britain. *Circulation*. 2017;135(10):951–963. doi: 10.1161/CIRCULATIONAHA.116.024811

4. Miller KD, Nogueira L, Mariotto AB, et al. Cancer treatment and s urvivorship statistics, 2019. *CA Cancer J Clin*. 2019;69(5):363–385. doi: 10.3322/CAAC.21565

5. Valero-Elizondo J, Chouairi F, Khera R, et al. Atherosclerotic cardiovascular disease, cancer, and financial toxicity among adults in the United States. *JACC CardioOncology*. 2021;3(2):236–246. doi: 10.1016/J.JACCAO.2021.02.006

6. Tajiri K, Aonuma K, Sekine I. Cardio-oncology: a multidisciplinary approach for detection, prevention and management of cardiac dysfunction in cancer patients. *JJCO Japanese J Clin Oncol*. 2017;47(8):678–682. doi: 10.1093/jjco/hyx068

7. Chang HM, Moudgil R, Scarabelli T, et al. Cardiovascular complications of cancer therapy: best practices in diagnosis, prevention, and management: part 1. *J Am Coll Cardiol*. 2017;70(20):2536–2551. doi: 10.1016/j.jacc.2017.09.1096

8. Armstrong GT, Ross JD. Late cardiotoxicity in aging adult survivors of childhood cancer. *Prog Pediatr Cardiol*. 2014;36(1-2):19. doi: 10.1016/J.PPEDCARD.2014.09.003

9. Lati G, Heck SL, Ree AH, et al. Prevention of cardiac dysfunction during adjuvant breast cancer therapy (PRADA): a 2×2 factorial, randomized, placebo-controlled, double-blind clinical trial of candesartan and metoprolol. *Eur Heart J*. 2016;37(21):1671–1680. doi: 10.1093/eurheartj/ehw022

10. Lopez-Mattei JC, Hassan S. The SUCCOUR trial: a cardiovascular imager's perspective — American College of Cardiology [Electronic resource]. Available from: https://www.acc.org/latest-in-cardiology/articles/2021/04/16/13/09/the-succour-trial. Accessed: 15.02.2022.

11. Laufer-Perl M, Gilon D, Kapusta L, Iakobishvili Z. The role of speckle strain echocardiography in the diagnosis of early subclinical cardiac injury in cancer patients — is there more than just left ventricle global longitudinal strain? *J Clin Med.* 2021;10(1):154. doi: 10.3390/JCM10010154

12. Laufer-Pearl M, Arnold JH, Mor L, et al. The association of reduced global longitudinal strain with cancer therapy-related cardiac dysfunction among patients receiving cancer therapy. *Clin Res Cardiol*. 2020;109(2):255–262. doi: 10.1007/S00392-019-01508-9

13. Choi JO, Shin DH, Cho SW, et al. Effect of preload on left ventricular longitudinal strain by 2D speckle tracking. *Echocardiography*. 2008;25(8):873–879. doi: 10.1111/j.1540-8175.2008.00707.x

14. Santoro C, Arpino G, Esposito R, et al. 2D and 3D strain for detection of subclinical anthracycline cardiotoxicity in breast cancer patients: a balance with feasibility. *Eur Heart J Cardiovasc Imaging*. 2017;18(8):930–936. doi: 10.1093/ehjci/jex033

15. Santoro C, Esposito R, Lembo M, et al. Strain-oriented strategy for guiding cardioprotection initiation of breast cancer patients experiencing cardiac dysfunction. *Eur Heart J Cardiovasc Imaging*. 2019;20(12):1345–1352. doi: 10.1093/ehjci/jez194

16. Thavendiranathan P, Negishi T, Somerset E, et al. Strain-guided management of potentially cardiotoxic cancer therapy. *J Am Coll Cardiol*. 2021;77(4):392–401. doi: 10.1016/j.jacc.2020.11.020

17. Dobson R, Ghosh AK, Ky B, et al. BSE and BCOS guideline for transthoracic echocardiographic assessment of adult cancer patients receiving anthracyclines and/or trastuzumab. *JACC CardioOncology*. 2021;3(1):1–16. doi: 10.1016/J.JACCAO.2021.01.011

18. Kuznetsova T, Thijs L, Knez J, et al. Prognostic value of left ventricular diastolic dysfunction in a general population. *J Am Hear Assoc Cardiovasc Cerebrovasc Dis*. 2014;3(3):e000789. doi: 10.1161/JAHA.114.000789

19. Nagiub M, Nixon JV, Kontos MC. Ability of nonstrain diastolic parameters to predict doxorubicin-induced cardiomyopathy: a systematic review with meta-analysis. *Cardiol Rev*. 2018;26(1):29–34. doi: 10.1097/CRD.0000000000000161

20. Upshaw JN, Finkelman B, Hubbard RA, et al. Comprehensive assessment of changes in left ventricular diastolic function with contemporary breast cancer therapy. *JACC Cardiovasc Imaging*. 2020;13(1):198–210. doi: 10.1016/J.JCMG.2019.07.018

21. Mincu RI, Lampe LF, Mahabadi AA, et al. Left ventricular diastolic function following anthracycline-based chemotherapy in patients with breast cancer without previous cardiac disease — a meta-analysis. *J Clin Med*. 2021;10(17):3890. doi: 10.3390/JCM10173890

22. Rossi A, Temporelli PL, Quintana M, et al. Independent relationship of left atrial size and mortality in patients with heart failure: an individual patient meta-analysis of longitudinal data (MeRGE Heart Failure). *Eur J Heart Fail*. 2009;11(10):929–936. doi: 10.1093/EURJHF/HFP112

23. Benjamin E, D'Agostino R, Belanger A. Left atrial size and the risk of stroke and death. The Framingham Heart Study. *Circulation*. 1995;92(4):835–841. doi: 10.1161/01.CIR.92.4.835

24. Thomas L, Marwick HT, Popescu AB, et al. Left atrial structure and function, and left ventricular diastolic dysfunction: JACC state of the art review. *J Am Coll Cardiol*. 2019;73(15):1961–1977. doi: 10.1016/J.JACC.2019.01.059

25. Serezhina EK, Obrezan AG. Significance of the echocardiographic evaluation of left atrial myocardial strain for early diagnosis of heart failure with preserved ejection fraction. *Kardiologiia*. 2021;61(8):68–75. (In Russ). doi: 10.18087/cardio.2021.8.n1418

26. Kebed KY, Addetia K, Lang RM. Importance of the left atrium: more than a bystander? *Heart Fail Clin*. 2019;15(2):191–204. doi: 10.1016/j.hfc.2018.12.001

27. Litwin SE. Left atrial strain: a single parameter for assessing the dark side of the cardiac cycle? *JACC Cardiovasc Imaging*. 2020;13(10):2114–2116. doi: 10.1016/j.jcmg.2020.07.037

28. Alekhin MN, Kalinin AO. Diastolic function of the left ventricle: the meaning of left atrium longitudinal strain. *Ultrasound Funct Diagnostics*. 2020;(3):91–104. (In Russ). doi: 10.24835/1607-0771-2020-3-91-104

29. Szilveszter B, Nagy AI, Vattay B, et al. Left ventricular and atrial strain imaging with cardiac computed tomography: validation against echocardiography. *J Cardiovasc Comput Tomogr*. 2020;14(4):363–369. doi: 10.1016/j.jcct.2019.12.004

30. Kim J, Yum B, Palumbo MC, et al. Left atrial strain impairment precedes geometric remodeling as a marker of post-myocardial infarction diastolic dysfunction. *JACC Cardiovasc Imaging*. 2020;13(10):2099–2113. doi: 10.1016/j.jcmg.2020.05.041
31. Pathan F, Zainal Abidin HA, Vo QH, et al. Left atrial strain: a multi-modality, multi-vendor comparison study. *Eur Heart J Cardiovasc Imaging*. 2021;22(1):102–110. doi: 10.1093/ehjci/jez303
32. Genovese D, Singh A, Volpato V, et al. Load dependency of left atrial strain in normal subjects. *J Am Soc Echocardiogr*. 2018;31(11):1221–1228. doi: 10.1016/j.echo.2018.07.016
33. Brecht A, Oertelt-Prigione S, Seeland U, et al. Left Atrial function in preclinical diastolic dysfunction: two-dimensional speckle-tracking echocardiography — derived results from the BEFRI trial. *J Am Soc Echocardiogr*. 2016;29(8):750–758. doi: 10.1016/j.echo.2016.03.013
34. Lundberg A, Johnson J, Hage C, et al. Left atrial strain improves estimation of filling pressures in heart failure: a simultaneous echocardiographic and invasive haemodynamic study. *Clin Res Cardiol*. 2019;108:703–715. doi: 10.1007/s00392-018-1399-8
35. Mandoli GE, Sisti N, Mondillo S, et al. Left atrial strain in left ventricular diastolic dysfunction: have we finally found the missing piece of the puzzle? *Heart Fail Rev*. 2020;25(3):409–417. doi: 10.1007/s10741-019-09889-9
36. Pathan F, D'Elia N, Nolan MT, et al. Normal ranges of left atrial strain by speckle-tracking echocardiography: a systematic review and meta-analysis. *J Am Soc Echocardiogr*. 2017;30(1):59–70.e8. doi: 10.1016/j.echo.2016.09.007
37. Monte I, Bottari V, Buccheri S, et al. Chemotherapy-induced cardiotoxicity: subclinical cardiac dysfunction evidence using speckle tracking echocardiography. *J Cardiovasc Echogr*. 2013;23(1):33–38. doi: 10.4103/2211-4122.117983
38. Sonaglioni A, Albini A, Fossile E, et al. Speckle-tracking echocardiography for cardioncological evaluation in bevacizumab-treated colorectal cancer patients. *Cardiovasc Toxicol*. 2020;20(6):581–592. doi: 10.1007/s12012-020-09583-5
39. Meloche J, Nolan M, Amir E, et al. Temporal changes in left atrial function in women with HER2+ breast cancer receivig sequential anthracyclines and trastuzumab therapy. *J Am Coll Cardiol*. 2018;71(11):A1524. doi: 10.1016/s0735-1097(18)32065-5
40. Emerson P, Stefani L, Terluk A, et al. Left atrial strain analysis in breast cancer patients post anthracycline (AC). *Hear Lung Circ*. 2021;30:S196. doi: 10.1016/j.hlc.2021.06.225
41. Laufer-Perl M, Arias O, Dorfman SS, et al. Left atrial strain changes in patients with breast cancer during anthracycline therapy. *Int J Cardiol*. 2021;330:238–244. doi: 10.1016/J.IJCARD.2021.02.013
42. Moustafa S, Murphy K, Nelluri BK, et al. Temporal trends of cardiac chambers function with trastuzumab in human epidermal growth factor receptor ii-positive breast cancer patients. *Echocardiography*. 2016;33(3):406–415. doi: 10.1111/echo.13087
43. Moreno J, García-Sáez JA, Clavero M, et al. Effect of breast cancer cardiotoxic drugs on left atrial myocardium mechanics. Searching for an early cardiotoxicity marker. *Int J Cardiol*. 2016;210:32–34. doi: 10.1016/j.ijcard.2016.02.093
44. Setti E, Dolci G, Bergamini C, et al. P2460 prospective evaluation of atrial function by 2D speckle tracking analysis in HER-2 positive breast cancer patients during Trastuzumab therapy. *Eur Heart J*. 2019;40(Suppl 1):2460. doi: 10.1093/eurheartj/ehz748.0792
45. Moustafa S, Ho TH, Shah P, et al. Predictors of Incipient dysfunction of all cardiac chambers after treatment of metastatic renal cell carcinoma by tyrosine kinase inhibitors. *J Clin Ultrasound*. 2016;44(4):221. doi: 10.1002/JCU.22333
46. Anqi Y, Yu Z, Mingjun X, et al. Use of echocardiography to monitor myocardial damage during anthracycline chemotherapy. *Echocardiography*. 2019;36(3):495–502. doi: 10.1111/echo.14252
47. Timóteo AT, Moura Branco L, Filipe F, et al. Cardiotoxicity in breast cancer treatment: What about left ventricular diastolic function and left atrial function? *Echocardiography*. 2019;36(10):1806–1813. doi: 10.1111/echo.14487
48. Park H, Kim KH, Kim HY, et al. Left atrial longitudinal strain as a predictor of cancer therapeutics-related cardiac dysfunction in patients with breast cancer. *Cardiovasc Ultrasound*. 2020;18(1):1–8. doi: 10.1186/S12947-020-00210-5
49. Di Lisi D, Cadeddu Dessalvi C, Manno G, et al. Left atrial strain and left atrial stiffness for early detection of cardiotoxicity in cancer patients. *Eur Heart J*. 2021;42(Suppl 1):2021. doi: 10.1093/eurheartj/ehab724.021
50. Li VW, Lai CT, Liu AP, et al. Left atrial mechanics and integrated calibrated backscatter in anthracycline-treated long-term survivors of childhood cancers. *Ultrasound Med Biol*. 2017;43(9):1897–1905. doi: 10.1016/j.ultrasmedbio.2017.05.017
51. Loar RW, Colquitt JL, Rainusso NC, et al. Assessing the left atrium of childhood cancer survivors. *Int J Cardiovasc Imaging*. 2021;37(1):155–162. doi: 10.1007/s10554-020-01970-x
52. Patel NR, Chyu CK, Satou GM, et al. Left atrial function in children and young adult cancer survivors treated with anthracyclines. *Echocardiography*. 2018;35(10):1649–1656. doi: 10.1111/echo.14100
53. Tadic M, Genger M, Cuspidi C, et al. Phasic left atrial function in cancer patients before initiation of anti-cancer therapy. *J Clin Med*. 2019;8(4):421. doi: 10.3390/JCM8040421
54. Liao JN, Chao TF, Kuo JY, et al. Age, sex, and blood pressure-related influences on reference values of left atrial deformation and mechanics from a large-scale asian population. *Circ Cardiovasc Imaging*. 2017;10(10):e006077. doi: 10.1161/CIRCIMAGING.116.006077
55. Cameli M, Mandoli GE, Loiacono F, et al. Left atrial strain: a new parameter for assessment of left ventricular filling pressure. *Heart Fail Rev*. 2016;21(1):65–76. doi: 10.1007/S10741-015-9520-9
56. Singh A, El Hangouche N, McGee K, et al. Utilizing left atrial strain to identify patients at risk for atrial fibrillation on ibrutinib. *Echocardiography*. 2021;38(1):81–88. doi: 10.1111/echo.14946

AUTHORS' INFO

*** Anastasiya V. Yusupova;** MD;
address: 46 Chugunnaya street, Saint-Petersburg, 194044, Russia;
ORCID: https://orcid.org/0000-0002-0763-0537;
eLibrary SPIN: 1492-1947; e-mail: yusupova@lucaclinic.ru

Einar S. Yusupov, MD, Cand. Sci. (Med.);
ORCID: https://orcid.org/0000-0002-4716-0314;
eLibrary SPIN: 6632-4484; e-mail: usupov_as@mail.ru

ОБ АВТОРАХ

*** Юсупова Анастасия Владимировна;**
адрес: Россия, 194044, Санкт-Петербург, ул. Чугунная, д. 46;
ORCID: https://orcid.org/0000-0002-0763-0537;
eLibrary SPIN: 1492-1947; e-mail: yusupova@lucaclinic.ru

Юсупов Эйнар Салихович, к.м.н.;
ORCID: https://orcid.org/0000-0002-4716-0314;
eLibrary SPIN: 6632-4484; e-mail: usupov_as@mail.ru

* Corresponding author / Автор, ответственный за переписку

DOI: https://doi.org/10.17816/DD100779

Стриминговые технологии: из игровой индустрии в телеультразвуковые исследования

К.М. Арзамасов[1], Т.М. Бобровская[1], В.А. Дроговоз[2]

[1] Научно-практический клинический центр диагностики и телемедицинских технологий, Москва, Российская Федерация
[2] Научно-производственное объединение «РусБИТех», Москва, Российская Федерация

АННОТАЦИЯ

Обоснование. Стремительное развитие игровой индустрии привело к появлению многих технических средств и технологий с уникальными характеристиками. Одной из таких технологий, имеющих высокий потенциал к применению в медицинской диагностике, является стриминг (потоковое онлайн-вещание). Подключив ультразвуковой сканер к системе видеозахвата, возможно существенно расширить функционал диагностического устройства.

Цель — изучить возможность применения достижений информационных технологий игровой индустрии в телемедицине на примере телеультразвуковых исследований.

Материалы и методы. В данном исследовании проводили запись ультразвукового видеоизображения при помощи системы видеозахвата, разработанной для геймеров. Видеоизображение получалось в ходе телеультразвукового исследования брахицефальных артерий в следующих режимах: серошкальный B-режим, цветовое дуплексное картирование и импульсно-допплеровский режим. В режиме реального времени проводили трансляцию исследования на видеостриминговый сервис.

Результаты. Получены оптимальные показатели видеоизображения, а также определены минимально допустимые настройки видеостриминга для адекватной дистанционной оценки врачом-экспертом по ультразвуковому исследованию. Рекомендуется использовать на автоматизированном рабочем месте видеозахвата следующие настройки: видео 1280×720, 24 кадра в секунду, кодировщик H.264, битрейт не менее 350 Кбит/с.

Заключение. Использование технических и программных средств, разработанных для стриминга видеоигр, возможно для обеспечения телеультразвуковых исследований.

Ключевые слова: телемедицина; телеУЗИ; УЗИ; видеозахват; стриминг.

Как цитировать
Арзамасов К.М., Бобровская Т.М., Дроговоз В.А. Стриминговые технологии: из игровой индустрии в телеультразвуковые исследования // *Digital Diagnostics.* 2022. Т. 3, № 2. С. 131–140. DOI: https://doi.org/10.17816/DD100779

Рукопись получена: 15.02.2022 **Рукопись одобрена:** 06.04.2022 **Опубликована:** 05.06.2022

ЭКО • ВЕКТОР

Лицензия CC BY-NC-ND 4.0
© Коллектив авторов, 2022

DOI: https://doi.org/10.17816/DD100779

Streaming technology: from games to tele-ultrasound

Kirill M. Arzamasov[1], Tatiana M. Bobrovskaya[1], Viktor A. Drogovoz[2]

[1] Moscow Center for Diagnostics and Telemedicine, Moscow, Russian Federation
[2] Scientific and Production Association "RusBITech", Moscow, Russian Federation

ABSTRACT

BACKGROUND: Due to the gaming industry's rapid development, a large number of technical tools and technologies with unique characteristics have emerged. One of these technologies, which can be potentially used in medical diagnostics, is streaming (online streaming). By connecting an ultrasound scanner to a video capture system, it is possible to significantly expand the diagnostic device's functionality.

AIM: To investigate the possibility of applying the gaming industry's information technology in telemedicine, like tele-ultrasound.

MATERIALS AND METHODS: In this study, an ultrasound video image was captured using a video capture system developed for gamers. The video was obtained during brachycephalic arteries ultrasound in the following modes: greyscale B-mode, color duplex, and pulse Doppler mode. The examination was broadcast to a video streaming service in real time.

RESULTS: An expert sonologist obtained optimal video image parameters and determined the minimum required video streaming settings for an adequate remote evaluation. The following video capture workstation settings are recommended: video, 1280×720; 24 fps; H.264 encoder; bitrate, at least 350 Kbps.

CONCLUSIONS: Using technical and software tools developed for video game streaming to provide tele-ultrasound is possible.

Keywords: telemedicine; tele-ultrasound; ultrasound; video capture; streaming.

To cite this article
Arzamasov KM, Bobrovskaya TM, Drogovoz VA. Streaming technology: from games to tele-ultrasound. *Digital Diagnostics.* 2022;3(2):131–140.
DOI: https://doi.org/10.17816/DD100779

Received: 15.02.2022 **Accepted:** 06.04.2022 **Published:** 05.06.2022

ECO•VECTOR

The article can be used under the CC BY-NC-ND 4.0 license
© Authors, 2022

DOI: https://doi.org/10.17816/DD100779

直播技术：从游戏行业到远程超声检查

Kirill M. Arzamasov[1], Tatiana M. Bobrovskaya[1], Viktor A. Drogovoz[2]

[1] Moscow Center for Diagnostics and Telemedicine, Moscow, Russian Federation
[2] Scientific and Production Association "RusBITech", Moscow, Russian Federation

简评

论证。游戏产业的快速发展导致了许多具有独特特点的技术和技术工具的出现。其中一项在医学诊断中具有很大应用潜力的技术是流式传输（网络直播）。通过将超声波扫描仪连接到视频捕获系统，可以显着扩展诊断设备的功能。

目的。以远程超声检查为例，研究将游戏产业信息技术成果应用于远程医疗的可能性。

材料与方法。在这项研究中，使用专为游戏玩家设计的视频捕获系统记录了超声视频图像。视频图像是在对头臂动脉进行远程超声检查期间以下列模式获得的：灰度B型超声、彩超和脉冲多普勒模式。这项研究在一个视频流服务中实时播放。

结果。获得了视频图像的最佳指标，并确定了最小容许视频流设置，以便由超声专家进行充分的远程评估。建议在视频捕获自动化工位上使用以下设置：视频1280×720，每秒24帧，H.264编码器，码率不低于350 kbps。

结论。为游戏流传输开发的硬件和软件可以用于远程超声检查。

关键词：远程医疗；远程超声检查；超声检查；视频捕获；流式传输。

To cite this article
Arzamasov KM, Bobrovskaya TM, Drogovoz VA. 直播技术：从游戏行业到远程超声检查. *Digital Diagnostics.* 2022;3(2):131–140.
DOI: https://doi.org/10.17816/DD100779

收到：15.02.2022 **接受：**06.04.2022 **发布日期：**05.06.2022

ECO•VECTOR
The article can be used under the CC BY-NC-ND 4.0 license
© Authors, 2022

论证

目前，有一个单独的方向——远程超声检查（teleultrasound），是一种使用远程医疗技术进行超声检查（超声）的方法。在这项研究过程中，超声图像以数字方式传输给远程专家进行咨询。目前，具有内置远程会诊功能的超声系统已得到广泛开发，然而，更新超声诊断设备的问题仍然存在[1，2]。

要接收基于超声波扫描结果的远程医疗咨询，可以使用普通智能手机发送内置摄像头记录的图像或电影循环[3-5]。但是，这种方法并不总是很方便，而且有很大的风险，因为此类信息会包含个人数据。

大多数10-20年的超声扫描器都设有视频输出，用于连接外部显示器和/或视频打印机。利用游戏行业的研制成果（用于在游戏过程中捕获音频和视频的特殊设备[6]），以及允许实时直播游戏的软件，陈旧诊断设备的功能可以得到扩展。

研究目的是以远程超声检查为例，研究将游戏产业信息技术成果应用于医疗的可能性。

材料与方法

研究对象是2019年接受颈部血管超声检查的作者之一。在研究期间，使用了以下扫描模式：B-模式、彩色多普勒血流显像(CFM)、脉冲波多普勒模式，以及其组合（B-模式+CFM；B-模式+脉冲多普勒）。该研究使用了Sequoia 512 Acuson超声波扫描仪。来自超声扫描仪的图像的登记是由Ezcap 295视频捕获系统（http://www.ezcap.com）进行的。

对于研究的远程传输，使用了Open Broadcaster Software (http://www.obsproject.com)、OBS Studio（版本24.0.3）的软件，这是一个用于视频录制和流式传输的免费开源程序。Twitch（http://twitch.tv）被选为视频流服务。使用的视频捕获自动化工作站(AWS)是一台基于AMD Ryzen 5 3400G处理器的电脑，16 GB内存(随机储存器， RAM)，NVIDIA GeForce RTX 2070显卡，64位操作系统Windows 10 Pro，LAN 100 Mbs，明基IPS 21.5″ 1920×1080显示器。远程医生专家的技术解决方案为一台基于AMD E-450 APU的笔记本电脑，8 GB内存，Radeon HD7470显卡，64位操作系统Windows 7，WiFi 72 Mbs，15.6″ 1366×768屏幕。作为移动技术方案，使用了红米Note4智能手机，3 GB内存，屏幕：IPS 5.5″，1920×1080, 401 ppi，4G互联网连接。为了跟踪超声检查，使用了Prestige 338录像机，1920×1080像素，25帧/秒的网络摄像头模式。

图像质量由三位专家（在功能（超声）诊断方面有10年以上经验的医生)评估。如果专家能够正确评估内-中膜复合体的分层，则认为检查质量足够。

使用Microsoft Excel对结果进行了统计处理。测量的参数报告为平均值±SD。由于数据的分布是非参数化的，指标的相关性是通过斯皮尔曼等级相关系数的数值来评估的。

使用流技术的远程超声框图如图所示。

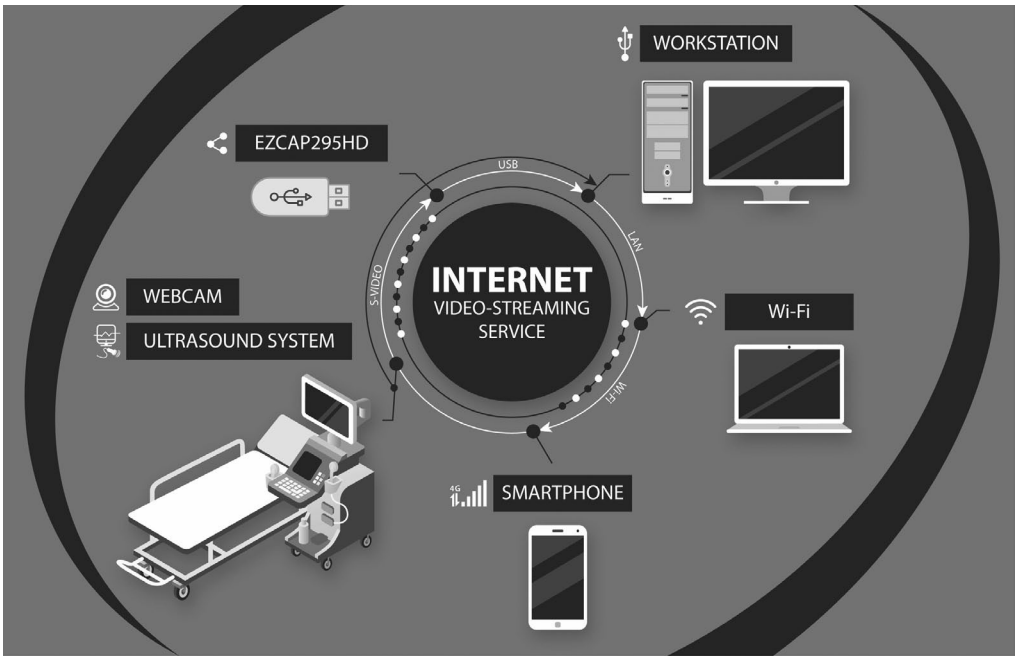

图远程超声结构图。

注：Ultrasound System（超声系统），Ezcap 295 HD（视频采集设备）通过S-Video（视频输出标准）连接该系统，后者又通过USB连接到Workstation（工作站）。WEBCAM——网络摄像头也通过USB连接到工作站。视频/音频广播是通过Video-Streaming Service（视频流服务）进行的。客户端是一台通过Wi-Fi连接到互联网的笔记本电脑和一部4G智能手机。

DOI: https://doi.org/10.17816/DD100779

专家的评价是用二元范围内进行的：如果三位专家都对服务器和客户端屏幕上的视频质量的主观合规性表达了积极的意见，则给予正面评价。如果至少有一位专家认为视频图像的质量与原始图像不符，则给予负面评价。为了评估质量，对每个专家都在服务器屏幕上显示图像，并同时传输到客户端屏幕。为了评估质量，对每个专家都在服务器屏幕上显示图像，并同时传输到客户端屏幕。

结果

连接按照以下方案进行：超声扫描仪的视频输出进入Ezcap 295高清视频采集板的输入端，该板通过USB连接到安装了OBS Studio的视频采集自动化工作站。超声波扫描仪的视频输出是用于连接录像机的S-Video输出。在视频捕获设备上使用了适当的视频输入。最大设置由硬件设置：FULL-HD分辨率（1920×1080），帧速率无法更改并且对应于出厂设置——30帧/秒。在视频采集自动化工作站上，安装视频采集设备驱动后，自动检测到Ezcap 295 HD并作为视频信号源添加到OBS Studio中。视频捕获AWS上的图片质量与超声波扫描仪显示器上的原始图片进行了测试。该图像由三位专家评估，他们一致认为AWS视频捕获屏幕上的图像质量与超声扫描仪监视器屏幕上的原始图像质量一致。

远程超声技术的全面运行需要两个视频流（来自超声机和来自针对患者检查解剖区域的网络摄像头），其在视频捕获AWS上组合并传输到远程服务器.为了测试这个功能，连接了一个初始图像大小为1920×1080的网络摄像头。来自网络摄像头的图像通过双三次插值缩小到640×360，并在工作区域外的一个角落叠加在超声扫描仪图像上，以避免干扰。

视频捕获设备有一个固定的分辨率，其中模拟信号被数字化了。对于超声波扫描仪使用的视频输出，1080p的分辨率是多余的；因此，通过双三次插值将图像大小减少到1280×720，以节省播放视频时的流量。据专家介绍，在AWS视频捕获监视器上插值前后的超声图像在视觉上没有差异。

下一步是OBS Studio的配置，为将视频流广播到Twitch视频流服务和广播本身。图像质量是在连接到视频流网络服务的远程设备上评估的——笔记本电脑和智能手机。为了在视频捕获AWS上对视频进行编码，使用了硬件多线程Nvidia NVENC编码器；视频质量设置为最高。在这些设置下，CPU（central processing unit——**中央处理器**）负载不超过15%，GPU（graphics processing unit—— **图形处理器**）负载为30%。唯一选择的参数是视频比特率（英语，bitrate—— **单位时间内传送/处理比特的数目**）。为了视频质量的稳定性，选择了恒定比特率。

在本研究中，我们的任务是找到视频比特率的最小值，以便远程专家对图像进行可靠评估。我们决定从3000 kbps的比特率开始测试视频传输，然后将其降低到检查医生认为超声图像的质量在主观上与原始图像有明显差异的最低水平。对于每个比特率值，进行三个测量，在其之间强制停止和重新启动广播。广播记录包含2D灰度模式（B-模式）的电影回放、双工模式（B-模式+CFM或 B-模式+脉冲多普勒模式）的电影回放、停格，包括正在进行测量的帧。

专家的评价是用二元范围内进行的：如果三位专家都对服务器和客户端屏幕上的视频质量的主观合规性表达了积极的意见，则给予正面评价。如果至少有一位专家认为视频图像的质量与原始图像不符，则给予负面评价。在质量评估过程中，对每个评估员在服务器屏幕上显示图像，并同时传输到客户的屏幕上。为了评估质量，对每个专家都在服务器屏幕上显示图像，并同时传输到客户端屏幕。远程超声系统在不同比特率设置下的测试结果如下表所示。

在200 kbps的最低比特率下，图像过于模糊，所有专家一致认为这不允许对超声波结构进行充分评估。对于300 kbps的比特率，只有在停格上才能获得最佳图像质量，在研究本身过程中，专家的意见有了分歧：在笔记本电脑屏幕上，超声图像看起来模糊，在智能手机屏幕上看起来更清晰。在比特率为350 kbps或以上时，超声图像的质量在所有平台和所有模式下都令人满意。

还评估了服务器屏幕和客户端屏幕上的视频之间的时间延迟。根据比特率，时间延迟在3.94-4.92秒之间，并随着比特率的降低而减少（对比系数为0.82）。

讨论

迄今为止，远程医疗研究和咨询可用于医疗人员严重短缺的地区，尤其是狭隘专家，以及设备以陈旧模型为代表的机构，如本研究。还值得注意的是我国移动通信的可用性，因此使用智能手机是有意义的，可以快速连接到电话会议，包括可以在紧急情况下用于远程咨询。

我们能够使用Ezcap 295 HD进行超声波检查，并由专家医生进行远程分析，制造商将其定位为视频游戏的视频捕获设备。该设备展示了超声诊断专家高质量工作所必需的高质量视频图像。

我们选择了Open Broadcaster Software的OBS Studio作为游戏玩家最受欢迎的免费和开源流媒体软件产品之一。该软件产品很容易找到并连接Ezcap 295 HD。为了测试流媒体，选择了Twitch服务，该服务定位为视频游戏流媒体服务。在本研究中，它仅用于测试所提出系统的可行性。这样的研究的结果仅表明，使用OBS Studio软件完成上述任务是可能的。OBS Studio允许将视频流式传输到任何视频流平台（根据网站上的信息）。

今后，对于远程超声的实施，我们建议选择支持关闭、防止连接和观看无关广播材料的流视频平台。此类平台的选择不是本研究的目的。

DOI: https://doi.org/10.17816/DD100779

表远程专家医生使用远程超声技术测试成像系统的结果

视频捕获AWS	专家医生对超声图像的远程评估				
视频比特率，kbps	客户类型	连线种类	输入流率±SD，kBps	延迟±SD，秒	专家医生的质量评估
3000	笔记本电脑	WiFi	456.80±76.28	4.92±0.24	+
	智能手机	4G			+
2000	笔记本电脑	WiFi	311.75±9.14	4.45±0.28	+
	智能手机	4G			+
1000	笔记本电脑	WiFi	153.92±19.56	4.64±0.49	+
	智能手机	4G			+
500	笔记本电脑	WiFi	110.00±2.24	4.24±0.54	+
	智能手机	4G			+
350	笔记本电脑	WiFi	89.00±4.85	3.94±0.36	+
	智能手机	4G			+
300	笔记本电脑	WiFi	83.67±1.15	4.03±0.31	−
	智能手机	4G			+
200	笔记本电脑	WiFi	70.00±0.9	4.11±0.38	−
	智能手机	4G			−

然而，在进行一般远程研究，特别是远程超声研究时，信息安全问题非常重要。在实施远程超声技术时，传输两种机密信息(医疗和个人数据)，其安全性必须按照现行法规和俄罗斯立法的要求予以保证。客户和服务器之间传输的医疗信息构成医疗保密，第三方不得以任何形式获取。我们假设去个性化的医疗信息（来自超声扫描仪的图像）和随附的医疗文档（包括个人数据）的传输应使用不同的保护和加密算法分成两个流，这将提高正在进行的研究的安全性。今后，可以考虑包含分配的用户标识符（user identifier，UID）传输去个性化的超声帧，在MIS数据库（医疗信息系统）中，以及使用软硬件安全网关（例如，Vipnet Coordinator）进行UID与全名等个人数据的对接。

在本研究中，我们基于的信息是，对于分辨率为1280×720的H.264视频，3000 kbps的比特率是最佳的[7]。然而，测试结果表明，当比特率降低到350 kbps时，主观上图像质量没有明显变化。这一事实的解释是，从超声扫描仪传输的大部分图像是静态的。对超声扫描仪图像的详细分析显示，原始图像上的感兴趣区域不超过880×822，应用双三次插值后感兴趣区域不超过586×548，这需要3比特率低几倍。还要注意的是，超声图像不是彩色的，这需要更少的位进行编码。彩超模式在使用时具有一个有限的色彩区域以及有限的色卡，这也允许在低比特率下有效地工作。

该研究选择了我们认为是最佳的视频流设置：来自超声扫描仪的输入图像1920×1080和30帧，来自网络摄像头1920×1080和24 fps； 视频输出1280×720，24 fps，H.264编码器（Nvidia NVENC），最小比特率为350 kbps。

综上所述，可以说，在推荐的设置下，可以通过蜂窝通信将高质量视频图像从超声波扫描仪稳定地传输到任何客户端设备，包括智能手机，并通过互联网连接。这使得可以应用考察的技术来使用VSAT空间通信技术传输超声结果。少于5秒的视频广播延迟不会对远程超声的质量产生消极影响。

在文献中，有关于使用大众通信平台（如Voip）的论文，这些平台在用于远程超声时表现出很高的效率[8]。例如，A.S. Liteplo等人的一项研究Skype[3]比较了和iChat，这两个最流行的Voip平台。在该研究中，iChat被选中。后来，显示了有效使用Skype的可能性[4，9]。使用苹果开发的FaceTime技术进行远程超声也被证明是有效的[10]。

使用上述技术需要安装特殊软件，如果有多个客户端，则客户端的连接会显着复杂化。我们的研究显示了使用超声视频流技术的可能性，无需安装专门的客户端软件就能在任何具有互联网功能的设备上观看。拟议的技术允许无限数量的用户观看广播的研究，这可能为医务人员的远程培训以及在专家和内行的参与下进行的咨询和会诊（包括来自偏远地区的医疗机构）重要。我们还可以假设，超声扫描仪上图像质量的提高将导致笔记本电脑或智能手机屏幕上图像质量的提高。出于这个原因，视频是以视频捕获设备的最高分辨率1080p捕获的。从技术上讲，可以将具有数字视频接口（HDMI、DVI-D、DP）和高分辨率（全高清及更高）的超声设备与所考察的视频捕获设备结合使用。

此外，本研究与同类研究的不同之处在于，它应用了为游戏行业开发的软件和技术解决方案，

因此不在其他研究人员的视野范围内。然而，我们已经能够证明这些解决方案可以成功地应用于医疗应用。

现代超声扫描仪支持以数字格式传输研究的功能，并且一些型号允许在不使用额外设备的情况下进行远程超声检查，但是仍然存在大量设备缺乏这些功能，并且质量也较低超声图像。我们描述的方法的应用可能与使用预算或陈旧设备的医疗机构相关。AAPM（American Association of Physicists in Medicine——**美国医学物理协会**）和SIIM（Society for Imaging Informatics in Medicine——**医学影像信息学会**）推荐用于显示超声的显示器分辨率为3Mp(2048×1536)[11]。当使用支持这种分辨率的视频捕获设备时，有可能将所述方法应用于更高级别的超声扫描器。

研究的局限性

在本研究中，仅测试了一台超声扫描仪，但是，我们可以假设该技术方案也适用于其他具有相同或其他视频采集设备支持的视频采集输出的超声扫描仪。

仅测试了一台视频捕获设备。我们假定，使用技术规格至少与Ezcap 295 HD一样好的视频捕获设备可以取得类似的结果。

本研究中超声图像质量的评估仅根据主观标准进行。考虑到所有超声都是先验主观的这一事实，我们接受了这一限制，因为在从去除超声图像到评估超声图像的所有阶段，都存在人为因素。

最后，本研究没有测试其他视频流媒体平台。

迄今为止，已经开发了大量各种编解码器（用于数据/信号转换的设备或程序），但在本研究中我们使用了H.264。H.264+、H.265、H.265+编解码器特有的降噪会对超声图像的质量产生负面影响，因此需要进一步研究，以评估对传输的超声信号质量的改变。

结论

用于游戏直播的技术可用于远程医疗，例如，如果有带视频输出的便携式超声机，可用于在野外或移动医院实施远程医疗。使用这些技术的积极方面是其可用性和以最小的通信信道的带宽提供高质量的广播视频图像。这种超声技术也可用于远程学习过程或用于遥距诊症。

ADDITIONAL INFORMATION

Funding source. This study was not supported by any external sources of funding.

Competing interests. The authors declare that they have no competing interests.

Authors' contribution. All authors made a substantial contribution to the conception of the work, acquisition, analysis, interpretation of data for the work, drafting and revising the work, final approval of the version to be published and agree to be accountable for all aspects of the work. K.M. Arzamasov — research design development, volunteer during research; K.M. Arzamasov, T.M. Bobrovskaya — data analysis; K.M. Arzamasov, T.M. Bobrovskaya, V.A. Drogovoz — data interpretation; K.M. Arzamasov, V.A. Drogovoz — writing a manuscript.

Acknowledgments. The authors express their gratitude Head of the Department of Functional Diagnostics of the SCC of JSC "Russian Railways" to S.V. Ivanov for his assistance in organizing and conducting the study on the basis of the SCC of JSC "Russian Railways", and also to the doctor of the Department of functional diagnostics of the SCC of JSC "Russian Railways" E.V. Andreeva for assistance in conducting the study. The authors express their gratitude to graphic designer T.A. Savosina for creating an illustration for the article, as well as M.V. Vlasova for the translation.

СПИСОК ЛИТЕРАТУРЫ

1. Щепин В.О. Оснащенность и деятельность подразделений ультразвуковой диагностики медицинских организаций Российской Федерации // Бюллетень Национального научно-исследовательского института общественного здоровья имени Н.А. Семашко. 2014. № S. С. 20–26.

2. Стерликов С.А., Леонов С.А., Сон И.М., и др. Обеспеченность диагностическим оборудованием медицинских организаций, оказывающих помощь в амбулаторных условиях // Менеджер здравоохранения. 2016. № 3. С. 44–55.

3. Liteplo A.S., Noble V.E., Attwood B.H. Real-time video streaming of sonographic clips using domestic internet networks and free videoconferencing software // J Ultrasound Med. 2011.Vol. 30, N 11. P. 1459–1466. doi: 10.7863/jum.2011.30.11.1459

4. Jensen S.H., Duvald I., Aagaard R., et al. Remote real-time ultrasound supervision via commercially available and low-cost tele-ultrasound: a mixed methods study of the practical feasibility and users' acceptability in an emergency department // J Digit Imaging. 2019. Vol. 32, N 5. P. 841–848. doi: 10.1007/s10278-018-0157-9

5. Kim C., Cha H., Kang B.S., et al. A feasibility study of smartphone-based telesonography for evaluating cardiac dynamic function and diagnosing acute appendicitis with control of the image quality of the transmitted videos // J Digit Imaging. 2016. Vol. 29, N 3. P. 347–356. doi: 10.1007/s10278-015-9849-6

6. Lomb B., Güneysu T. Decrypting HDCP-protected video streams using reconfigurable hardware // Proc 2011 Int Conf Reconfigurable Comput FPGAs. ReConFig. 2011. P. 249–254. doi: 10.1109/RECONFIG.2011.24

7. Aaron A., Li Z., Manohara M., et al. Per-title encode optimization. The Netflix Techblog, 2015. Режим доступа: https://netflixtechblog.com/per-title-encode-optimization-7e99442b62a2. Дата обращения: 15.02.2022.

8. Carbone M., Ferrari V., Marconi M., et al. A tele-ultrasonographic platform to collect specialist second opinion in less specialized hospitals // Updates Surg. 2018. Vol. 70, N 3. P. 407–413. doi: 10.1007/s13304-018-0582-9

9. McBeth P., Crawford I., Tiruta C., et al. Help is in your pocket: the potential accuracy of smartphone- and laptop-based remotely

guided resuscitative telesonography // Telemed e-Health. 2013. Vol. 19, N 12. P. 924–930. doi: 10.1089/tmj.2013.0034

10. Miyashita T., Iketani Y., Nagamine Y., Goto T. FaceTime for teaching ultrasound-guided anesthetic procedures in remote place // J Clin Monit Comput. 2014. Vol. 28, N 2. P. 211–215, doi: 10.1007/s10877-013-9514-x

11. College of radiology, American. ACR-AAPM-SIIM technical standard for electronic practice of medical IMAGING. 2017. Режим доступа: https://cdn.ymaws.com/siim.org/resource/resmgr/guidelines/elec-practice-medimag-2017.pdf. Дата обращения: 15.02.2022.

REFERENCES

1. Shchepin VO. Equipment and activity of ultrasound diagnostics units of medical organizations of the Russian Federation. *Bulletin of the N.A. Semashko National Research Institute Public Health*. 2014;(S):20–26. (In Russ).

2. Sterlikov SA, Leonov SA, Son IM, et al. Provision of diagnostic equipment for medical organizations providing outpatient care. *Health Care Manager*. 2016;(3):44–55. (In Russ).

3. Liteplo AS, Noble VE, Attwood BH. Real-time video streaming of sonographic clips using domestic internet networks and free videoconferencing software. *J Ultrasound Med*. 2011;30(11):1459–1466. doi: 10.7863/jum.2011.30.11.1459

4. Jensen SH, Duvald I, Aagaard R, et al. Remote real-time ultrasound supervision via commercially available and low-cost tele-ultrasound: a mixed methods study of the practical feasibility and users' acceptability in an emergency department. *J Digit Imaging*. 2019;32(5):841–848. doi: 10.1007/s10278-018-0157-9

5. Kim C, Cha H, Kang BS, et al. A feasibility study of smartphone-based telesonography for evaluating cardiac dynamic function and diagnosing acute appendicitis with control of the image quality of the transmitted videos. *J Digit Imaging*. 2016;29(3):347–356. doi: 10.1007/s10278-015-9849-6

6. Lomb B, Güneysu T. Decrypting HDCP-protected video streams using reconfigurable hardware. *Proc 2011 Int Conf Reconfigurable Comput FPGAs. ReConFig*. 2011. P. 249–254. doi: 10.1109/RECONFIG.2011.24

7. Aaron A, Li Z, Manohara M, et al. Per-title encode optimization. The Netflix Techblog, 2015. Available from: https://netflixtechblog.com/per-title-encode-optimization-7e99442b62a2. Accessed: 15.02.2022.

8. Carbone M, Ferrari V, Marconi M, et al. A tele-ultrasonographic platform to collect specialist second opinion in less specialized hospitals. *Updates Surg*. 2018;70(3):407–413. doi: 10.1007/s13304-018-0582-9

9. McBeth P, Crawford I, Tiruta C, et al. Help is in your pocket: the potential accuracy of smartphone- and laptop-based remotely guided resuscitative telesonography. *Telemed e-Health*. 2013;19(12):924–930. doi: 10.1089/tmj.2013.0034

10. Miyashita T, Iketani Y, Nagamine Y, Goto T. FaceTime for teaching ultrasound-guided anesthetic procedures in remote place. *J Clin Monit Comput*. 2014;28(2):211–215. doi: 10.1007/s10877-013-9514-x

11. College of radiology, American. ACR-AAPM-SIIM technical standard for electronic practice of medical IMAGING. 2017. Available from: https://cdn.ymaws.com/siim.org/resource/resmgr/guidelines/elec-practice-medimag-2017.pdf. Accessed: 15.02.2022.

AUTHORS' INFO

*** Kirill M. Arzamasov,** MD, Cand. Sci. (Med.);
address: Petrovka st. 24 bld, 1, Moscow, 127051, Russia;
ORCID: http://orcid.org/0000-0001-7786-0349;
eLibrary SPIN: 3160-8062; e-mail: k.arzamasov@npcmr.ru

Tatiana M. Bobrovskaya;
ORCID: http://orcid.org/0000-0002-2746-7554;
eLibrary SPIN: 3400-8575; e-mail: t.bobrovskaya@npcmr.ru

Viktor A. Drogovoz, Cand. Sci. (Technical);
ORCID: https://orcid.org/0000-0001-9582-7147;
eLibrary SPIN: 1804-2636; e-mail: Vdrog@mail.ru

ОБ АВТОРАХ

*** Арзамасов Кирилл Михайлович,** к.м.н.;
адрес: Россия, 127051, Москва, ул. Петровка, д. 24 стр. 1;
ORCID: http://orcid.org/0000-0001-7786-0349;
eLibrary SPIN: 3160-8062; e-mail: k.arzamasov@npcmr.ru

Бобровская Татьяна Михайловна;
ORCID: http://orcid.org/0000-0002-2746-7554;
eLibrary SPIN: 3400-8575; e-mail: t.bobrovskaya@npcmr.ru

Дроговоз Виктор Анатольевич, к.т.н.;
ORCID: https://orcid.org/0000-0001-9582-7147;
eLibrary SPIN: 1804-2636; e-mail: Vdrog@mail.ru

* Corresponding author / Автор, ответственный за переписку

DOI: https://doi.org/10.17816/DD104865

Килевидная деформация грудной клетки по «верхнему» типу (синдром Куррарино–Сильвермана): клинический случай

D. Mannatrizio[1], G. Fascia[1], G. Guglielmi[1, 2]

[1] Department of Clinical and Experimental Medicine, Foggia University School of Medicine, Фоджа, Италия
[2] Radiology Unit, Barletta University Hospital, Барлетта, Италия

АННОТАЦИЯ

Преждевременное слияние некоторых центров оссификации грудины и сращение манубриостернального сочленения приводят к редкой форме деформации грудной клетки, называемую синдромом Куррарино–Сильвермана. У пациентов наблюдается аномально короткая грудина со смещением вперёд в области манубриостернального сочленения. Наиболее часто сочетается с сердечно-лёгочными заболеваниями и деформациями позвоночника. Подобную аномалию также ассоциируют с синдромами Нунан и Тернера.

В статье представлен случай 66-летней пациентки, обратившейся в клинику для прохождения повторной компьютерной томографии после операции и химиотерапии по поводу рака молочной железы, с жалобами на частые ежегодные эпизоды одышки, кашля, бронхита, более выраженные в детстве. Результаты компьютерной томографии показали отсутствие метастатических поражений и других сопутствующих заболеваний, за исключением редкой формы деформации передней грудной стенки, так называемой килевидной деформации верхней части грудной клетки (pectus carinatum — *верхний киль*) по хондроманубриальному типу. Угол в дорсальном направлении составлял 130°, длина грудины 9 см без вдавления в нижней трети.

Ключевые слова: килевидная деформация грудной клетки; компьютерная томография; грудина; деформация костей.

Как цитировать
Mannatrizio D., Fascia G., Guglielmi G. Килевидная деформация грудной клетки по «верхнему» типу (синдром Куррарино–Сильвермана): клинический случай // *Digital Diagnostics*. 2022. Т. 3, № 2. С. 141–148. DOI: https://doi.org/10.17816/DD104865

Рукопись получена: 14.03.2022 **Рукопись одобрена:** 06.06.2022 **Опубликована:** 30.06.2022

ЭКО • ВЕКТОР

Лицензия CC BY-NC-ND 4.0
© Коллектив авторов, 2022

DOI: https://doi.org/10.17816/DD104865

"Superior Pectus Carinatum" (Currarino–Silverman Syndrome) in a 66-year-old woman: a case report

Domenico Mannatrizio[1], Giacomo Fascia[1], Giuseppe Guglielmi[1, 2]

[1] Department of Clinical and Experimental Medicine, Foggia University School of Medicine, Foggia, Italy
[2] Radiology Unit, Barletta University Hospital, Barletta, Italy

ABSTRACT

The premature fusion of some of the sternal ossification centers and the obliteration of the manubrio-sternal joint caused a rare deformity called Currarino–Silverman syndrome. Patients present an abnormally short sternum with a forward angulation at the manubrio-sternal junction. Cardiopulmonary diseases and spinal deformities are the most frequent related disorders. It was also described as a component of Turner's and Noonan's syndromes.

Herein, we present the case of a 66-year-old woman who presented to our clinic for follow-up computed tomography after surgery and chemotherapy for breast cancer with frequent episodes of dyspnea, wheezing, bronchitis, and mild dyspnea annually, which was more frequent during childhood. Computed tomography showed the absence of metastatic lesions and other accompanying diseases, except for a rare deformity of the anterior chest wall, the so-called, a "superior" pectus carinatum, a chondromanubrial deformity with a dorsal-open angle of 130º, and a sternum body length of 9 cm, which is not depressed in the lower third.

Keywords: pectus carinatum; computed tomography; sternum; bone deformity.

To cite this article
Mannatrizio D, Fascia G, Guglielmi G. "Superior Pectus Carinatum" (Currarino–Silverman Syndrome) in a 66-year-old woman: a case report. *Digital Diagnostics*. 2022;3(2):141–148. DOI: https://doi.org/10.17816/DD104865

Received: 14.03.2022 **Accepted:** 06.06.2022 **Published:** 30.06.2022

ECO•VECTOR

The article can be used under the CC BY-NC-ND 4.0 license
© Authors, 2022

DOI: https://doi.org/10.17816/DD104865

一例66岁女性“上部鸡胸”（Currarino-Silverman综合征）：病例

Domenico Mannatrizio[1], Giacomo Fascia[1], Giuseppe Guglielmi[1, 2]

[1] Department of Clinical and Experimental Medicine, Foggia University School of Medicine, Foggia, Italy
[2] Radiology Unit, Barletta University Hospital, Barletta, Italy

简评

Currarino-Silverman综合征是一种罕见的畸形，由一些胸骨骨化中心过早融合和胸骨柄-胸骨关节闭塞导致。患者胸骨异常短小，胸骨柄-胸骨连接处成角向前突出。最常见的相关疾病有心肺疾病和脊柱畸形。还被描述为特纳综合征和努南综合征的组成部分。

在此，我们介绍了1例66岁女性患者，其在因乳腺癌接受手术和化疗后到我们诊所进行计算机断层成像（CT）随访，其每年频繁出现呼吸困难、喘息、支气管炎和轻度呼吸困难，这些症状在儿童期更为频繁。CT显示无转移病灶和其他伴随疾病，仅发现罕见的前胸壁畸形，即“上部”鸡胸，其软骨柄畸形，背侧张开角130°，胸骨体长9 cm，下三分之一处未凹陷。

关键词： 鸡胸；CT；胸骨；骨畸形。

To cite this article
Mannatrizio D, Fascia G, Guglielmi G. 一例66岁女性“上部鸡胸”（Currarino-Silverman综合征）：病例. *Digital Diagnostics*. 2022;3(2):141–148. DOI: https://doi.org/10.17816/DD104865

收到： 14.03.2022 **接受：** 06.06.2022 **发布日期：** 30.06.2022

ECO•VECTOR
The article can be used under the CC BY-NC-ND 4.0 license
© Authors, 2022

绪论

最常见的先天性胸壁畸形类型是漏斗形（pectus excavatum）和龙骨形(pectus carinatum)畸形。这些异常发生在儿童时期，并在生命早期表现出来。龙骨畸形比漏斗胸少见，在所有胸壁畸形患者中约占5-15%，在所有新生儿中为1:1000-1:10,000，主要是男孩（4:1)[1,2]。同时，轻度龙骨畸形比重度龙骨畸形更常见[3]。G. Currarino和F. Silverman在1958年首次描述了软骨管型龙骨畸形[4]。

2型龙骨畸形的病因尚不清楚，但根据最似乎可信的假设，在遗传因素的影响下肋软骨过度生长导致胸骨畸形，导致此类疾病没有严重的病理[5]。

Currarino-Silverman综合征的特征是胸骨短而大，有明显的向外突出和II-V肋软骨的双侧畸形，形成急性肋间角[5]。剑突通常是向前的，但也可能没有剑突。在非常罕见的情况下，对于“上”或软骨型龙骨畸形，胸骨尺寸正常，下三分之一没有凹陷。

显微镜检查显示透明软骨退行性变化、非典型原纤维、软骨细胞数量减少和骨膜变薄[6]。

病例报告

患者，女性，66岁，在乳腺癌手术和化疗后入院进行重复计算机断层扫描。主诉咳嗽发作、支气管炎和中度喘息(每年3-4次），这些症状在儿童时期更为明显。

胸部和腹部对比增强计算机断层扫描结果显示没有转移性病变和任何其他呼吸道疾病，但显示软骨瘤类型的胸部龙骨畸形。背侧角度为130度，胸骨长为9 cm，下三分之一无凹陷。还注意到背侧后凸（图1-4）。

在收集病史时，胸壁的变形在视觉上并不明显，因为患者的胸部被一件带有大领子的毛衣覆盖。该患者报告了病因不明的先天性病变，3岁时首次发现，并一直发展到13岁，伴有气短、喘鸣，运动时加重，并反复出现呼吸道感染。此外，儿童时期，胸部的外观对患者有负面的心里影响（在同学中感到尴尬、独立、避免所有需要暴露上身的运动）。患者在整个童年时期都在隐藏自己的健康问题。

讨论

Currarino-Silverman综合征是一种极为罕见的先天性胸部畸形，又称“鸽胸”、“软骨瘤畸形”、“2型龙骨畸形”、“漏斗胸”。据G. Currarino和F. Silverman[4]，这种先天性异常的特征是由于完全没有分割或过早的骨结合，胸骨的长度明显弯曲和缩短。在关于疾病起源的假设中，基因先天性下调的假设占主导地位[7-11]。例如，大约25%的患者具有胸壁畸形的遗传易感性[1]。

在心脏发生过程中，前段间充质细胞分化受损和间充质心脏祖细胞异常迁移到内皮心管可导致心房间隔、胸骨和主动脉弓缺损[7]。Currarino-Silverman综合征通常与先天性心脏缺陷和脊柱异常（脊柱后凸、脊柱侧凸、脊椎后侧凸）合并，并与努南氏综合征和特纳氏综合征有关[8]。

Currarino-Silverman综合征经常与漏斗胸混淆，因为1/3的患者伴有胸骨下三分之一的轻度或中度凹陷[9]。实际上，漏斗胸可能被误认为是Currarino-Silverman综合征，因为这两种类型的畸形外观几乎相同，但需要完全不同的手术方法。漏斗形畸形的一个明显特征是胸骨在刘易斯角水平的凹陷，逐渐向剑突进展，肋骨软骨变形和拉长[10]。刘易斯角必须至少为110º，胸骨凹陷才算真实[5]。因此，对畸形分类的混淆仍然是目前的一个紧迫的问题。

统一的分类是手术治疗成功和评价其近期和远期效果的基础。

Acastello在2006年提出根据最大畸形的位置（软骨、骨骼、软骨-肋骨、胸骨、锁骨-肩胛骨）将胸壁畸形分为5种类型。在这个分类中，作者认为Currarino-Silvermann综合征是一种软骨发育障碍，并将其归为2型（“上”）龙骨畸形。随后，M. Torre及其合著者将龙骨畸形分为两种类型：

- 1型——“下部”或“软骨瘤”——最常见的，其中胸骨的下部或中部出现突出，同时肋骨以轻度或更明显的形式横向凹陷;
- 2型——“上部”——不不太常见，根据畸形的外观又分为两种类型。前者的特征是存在“上”型龙骨畸形与“下”型漏斗形畸形相结合，其中胸骨在横向透视中具有S形。根据Acastello的分类，这种畸形属于软骨（2 型），而M. Torre及其合著者将此类疾病归因于由于畸形发生部位而导致的胸骨发育异常。第二种是“上”型的龙骨状畸形，没有典型的Currarino-Silverman综合征的症状，即，胸骨长度正常且下三分之一处没有凹陷。这种异常可能与软骨组织的发育障碍有关，类似于“下”型的龙骨畸形。M.Torre及其合著者建议将此类畸形称为“上型龙骨畸形”，并将其称为第1类（软骨性）胸壁畸形，这种畸形极为罕见。

在大多数患者中，该疾病是无症状的，因此并不总是需要手术。此外，专家对手术最佳年龄的意见各不相同。肺部和支气管最常见的伴随疾病（16%）是哮喘和慢性支气管炎[11]。几乎所有患者都或多或少有驼背。突出部位可能有疼痛或酸痛、耐力降低或心率加快。在没有呼吸和心脏病的情况下工作和运动的限制，在学校的表现不佳，更可能是由于心理因素造成的。Currarino-Silverman综合征与心血管系统病理学（室间隔缺损或房间隔缺损、动脉导管未闭、法洛四联症、大动脉转位、主动脉缩窄）的强相关性也有报道。

图1. 全身计算机断层扫描，矢状切面：弓形胸骨，软骨房畸形，背角130º。

图2. 全身计算机断层扫描，矢状切面：胸骨长9 cm，背侧后凸。

评估Currarino-Silverman综合征患者的最佳术前成像方式是3D重建胸部计算机断层扫描或磁共振成像，特别是在组织密度改变和有辐射负载危险的儿童中。这些方法可以与其他畸形进行鉴别诊断，确定肋软骨与胸骨的准确倾斜角度，并决定进一步的治疗。

与漏斗胸相比，已经开发了几种微创技术来矫正龙骨畸形，包括Abramson手术及其修改，以及非手术选择，如观察、骨科固定和动态压缩 [2,12]。但由于该病极为罕见和复杂，以及变形胸骨的解剖结构多变，目前对于选择最佳治疗方法尚无统一建议。由于疾病的独特表现，诸如真空杯和压缩矫形器之类的保守疗法往往没有积极的效果。

最好的手术治疗方案仍然是相对激进的Ravitch手术，采用多级楔形截骨术，可以取得满意的效果[12，13]。鉴于该疾病的罕见性，手术应由具有胸部畸形治疗经验的专门从事胸部重建手术的多学科团队进行。矫正的首选年龄是青春期后期或成熟期，因为软骨切除术仅在肋骨生长完成后进行 [1，14，15]。同样重要的是要记住，年轻时的手术或过于广泛的软骨切除会导致胸廓营养不良的发生。因此，根据一些研究，手术的首选年龄是5-7岁或青春期早期[5，16]。一

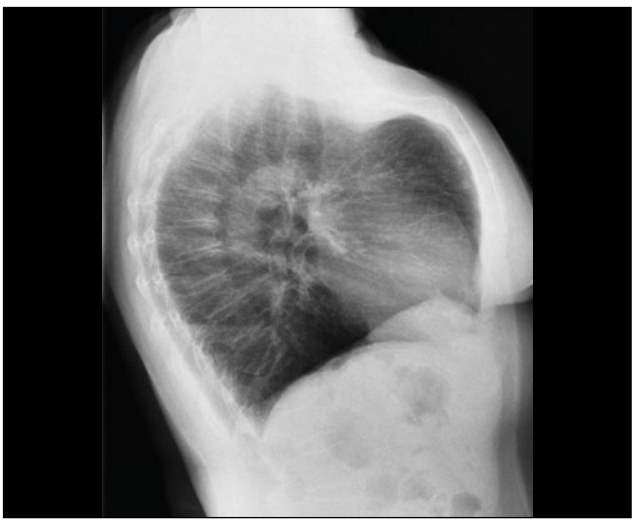

图3. X线平片，侧位片：第2型胸部龙骨畸形。

图4. 胸部计算机断层扫描：胸骨长度正常，下三分之一无凹陷。

DOI: https://doi.org/10.17816/DD104865

些拒绝手术的患者转向健美运动，这使他们能够在畸形区域锻炼肌肉，从而最大限度地减少突出的外部表现。无论如何，这种方法可以增加自尊和自信，即使它并不能消除缺陷本身。对于女性患者，使突出不那么明显和改善乳房外观的选择之一是乳房整型[17–22]。

结论

虽然Currarino-Silvermann综合征是一种罕见的疾病，但根据典型的放射学图片，它很容易被诊断。临床医生必须了解并能够识别疾病的图片，以便准确诊断，从而避免进一步检查和侵袭性疗法。

ADDITIONAL INFORMATION

Funding source. This study was not supported by any external sources of funding.

Competing interests. The authors declare that they have no competing interests.

Authors' contribution. All authors made a substantial contribution to the conception of the work, acquisition, analysis, interpretation of data for the work, drafting and revising the work, final approval of the version to be published and agree to be accountable for all aspects of the work.

Consent for publication. Written consent was obtained from the patient for publication of relevant medical information within the manuscript.

СПИСОК ЛИТЕРАТУРЫ

1. Shamberger R.C., Welch K.J. Surgical correction of pectus carinatum // J Pediatr Surg. 1987. Vol. 22, N 1. P. 48–53. doi: 10.1016/s0022-3468(87)80014-3

2. Muntean A., Stoica I., Saxena A.K. Pigeon chest: comparative analysis of surgical techniques in minimal access repair of pectus carinatum (MARPC) // World J Pediatr. 2018. Vol. 14, N 1. P. 18–25. doi: 10.1007/s12519-018-0121-2

3. Emil S. Current options for the treatment of pectus carinatum: when to brace and when to operate? // Eur J. 2018. Vol. 28, N 4. P. 347–354. doi: 10.1055/s-0038-1667297

4. Currarino G., Silverman F. Premature obliteration of the sternal sutures and pigeon-breast deformity // Radiology. 1958. Vol. 70, N 4. P. 532–540. doi: 10.1148/70.4.532

5. Fokin A., Steuerwald N., Ahrens W., Allen K. Anatomical, histologic, and genetic characteristics of congenital chest wall deformities // Semin Thorac Cardiovasc Surg. 2009. Vol. 21, N 1. P. 44–57. doi: 10.1053/j.semtcvs.2009.03.001

6. Fokin A. Pouter pigeon breast // Chest Surg Clin N Am. 2000. Vol. 10, N 2. P. 377–391.

7. Gabrielsen T., Ladyman G. Early closure of the sternal sutures and congenital heart disease // Am J Roentgenol Radium Ther Nucl Med. 1963. Vol. 89. P. 975–983.

8. Chidambaram B., Mehta A.V. Currarino-Silverman syndrome (pectus carinatum type 2 deformity) and mitral valve disease // Chest. 1992. Vol. 102, N 3. P. 780–782. doi: 10.1378/chest.102.3.780

9. Regier D.S., Oetgen M., Tanpaiboon P. Mucopolysaccharidosis type IVA. 2013 Jul 11 [updated 2021 Jun 17]. In: Adam M.P., Ardinger H.H., Pagon R.A., et al., ed. GeneReviews [Internet]. Seattle (WA): University of Washington, Seattle; 1993–2022.

10. Martinez-Ferro M., Bellia-Munzon G., Schewitz I.A., Toselli L. Pectus carinatum: when less is more // Afr J Thorac Crit Care Med. 2019. Vol. 25, N 3. P. 10.7196/AJTCCM.2019.v25i3.019. doi: 10.7196/AJTCCM.2019.v25i3.019

11. Lester C. Pigeon breast (pectus carinatum) and other protrusion deformities of the chest of developmental origin // Ann Surg. 1953. Vol. 137, N 4. P. 482–489. doi: 10.1097/00000658-195304000-00008

12. Welch K.J., Vos A. Surgical correction of pectus carinatum (pigeon breast) // J Pediatr Surg. 1973. Vol. 8, N 5. P. 659–667. doi: 10.1016/0022-3468(73)90404-1

13. Coelho M.S., Santos A., Pizarro L., et al. "Pectus excavatum / pectus carinatum": tratamento cirúrgico // J Pneumol. 1983. Vol. 10, Suppl. P. 47.

14. Ramadan S., Wilde J., Tabard-Fougère A., et al. Cardiopulmonary function in adolescent patients with pectus excavatum or carinatum // BMJ Open Respir Res. 2021. Vol. 8, N 1. P. e001020. doi: 10.1136/bmjresp-2021-001020

15. Buziashvili D., Gopman J.M., Weissler H., et al. An evidence-based approach to management of pectus excavatum and carinatum // Ann Plast Surg. 2019. Vol. 82, N 3. P. 352–358. doi: 10.1097/SAP.0000000000001654

16. Szafer D., Taylor J.S., Pei A., et al. A simplified method for three-dimensional optical imaging and measurement of patients with chest wall deformities // J Laparoendosc Adv Surg Tech A. 2019. Vol. 29, N 2. P. 267–271. doi: 10.1089/lap.2018.0191

17. Geraedts T.C., Daemen J.H., Vissers Y.L., et al. Minimally invasive repair of pectus carinatum by the Abramson method: a systematic review // J Pediatr Surg. 2021. Vol. 5. P. S0022-3468(21)00829-0. doi: 10.1016/j.jpedsurg.2021.11.028

18. Brichon P.Y., Wihlm J.M. Correction of a severe pouter pigeon breast by triple sternal osteotomy with a novel titanium rib bridge fixation // Ann Thorac Surg. 2010. Vol. 90, N 6. P. e97–99. doi: 10.1016/j.athoracsur.2010.08.068

19. Tarhan T., Meurer A., Tarhan O. Combined extra-/intrathoracic correction of pectus carinatum and other asymmetric chest wall deformities: a novel technique // Oper Orthop Traumatol. 2018. Vol. 30, N 6. P. 469–478. doi: 10.1007/s00064-018-0567-3

20. McHam B., Winkler L. Pectus Carinatum. 2021. In: StatPearls [Internet]. Treasure Island (FL): StatPearls Publishing, 2022.

21. Rea G., Sezen C.B. Chest wall deformities. 2021 Aug 11. In: StatPearls [Internet]. Treasure Island (FL): StatPearls Publishing, 2022.

22. Ramadan S., Wilde J., Tabard-Fougère A., et al. Cardiopulmonary function in adolescent patients with pectus excavatum or carinatum // BMJ. 2021. Vol. 8, N 1. P. e001020. doi: 10.1136/bmjresp-2021-001020

REFERENCES

1. Shamberger RC, Welch KJ. Surgical correction of pectus carinatum. *J Pediatr Surg*. 1987;22(1):48–53. doi: 10.1016/s0022-3468(87)80014-3
2. Muntean A, Stoica I, Saxena AK. Pigeon chest: comparative analysis of surgical techniques in minimal access repair of pectus carinatum (MARPC). *World J Pediatr*. 2018;14(1):18–25. doi: 10.1007/s12519-018-0121-2
3. Emil S. Current options for the treatment of pectus carinatum: when to brace and when to operate? *Eur J*. 2018;28(4):347–354. doi: 10.1055/s-0038-1667297
4. Currarino G, Silverman F. Premature obliteration of the sternal sutures and pigeon-breast deformity. *Radiology*. 1958;70(4):532–540. doi: 10.1148/70.4.532
5. Fokin A, Steuerwald NM, Ahrens WA, Allen KE. Anatomical, histologic, and genetic characteristics of congenital chest wall deformities. *Semin Thorac Cardiovasc Surg*. 2009;21(1):44–57. doi: 10.1053/j.semtcvs.2009.03.001
6. Fokin A. Pouter pigeon breast. *Chest Surg Clin N Am*. 2000;10(2):377–391.
7. Gabrielsen T, Ladyman G. Early closure of the sternal sutures and congenital heart disease. *Am J Roentgenol Radium Ther Nucl Med*. 1963;89:975–983.
8. Chidambaram B, Mehta AV. Currarino-Silverman syndrome (pectus carinatum type 2 deformity) and mitral valve disease. *Chest*. 1992;102(3):780–782. doi: 10.1378/chest.102.3.780
9. Regier DS, Oetgen M, Tanpaiboon P. Mucopolysaccharidosis type IVA. 2013 Jul 11 [updated 2021 Jun 17]. In: Adam MP, Ardinger HH, Pagon RA, et al., ed. GeneReviews [Internet]. Seattle (WA): University of Washington, Seattle; 1993–2022.
10. Martinez-Ferro M, Bellia-Munzon G, Schewitz IA, Toselli L. Pectus carinatum: when less is more. *Afr J Thorac Crit Care Med*. 2019;25(3):10.7196/AJTCCM.2019.v25i3.019. doi: 10.7196/AJTCCM.2019.v25i3.019
11. Lester C. Pigeon breast (pectus carinatum) and other protrusion deformities of the chest of developmental origin. *Ann Surg*. 137(4):482–489. doi: 10.1097/00000658-195304000-00008
12. Welch KJ, Vos A. Surgical correction of pectus carinatum (pigeon breast). *J Pediatr Surg*. 1973; 8(5):659–667. doi: 10.1016/0022-3468(73)90404-1
13. Coelho MS, Santos A, Pizarro L, et al. "Pectus excavatum/pectus carinatum": tratamento cirúrgico. *J Pneumol*. 1983;10(Suppl):47.
14. Ramadan S, Wilde J, Tabard-Fougère A, et al. Cardiopulmonary function in adolescent patients with pectus excavatum or carinatum. *BMJ Open Respir Res*. 2021;8(1):e001020. doi: 10.1136/bmjresp-2021-001020
15. Buziashvili D, Gopman JM, Weissler H, et al. An evidence-based approach to management of pectus excavatum and carinatum. *Ann Plast Surg*. 2019;82(3):352–358. doi: 10.1097/SAP.0000000000001654
16. Szafer D, Taylor JS, Pei A, et al. A simplified method for three-dimensional optical imaging and measurement of patients with chest wall deformities. *J Laparoendosc Adv Surg Tech A*. 2019;29(2):267–271. doi: 10.1089/lap.2018.0191
17. Geraedts TC, Daemen JH, Vissers YL, et al. Minimally invasive repair of pectus carinatum by the Abramson method: a systematic review. *J Pediatr Surg*. 2021;5:S0022-3468(21)00829-0. doi: 10.1016/j.jpedsurg.2021.11.028
18. Brichon PY, Wihlm JM. Correction of a severe pouter pigeon breast by triple sternal osteotomy with a novel titanium rib bridge fixation. *Ann Thorac Surg*. 2010;90(6):e97–99. doi: 10.1016/j.athoracsur.2010.08.068
19. Tarhan T, Meurer A, Tarhan O. Combined extra-/intrathoracic correction of pectus carinatum and other asymmetric chest wall deformities: A novel technique. *Oper Orthop Traumatol*. 2018;30(6):469–478. doi: 10.1007/s00064-018-0567-3
20. McHam B, Winkler L. Pectus Carinatum. 2021 Aug 9. In: StatPearls [Internet]. Treasure Island (FL): StatPearls Publishing; 2022.
21. Rea G, Sezen CB. Chest wall deformities. 2021 Aug 11. In: StatPearls [Internet]. Treasure Island (FL): StatPearls Publishing; 2022.
22. Ramadan S, Wilde J, Tabard-Fougère A, et al. Cardiopulmonary function in adolescent patients with pectus excavatum or carinatum. *BMJ*. 2021;8(1):e001020. doi: 10.1136/bmjresp-2021-001020

AUTHORS' INFO

*** Guseppe Guglielmi,** MD, Professor;
address: Viale L. Pinto 1, 71121 Foggia, Italy;
ORCID: http://orcid.org/0000-0002-4325-8330;
e-mail: giuseppe.guglielmi@unifg.it

Domenico Mannatrizio, MD;
ORCID: http://orcid.org/ 0000-0003-3365-7132;
e-mail: dr.mannatrizio@gmail.com

Giacomo Fascia, MD;
ORCID: http://orcid.org/ 0000-0001-5244-5093;
e-mail giacomo.fascia@unifg.it

ОБ АВТОРАХ

*** Guglielmi Giuseppe,** MD, Professor;
адрес: Viale L. Pinto 1, 71121, Фоджа, Италия;
ORCID: http://orcid.org/0000-0002-4325-8330;
e-mail: giuseppe.guglielmi@unifg.it

Mannatrizio Domenico, MD;
ORCID: http://orcid.org/ 0000-0003-3365-7132;
e-mail: dr.mannatrizio@gmail.com

Fascia Giacomo, MD;
ORCID: http://orcid.org/ 0000-0001-5244-5093;
e-mail giacomo.fascia@unifg.it

* Corresponding author / Автор, ответственный за переписку

DOI: https://doi.org/10.17816/DD106050

Уролимфатические фистулы, выявленные по данным компьютерной томографии на фоне почечной колики

П.Б. Гележе[1, 2], К.М. Горячева[3]

[1] Научно-практический клинический центр диагностики и телемедицинских технологий, Москва, Российская Федерация
[2] Европейский медицинский центр, Москва, Российская Федерация
[3] Первый Московский государственный медицинский университет имени И.М. Сеченова (Сеченовский Университет), Москва, Российская Федерация

АННОТАЦИЯ

В работе представлены два клинических наблюдения уролимфатических фистул, диагностированных методом компьютерной томографии. В обоих случаях пациенты поступили в клинику с симптоматикой почечной колики. Уролимфатические фистулы являются редким состоянием, обусловленным формированием связи между мочевыделительной и лимфатической системами. Как правило, состояние вызвано обструкцией лимфатических сосудов на фоне паразитарной инвазии. Иными причинами могут быть лучевая терапия, травма забрюшинного пространства, прорастание опухоли. В эру до антибиотиков были распространены инфекционные процессы, такие как ксантогранулематозный пиелонефрит и туберкулёз почек.

Представляем клинические случаи уролимфатических фистул, сформированных на фоне уролитиаза.

В представленных клинических случаях моча напрямую поступала в лимфатические сосуды через уролимфатический свищ, обнаруженный на компьютерных томограммах с контрастным усилением. Уролимфатические фистулы, вызванные нарушением оттока мочи из-за блока мочевыводящих путей, выявляются редко по причине того, что диагностическим методом выбора при почечной колике является ультразвуковое исследование брюшной полости. В подавляющем большинстве случаев уролимфатические фистулы лечатся консервативно и не требуют оперативного вмешательства. Как правило, сформированные соустья перестают существовать при успешном лечении состояния, которое вызвало свищ.

Ключевые слова: уролимфатическая фистула; уретеролитиаз; почечная колика; компьютерная томография.

Как цитировать

Гележе П.Б., Горячева К.М. Уролимфатические фистулы, выявленные по данным компьютерной томографии на фоне почечной колики // *Digital Diagnostics*. 2022. Т. 3, № 2. С. 149–155. DOI: https://doi.org/10.17816/DD106050

Рукопись получена: 07.04.2022 **Рукопись одобрена:** 26.05.2022 **Опубликована:** 05.06.2022

ЭКО • ВЕКТОР

Лицензия CC BY-NC-ND 4.0
© Коллектив авторов, 2022

DOI: https://doi.org/10.17816/DD106050

Computer tomography of uro-lymphatic fistulas associated with renal colic

Pavel B. Gelezhe[1, 2], Kristina M. Goryacheva[3]

[1] Moscow Center for Diagnostics and Telemedicine, Moscow, Russian Federation
[2] European Medical Center, Moscow, Russian Federation
[3] The First Sechenov Moscow State Medical University (Sechenov University), Moscow, Russian Federation

ABSTRACT

This article presents two clinical observations of uro-lymphatic fistulas diagnosed by computed tomography. In both cases, the patients were admitted with symptoms of renal colic. Uro-lymphatic fistulas are a rare condition caused by the formation of a connection between the urinary and lymphatic systems, which is caused by, as a rule, lymphatic vessel obstruction due to parasitic infestation. Other causes may be radiation therapy, retroperitoneal trauma, and tumor sprouting. In the era before antibiotics, infectious processes such as xanthogranulomatous pyelonephritis and renal tuberculosis were common. Cases of uro-lymphatic fistulas formed against urolithiasis background are presented below. In the clinical cases presented, urine directly entered the lymphatic vessels through a uro-lymphatic fistula detected on contrast-enhanced computed tomography. Uro-lymphatic fistulas caused by impaired urine outflow due to blocked urinary tract are rarely detected since abdominal ultrasound is the diagnostic method of choice in renal colic. In the vast majority of cases, uro-lymphatic fistulas are treated conservatively and do not require surgical intervention. As a rule, the formed fistulas cease to exist when its root cause is successfully treated.

Keywords: uro-lymphatic fistula; ureterolithiasis; renal colic; computed tomography.

To cite this article
Gelezhe PB, Goryacheva KM. Computer tomography of uro-lymphatic fistulas associated with renal colic. *Digital Diagnostics.* 2022;3(2):149–155. DOI: https://doi.org/10.17816/DD106050

Received: 07.04.2022 **Accepted:** 26.05.2022 **Published:** 05.06.2022

ECO•VECTOR

The article can be used under the CC BY-NC-ND 4.0 license
© Authors, 2022

DOI: https://doi.org/10.17816/DD106050

以肾绞痛为背景的计算机断层扫描显示的泌尿淋巴瘘管

Pavel B. Gelezhe[1, 2], Kristina M. Goryacheva[3]

[1] Moscow Center for Diagnostics and Telemedicine, Moscow, Russian Federation
[2] European Medical Center, Moscow, Russian Federation
[3] The First Sechenov Moscow State Medical University (Sechenov University), Moscow, Russian Federation

简评

本文介绍了计算机断层扫描诊断的泌尿淋巴瘘的两个临床观察结果。在这两个病例中，患者都因肾绞痛症状入院。泌尿淋巴瘘是一种罕见的疾病，是由于泌尿系统和淋巴系统之间形成了连接。这种情况通常是由淋巴管在寄生虫害的背景下阻塞引起的。其他原因可能包括放射治疗、腹膜后间隙创伤、肿瘤萌发。在出现抗生素之前，黄色肉芽肿性肾盂肾炎和肾结核等感染过程很常见。

我们介绍了在尿石病背景下形成的泌尿淋巴瘘的临床病例。

在所提出的临床病例中，尿液通过泌尿淋巴瘘直接进入淋巴管，这是在对比增强计算机断层扫描中检测到的。由于尿路堵塞导致尿液异常流出而引起的泌尿淋巴瘘，很少被发现，这是因为超声检查是肾绞痛的首选诊断方法。在绝大多数情况下，泌尿淋巴瘘是保守治疗的，不需要手术干预。通常情况下，当引起瘘管的疾病被成功治疗后，已形成的吻合将不再出现。

关键词：尿淋巴瘘；输尿管结石；肾绞痛；CT扫描。

To cite this article
Gelezhe PB, Goryacheva KM. 以肾绞痛为背景的计算机断层扫描显示的泌尿淋巴瘘管. *Digital Diagnostics.* 2022;3(2):149–155.
DOI: https://doi.org/10.17816/DD106050

收到：07.04.2022 **接受：**26.05.2022 **发布日期：**05.06.2022

ECO•VECTOR
The article can be used under the CC BY-NC-ND 4.0 license
© Authors, 2022

现实意义

泌尿淋巴瘘是涉及泌尿系统和淋巴系统之间相通的罕见疾病。在大多数情况下，这些瘘在临床上伴有乳糜尿[1]。该疾病通常由寄生虫性肾脏或淋巴感染引起，包括丝虫病、棘球蚴病、囊尾蚴病、蛔虫病、疟疾和肾结核[2,3]。然而，继发于肾绞痛的泌尿淋巴瘘非常罕见：世界文献中仅有一例病例[3]。

我们报告了两个与肾绞痛相关的泌尿淋巴瘘临床病例。

病例报告

临床病例1

男，65岁。就诊前夕，凌晨3点左右，患者醒来时感觉左髂区隐隐作痛（视觉模拟评分为3-4分）。在休息和运动过程中，疼痛强度没有改变。独自进行抗痉挛治疗未取得效果。故就诊以缓解病情。

经临床检查，病情接近良好及稳定。无呼吸障碍和血流动力学障碍。呼吸频率18/分，脉搏74/分。左髂区腹部不肿、柔软、敏感。无腹膜炎迹象。听诊到蠕动。气体排出。无排尿困难。左侧叩击症状良好。尿液常规分析无异常，但在血液常规分析中白细胞增多伴有核左移，引起人们的注意。

急诊室医生提示左侧存在肾绞痛。为了验证诊断并排除乙状结肠憩室炎，建议静脉注射造影剂，对腹腔和肾脏进行计算机断层扫描（CT）。

根据CT数据，在扫描延迟期第15分钟，盆周发现少量造影剂渗漏（尿性囊肿）。此外，在排泄期，沿左肾静脉的淋巴管出现逆行造影——泌尿淋巴瘘的迹象。确定左输尿管口有结石、左输尿管局部扩张症、左侧盆腔尿性囊肿、右侧肾结石（图1）。

鉴于查明左侧输尿管口有结石，伴有左侧上尿路尿动力学异常，化脓性脓毒症并发症风险很高，决定在左侧进行体内接触碎石。

根据操作记录。7号输尿管镜可自由穿过尿道进入膀胱。输尿管口呈狭缝状，位于典型部位。一颗巨大的黑色结石从左输尿管口伸入膀胱。在左输尿管口放置安全导线。在此情况下，结石被移入输尿管。将输尿管镜插入左侧输尿管，进行激光碎石。碎石向体外排除。将6号导管支架沿先前安装的导线插入左侧上尿路，其近端卷曲折叠在骨盆中，远端卷曲在膀胱中。

次日，患者出院回家接受进一步治疗和门诊随访。

临床病例2

女，38岁。主诉前一天腰椎区域疼痛逐渐加重（视觉模拟评分达3分）。根据临床检查数据显示，常规检查状况相对良好。腹部柔软、无痛、无腹膜炎症状。左侧叩击症状良好。血液常规分析无异常。急诊室医生怀疑左侧有肾绞痛。为了验证诊断，建议静脉注射造影剂，对腹腔和小骨盆进行CT扫描。

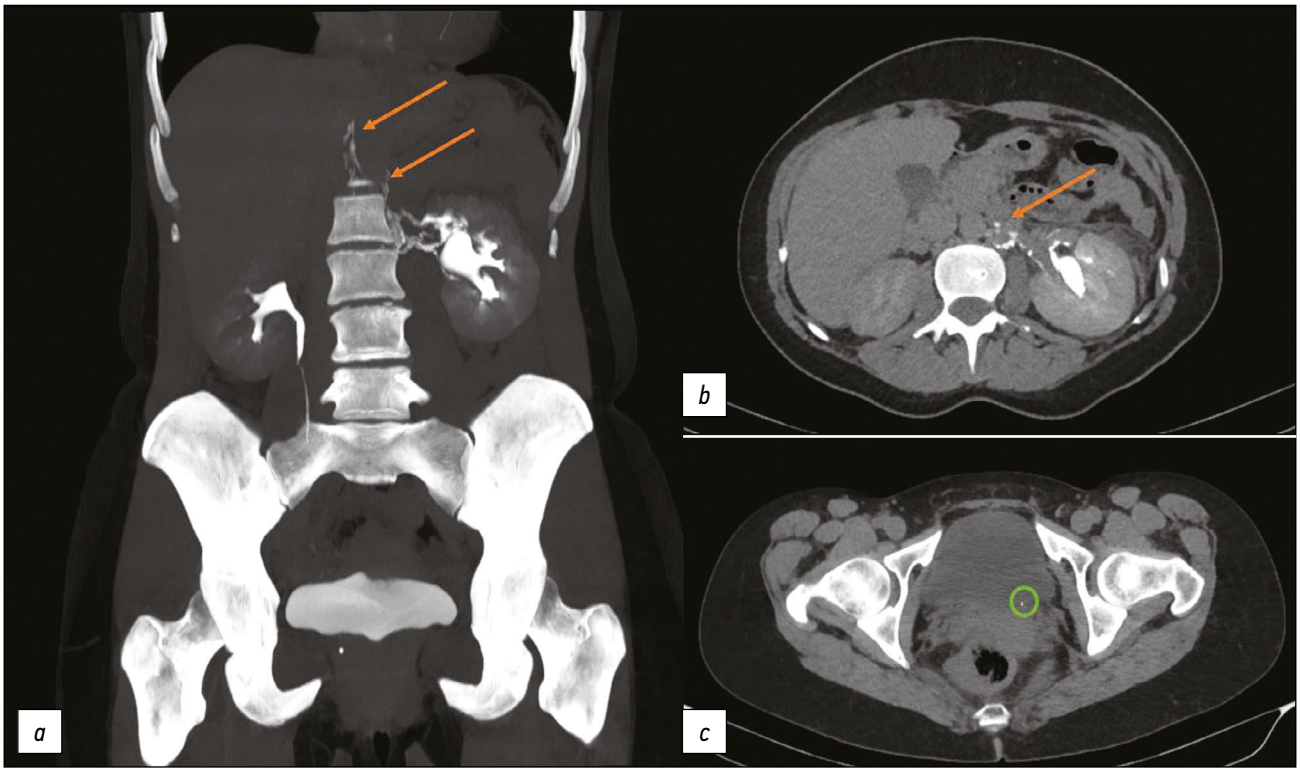

图1. 腹部器官静脉造影增强计算机断层扫描，排泄期：*a*，*b*——橙色箭头显示造影剂沿淋巴管扩散；*c*——绿色圆圈中显示左侧输尿管口的结石。

DOI: https://doi.org/10.17816/DD106050

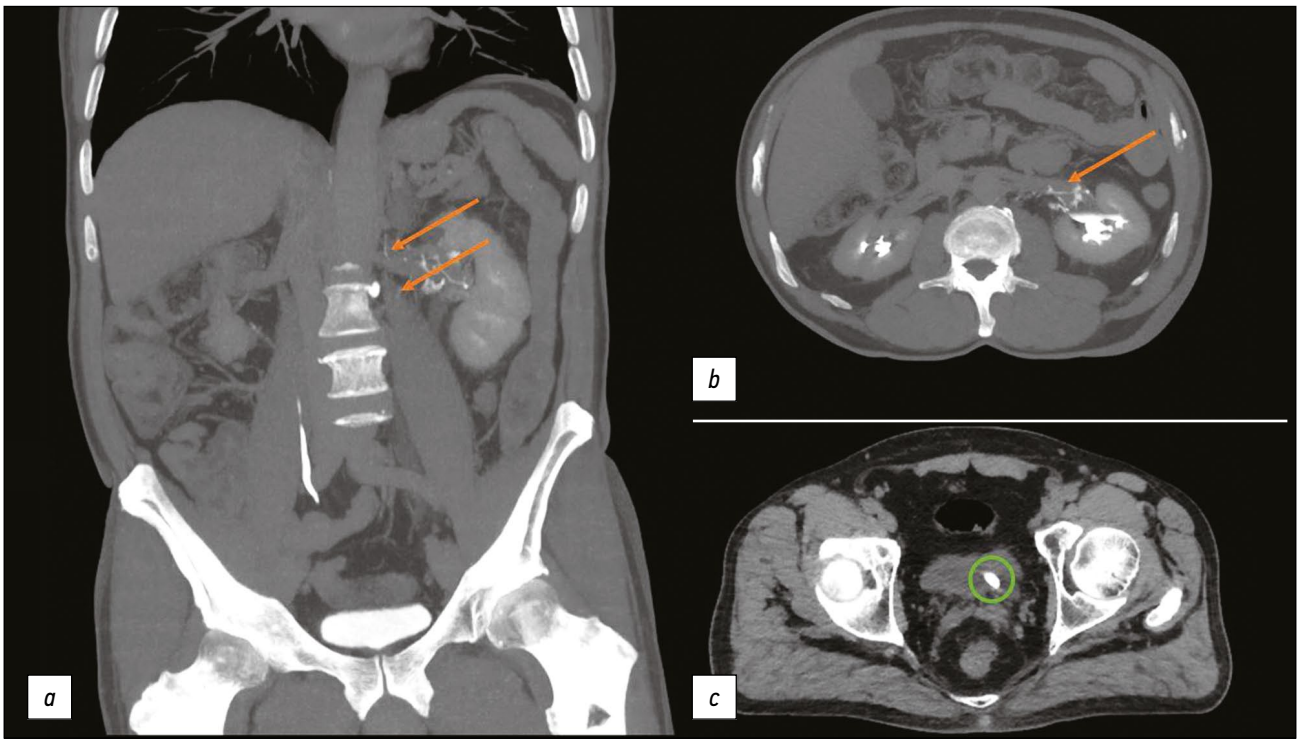

图2. 腹部器官静脉造影增强计算机断层扫描，排泄期：*a*，*b*——橙色箭头显示造影剂沿淋巴管扩散； *c*——绿色圆圈中显示左侧输尿管口的结石。

根据CT数据，在扫描延迟期，造影剂流入左肾淋巴管，直至胸淋巴管（泌尿淋巴瘘）。显示左侧输尿管口结石，伴有输尿管肾盂扩张和尿路梗阻症状； 左肾中盏花萼结石（图2）。

患者拒绝住院，转至第三方机构进一步治疗。

讨论

泌尿系统瘘管可以与肠道、皮肤、血液和淋巴管、胸腔（胸膜、支气管）相通[3]。泌尿系统瘘管可分为通过肾实质与肾集合系统相通的尿瘘和与肾盂直接相关的尿瘘。肾盂周围相对丰富的淋巴引流最终通过盆周系统与腹膜后淋巴系统相通[4,5]。

在发达国家，累及肾脏的瘘管最常由医源性创伤引起，包括经皮肾造口术或肾镜取石术导丝放置、体外冲击波碎石术和腹部手术。其他原因包括放射治疗、穿透性创伤和肿瘤侵袭。在现代抗生素时代，通常与结石形成（黄色肉芽肿性肾盂肾炎）和肺结核相关的慢性感染已成为不太常见的原因[3]。

在所呈现的临床病例中，尿液通过泌尿淋巴瘘直接进入淋巴管，在增强CT上观察到。泌尿淋巴瘘被认为与泌尿系统梗阻有关（图3）。由于大多数泌尿淋巴瘘是由淋巴管阻塞引起的，因此报告的病例相当独特。通常，泌尿淋巴瘘时，淋巴液进入泌尿系统，导致乳糜尿[1]。这里报告的病例中，患者没有乳糜尿，可能是由于在泌尿系统压力增加的背景下，尿液从泌尿系统直接流向淋巴管[6]。

与尿石症相关的泌尿淋巴瘘很少见，因为肾绞痛最常用腹部X线检查或超声检查[3,7]。在输尿管梗阻的背景下形成泌尿系统和淋巴系统之间相通的情况下，则在排泄期采用造影增强CT诊断是首选方法。对于淋巴系统阻塞的其他原因，可以进行淋巴管造影[8]。

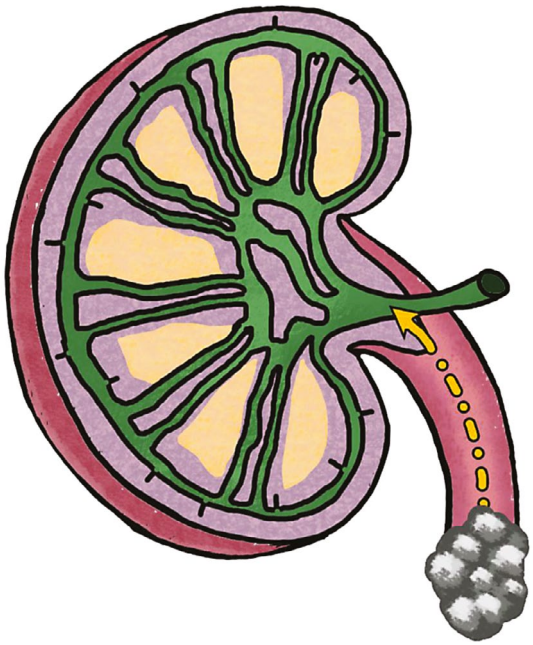

图3. 示意图显示了输尿管结石导致尿液流出障碍背景下形成泌尿淋巴瘘的机制（黄色箭头）。

在大多数情况下，对泌尿淋巴瘘可进行保守治疗[8,9]。通常，在治疗引起瘘管形成病症的背景下，瘘管不再起作用。

此病例报告有几个局限性。特别是，所报告的瘘管理论上可能存在于当前肾绞痛发作之前。首例临床病例患者治疗后未进行泌尿系统CT扫描，故不知在碎石和输尿管支架置入后瘘管是否持续存在。

结论

因此，在所报告的临床病例中，泌尿淋巴瘘被确诊为肾绞痛发作所引起的结果，并通过增强CT的结果得到证实。尽管尿液直接渗入淋巴管，但未观察到显著的临床变化。

需要进一步的研究来确定这种疾病的临床意义。

ADDITIONAL INFORMATION

Funding source. This study was not supported by any external sources of funding.

Competing interests. The authors declare that they have no competing interests.

Authors' contribution. All authors made a substantial contribution to the conception of the work, acquisition, analysis, interpretation of data for the work, drafting and revising the work, final approval of the version to be published and agree to be accountable for all aspects of the work. P.B. Gelezhe — selection and analysis of literary data, writing the text of the article, illustrations creating; K.M. Goryacheva — illustrations creating.

СПИСОК ЛИТЕРАТУРЫ

1. Stainer V., Jones P., Juliebo S.O., et al. Chyluria: what does the clinician need to know? // Ther Adv Urol. 2020. N 12. P. 1756287220940899. doi: 10.1177/1756287220940899

2. Roffi F., Eiss D., Petit F., et al. [Pyelolymphatic fistula in a patient with lymphatic filariasis: a case report. (In French)] // J Radiol. 2007. Vol. 88, N 12. P. 1896–1898. doi: 10.1016/s0221-0363(07)78369-5

3. Yu N.C., Raman S.S., Patel M., et al. Fistulas of the genitourinary tract: a radiologic review // Radiographics. 2004. Vol. 24, N 5. P. 1331–1352. doi: 10.1148/rg.245035219

4. McIntosh G.H., Morris B. The lymphatics of the kidney and the formation of renal lymph // J Physiology. 1971. Vol. 214, N 3. P. 365–376. doi: 10.1113/jphysiol.1971.sp009438

5. Skandalakis J.E., Skandalakis L.J., Skandalakis P.N. Anatomy of the Lymphatics // Surg Oncol Clin N Am. 2007. Vol. 16, N 1. P. 1–16. doi: 10.1016/j.soc.2006.10.006

6. Diamond E., Schapira H.E. Chyluria — a review of the literature // Urology. 1985. Vol. 26, N 5. P. 427–431. doi: 10.1016/0090-4295(85)90147-5

7. Rajaonarison N., Ahmad A., Cucchi J.M., et al. Reversible uro-lymphatic fistula // Clin Imaging. 2012. Vol. 36, N 1. P. 72–74. doi: 10.1016/j.clinimag.2011.04.012

8. Graziani G., Cucchiari D., Verdesca S., et al. Chyluria associated with nephrotic-range proteinuria: pathophysiology, clinical picture and therapeutic options // Nephron Clinical Practice. 2011. Vol. 119, N 3. P. 248–253. doi: 10.1159/000329154

9. Kim R.J., Joudi F.N. Chyluria after partial nephrectomy: case report and review of the literature // Sci World J. 2009. N 9. P. 1–4. doi: 10.1100/tsw.2009.5

REFERENCES

1. Stainer V, Jones P, Juliebo SO, et al. Chyluria: what does the clinician need to know? *Ther Adv Urol*. 2020;(12):1756287220940899. doi: 10.1177/1756287220940899

2. Roffi F, Eiss D, Petit F, et al. Pyelolymphatic fistula in a patient with lymphatic filariasis: a case report. (In French). *J Radiol*. 2007;88(12):1896–1898. doi: 10.1016/s0221-0363(07)78369-5

3. Yu NC, Raman SS, Patel M, et al. Fistulas of the genitourinary tract: a radiologic review. *Radiographics*. 2004;24(5):1331–1352. doi: 10.1148/rg.245035219

4. McIntosh GH, Morris B. The lymphatics of the kidney and the formation of renal lymph. *J Physiology*. 1971;214(3):365–376. doi: 10.1113/jphysiol.1971.sp009438

5. Skandalakis JE, Skandalakis LJ, Skandalakis PN. Anatomy of the Lymphatics. *Surg Oncol Clin N Am*. 2007;16(1):1–16. doi: 10.1016/j.soc.2006.10.006

6. Diamond E, Schapira HE. Chyluria — a review of the literature. *Urology*. 1985;26(5):427–431. doi: 10.1016/0090-4295(85)90147-5

7. Rajaonarison N, Ahmad A, Cucchi JM, et al. Reversible uro-lymphatic fistula. *Clin Imaging*. 2012;36(1):72–74. doi: 10.1016/j.clinimag.2011.04.012

8. Graziani G, Cucchiari D, Verdesca S, et al. Chyluria associated with nephrotic-range proteinuria: pathophysiology, clinical picture and therapeutic options. *Nephron Clinical Practice*. 2011;119(3):248–253. doi: 10.1159/000329154

9. Kim RJ, Joudi FN. Chyluria after partial nephrectomy: case report and review of the literature. *Sci World J*. 2009;(9):1–4. doi: 10.1100/tsw.2009.5

AUTHORS' INFO

*** Pavel B. Gelezhe,** MD, Cand. Sci. (Med.);
address: 24-1 Petrovka street, 127051 Moscow, Russia;
ORCID: https://orcid.org/0000-0003-1072-2202;
eLibrary SPIN: 4841-3234; e-mail: gelezhe.pavel@gmail.com

Kristina M. Goryacheva;
ORCID: http://orcid.org/0000-0003-1221-9694;
eLibrary SPIN: 2722-6891; e-mail: cristina.imago27@yandex.ru

ОБ АВТОРАХ

*** Гележе Павел Борисович,** к.м.н.;
адрес: Россия, 127051, Москва, ул. Петровка, д. 24, стр. 1;
ORCID: https://orcid.org/0000-0003-1072-2202;
eLibrary SPIN: 4841-3234; e-mail: gelezhe.pavel@gmail.com

Горячева Кристина Михайловна;
ORCID: http://orcid.org/0000-0003-1221-9694;
eLibrary SPIN: 2722-6891; e-mail: cristina.imago27@yandex.ru

* Corresponding author / Автор, ответственный за переписку

DOI: https://doi.org/10.17816/DD107983

Об особенностях этической экспертизы в исследованиях с применением технологий и систем искусственного интеллекта на базе Государственного бюджетного учреждения здравоохранения города Москвы «Научно-практический клинический центр диагностики и телемедицинских технологий Департамента здравоохранения города Москвы» (ГБУЗ НПКЦ ДиТ ДЗМ)

О.И. Пчелинцева, О.В. Омелянская

Научно-практический клинический центр диагностики и телемедицинских технологий, Москва, Российская Федерация

АННОТАЦИЯ

Вопросы этики медицинских испытаний поднимались многократно. Этическое сопровождение исследований с участием человека в качестве субъекта исследований законодательно закреплено и требует особого внимания.

Особое место этические вопросы занимают при проведении клинических исследований лекарственных средств, где невозможно заранее и точно спрогнозировать эффективность и безопасность нового препарата на живой организм. В настоящее время при проведении экспертизы клинических исследований внимание уделяется качеству жизни пациентов, вопросам соблюдения прав пациентов, а также соблюдению правил надлежащей клинической практики и действующего законодательства. Благодаря техническому развитию увеличивается количество исследований не только лекарственных средств, но и медицинских изделий, использующих в том числе специализированные медицинские технологии и программное обеспечение.

Автоматизация, развитие, совершенствование, структуризация задействованных процессов обусловливают применение всё более техничных устройств, использующих в своей работе не только программы, но и системы. Особое место в развитии медицинской науки занимает программное обеспечение с использованием систем искусственного интеллекта.

Искусственный интеллект, который ещё лет 50–80 назад был областью научной фантастики, сейчас прочно вошёл в нашу обычную жизнь. Внедряя возможности искусственного интеллекта в медицинское программное обеспечение, применяя его в составе медицинского оборудования, разрабатывая медицинские изделия с системами искусственного интеллекта, получаем продукт, требующий тщательного изучения и дальнейшего развития, которое включает в себя комплекс работ по проведению научных исследований, регистрации и поддержанию подобных систем и комплексов. Все работы регулируются законодательством в сфере обращения медицинских изделий и требуют глубокого системного и научного подхода, в том числе с привлечением этики для контроля соблюдения прав и безопасности не только участников исследования, но и их медицинских данных.

Этический комитет является независимым органом, контролирующим соблюдение прав и требований законодательства, проводящим этическую и научную экспертизу документации исследований. Этические вопросы при планировании любых исследований с участием человека или его данных должны подробно обсуждаться и рассматриваться. Следует обращаться в этические комитеты не только на этапе одобрения материалов исследования, но и при планировании дизайна, разработке документации исследования и материалов для пациентов, а также регулярно на всех этапах проведения исследования.

Ключевые слова: искусственный интеллект; клинические исследования; этика; надлежащая исследовательская практика.

Как цитировать

Пчелинцева О.И., Омелянская О.В. Об особенностях этической экспертизы в исследованиях с применением технологий и систем искусственного интеллекта на базе Государственного бюджетного учреждения здравоохранения города Москвы «Научно-практический клинический центр диагностики и телемедицинских технологий Департамента здравоохранения города Москвы» (ГБУЗ НПКЦ ДиТ ДЗМ) // *Digital Diagnostics.* 2022. Т. 3, № 2. С. 156–161. DOI: https://doi.org/10.17816/DD107983

Рукопись получена: 17.05.2022 **Рукопись одобрена:** 06.06.2022 **Опубликована:** 15.06.2022

ЭКО • ВЕКТОР

Лицензия CC BY-NC-ND 4.0
© Коллектив авторов, 2022

DOI: https://doi.org/10.17816/DD107983

Features of conducting ethical review of research on artificial intelligence systems on the basis of the research and practical clinical center for diagnostics and telemedicine technologies of the Moscow Health Care Department, Moscow, Russian Federation

Olga I. Pchelintseva, Olga V. Omelyanskaya

Research and Practical Clinical Center for Diagnostics and Telemedicine Technologies, Moscow, Russian Federation

ABSTRACT

The ethics of medical tests have been raised many times. Ethical support of research involving a human subject is legally fixed and requires special attention.

Ethical issues occupy a special place when conducting clinical trials of medicines, where it is impossible to predict in advance and accurately the effectiveness and safety of a new drug on the human body. Currently, during clinical trial examination, attention is paid to patients' quality of life, and issues of compliance with patients' rights, as well as compliance with the rules of good clinical practice and current legislation. Thanks to technological development, the number medical studies and devices using, among other things, specialized medical technologies and software is increasing.

Automation, development, improvement, and structuring of the processes involved cause an increase in the use of technical devices that use not only programs but also systems in their work. Artificial intelligence system software have a special place in medical science development.

Artificial intelligence, which was the field of science fiction 50–80 years ago, is now firmly embedded in our everyday life. By introducing artificial intelligence's capabilities into medical software, using it as part of medical equipment, and developing medical devices with artificial intelligence systems, we get a product that requires careful study and further development, which includes a complex of works on conducting scientific research, and registration and maintenance of such systems and complexes. All work is regulated by legislation in the field of circulation of medical devices and requires a deep systematic and scientific approach, including involving ethics to monitor compliance with the rights and safety of study participants and their medical data.

The Ethics Committee is an independent body that monitors compliance with the rights and requirements of legislation and conducts ethical and scientific examination of research documentation. Ethical issues when planning any research involving a person or his/her data should be discussed and considered in detail. The ethics committees should be contacted not only at the stage of approving research materials, but also when planning the design and developing research documentation and materials for patients, as well as regularly at all stages of the study.

Keywords: artificial intelligence; clinical trials; ethics; good research practice.

To cite this article

Pchelintseva OI, Omelyanskaya OV. Features of conducting ethical review of research on artificial intelligence systems on the basis of the research and practical clinical center for diagnostics and telemedicine technologies of the Moscow Health Care Department, Moscow, Russian Federation. *Digital Diagnostic*s. 2022;3(2):156–161. DOI: https://doi.org/10.17816/DD107983

Received: 17.05.2022 **Accepted:** 06.06.2022 **Published:** 15.06.2022

ECO•VECTOR

The article can be used under the CC BY-NC-ND 4.0 license
© Authors, 2022

DOI: https://doi.org/10.17816/DD107983

关于基于莫斯科市国家预算医疗保健机构“莫斯科市卫生管理局诊断和远程医疗技术科学与实践临床中心”（MOSCOW TELEMED AI）应用人工智能技术和系统的研究中的伦理鉴定的特征

Olga I. Pchelintseva, Olga V. Omelyanskaya

Research and Practical Clinical Center for Diagnostics and Telemedicine Technologies, Moscow, Russian Federation

简评

关于医学试验的伦理问题已被多次提出。对涉及人作为研究对象的研究的伦理支持是立法规定的，且需要特别注意。

伦理问题在药物的临床试验中特别重要，因为不可能事先准确地预测一种新药对活体的疗效和安全性。目前，临床试验鉴定的重点在于患者的生活质量、患者的权利问题，以及对适当临床实践规则和现行法律的遵守。技术的发展不仅导致了对药品研究的增加，也导致了对医疗设备研究的增加，包括使用专门的医疗技术和软件。

相关流程的自动化、开发、改进和结构化导致了越来越多的技术设备的应用，这些设备在工作中使用系统，而不仅仅是软件。在医学科学的发展中，应用人工智能系统的软件占据了一个特殊的位置。

人工智能在50-80年前还是科幻小说的范畴，现在已经牢牢地融入了我们的日常生活。通过将人工智能的能力引入医疗软件，将其作为医疗设备的一部分，开发带有人工智能系统的医疗产品，我们得到了一个需要仔细研究和进一步开发的产品，其中包括对此类系统和综合体的科学研究、注册和维护等一系列工作。所有这些工作都受医疗器械流通领域的立法监管，需要深入的系统和科学态度，其中包括伦理，以监测不仅是研究参与者的权利和安全，也包括其医疗数据。

伦理委员会是一个独立的机构，负责监督对法律权利和要求的遵守情况，对研究文件进行伦理和科学鉴定。在计划任何涉及个人或其数据的研究时，应详细讨论和考虑伦理问题。伦理委员会不仅应在研究材料的批准阶段联系，而且在研究设计的规划、研究文件和患者材料的制定以及研究的所有阶段都要定期与伦理委员会接触。

关键词：人工智能；临床研究；伦理；适当的研究实践。

To cite this article

Pchelintseva OI, Omelyanskaya OV. 关于基于莫斯科市国家预算医疗保健机构“莫斯科市卫生管理局诊断和远程医疗技术科学与实践临床中心”（MOSCOW TELEMED AI）应用人工智能技术和系统的研究中的伦理鉴定的特征. *Digital Diagnostics*. 2022;3(2):156–161. DOI: https://doi.org/10.17816/DD107983

收到：17.05.2022 **接受：**06.06.2022 **发布日期：**15.06.2022

ECO•VECTOR

The article can be used under the CC BY-NC-ND 4.0 license
© Authors, 2022

学术研究：目标、阶段、注册证书

需要个人或个人医疗数据参与进行的学术研究必须经过强制性伦理审查。伦理审查的目的是维护参与研究患者的权利，保护机密并保证遵守所有法律要求。

无论药物处于体外（in vitro）或体内（in vivo）研究阶段。医疗设备越来越多地进行需个人或其数据参与的研究周期。

为完成产品注册的目的，依法必须完成某些研究阶段（毒理学实验、技术实验等）。那软件怎么办？

软件也需经过一定的研究，监管机构（Roszdravnadzor，俄联邦居民健康与社会发展监督部）根据研究结果批准且颁发或拒绝颁发产品流通注册证书。临床试验报告是提交至监管机构的档案之一。医疗器械临床试验主要在专业医疗机构进行，患者作为研究对象参与。需记得，个人作为研究对象参与研究需具备研究计划书，由伦理委员会审查（若批准，则在此基础上颁发研究许可）。

伦理委员会在俄罗斯放射学和放射学医生协会莫斯科区域分会独立伦理委员会在研究实例中的作用和意义

在获得研究许可后，所有材料均由研究中心当地（独立）伦理委员会（IEC）审查。研究主要基于前瞻性的设计进行，伦理委员会的作用、其在研究开展中的意义，毋庸置疑。根据研究材料，IEC可能拒绝批准该研究的开展，例如，在对患者安全构成威胁的情况下，根据临时安全报告，IEC有权暂停该机构的研究。

使用人工智能系统技术的研究是一个单独的半版块。对于大多数使用人工智能技术的实验，允许对现有数据库进行回顾性设计研究。

使用人工智能技术进行研究的伦理问题没有明确规定，但伦理委员会通常熟知回顾性设计中的研究计划书。使用这种方法不存在违规行为，但我们认为存在风险，且最好将风险降到最低。特别是在使用患者数据库时，需要预见与信息泄露、可能识别患者身份相关的风险，且需获取足够数量的优质数据以进行进一步分析。

并非我国所有的伦理委员会都从事涉及人工智能系统的研究。同时，在与人工智能系统研究的领先机构(MOSCOW TELEMED AI)的基础上，俄罗斯放射学和放射学医师协会莫斯科区域分会的独立伦理委员会（MRO RORR IEC）于2019年创建成立，其主要任务是在进行人工智能系统实验时在研究领域引入良好的实践。

活动期间，MRO RORR IEC委员会成员对45项学术研究进行审核，其中60%因设计错误而未获得首次批准。我们与每个申请人单独工作，通过将文件及方法逻辑地、系统地标准化，我们成功仅在3年内将拒绝批准的数量减少到10%。

IEC的每位专家成员都接受过良好临床实践培训，并具有5年以上研究经验。我们评估研究的设计，包括回顾性研究，着重关注数据安全、数据使用及使用可能的风险、数据获取过程和数据存储和处理等问题。

人工智能系统广泛使用的可能性、科学的快速发展证明在此类研究的计划阶段引入更深入的伦理分析和潜在风险评估方法是合理的。在MOSCOW TELEMED AI，所有研究，无论设计如何，最初（计划阶段）都由独立伦理委员会审查，并且至少每年提交一次关于研究进展的信息。研究由首席研究员监督，首席研究员也接受IEC审查。

除了审查研究外，伦理委员会还审查机构工作人员所做的学术论文。IEC审查的每篇学术文章在出版时都有审查以及一个建议列表，这使作者可在将材料提交编辑前避免论文中出现不准确之处。因此，IEC也是论文作者的一个补充学术监督机构，有助于提高作者在高级别期刊上发表文章的质量。

未经伦理委员会批准，世界领先的学术期刊不会接收作者的手稿。现代学术特别注重对患者权利的维护、数据安全、保密性和提交出版的材料的合法性。数据准确性的责任不仅在于研究人员、学术论文的作者，还在于批准该研究和审查手稿的伦理委员会。

MRO RORR IEC专家仔细地审查申请人提交的所有文件。中心的工作人员会联系我们进行学术研究审查和批准。我们仔细分析文件包，其中至少包括：研究计划、患者知情同意书、主要研究者履历；我们会审查每份文件，并与申请人一起调整论文计划，以避免其实施和结果注解中可能出现的错误。

对提交的文件最常见的意见是患者随机化顺序不定或对照试验缺乏随机化、统计上样本不足以及患者选择标准不正确。专家们特别关注参与研究的患者知情同意的分析，其编制的具体细节直接影响研究患者的入组率。

研究生和学位申请人会找到我们。我们对计划的论文研究进行全面分析。审查论文的摘要、研究的学术组成、创新性和实际意义。我们特别关注研究计划，它反映了研究的目标和方法； 我们分析从患者那里收到的数据、它们的存储和传输方法、对保密的尊重以及患者在学术研究过程中的权利。

在审查使用人工智能系统的研究文件时，专家仔细分析没组参考数据的来源、处理算法、医学信息存储和传输方法，并考虑在部分或完全丢失数据的情况下对患者和研究的潜在风险。

结论

伦理委员会专家除了对申请人的文件进行综合分析外，还根据高级别学术期刊中的学术研究成果进行辅导并提出改进后续准备工作的建议。

DOI: https://doi.org/10.17816/DD107983

独立伦理委员会工作的主要原则是在研究的所有阶段都遵守良好实践规则。

独立伦理委员会为药物和医疗器械提供学术和临床试验的伦理支持。

我们对学位申请人、研究生、研究工作人员和第三方申请人开放。

我们欢迎在优质临床和学术研究领域进行相互合作。

ADDITIONAL INFORMATION

Funding source. This study was not supported by any external sources of funding.

Competing interests. The authors declare that they have no competing interests.

Authors' contribution. All authors made a substantial contribution to the conception of the work, acquisition, analysis, interpretation of data for the work, drafting and revising the work, final approval of the version to be published and agree to be accountable for all aspects of the work.

O.I. Pchelintseva — literature review, analysis of literary sources, writing of the text of the article

O.V. Omelyanskaya — literature review, analysis of literary sources, correcting the article

AUTHORS' INFO

*** Olga I. Pchelintseva,** Cand. Sci. (Biol.);
address: Petrovka st. 24 bld 1, Moscow, 127051, Russia;
ORCID: https://orcid.org/0000-0002-6442-1360;
eLibrary SPIN: 2528-5803; e-mail: ethics@npcmr.ru

Olga V. Omelyanskaya;
ORCID: https://orcid.org/0000-0002-0245-4431;
eLibrary SPIN: 8948-6152; e-mail: o.omelyanskaya@npcmr.ru

ОБ АВТОРАХ

*** Пчелинцева Ольга Игоревна,** к.б.н.,
адрес: Россия, 127051, Москва, ул. Петровка, д. 24, стр. 1;
ORCID: https://orcid.org/0000-0002-6442-1360;
eLibrary SPIN: 2528-5803; e-mail: ethics@npcmr.ru

Омелянская Ольга Васильевна;
ORCID: https://orcid.org/0000-0002-0245-4431;
eLibrary SPIN: 8948-6152; e-mail: o.omelyanskaya@npcmr.ru

* Corresponding author / Автор, ответственный за переписку