ЦЕНТР ДИАГНОСТИКИ
И ТЕЛЕМЕДИЦИНЫ

ISSN 2712-8490 (Print)
ISSN 2712-8962 (Online)

DIGITAL DIAGNOSTICS

Рецензируемый научный медицинский журнал

5 Том | Volume 4 Выпуск | Issue

2024

ЭКО • ВЕКТОР
https://journals.eco-vector.com/DD

УЧРЕДИТЕЛИ

- ГБУЗ «Научно-практический клинический центр диагностики и телемедицинских технологий ДЗМ»
- ООО «Эко-Вектор»

Свидетельство о регистрации СМИ ПИ
ПИ № ФС 77 - 79539 от 09.11.2020

ИЗДАТЕЛЬ

ООО «Эко-Вектор»
Адрес: 191181, Санкт-Петербург, Аптекарский переулок, д. 3, литера А, помещение 1Н
E-mail: info@eco-vector.com
WEB: https://eco-vector.com

РЕКЛАМА

Отдел рекламы
Тел.: +7 (968) 545 78 20
E-mail: adv2@eco-vector.com

РЕДАКЦИЯ

Зав. редакцией
Елена Андреевна Филиппова
E-mail: ddjournal@eco-vector.com
Тел: +7 (965) 012 70 72
Адрес: 125040, г. Москва,
ул. Расковой, д. 16/26, стр. 1

ПОДПИСКА

Подписка на печатную версию через интернет:
www.journals.eco-vector.com/
www.akc.ru
www.pressa-rf.ru

OPEN ACCESS

В электронном виде журнал распространяется бесплатно — в режиме немедленного открытого доступа

ИНДЕКСАЦИЯ

- SCOPUS
- РИНЦ
- Google Scholar
- Ulrich's International Periodicals Directory
- WorldCat
- ВАК:
  - 3.1.25. Лучевая диагностика (медицинские науки)
  - 3.1.20. Кардиология (медицинские науки)
  - 3.1.6. Онкология, лучевая терапия (медицинские науки)
  - 1.2.1. Искусственный интеллект и машинное обучение (физико-математические науки)

Оригинал-макет
подготовлен в издательстве «Эко-Вектор».
Литературный редактор: *А.А. Филь, Д.В. Цвиркун, Е.А. Воронова, Е.Ю. Непеина*
Корректор: *А.А. Филь*
Вёрстка: *Л.А. Мищенко*
Обложка: *Е.Д. Бугаенко*

Сдано в набор 01.12.2024.
Подписано в печать 26.12.2024.
Выход в свет 24.01.2024. Формат 60 × 88⅛.
Печать офсетная. Печ. л. 32,3. Усл. печ. л. 30.
Уч.-изд. л. 17,6. Тираж 5000 экз.
Цена свободная.

Отпечатано в ООО «Типография Фурсова».
196105, Санкт-Петербург, ул. Благодатная, 69.
Тел.: +7 (812) 646-33-77

16+

© ООО «Эко-Вектор», 2024

ISSN 2712-8490 (Print)
ISSN 2712-8962 (Online)

Digital Diagnostics

Том 5 | Выпуск 4 | 2024

ЕЖЕКВАРТАЛЬНЫЙ РЕЦЕНЗИРУЕМЫЙ НАУЧНЫЙ МЕДИЦИНСКИЙ ЖУРНАЛ

Главный редактор

Синицын Валентин Евгеньевич, д.м.н., профессор (Москва, Россия)
ORCID: 0000-0002-5649-2193

Заместитель главного редактора

Васильев Юрий Александрович, к.м.н., (Москва, Россия)
ORCID: 0000-0002-5283-5961

Научный редактор

Березовская Татьяна Павловна, д.м.н., профессор (Обнинск, Россия)
ORCID: 0000-0002-3549-4499

Ответственный секретарь

Виноградова Ирина Александровна, к.т.н. (Москва, Россия)
ORCID: 0000-0001-6465-4132

Редакционная коллегия

Аншелес А.А., д.м.н. (Москва, Россия)
ORCID: 0000-0002-2675-3276
Арутюнов Г.П., д.м.н. (Москва, Россия)
ORCID: 0000-0002-6645-2515
Белевский А.С., д.м.н., профессор (Москва, Россия)
ORCID: 0000-0001-6050-724X
Беляев М.Г., к.ф.-м.н. (Москва, Россия)
ORCID: 0000-0001-9906-6453
Berlin L., профессор (Иллинойс, США)
ORCID: 0000-0002-0717-0307
Bisdas S., MD, PhD (Лондон, Великобритания)
ORCID: 0000-0001-9930-5549
Важенина Д.А., д.м.н., доцент (Москва, Россия)
ORCID: 0000-0002-6236-709X
Васильева Е.Ю., д.м.н., профессор (Москва, Россия)
ORCID: 0000-0003-4111-0874
Гехт А.Б., д.м.н., профессор (Москва, Россия)
ORCID: 0000-0002-1170-6127
Гомболевский В.А., к.м.н. (Москва, Россия)
ORCID: 0000-0003-1816-1315
Guglielmi G., MD, профессор (Фоджа, Италия)
ORCID: 0000-0002-4325-8330
Доможирова А.С., д.м.н., доцент (Москва, Россия)
ORCID: 0000-0003-0806-3164
Кобякова О.С., д.м.н., профессор (Москва, Россия)
ORCID: 0000-0003-0098-1403
Кремнева Е.И., д.м.н., (Москва, Россия)
ORCID: 0000-0001-9396-6063
Лебедев Г.С., д.т.н., профессор (Москва, Россия)
ORCID: 0000-0002-4289-2102
Li H., MD, профессор (Пекин, КНР)
Mannelli L., MD (Нью-Йорк, США)
ORCID: 0000-0002-9102-4176
Матвеев И.А., д.т.н. (Москва, Россия)
ORCID: 0000-0003-2005-9467
Мацкеплишвили С.Т., д.м.н., профессор (Москва, Россия)
ORCID: 0000-0002-5670-167X
Митьков В.В., д.м.н., профессор (Санкт-Петербург, Россия)
ORCID: 0000-0003-1959-9618
Морозов С.П., д.м.н., профессор (Москва, Россия)
ORCID: 0000-0001-6545-6170
Neri E., д.м.н. (Пиза, Италия)
ORCID: 0000-0001-7950-4559
Никифоров В.С., д.м.н., профессор (Санкт-Петербург, Россия)
ORCID: 0000-0001-7862-0937
Омельяновский В.В., д.м.н., профессор (Москва, Россия)
ORCID: 0000-0003-1581-0703
Омелянская О.В., (Москва, Россия)
ORCID: 0000-0002-0245-4431
Oudkerk M., профессор (Гронинген, Нидерланды)
ORCID: 0000-0003-2800-4110
Петриков С.С., д.м.н., профессор (Москва, Россия)
ORCID: 0000-0003-3292-8789
Петряйкин А.В., д.м.н., доцент (Москва, Россия)
ORCID: 0000-0003-1694-4682
Проценко Д.Н., к.м.н. (Москва, Россия)
ORCID: 0000-0002-5166-3280
Решетников Р.В., к.ф.-м.н., (Москва, Россия)
ORCID: 0000-0002-9661-0254
Ros P.R., MD, PhD, профессор (Нью-Йорк, США)
ORCID: 0000-0003-3974-0797
Rovira A., профессор (Барселона, Испания)
ORCID: 0000-0002-2132-6750
Румянцев П.О., д.м.н. (Москва, Россия)
ORCID: 0000-0002-7721-634X
Сенько О.В., д.ф.-м.н, (Москва, Россия)
ORCID: 0000-0002-5586-3503
Frija G., профессор (Париж, Франция)
ORCID: 0000-0003-0415-0586
Хатьков И.Е., д.м.н., профессор (Москва, Россия)
ORCID: 0000-0002-4088-8118
Holodny A., д.м.н. (Нью-Йорк, США)
ORCID: 0000-0002-1159-2705
Храмов А.Е., д.ф.-м. н, профессор (Санкт-Петербург, Россия)
ORCID: 0000-0003-2787-2530
Щекочихин Д.Ю., к.м.н., доцент (Москва, Россия)
ORCID: 0000-0002-8209-2791

ЭКО • ВЕКТОР

Редакция не несет ответственности за содержание рекламных материалов. Точка зрения авторов может не совпадать с мнением редакции. К публикации принимаются только статьи, подготовленные в соответствии с правилами для авторов. Направляя статью в редакцию, авторы принимают условия договора публичной оферты. С правилами для авторов и договором публичной оферты можно ознакомиться на сайте: https://journals.eco-vector.com/DD/. Полное или частичное воспроизведение материалов, опубликованных в журнале, допускается только с письменного разрешения издателя — издательства «Эко-Вектор».

FOUNDERS
- Moscow Center for Diagnostics and Telemedicine
- Eco-Vector

PUBLISHER
Eco-Vector
Address: 3 liter A, 1H, Aptekarsky pereulok, 191181, Saint Petersburg, Russian Federation
E-mail: info@eco-vector.com
WEB: https://eco-vector.com

ADVERTISE
Adv. department
Phone: +7 (968) 545 78 20
E-mail: adv2@eco-vector.com

EDITORIAL OFFICE
Executive editor
Elena A. Philippova
E-mail: ddjournal@eco-vector.com
Phone: +7 (965) 012 70 72

SUBSCRIPTION
For print version:
www.journals.eco-vector.com/

PUBLICATION ETHICS
Journal's ethic policies are based on:
- ICMJE
- COPE
- ORE
- CSE
- EASE

OPEN ACCESS
Immediate Open Access is mandatory for all published articles

INDEXATION
- SCOPUS
- Russian Science Citation Index
- Google Scholar
- Ulrich's International Periodicals Directory
- WorldCat

TYPESET
completed in Eco-Vector
Copyeditor: *A.A. Fil, D.V. Tsvirkun, E.A. Voronova, E.Yu. Nepeina*
Proofreader: *A.A. Fil*
Layout editor: *L.A. Minchenko*
Cover: *E. Bugaenko*

16+

© Eco-Vector, 2024

ISSN 2712-8490 (Print)
ISSN 2712-8962 (Online)

Digital Diagnostics

Volume 5 | Issue 4 | 2024

QUARTERLY PEER-REVIEWED MEDICAL JOURNAL

EDITOR-IN-CHIEF
Valentin E. Sinitsyn, MD, Dr. Sci. (Med.), Professor (Moscow, Russia)
ORCID: 0000-0002-5649-2193

DEPUTY EDITOR-IN-CHIEF
Yuriy A. Vasilev, MD, Cand. Sci. (Med.) (Moscow, Russia)
ORCID: 0000-0002-5283-5961

SCIENTIFIC EDITOR
Tatiana P. Berezovskaya MD, Dr. Sci. (Med.), Professor (Obninsk, Russia)
ORCID: 0000-0002-3549-4499

RESPONSIBLE SECRETARY
Irina A. Vinogradova, Cand. Sci. (Eng.) (Moscow, Russia)
ORCID: 0000-0001-6465-4132

EDITORIAL BOARD
A.A. Ansheles, MD, Dr. Sci. (Med.) (Moscow, Russia)
ORCID: 0000-0002-2675-3276
G.P. Arutyunov, MD, Dr. Sci. (Med.) (Moscow, Russia)
ORCID: 0000-0002-6645-2515
A.S. Belevskiy, MD, Dr. Sci. (Med.), Professor (Moscow, Russia)
ORCID: 0000-0001-6050-724X
M.G. Belyaev, Cand. Sci. (Phys.-Math.) (Moscow, Russia)
ORCID: 0000-0001-9906-6453
L. Berlin, Professor (Illinois, United States)
ORCID: 0000-0002-0717-0307
S. Bisdas, MD, PhD (London, United Kingdom)
ORCID: 0000-0001-9930-5549
D.A. Vazhenina, MD, Dr. Sci. (Med.), Associate Professor (Moscow, Russia)
ORCID: 0000-0002-6236-709X
E.Y. Vasilieva, MD, Dr. Sci. (Med.), Professor (Moscow, Russia)
ORCID: 0000-0003-4111-0874
A.B. Gekht, MD, Dr. Sci. (Med.), Professor (Moscow, Russia)
ORCID: 0000-0002-1170-6127
V.A. Gombolevskiy, MD, Cand. Sci. (Med.) (Moscow, Russia)
ORCID: 0000-0003-1816-1315
G. Guglielmi, MD, Professor (Foggia, Italy)
ORCID: 0000-0002-4325-8330
A.S. Domozhirova, MD, Dr. Sci. (Med.), Associate Professor (Moscow, Russia)
ORCID: 0000-0003-0806-3164
O.S. Kobyakova, MD, Dr. Sci. (Med.), Professor (Moscow, Russia)
ORCID: 0000-0003-0098-1403
E.I. Kremneva, MD, Dr. Sci. (Med.) (Moscow, Russia)
ORCID: 0000-0001-9396-6063
G.S. Lebedev, Dr. Sci. (Eng.), Professor (Moscow, Russia)
ORCID: 0000-0002-4289-2102
H. Li, MD, Professor (Beijing, China)
L. Mannelli, MD (New York, United States)
ORCID: 0000-0002-9102-4176
I.A. Matveev, Dr. Sci. (Tech.) (Moscow, Russia)
ORCID: 0000-0003-2005-9467
S.T. Matskeplishvili, MD, Dr. Sci. (Med.), Professor (Moscow, Russia)
ORCID: 0000-0002-5670-167X
V.V. Mit'kov, MD, Dr. Sci. (Med.), Professor (Saint Petersburg, Russia)
ORCID: 0000-0003-1959-9618
S.P. Morozov, MD, Dr. Sci. (Med.), Professor (Moscow, Russia)
ORCID: 0000-0001-6545-6170
E. Neri, MD, Dr. Sci. (Med.) (Pisa, Italy)
ORCID: 0000-0001-7950-4559
V.S. Nikiforov, MD, Dr. Sci. (Med.), Professor (Saint Petersburg, Russia)
ORCID: 0000-0001-7862-0937
V.V. Omel'yanovskiy, MD, Dr. Sci. (Med.), Professor (Moscow, Russia)
ORCID: 0000-0003-1581-0703
O.V. Omelyanskaya, (Moscow, Russia)
ORCID: 0000-0002-0245-4431
M. Oudkerk, Professor (Groningen, Netherlands)
ORCID: 0000-0003-2800-4110
S.S. Petrikov, MD, Dr. Sci. (Med.), Professor (Moscow, Russia)
ORCID: 0000-0003-3292-8789
A.V. Petryaykin, MD, Dr. Sci. (Med.), Assistant Professor (Moscow, Russia)
ORCID: 0000-0003-1694-4682
D.N. Protsenko, MD, Cand. Sci. (Med.) (Moscow, Russia)
ORCID: 0000-0002-5166-3280
R.V. Reshetnikov, Cand. Sci. (Phys.-Math.) (Moscow, Russia)
ORCID: 0000-0002-9661-0254
P.R. Ros, MD, PhD, Professor (New York, United States)
ORCID: 0000-0003-3974-0797
A. Rovira, Professor (Barcelona, Spain)
ORCID: 0000-0002-2132-6750
P.O. Rumyantsev, MD, Dr. Sci. (Med.) (Moscow, Russia)
ORCID: 0000-0002-7721-634X
O. V. Sen'ko, Dr. Sci. (Phys.-Math.), (Moscow, Russia)
ORCID: 0000-0002-5586-3503
G. Frija, Professor (Paris, France)
ORCID: 0000-0003-0415-0586
I.E. Khatkov, MD, Dr. Sci. (Med.), Professor (Moscow, Russia)
ORCID: 0000-0002-4088-8118
A. Holodny, MD, Dr. Sci. (Med.) (New York, United States)
ORCID: 0000-0002-1159-2705
A.E. Khramov, Dr. Sci. (Phys.-Math.), Professor (Saint Petersburg, Russia)
ORCID: 0000-0003-2787-2530
D.Yu. Shchekochikhin, MD, Cand. Sci. (Med.), Assistant Professor (Moscow, Russia)
ORCID: 0000-0002-8209-2791

ECO • VECTOR

The editors are not responsible for the content of advertising materials. The point of view of the authors may not coincide with the opinion of the editors. Only articles prepared in accordance with the guidelines are accepted for publication. By sending the article to the editor, the authors accept the terms of the public offer agreement. The guidelines for authors and the public offer agreement can be found on the website: https://journals.eco-vector.com/DD/. Full or partial reproduction of materials published in the journal is allowed only with the written permission of the publisher — the Eco-Vector publishing house.

СОДЕРЖАНИЕ

ОРИГИНАЛЬНЫЕ ИССЛЕДОВАНИЯ

З.М. Магомедова, Т.В. Никифорова, Д.Ю. Щекочихин, Е.С. Першина, К.В. Ковалёв, Х.С. Абдулмажидова, Д.С. Рассечкина, А.Е. Грачев, И.Г. Рехтина, А.Н. Воловченко, С.Д. Саркисян, В.Е Синицын, Д.А. Андреев
Возможности магнитно-резонансной томографии сердца в дифференциальной диагностике кардиомиопатий вследствие амилоидоза лёгких цепей и транстиретинового амилоидоза 668

А.С. Максимова, Д.С. Саматов, Б.С. Мерзликин, Т.А. Шелковникова, А.И. Листратов, К.В. Завадовский
Возможности радиомического анализа МРТ-изображений сердца в кино-режиме в определении постинфарктных областей миокарда левого желудочка 682

Ю.А. Васильев, А.В. Колсанов, К.М. Арзамасов, А.В. Владзимирский, О.В. Омелянская, С.С. Семёнов, Л.Е. Аксёнова
Оценка производительности программного обеспечения на основе технологии искусственного интеллекта при описании цифровых маммографических исследований 695

Н.В. Нуднов, Э.С.-А. Шахвалиева, Д.Г. Карелидзе, А.А. Борисов, М.Е. Иванников
Нейроэндокринные опухоли желудка и поджелудочной железы: диагностические возможности радиомики, проблемы и пути их решения . . .712

Р.А. Зуков, И.П. Сафонцев, М.П. Клименок, Т.Е. Забродская, Н.А. Меркулова, В.Ю. Чернина, М.Г. Беляев, М.Ю. Гончаров, В.В. Омельяновский, К.А. Ульянова, Е.А. Соболева, М.Е. Блохина, Е.А. Наливкина, В.А. Гомболевский
Выявление новых случаев рака лёгкого с помощью искусственного интеллекта: клиническая и экономическая оценка ретроспективного анализа результатов компьютерной томографии через 2 года после пандемии COVID-19 725

Ю.А. Прокофьева, Ю.Н. Беленков, М.В. Кожевникова, Е.А. Железных, З.В. Алборова, И.В. Меньшикова
Удалённое наблюдение за пациентами с ревматоидным артритом с применением платформы на базе персонального мессенджера. 740

Н.В. Нуднов, В.М. Сотников, М.Е. Иванников, Э.С-А. Шахвалиева, А.А. Борисов, В.В. Леденёв, А.Ю. Смыслов, А.В. Ананьина
Опыт применения методов радиомики и дозиомики для нахождения предикторов лучевых повреждений лёгких 752

ТЕХНИЧЕСКИЕ ОТЧЁТЫ

А.Е. Шевцов, Я.Д. Томинин, В.Д. Томинин, В.М. Малеванный, Ю.С. Есаков, З.Г. Туквадзе, А.О. Нефёдов, П.К. Яблонский, П.В. Гаврилов, В.В. Козлов, М.Е. Блохина, Е.А. Наливкина, В.А. Гомболевский, Ю.А. Васильев, М.Н. Дугова, В.Ю. Чернина, О.В. Омелянская, Р.В. Решетников, И.А. Блохин, М.Г. Беляев
Оценка вероятности метастатического поражения лимфатических узлов средостения у пациентов с немелкоклеточным раком лёгкого при использовании свёрточных нейронных сетей для интерпретации данных компьютерной томографии органов грудной клетки 765

НАУЧНЫЕ ОБЗОРЫ

А.А. Коваленко, В.Е. Синицын, В.С. Петровичев
Трудности и перспективы применения текстурного анализа компьютерно-томографических и магнитно-резонансных изображений в диагностике рака мочевого пузыря. 784

А.В. Емельянов, М.В. Кожевникова, Е.А. Железных, А.Л. Панова, Е.В. Привалова, Ю.Н. Беленков
Дистанционное наблюдение за состоянием пациентов с хронической сердечной недостаточностью: неинвазивный подход. 794

А.А. Гаранин, О.Ю. Айдумова, А.О. Рубаненко, Е.Г. Бибикова
Цифровой стетоскоп — новая эра аускультации. 808

С.С. Рашидова, Э.А. Бдоян, М.М. Тимурзиева, С.А. Лобановская, В.В. Науменко, А.В. Рахманова, В.Д. Тимофеева, А.С. Гуцуляк, А.А. Зайнуллин, К.Р. Узбекова, В.А. Харитонова, Н.Ф. Ахметова
Возможности применения технологий виртуальной и дополненной реальности в современной кардиологии и кардиохирургии. 819

А.М. Достовалова, А.К. Горшенин, Ю.В. Старичкова, К.М. Арзамасов
Сравнительный анализ модификаций нейросетевых архитектур U-Net в задаче сегментации медицинских изображений. 833

А.А. Карпова, Н.И. Сергеев, О.А. Борисова, П.А. Никитин, Д.К. Фомин, В.А. Солодкий
Возможности лучевых методов диагностики метастазов в кости кастрационно-резистентного рака предстательной железы (обзор литературы) 854

Е.В. Киракосян
Ультразвуковое исследование в программах экстракорпорального оплодотворения 870

КЛИНИЧЕСКИЕ СЛУЧАИ

О.И. Мынко, А.П. Гончар, В.А. Нечаев, Е.А. Куликова, А.Л. Юдин, Е.А. Юматова
Магнитно-резонансная томография в диагностике серозной аденокарциномы фаллопиевых труб: клинический случай 882

М.В. Онойко, Е.А. Мершина, А.А. Аракелянц, В.Е. Синицын
Роль компьютерной томографии в дифференциальной диагностике интракардиального объёмного образования в области митрального клапана: серия клинических случаев. 893

M. Montatore, G. Muscatella, F. Masino, G. Ricatti, M. Balbino, R. Gifuni, G. Guglielmi
Гипоплазия нижней полой вены, сопровождающаяся гипертрофией непарной и полунепарной вен и образованием сети коллатеральных вен в брюшной полости: клинический случай. 902

CONTENTS

ORIGINAL STUDY ARTICLES

Zainab M. Magomedova, Tatyana V. Nikiforova, Dmitry Yu. Shchekochikhin, Ekaterina S. Pershina, Konstantin V. Kovalev, Khadizhar S. Abdulmazhidova, Daria S. Rassechkina, Alexander E. Grachev, Irina G. Rekhtina, Alexey N. Volovchenko, Susanna D. Sarkisyan, Valentin E. Sinitsyn, Denis A. Andreev
Potential use of cardiac magnetic resonance imaging in differential diagnosis of cardiomyopathies due to light-chain amyloidosis and transthyretin amyloidosis 668

Aleksandra S. Maksimova, Denis S. Samatov, Boris S. Merzlikin, Tatyana A. Shelkovnikova, Artem I. Listratov, Konstantin V. Zavadovsky
Potential use of radiomics analysis of cine-mode cardiac MRI to detect post-infarction lesions in the left ventricular myocardium 682

Yuri A. Vasilev, Alexander V. Kolsanov, Kirill M. Arzamasov, Anton V. Vladzymyrskyy, Olga V. Omelyanskaya, Serafim S. Semenov, Lubov E. Axenova
Evaluating the performance of artificial intelligence-based software for digital mammography characterization 695

Nikolay V. Nudnov, Elina S.-A. Shakhvalieva, David G. Karelidze, Aleksandr A. Borisov, Mikhail E. Ivannikov
Neuroendocrine tumors of stomach and pancreas: diagnostic potential of radiomics, issues, and solutions 712

Ruslan A. Zukov, Ivan P. Safontsev, Marina P. Klimenok, Tatyana E. Zabrodskaya, Natalya A. Merkulova, Valeria Yu. Chernina, Mikhail G. Belyaev, Mikhail Yu. Goncharov, Vitaly V. Omelyanovskiy, Ksenia A. Ulianova, Evgenia A. Soboleva, Maria E. Blokhina, Elena A. Nalivkina, Victor A. Gombolevskiy
Detecting new lung cancer cases using artificial intelligence: clinical and economic evaluation of a retrospective analysis of computed tomography scans 2 years after the COVID-19 pandemic 725

Yuliya A. Prokofeva, Yuri N. Belenkov, Maria V. Kozhevnikova, Elena A. Zheleznykh, Zarina V. Alborova, Irina V. Menshikova
Remote monitoring of patients with rheumatoid arthritis using a personal messenger 740

Nikolay V. Nudnov, Vladimir M. Sotnikov, Mikhail E. Ivannikov, Elina S-A. Shakhvalieva, Aleksandr A. Borisov, Vasiliy V. Ledenev, Aleksei Yu. Smyslov, Alina V. Ananina
Use of radiomics and dosiomics to identify predictors of radiation-induced lung injury 752

TECHNICAL REPORTS

Alexey E. Shevtsov, Iaroslav D. Tominin, Vladislav D. Tominin, Vsevolod M. Malevanniy, Yury S. Esakov, Zurab G. Tukvadze, Andrey O. Nefedov, Piotr K. Yablonskii, Pavel V. Gavrilov, Vadim V. Kozlov, Mariya E. Blokhina, Elena A. Nalivkina, Victor A. Gombolevskiy, Yuriy A. Vasilev, Mariya N. Dugova, Valeria Yu. Chernina, Olga V. Omelyanskaya, Roman V. Reshetnikov, Ivan A. Blokhin, Mikhail G. Belyaev
Assessing the probability of metastatic mediastinal lymph node involvement in patients with non-small cell lung cancer using convolutional neural networks on chest computed tomography 765

REVIEWS

Anastasia A. Kovalenko, Valentin E. Sinitsyn, Victor S. Petrovichev
Challenges and benefits of using texture analysis of computed tomography and magnetic resonance imaging scans in diagnosis of bladder cancer . . 784

Aleksei V. Emelianov, Maria V. Kozhevnikova, Elena A. Zheleznykh, Anastasia L. Panova, Elena V. Privalova, Yuri N. Belenkov
Remote monitoring of patients with chronic heart failure: a non-invasive approach 794

Andrey A. Garanin, Olesya Yu. Aydumova, Anatoly O. Rubanenko, Elena G. Bibikova
Digital stethoscope: a new era of auscultation 808

Seda S. Rashidova, Emma A. Bdoyan, Madina M. Timurzieva, Sofya A. Lobanovskaya, Valeria V. Naumenko, Angelina V. Rakhmanova, Valeriya D. Timofeeva, Alexey S. Gutsulyak, Artem A. Zainullin, Karina R. Uzbekova, Valeriya A. Kharitonova, Narina F. Akhmetova
Potential use of virtual and augmented reality technologies in modern cardiology and cardiac surgery 819

Anastasia M. Dostovalova, Andrey K. Gorshenin, Julia V. Starichkova, Kirill M. Arzamasov
Comparative analysis of modifications of U-Net neuronal network architectures in medical image segmentation 833

Anastasia A. Karpova, Nikolay I. Sergeev, Olga A. Borisova, Pavel A. Nikitin, Dmitriy K. Fomin, Vladimir A. Solodkiy
Potential use of radiation methods for diagnosing bone metastases of castration-resistant prostate cancer: a literature review 854

Evgeniya V. Kirakosyan
Ultrasound in *in vitro* fertilization programs 870

CASE REPORTS

Oleg I. Mynko, Anna P. Gonchar, Valentin A. Nechaev, Evgeniya A. Kulikova, Andrey L. Yudin, Elena A. Yumatova
Magnetic resonance imaging in diagnosis of serous adenocarcinoma of fallopian tubes: a case report 882

Maria V. Onoyko, Elena A. Mershina, Amalia A. Arakelyants, Valentin E. Sinitsyn
The role of computed tomography in the differential diagnosis of an intracardiac mass of the mitral valve: a case series 893

Manuela Montatore, Gianmichele Muscatella, Federica Masino, Giovanni Ricatti, Marina Balbino, Rossella Gifuni, Giuseppe Guglielmi
Hypoplasia of the inferior vena cava with hypertrophic *azygos/hemiazygos* and collateral venous circles of the abdomen: a case report 902

DOI: https://doi.org/10.17816/DD635007

Возможности магнитно-резонансной томографии сердца в дифференциальной диагностике кардиомиопатий вследствие амилоидоза лёгких цепей и транстиретинового амилоидоза

З.М. Магомедова[1,2], Т.В. Никифорова[3], Д.Ю. Щекочихин[1,2], Е.С. Першина[1,2], К.В. Ковалёв[1], Х.С. Абдулмажидова[2], Д.С. Рассечкина[2], А.Е. Грачев[4], И.Г. Рехтина[4], А.Н. Воловченко[2], С.Д. Саркисян[2], В.Е Синицын[5], Д.А. Андреев[2]

[1] Городская клиническая больница № 1 имени Н.И. Пирогова, Москва, Россия;
[2] Первый Московский государственный медицинский университет имени И.М. Сеченова, Москва, Россия;
[3] Городская клиническая больница имени С.С. Юдина, Москва, Россия;
[4] Национальный медицинский исследовательский центр гематологии, Москва, Россия;
[5] Московский государственный университет имени М.В. Ломоносова, Москва, Россия

АННОТАЦИЯ

Обоснование. Амилоидоз сердца — серьёзное прогрессирующее заболевание с высокой смертностью. Дифференциальная диагностика кардиомиопатий вследствие амилоидоза лёгких цепей (AL-амилоидоз) и транстиретинового амилоидоза (ATTR-амилоидоз) важна для выбора оптимальной тактики лечения.

Целью исследования является оценка возможностей магнитно-резонансной томографии сердца в дифференциальной диагностике кардиомиопатий вследствие AL- и ATTR-амилоидоза.

Материалы и методы. Проведён анализ медицинских данных 25 пациентов с подтверждённым диагнозом кардиомиопатия, разделённых на две группы в зависимости от типа амилоидоза. 1-я группа — кардиомиопатия вследствие AL-амилоидоза, 2-я группа — вследствие ATTR-амилоидоза. Всем пациентам проведена магнитно-резонансная томография сердца с контрастированием. Оценивали объёмные и линейные показатели сердца, функцию желудочков и паттерны позднего накопления гадолиния. Использовали стандартные статистические методы, различия считали значимыми при p <0,05.

Результаты. У пациентов 2-й группы наблюдали более выраженное утолщение стенок миокарда в сравнении с пациентами 1-й группы (межжелудочковая перегородка 18 [17; 18] против 14,5 мм [12,8; 16], p <0,01, задняя стенка левого желудочка 14 [13; 17] против 10,5 мм [10; 12,3], p <0,01). Индексированная масса миокарда левого желудочка во 2-й группе — 110 г/м^2 [92; 125], тогда как в 1-й группе данный показатель составил 85 г/м^2 [69,3; 91,8], p <0,01). Среди пациентов 2-й группы чаще отмечали позднее накопление гадолиния с трансмуральным паттерном в базальном и среднем нижне-боковых сегментах левого желудочка, в то время как у пациентов 1-й группы — чаще определяли субэндокардиальный паттерн позднего накопления гадолиния в средних передне- и нижне-боковых сегментах (p <0,05). Также у пациентов 2-й группы частота случаев одновременного накопления контрастного препарата в субэндокардиальных слоях межжелудочковой перегородки со стороны левого желудочка и правого желудочка оказалась выше (100% случаев против 50%, p <0,01). Позднее накопление гадолиния в правом желудочке также чаще встречали среди пациентов 2-й группы (100% против 58%, p <0,05), особенно в области межжелудочковой перегородки и нижней стенки (p <0,05). Полуколичественная оценка позднего накопления гадолиния с помощью показателя QALE (The query amyloid late enhancement) показала более обширное накопление контраста у пациентов 2-й группы — 13 [12; 14] против 10,5 баллов [1,75; 12], p <0,01), а количество баллов более 13 предоставило возможность различить кардиомиопатии вследствие AL- и ATTR-амилоидоза с чувствительностью 69% и специфичностью 83%.

Заключение. Магнитно-резонансная томография сердца позволяет выявлять характерные особенности кардиомиопатий вследствие AL- и ATTR-амилоидоза, что может помочь в их дифференциальной диагностике. С целью подтверждения диагностической точности, выявленных паттернов, необходимо продолжение исследований.

Ключевые слова: амилоидоз сердца; системный амилоидоз; магнитно-резонансная томография сердца; отсроченное контрастирование гадолинием; QALE; транстиретиновый амилоидоз; амилоидоз лёгких цепей.

Как цитировать:
Магомедова З.М., Никифорова Т.В., Щекочихин Д.Ю., Першина Е.С., Ковалёв К.В., Абдулмажидова Х.С., Рассечкина Д.С., Грачев А.Е., Рехтина И.Г., Воловченко А.Н., Саркисян С.Д., Синицын В.Е., Андреев Д.А. Возможности магнитно-резонансной томографии сердца в диагностике кардиомиопатий вследствие амилоидоза лёгких цепей и транстиретинового амилоидоза // Digital Diagnostics. 2024. Т. 5. № 4. С. 668–681. DOI: https://doi.org/10.17816/DD635007

Рукопись получена: 08.09.2024 **Рукопись одобрена:** 24.10.2024 **Опубликована online:** 12.11.2024

ЭКО • ВЕКТОР

Статья доступна по лицензии CC BY-NC-ND 4.0 International
© Эко-Вектор, 2024

DOI: https://doi.org/10.17816/DD635007

Potential use of cardiac magnetic resonance imaging in differential diagnosis of cardiomyopathies due to light-chain amyloidosis and transthyretin amyloidosis

Zainab M. Magomedova[1,2], Tatyana V. Nikiforova[3], Dmitry Yu. Shchekochikhin[1,2], Ekaterina S. Pershina[1,2], Konstantin V. Kovalev[1], Khadizhar S. Abdulmazhidova[2], Daria S. Rassechkina[2], Alexander E. Grachev[4], Irina G. Rekhtina[4], Alexey N. Volovchenko[2], Susanna D. Sarkisyan[2], Valentin E. Sinitsyn[5], Denis A. Andreev[2]

[1] Pirogov Municipal Clinical Hospital № 1, Moscow, Russia;
[2] Sechenov First Moscow State Medical University, Moscow, Russia;
[3] S.S. Yudin City Clinical Hospital, Moscow, Russia;
[4] National Medical Research Center of Hematology, Moscow, Russia;
[5] Lomonosov Moscow State University, Moscow, Russia

ABSTRACT

BACKGROUND: Cardiac amyloidosis is a serious progressive disease with a high mortality rate. The differential diagnosis of cardiomyopathies due to amyloid light-chain (AL) amyloidosis and transthyretin (ATTR) amyloidosis is important for selecting the optimal treatment strategy.

AIM: The aim of this study was to evaluate the capabilities of cardiac magnetic resonance imaging in the differential diagnosis of cardiomyopathies due to AL and ATTR amyloidosis.

MATERIALS AND METHODS: A retrospective analysis of the medical records of 25 patients with a confirmed diagnosis of amyloid cardiomyopathy was performed. Patients were divided into two groups according to the type of amyloidosis, with group 1 including patients with cardiomyopathy due to AL amyloidosis and group 2 including patients with cardiomyopathy due to ATTR amyloidosis. All patients underwent contrast-enhanced cardiac magnetic resonance imaging. Volumetric and linear cardiac parameters, ventricular function, and late gadolinium enhancement patterns were assessed. Standard statistical methods were used, and differences were considered significant at $p < 0.05$.

RESULTS: Group 2 showed a more significant thickening of the myocardial walls compared to group 1 (interventricular septum: 18 [17; 18] vs. 14.5 mm [12.8; 16.0], $p < 0.01$, posterior wall of the left ventricle: 14 [13; 17] vs. 10.5 mm [10; 12.3], $p < 0.01$). The indexed mass of the left ventricle myocardium was 110 [92; 125] in group 2 and 85 mm [69.3; 91.8] in group 1 ($p < 0.01$). In group 2, late gadolinium enhancement with a transmural left ventricle pattern was more frequently observed in the basal and mid-lower-lateral segments, whereas in group 1, a subendocardial pattern of late gadolinium enhancement was more frequent in the mid-anterior and lower-lateral segments ($p < 0.05$). In addition, frequency of simultaneous contrast enhancement in the subendocardial layers of the interventricular septum on the left ventricle and right ventricle sides was higher in group 2 (100% of cases vs. 50%, $p < 0.01$). Late gadolinium enhancement of the right ventricle was also more common in group 2 (100 vs. 58%, $p < 0.05$), especially in the interventricular septum and inferior wall area ($p < 0.05$). Semi-quantitative assessment of LGE using the Query Amyloid Late Enhancement (QALE) showed greater contrast enhancement in group 2: 13 [12; 14] vs. 10.5 [1.75; 12], $p < 0.01$), and a score greater than 13 differentiated between cardiomyopathy due to AL amyloidosis and ATTR amyloidosis with a sensitivity of 69% and a specificity of 83%.

CONCLUSION: Cardiac MRI identifies typical features of cardiomyopathies due to AL amyloidosis and ATTR amyloidosis for their differential diagnosis. Further research is needed to confirm diagnostic accuracy of the patterns identified.

Keywords: cardiac amyloidosis; systemic amyloidosis; cardiac magnetic resonance imaging; late gadolinium enhancement; QALE; transthyretin amyloidosis; light-chain amyloidosis.

To cite this article:
Magomedova ZM, Nikiforova TV, Shchekochikhin DYu, Pershina ES, Kovalev KV, Abdulmazhidova KhS, Rassechkina DS, Grachev AE, Rekhtina IG, Volovchenko AN, Sarkisyan SD, Sinitsyn VE, Andreev DA. Potential use of cardiac magnetic resonance imaging in differential diagnosis of cardiomyopathies due to light-chain amyloidosis and transthyretin amyloidosis. *Digital Diagnostics.* 2024;5(4):668–681. DOI: https://doi.org/10.17816/DD635007

Received: 08.09.2024 **Accepted:** 24.10.2024 **Published online:** 12.11.2024

ECO•VECTOR

Article can be used under the CC BY-NC-ND 4.0 International License
© Eco-Vector, 2024

DOI: https://doi.org/10.17816/DD635007

心脏磁共振成像在肺链式淀粉样变性和转甲状腺素淀粉样变性引起的心肌病鉴别诊断中的可能性

Zainab M. Magomedova[1,2], Tatyana V. Nikiforova[3], Dmitry Yu. Shchekochikhin[1,2], Ekaterina S. Pershina[1,2], Konstantin V. Kovalev[1], Khadizhar S. Abdulmazhidova[2], Daria S. Rassechkina[2], Alexander E. Grachev[4], Irina G. Rekhtina[4], Alexey N. Volovchenko[2], Susanna D. Sarkisyan[2], Valentin E. Sinitsyn[5], Denis A. Andreev[2]

[1] Pirogov Municipal Clinical Hospital № 1, Moscow, Russia;
[2] Sechenov First Moscow State Medical University, Moscow, Russia;
[3] S.S. Yudin City Clinical Hospital, Moscow, Russia;
[4] National Medical Research Center of Hematology, Moscow, Russia;
[5] Lomonosov Moscow State University, Moscow, Russia

摘要

论证。心脏淀粉样变性是一种严重的进展性疾病，死亡率很高。肺链淀粉样变性（AL-淀粉样变性）和转甲状腺素淀粉样变性（ATTR-淀粉样变性）引起的心肌病的鉴别诊断，其最佳治疗策略的选择非常重要。

目的。评估心脏磁共振成像鉴别诊断 AL-和ATTR-淀粉样变性引起的心肌病的能力。

材料和方法。对25例确诊为淀粉样变性心肌病的患者的医学数据进行回顾性分析，根据淀粉样变性的类型分为两组。第1组为AL-淀粉样变性引起的心肌病，第2组 为ATTR-淀粉样变性引起的心肌病。所有患者均进行了心脏MRIL造影剂检查。评估了心脏容量和线性指标、心室功能和晚期钆沉积模式。使用标准统计方法，$p<0.05$时为差异显著。

结果。与第1组患者相比，第2组患者的心肌壁增厚更明显（室间隔18[17;18] vs.14.5mm[12.8;16]，$p<0.01$，左心室后壁14[13;17]vs.10.5mm[10;12.3]，$p<0.01$）。第2组的左心室心肌质量指数为110[92;125]，而第1组该指标为85 g/m^2[69.3;91.8]，$p<0.01$）。在第2组患者中，基底和中下外侧段的晚期钆沉积模式更常见于左心室透壁模式，而在第1组患者中，中前部和下外侧段的晚期钆沉积模式更常见于心内膜下模式（$p<0.05$）。并且在第2组患者中，造影剂同时在左心室和右心室两侧室间隔心内膜下层聚集的频率较高（100对 50%，$p<0.01$）。晚期钆沉积模式在第2组患者中的右心室也更为常见（100 vs.58%，$p<0.05$），尤其是在室间隔和下壁区域（$p<0.05$）。使用 QALE（淀粉样蛋白晚期增强）指标对晚期钆沉积模式进行半定量评估显示，第2组患者的对比剂聚集更广泛13[12;14] vs.10.5[1.75;12] 分，$p<0.01$），评分大于13分可以区分AL-和ATTR-淀粉样变性引起的心肌病，敏感性为69%，特异性为83%。

结论。心脏MRI可以识别AL-和ATTR-淀粉样变性引起的心肌病的特征，这可能有助于它们的鉴别诊断。还需要继续研究来确认所查明模式的诊断准确性。

关键词：心脏淀粉样变性；系统性淀粉样变性；心脏磁共振成像；延迟钆造影剂；QALE；转甲状腺素淀粉样变性；肺链淀粉样变性。

引用本文：
Magomedova ZM, Nikiforova TV, Shchekochikhin DYu, Pershina ES, Kovalev KV, Abdulmazhidova KhS, Rassechkina DS, Grachev AE, Rekhtina IG, Volovchenko AN, Sarkisyan SD, Sinitsyn VE, Andreev DA. 心脏磁共振成像在肺链式淀粉样变性和转甲状腺素淀粉样变性引起的心肌病鉴别诊断中的可能性. *Digital Diagnostics.* 2024;5(4):668–681. DOI: https://doi.org/10.17816/DD635007

收到：08.09.2024 **接受：**24.10.2024 **发布日期：**12.11.2024

ECO•VECTOR
Article can be used under the CC BY-NC-ND 4.0 International License
© Eco-Vector, 2024

ОБОСНОВАНИЕ

Амилоидоз сердца, характеризующийся внеклеточным накоплением специфического белково-полисахаридного комплекса (амилоида) в миокарде, представляет собой серьёзное прогрессирующее заболевание, приводящее к развитию сердечной недостаточности и смерти. Среди наиболее распространённых типов амилоидоза, сопровождающихся кардиомиопатией, выделяют амилоидоз лёгких цепей (AL-амилоидоз) и транстиретиновый амилоидоз (ATTR-амилоидоз). В основе их развития лежит отложение амилоидных фибрилл лёгких цепей иммуноглобулинов и транстиретина соответственно. Дифференциальная диагностика кардиомиопатий вследствие AL- и ATTR-амилоидоза имеет решающее значение для выбора оптимальной стратегии лечения [1–3].

Амилоидоз считают редким заболеванием, однако последние данные свидетельствуют о том, что амилоидную кардиомиопатию недооценивают в качестве причины распространённых сердечных синдромов. Достижения в области визуализации сердца, усовершенствование диагностических и терапевтических стратегий предоставили новые возможности выявления и лечения амилоидоза сердца [4, 5]. В настоящее время с целью его диагностики используют алгоритмы, предложенные Американским [6, 7] и Европейским обществом кардиологов [8].

Диагностику амилоидоза сердца начинают с оценки клональной дискразии с помощью иммунохимического анализа образцов сыворотки крови и суточной мочи, включающего электрофорез белков сыворотки и мочи с иммунофиксацией, определение свободных лёгких цепей в сыворотке крови для исключения AL-амилоидоза. При положительном результате с целью окончательной верификации диагноза и различий между AL- и ATTR-амилоидозом возможно проведение эндомиокардиальной биопсии правого желудочка (ПЖ). В случае отсутствия клональной дискразии ATTR-амилоидоз устанавливают на основании результатов сцинтиграфии с использованием радиофармпрепаратов технеция (^{99m}Tc-PYP — пирофосфат ^{99m}Tc; ^{99m}Tc-DPD — ^{99m}Tc-3,3-дифосфоно-1,2-пропионкарбоновая кислота; ^{99m}Tc-HMDP — ^{99m}Tc-гидроксиметилендифосфонат) при 2–3 степени его поглощения без необходимости биопсии. Также возможно проведение генотипирования гена TTR — особенно важно для выявления наследственных форм заболевания, даже при отсутствии семейного анамнеза или признаков полинейропатии. Тем не менее эндомиокардиальная биопсия является «золотым стандартом» при неоднозначных результатах, обладая высокой специфичностью и чувствительностью при окрашивании Конго красным с целью обнаружения амилоидных отложений [6, 8, 9].

Магнитно-резонансная томография (МРТ) с отсроченным контрастированием является высокоинформативным методом в диагностике амилоидоза сердца, поскольку позволяет выявлять характерные паттерны накопления контраста в миокарде, специфичные для амилоидных отложений, и оценивать функциональные нарушения сердца [10–12]. Более того, МРТ сердца предоставляет возможность проводить дифференциальную диагностику кардиомиопатий вследствие AL- и ATTR-амилоидоза, учитывая особенности отсроченного накопления контрастного препарата, наличие признаков выраженной концентрической гипертрофии стенок желудочков и увеличения массы миокарда [13].

ЦЕЛЬ

Оценка потенциала МРТ сердца в дифференциальной диагностике кардиомиопатий вследствие AL- и ATTR-амилоидоза.

МАТЕРИАЛЫ И МЕТОДЫ

Дизайн исследования

Проведено одномоментное обсервационное выборочное неконтролируемое одноцентровое исследование, включавшее анализ медицинской документации пациентов с диагностированной кардиомиопатией вследствие AL- и ATTR-амилоидоза.

Критерии соответствия

Исследование проведено с использованием результатов МРТ сердца с контрастированием, полученных в период с 01.01.2021 по 31.05.2024.

Критерии включения:

- установленный диагноз кардиомиопатии вследствие AL- и ATTR-амилоидоза в соответствии с принятыми рекомендациями Американского [14, 15], Европейского общества кардиологов [8] и Российскими клиническими рекомендациями по диагностике и лечению системного амилоидоза [9];
- наличие результатов МРТ сердца с контрастированием;
- информированное согласие на участие в исследовании (в исследование включены данные только пациентов, добровольно подписавших утверждённую в Городской клинической больнице № 1 имени Н.И. Пирогова форму информированного согласия на использование своих медицинских данных в научных целях).

Условия проведения

МРТ сердца с контрастированием проведены на базе Городской клинической больнице № 1 имени Н.И. Пирогова (г. Москва), отделение магнитно-резонансной и компьютерной томографии. В исследование включали истории болезни пациентов, наблюдавшихся как амбулаторно, так и стационарно. Амилоидная кардиомиопатия могла быть как основным диагнозом, так и осложнением другого заболевания.

Продолжительность исследования

Анализ архивных данных пациентов проводили с 01.06.2024 по 31.07.2024.

Описание медицинского вмешательства

Проведён анализ архивных данных, включавших результаты клинических осмотров, анализов крови, электрокардиографии (ЭКГ), эхокардиографии и МРТ сердца.

Пациентам проводили МРТ сердца с помощью томографов Vantage ExelArt TOSHIBA 1.5 Тл и Philips Ingenia 1.5T Evolution с использованием протоколов, оптимизированных для диагностики амилоидоза сердца. С целью оценки морфологии сердца, функции желудочков и признаков амилоидного отложения применяли определённую последовательность протоколов сканирования:

1. Выполнение серии топограмм (локалайзеров) в трёх плоскостях для дальнейшего планирования исследования.
2. Кино-МРТ в режиме SSFP (steady-state free precession) в двух-, трёх- и четырёхкамерной проекции, а также в серии коротких осей, покрывающих левый желудочек (ЛЖ) от основания до верхушки.
3. T2-взвешенные изображения с подавлением сигнала от жировой ткани.
4. T2-взвешенные импульсные последовательности с подавлением сигнала от крови (Black Blood).
5. TI scout (Look-Locker) последовательность через 8–10 мин после введения контраста для определения оптимального времени инверсии (TI) миокарда или последовательность инверсия–восстановление с фазочувствительной реконструкцией (phase-sensitive inversion recovery, PSIR).
6. Постконтрастные T1-взвешенные изображения для оценки отсроченного контрастирования миокарда (позднее накопление гадолиния — ПНГ) через 10–15 мин после введения контрастного препарата.

Все исследования проводили с электрокардиографической синхронизацией и задержкой дыхания пациентом при необходимости. Толщина срезов составляла 6–8 мм, межсрезовый интервал — 2 мм. Общее время исследования составило ~45–60 мин.

Основной исход исследования

В качестве основного исхода исследования рассматривали изменения, обнаруженные по результатам МРТ сердца у пациентов с кардиомиопатией вследствие амилоидоза. Обращали внимание на следующие характеристики: объёмные и линейные показатели миокарда ЛЖ; паттерны ПНГ ЛЖ и ПЖ.

Дополнительные исходы исследования

Дополнительным исходом исследования являлась полуколичественная оценка ПНГ с помощью шкалы QALE (The query amyloid late enhancement).

Анализ в группах

В данном исследовании сформированы две основные группы пациентов в зависимости от типа амилоидоза:

- 1-я группа — пациенты с кардиомиопатией вследствие AL-амилоидоза;
- 2-я группа — пациенты с кардиомиопатией вследствие ATTR-амилоидоза.

Методы регистрации исходов

Обработка и анализ изображений проводили с помощью специализированного программного обеспечения cvi42 (Circle Cardiovascular Imaging Inc., Канада).

Результаты МРТ сердца проанализированы двумя независимыми рентгенологами, прошедшими специальное обучение и имеющими опыт работы в области визуализации сердца. Дополнительно выявляли межисследовательскую вариабельность результатов.

Фиксировали изменения объёмных и линейных показателей ЛЖ. Выявляли паттерны контрастирования миокарда в зависимости от типа амилоидоза. В нашем исследовании использована шкала QALE (The query amyloid late enhancement), разработанная J.N Dungu и соавт. [13], с целью полуколичественной оценки степени ПНГ. Анализ проводят на трёх уровнях ЛЖ: базальном, среднем и апикальном. На каждом уровне максимально можно получить 4 балла в зависимости от характера накопления контраста. При вовлечении ПЖ максимальный балл на уровне увеличен до 6. Таким образом, суммарный балл QALE варьирует от 0 (отсутствие ПНГ) до 18 (глобальное трансмуральное накопление в миокарде ЛЖ и ПЖ).

Этическая экспертиза

Исследование одобрено локальным этическим комитетом ФГАОУ ВО «Первый Московский государственный медицинский университет имени И.М. Сеченова» (протокол № 15–24 от 06.06.2024).

Статистический анализ

Принципы расчёта размера выборки. Размер выборки предварительно не рассчитывали, поскольку исследуемое заболевание является орфанным (редким). В связи с ограниченным количеством пациентов с данной патологией в исследование включены все пациенты, соответствовавшие критериям включения.

Методы статистического анализа данных. Для сравнения качественных признаков использовали тест χ^2 или точный тест Фишера. Для сравнения групп по количественным признакам применяли непараметрический критерий Манна–Уитни. Результаты представлены в виде Me [Q25; Q75], где Me — медиана, Q25 и Q75 — 25-й и 75-й процентиль соответственно. Различия считали значимыми при p <0,05.

РЕЗУЛЬТАТЫ

Объекты исследования

В исследование включены 25 пациентов с верифицированным диагнозом амилоидоз сердца: 1-я группа — 12 пациентов с кардиомиопатией вследствие AL-амилоидоза; 2-я группа — 13 пациентов с кардиомиопатией вследствие ATTR-амилоидоза.

Средний возраст пациентов составил 71,7±12 лет. Доля мужчин среди пациентов — 64%.

Сравнительная характеристика пациентов в группах, включающая демографические и клинические данные, представлена в табл. 1.

Основные результаты исследования

МРТ: объёмные и линейные показатели сердца

При анализе объёмных показателей сердца выявлено, что у пациентов 2-й группы наблюдали более выраженное утолщение стенок миокарда по сравнению с пациентами 1-й группы (межжелудочковая перегородка ЛЖ 18 [17; 18] против 14,5 мм [12,8; 16], p <0,01; задняя стенка ЛЖ 14 [13; 17] против 10,5 мм [10,0; 12,3], p <0,01) (рис. 1). Статистически значимых различий между показателями фракции выброса ЛЖ не выявлено — 53 [42; 66] против 56,5% [51,5; 66,3], p >0,05), однако индексированная масса миокарда ЛЖ была больше

Таблица 1. Сравнительная характеристика пациентов в группах

Характеристики	1-я группа, *n*=12	2-я группа, *n*=13	*p*
Демографические признаки			
Возраст, лет	64,5 [59,3; 71,8]	79 [74; 84]	<0,01
Количество мужчин, *n* (%)	5 (42)	11 (85)	0,07
Клинические признаки			
Хроническая сердечная недостаточность II ФК NYHA, *n* (%)	7 (58)	6 (46)	0,83
Хроническая сердечная недостаточность III ФК NYHA, *n* (%)	5 (42)	7 (54)	0,83
Артериальная гипертензия, *n* (%)	4 (33)	4 (31)	1,0
Ишемическая болезнь сердца, *n* (%)	2 (17)	5 (38)	0,44
Полинейропатия, *n* (%)	2 (15)	3 (23)	1,0
Стеноз позвоночного канала, *n* (%)	0 (0)	1 (8)	1,0
Синдром запястного канала, *n* (%)	0 (0)	1 (8)	1,0
Анамнестические признаки			
Имплантация электрокардиостимулятора, *n* (%)	2 (15)	1 (8)	0,94
Реваскуляризация в анамнезе, *n* (%)	1 (8)	3 (23)	0,65
Перенесённый ранее инфаркт миокарда, *n* (%)	2 (17)	3 (23)	1,00
Электрокардиография			
Низкий вольтаж комплекса *QRS* на ЭКГ, *n* (%)	5 (42)	5 (38)	1,00
Псевдоинфарктные изменения, *n* (%)	6 (50)	2 (15)	0,15
Полная блокада правой ножки пучка Гиса, *n* (%)	1 (8)	2 (15)	1,00
Атриовентрикулярная блокада 1-й степени, *n* (%)	1 (8)	4 (31)	0,37
Фибрилляция предсердий/трепетание предсердий, *n* (%)	6 (50)	7 (54)	1,00
Лабораторные признаки			
NT-proBNP >300 пг/мл, *n* (%)	12 (100)	13 (100)	0,07
Тропонин I >0,023 нг/мл, *n* (%)	5 (42)	7 (54)	0,83
Протеинурия >1,0 г/сут, *n* (%)	11 (92)	1 (8)	<0,01
ЭхоКГ			
Фракция выброса левого желудочка, %	57 [48; 63]	54 [54; 58]	0,51
Межжелудочковая перегородка, мм	15 [14; 17]	17 [16; 19]	0,01
Задняя стенка левого желудочка, мм	13 [12; 15]	16 [14; 17]	0,09

Примечание. Низкий вольтаж по данным ЭКГ определяли при соответствии одному из критериев: амплитуда всех *QRS* в стандартных отведениях <5 мм или в прекардиальных отведениях <10 мм. ФК — функциональный класс; NYHA — функциональная классификация Нью-Йоркской Ассоциации Сердца; NT-proBNP — концевой фрагмент предшественника мозгового натрийуретического пептида, ЭхоКГ — эхокардиография.

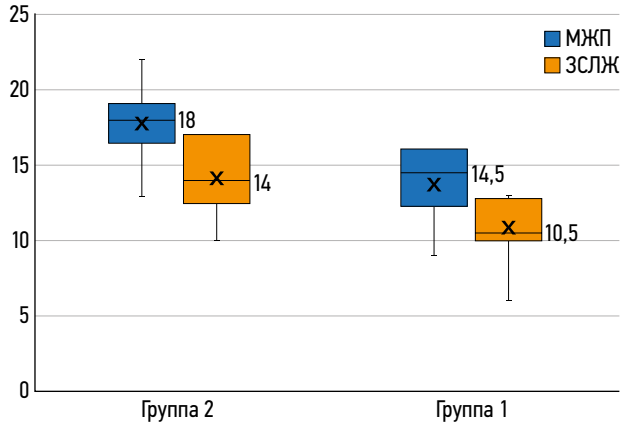

Рис. 1. Диаграмма размаха линейных показателей магнитно-резонансной томографии сердца для первой и второй группы. 1-я группа — пациенты с амилоидозом лёгких цепей; 2-я группа — пациенты с транстиретиновым амилоидозом; МЖП — межжелудочковая перегородка; ЗСЛЖ — задняя стенка левого желудочка.

у пациентов 2-й группы (110 [92; 125] против 85,0 мм/м^2 [69,3; 91,8], p <0,01). Следует отметить, что плевральный выпот выявлен у 67% пациентов 1-й группы и 46% — 2-й группы, однако данные оказались статистически незначимыми (p=0,530).

МРТ: отсроченное контрастирование миокарда

ПНГ выявлено у всех пациентов 2-й группы, тогда как в 1-й группе только у 11 (85%) (табл. 2).

ПНГ ПЖ обнаружено у всех пациентов 2-й группы и в 58% случаев у пациентов 1-й группы, p <0,05. Значительно больше случаев накопление контрастного препарата в области межжелудочковой перегородки и нижней стенки ПЖ наблюдали среди пациентов 2-й группы (62 против 8%, p <0,05), что отражено на рис. 2.

Следует отметить явление одновременного ПНГ в субэндокардиальных слоях как со стороны ЛЖ, так и ПЖ в области межжелудочковой перегородки у пациентов 2-й группы, что создаёт зрительный эффект, напоминающий «двойную линию» (100 против 50% случаев, p <0,01) (рис. 3). ПНГ в предсердиях обнаружено у 69% пациентов 2-й группы и 50% — 1-й группы (p >0,05).

При анализе распределения контрастного вещества по сегментам сердца обнаружено трансмуральное накопление у пациентов 2-й группы в базальном и среднем отделе (нижне-боковые сегменты, рис. 4) (p <0,05), в то время как у пациентов 1-й группы — субэндокардиальное накопление в средних передне- и нижнебоковых сегментах, рис. 5 (p <0,05). В отношении других сегментов в группах не выявлено особенностей накопления контрастного вещества (p >0,05), табл. 3. Также не обнаружено значимых различий при оценке частоты случаев циркулярного накопления контрастного вещества.

Дополнительные результаты исследования

Полуколичественная оценка ПНГ при амилоидозе сердца

Полуколичественную оценку степени ПНГ проводили с помощью шкалы QALE при анализе постконтрастных T1-взвешенных изображений желудочков сердца. Результаты показали, что более обширные участки ПНГ выявлены у пациентов 2-й группы в сравнении с пациентами 1-й группы — 13 [12; 14] против 10,5 баллов [1,75; 12] соответственно, p <0,01 (рис. 6). Для определения предсказательной модели показателя QALE у пациентов с кардиомиопатией в отношении типов амилоидоза проведён ROC-анализ. С его помощью доказана хорошая модель показателя QALE для определения типа амилоидоза (рис. 7): площадь под ROC-кривой (AUC) составила 0,83 (чувствительность 69%, специфичность 83% — при пороговом значении показателя QALE ⩾13 баллов).

ОБСУЖДЕНИЕ

Резюме основного результата исследования

В данном ретроспективном исследовании выявлено, что МРТ сердца играет важную роль в дифференциальной диагностике кардиомиопатий вследствие AL- и ATTR-амилоидоза. Это имеет огромное клиническое значение, поскольку данные типы заболевания требуют принципиально разные терапевтические подходы [16].

Обсуждение основного результата исследования

Среди дифференциальных признаков амилоидных кардиомиопатий выделяют более выраженное утолщение стенок миокарда (межжелудочковой перегородки со стороны ЛЖ и задней стенки ЛЖ) и увеличение индексированной массы миокарда ЛЖ при ATTR-амилоидозе по сравнению с AL типом. Это согласуется с данными предыдущих исследований, показавших, что ATTR-амилоидоз сопровождается более выраженной гипертрофией миокарда. По данным J. Dungu и соавт. [13], AL-амилоидоз сердца характеризуется минимальным увеличением индексированной массы миокарда ЛЖ в сравнении с ATTR типом. Авторы отметили значительное утолщение стенки ЛЖ при ATTR-амилоидоза сердца —18±2 против 14±3 мм. A.V. Kriste и соавт. [17] получили аналогичные результаты — масса миокарда при ATTR-амилоидозе 164±57 против 159±61 мг при AL типе; максимальная толщина стенок ЛЖ значительно выше при ATTR-амилоидозе по сравнению с AL-амилоидозом. Данные изменения связаны с увеличением амилоидной нагрузки при этом типе заболевания [14, 15].

Паттерны ПНГ при рассматриваемых типах амилоидоза сердца имеют некоторые различия, которые

Таблица 2. Сравнительный анализ случаев позднего накопления гадолиния в зависимости от сегмента по данным магнитно-резонансной томографии

	1-я группа, *n*=12				2-я группа, *n*=13			
	0	**1**	**2**	**3**	**0**	**1**	**2**	**3**
Базальный отдел								
Сегмент 1 (передний), *n*	4	2	6	0	3	0	8	2
Сегмент 2 (передне-перегородочный), *n*	7	1	3	1	4	3	5	1
Сегмент 3 (нижне-перегородочный), *n*	6	2	4	0	4	3	5	1
Сегмент 4 (нижний), *n*	2	2	5	3	1	2	7	3
Сегмент 5 (нижне-боковой), *n*	2	1	5	4*	0	1	1	11*
Сегмент 6 (передне-боковой), *n*	3	2	5	2	1	2	5	5
Средний отдел								
Сегмент 7 (передний), *n*	5	1	6	0	4	3	5	1
Сегмент 8 (передне-перегородочный), *n*	5	3	4	0	6	1	5	1
Сегмент 9 (нижне-перегородочный), *n*	6	1	5	0	5	2	5	1
Сегмент 10 (нижний), *n*	3	1	7	1	6	1	4	2
Сегмент 11 (нижне-боковой), *n*	3	0	9*	0*	3	1	1*	8*
Сегмент 12 (передне-боковой), *n*	4	0	8*	0	5	4	2*	2
Апикальный отдел								
Сегмент 13 (передний), *n*	6	0	6	0	7	0	5	1
Сегмент 14 (перегородочный), *n*	6	0	6	0	5	1	5	2
Сегмент 15 (нижний), *n*	6	0	6	0	9	1	3	0
Сегмент 16 (боковой), *n*	6	0	6	0	8	1	4	0
Общее количество, *n*	9	5	10	4*	12	9	12	12*
Сочетание сегментов								
Базальный отдел межжелудочковой перегородки (2 и 3 сегменты), *n*	6	1	3	0	4	3	5	1
Средний отдел межжелудочковой перегородки (8 и 9 сегменты), *n*	5	1	4	0	5	1	5	1
Межжелудочковая перегородка (2, 3, 8, 9, 14 сегменты), *n*	4	0	2	0	2	1	2	0
Базальный отдел боковая стенка (5 и 6 сегменты), *n*	2	1	3	2	0	1	1	5
Средний отдел боковая стенка (11 и 12 сегменты), *n*	3	0	8*	1	3	1	1*	1
Боковая стенка (5, 6, 11, 12, 16 сегменты), *n*	2	0	3	0	1	0	0	0
Циркулярное распределение с субэндокардиальным паттерном								
Базальный отдел, *n*	2				0			
Средний отдел, *n*	3				1			
Апикальный отдел, *n*	6				2			
Циркулярное распределение с любым паттерном накоплением								
Базальный отдел, *n*	4				7			
Средний отдел, *n*	6				5			
Апикальный отдел, *n*	5				4			

Примечание. 0 — отсутствие участков позднего накопления гадолиния; 1 — интрамиокардиальный паттерн позднего накопления гадолиния; 2 — субэндокардиальный паттерн накопления, 3 — трансмуральный паттерн накопления гадолиния; * — статистически значимое различие в группах (случаи позднего накопления гадолиния аналогичного паттерна в группах).

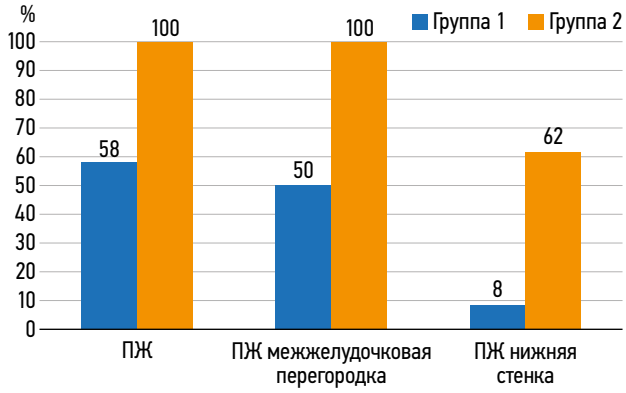

Рис. 2. Распределение случаев позднего накопления гадолиния в правом желудочке в группах. ПЖ — правый желудочек; 1-я группа — пациенты с амилоидозом лёгких цепей; 2-я группа — пациенты с транстиретиновым амилоидозом; LGE — позднее накопление гадолиния.

помогают в дифференциальной диагностике. Так, при AL-амилоидозе чаще встречают глобальное субэндокардиальное накопление контраста, в то время как для ATTR-амилоидоза характерно трансмуральное или очаговое его накопление [13, 17]. Несмотря на выявленные различия, дифференциальная диагностика кардиомиопатий вследствие AL- и ATTR-амилоидоза с помощью МРТ сердца может вызывать трудности в связи с аналогичными визуальными паттернами. С целью повышения точности диагностики предложены различные подходы, включая полуколичественную оценку распространённости ПНГ и применение дополнительных методов визуализации (сцинтиграфия с ^{99m}Tc-DPD) [18].

Анализ особенностей ПНГ выявил некоторые закономерности для каждого типа амилоидоза, которые возможно использовать в дифференциальной диагностике. В частности, мы отметили следующие ключевые находки:

- *ATTR-амилоидоз:* чаще сопровождается выраженным трансмуральным ПНГ в базальном и среднем нижнебоковых сегментах ЛЖ, а также ПЖ, особенно в области межжелудочковой перегородки со стороны ЛЖ и нижней стенки ПЖ (рис. 8, *a*).
- *AL-амилоидоз:* чаще характеризуется субэндокардиальным ПНГ, преимущественно в средних передне- и нижнебоковых сегментах (рис. 8, *b*).

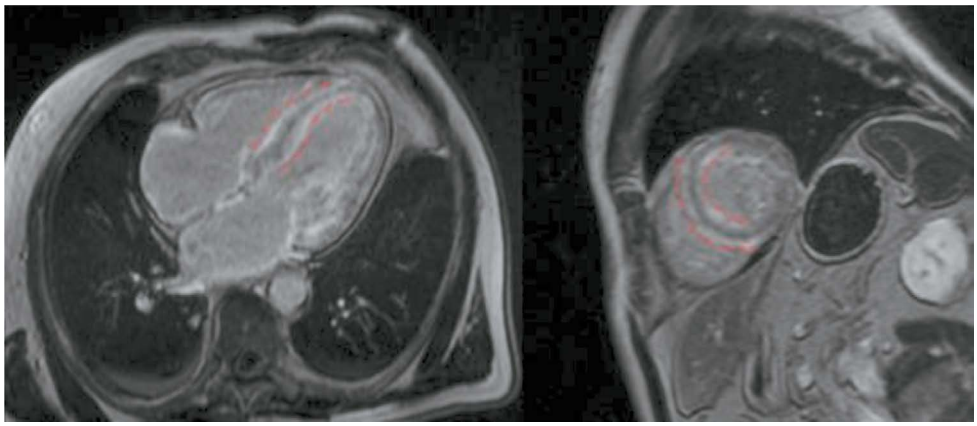

Рис. 3. Изображения магнитно-резонансной томографии сердца с отсроченным контрастироанием при транстиретиновом амилоидозе. Субэндокардиальное накопление контрастного препарата в межжелудочковой перегородке со стороны левого и правого желудочка (*красные пунктирные линии*).

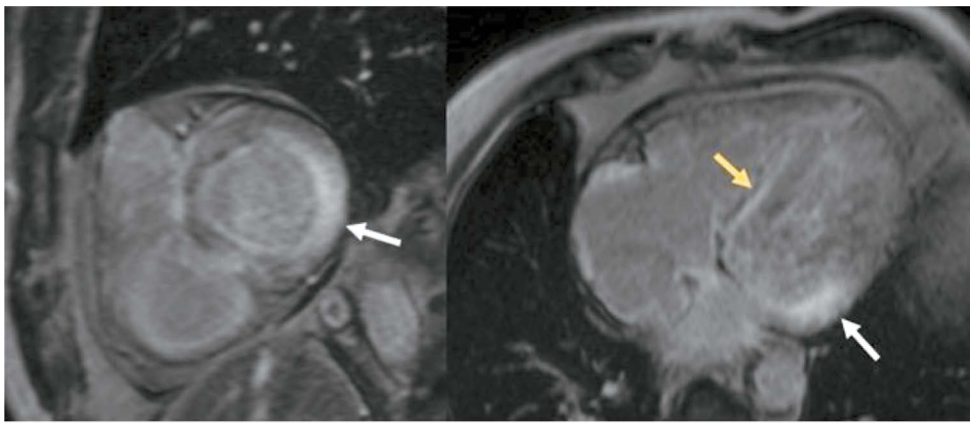

Рис. 4. Изображения магнитно-резонансной томографии сердца с отсроченным контрастированием при транстиретиновом амилоидозе. Трансмуральное накопление контрастного препарата в базальном и среднем отделе (*нижне-боковые сегменты*), субэндокардиальное накопление в базальном отделе (*передний, передне-боковой, нижний сегменты*) миокарда левого желудочка (*белые стрелки*), субэндокардиальное накопление контрастного препарата в межжелудочковой перегородке миокарда со стороны правого желудочка (*жёлтая стрелка*).

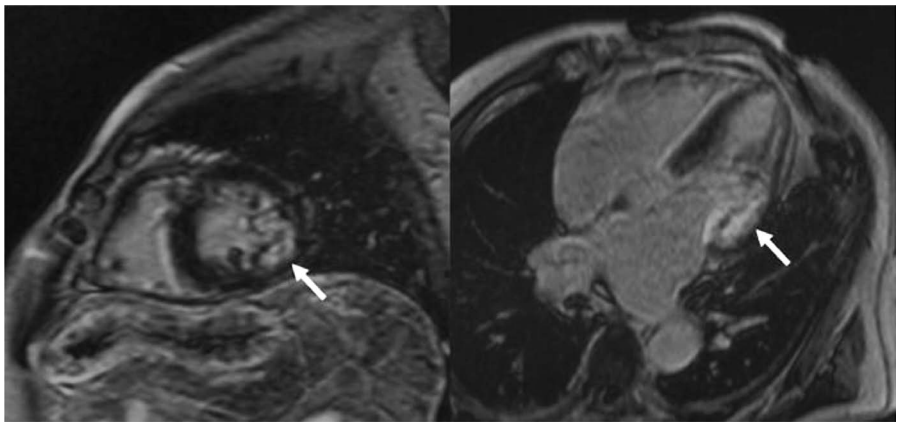

Рис. 5. Изображения магнитно-резонансной томографии сердца с отсроченным контрастированием при амилоидозе лёгких цепей. Субэндокардиальное накопление контрастного препарата в базальном и среднем отделе (*нижне-боковые сегменты*) миокарда левого желудочка (*белые стрелки*).

Таблица 3. Сравнительный анализ случаев позднего накопления гадолиния в различных структурах сердца в группах

Характеристики	1-я группа, *n*=12	2-я группа, *n*=13	*p*
Позднее накопление гадолиния в правом желудочке, *n* (%)	7 (58)	13 (100)	<0,05
Позднее накопление гадолиния в нижней стенке правого желудочка, *n* (%)	1 (8)	8 (62)	<0,05
Позднее накопление гадолиния в межжелудочковой перегородке со стороны правого желудочка, *n* (%)	6 (50)	13 (100)	<0,05
Позднее накопление гадолиния в свободной стенке правого желудочка, *n* (%)	6 (50)	9 (69)	>0,05
Позднее накопление гадолиния в предсердиях, *n* (%)	6 (50)	9 (69)	>0,05
Позднее накопление гадолиния в межжелудочковой перегородке со стороны правого и левого желудочка, *n* (%)	6 (50)	13 (100)	<0,05

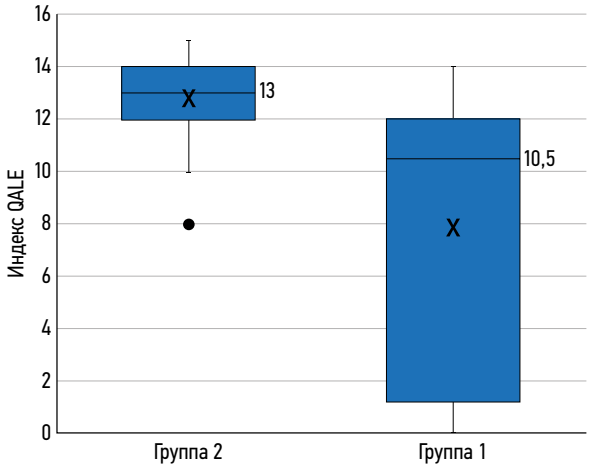

Рис. 6. Диаграмма размаха показателя QALE (The query amyloid late enhancement) для первой и второй группы.
1-я группа — пациенты с амилоидозом лёгких цепей;
2-я группа — пациенты с транстиретиновым амилоидозом.

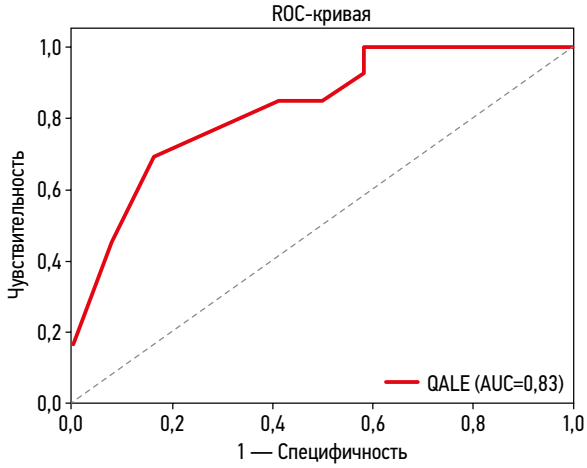

Рис. 7. ROC-кривая для показателя QALE (The query amyloid late enhancement). Непрерывная линия — оценка QALE, площадь под кривой (AUC) 0,83 (95% доверительный интервал: 0,64–0,97); чувствительность 69%; специфичность 83%.

Эти данные подтверждены предыдущими исследованиями [13, 17, 19], в которых также отмечены особенности ПНГ при AL- и ATTR-амилоидозе, в том числе более выраженное накопление контрастного препарата при ATTR типе (p <0,001) [17].

Согласно литературным данным, при ATTR-амилоидозе показатель QALE ⩾13 баллов, что позволяет отличить данный тип от AL-амилоидоза с чувствительностью 82% и специфичностью 76% [13]. В нашем исследовании степень ПНГ также более выражена при ATTR-амилоидозе в сравнении с AL типом.

Вероятно, обширное накопление амилоида в миокарде при ATTR-амилоидозе связано с более длительной продолжительностью заболевания в сравнении

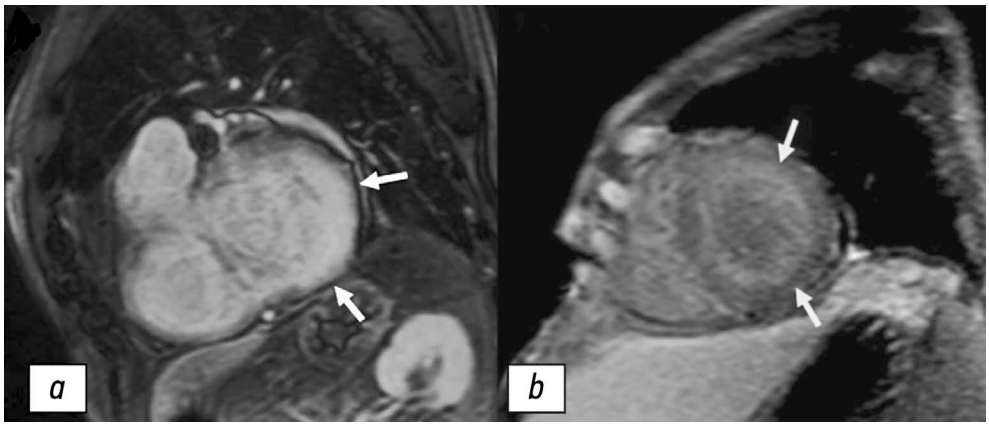

Рис. 8. Изображения магнитно-резонансной томографии сердца с отсроченным контрастированием при транстиретиновом амилоидозе. *a* — трансмуральное накопление контрастного препарата в базальных боковых сегмнентах и интрамуральное в базальном нижнем сегменте миокарда левого желудочка (*белые стрелки*), показатель QALE — 15 баллов. *b* — циркулярное субэндокардиальное накопление контрастного препарата во всех сегментах среднего отдела миокарда левого желудочка (*белые стрелки*), показатель QALE — 10 баллов.

с AL-амилоидозом. Известно, что при AL-амилоидозе поражение миокарда обусловлено не только отложением амилоида, но и прямым токсическим воздействием лёгких цепей иммуноглобулина. Именно поэтому у пациентов с данным типом патологии количество амилоида в миокарде меньше.

Результаты нашего исследования показали, что у пациентов с AL-амилоидозом выявлена тенденция к увеличению частоты формирования плеврального выпота в сравнении с пациентами с ATTR типом. Данный факт заслуживает внимания, поскольку может быть связан с более выраженной системной вовлечённостью при AL-амилоидозе, что подтверждает работа C. Binder и соавт. [20].

Интересным наблюдением является феномен «двойной линии» в области межжелудочковой перегородки при ATTR-амилоидозе — одновременное накопление контрастного вещества в субэндокардиальных слоях как со стороны ЛЖ, так и ПЖ в области межжелудочковой перегородки (см. рис. 3). Этот эффект мы выявили у всех пациентов с данным типом амилоидоза, поэтому он может служить важным диагностическим маркёром. Анализ литературы не предоставил возможности найти описание данного феномена контрастирования, что требует его дальнейшего изучения.

Стоит обратить внимание на отсутствие значимых различий между показателями фракции выброса ЛЖ и объёмными показателями в группах. Вероятно, в этом контексте оценка деформации миокарда является более информативной для определения функциональных особенностей сердца при амилоидозе [21].

Ограничения исследования

Среди ограничений нашего исследования можно выделить:

- относительно небольшую выборку пациентов;
- отсутствие анализа влияния сопутствующих сердечно-сосудистых заболеваний и вмешательств.

Однако мы не выявили статистически значимых различий при проведении сравнительного анализа клинических и анамнестических признаков в группах (см. табл. 1). Важным аспектом является статистически значимая разница в возрасте между группами (p <0,01), составляющая 11 лет, что, вероятно, влияет на интерпретацию результатов.

Тем не менее несмотря на выявленные различия, многие особенности результатов МРТ сердца при амилоидных кардиомиопатиях остаются неспецифичными и могут встречаться при обоих типах амилоидоза. Это подчёркивает необходимость комплексного подхода к диагностике, включающего клинические, лабораторные и инструментальные методы исследования.

ЗАКЛЮЧЕНИЕ

На основании полученных результатов можно сделать вывод, что МРТ сердца с контрастированием являться высокоинформативным инструментом для дифференциальной диагностики кардиомиопатий вследствие AL- и ATTR-амилоидоза. Использование характерных паттернов накопления контраста и дополнительных методов визуализации может значительно повысить точность диагностики. Дальнейшие исследования и разработка новых диагностических критериев и подходов необходимы для улучшения распознавания и лечения этого сложного заболевания.

ДОПОЛНИТЕЛЬНАЯ ИНФОРМАЦИЯ

Источник финансирования. Авторы заявляют об отсутствии внешнего финансирования при проведении исследования.

Конфликт интересов. Авторы декларируют отсутствие явных и потенциальных конфликтов интересов, связанных с публикацией настоящей статьи.

Вклад авторов. Все авторы подтверждают соответствие своего авторства международным критериям ICMJE (все авторы внесли

существенный вклад в разработку концепции, проведение исследования и подготовку статьи, прочли и одобрили финальную версию перед публикацией). Наибольший вклад распределён следующим образом: З.М. Магомедова — сбор и анализ данных пациентов, анализ литературных источников, статистический анализ, подготовка, написание текста и редактирование статьи; Т.В. Никифорова, Х.С. Абдулмажидова, С.Д. Саркисян — сбор и анализ данных пациентов; Д.Ю. Щекочихин, В.Е. Синицын, Д.А. Андреев — редактирование текста статьи; Е.С. Першина — обзор литературы, сбор и анализ данных пациентов; К.В. Ковалёв — сбор и оценка данных пациентов; А.Е. Грачев, И.Г. Рехтина, А.Н. Воловченко — обзор литературы, сбор и анализ данных пациентов.

ADDITIONAL INFORMATION

Funding source. This study was not supported by any external sources of funding.

Competing interest. The authors declare that they have no competing interest.

Authors' contribution. All authors made a substantial contribution to the conception of the work, acquisition, analysis, interpretation of data for the work, drafting and revising the work, final approval of the version to be published and agree to be accountable for all aspects of the work. Z.M. Magomedova — collection and analysis of patient's data, literature review, statistical analysis, preparation, writing and editing of the article; T.V. Nikiforova, Kh.S. Abdulmazhidova, S.D. Sarkisyan — collection and analysis of patient's data; D.Yu. Shchekochikhin, V.E. Sinitsyn, D.A. Andreev — editing the text of the article; E.S. Pershina — literature review, collection and analysis of patient's data; K.V. Kovalev — collection and analysis of patient's data; A.E. Grachev, I.G. Rekhtina, A.N. Volovchenko — literature review, collection and analysis of patient's data.

СПИСОК ЛИТЕРАТУРЫ

1. Wechalekar A.D., Gillmore J.D., Hawkins P.N. Systemic amyloidosis // Lancet. 2016. Vol. 387, N 10038. P. 2641–2654. doi: 10.1016/S0140-6736(15)01274-X

2. Rapezzi C., Lorenzini M., Longhi S., et al. Cardiac amyloidosis: the great pretender // Heart Fail Rev. 2015. Vol. 20, N 2. P. 117–124. doi: 10.1007/s10741-015-9480-0

3. Мясников Р.П., Андреенко Е.Ю., Кушунина Д.В., и др. Амилоидоз сердца: современные аспекты диагностики и лечения (клиническое наблюдение) // Клиническая и экспериментальная хирургия. 2014. № 4. С. 72–82. EDN: TRLZYN

4. Maurer M.S., Elliott P., Comenzo R., et al. Addressing common questions encountered in the diagnosis and management of cardiac amyloidosis // Circulation. 2017. Vol. 135, N 14. P. 1357–1377. doi: 10.1161/CIRCULATIONAHA.116.024438

5. Ruberg F.L., Grogan M., Hanna M., et al. Transthyretin amyloid cardiomyopathy: JACC state-of-the-art review // J Am Coll Cardiol. 2019. Vol. 73, N 22. P. 2872–2891. doi: 10.1016/j.jacc.2019.04.003

6. Kittleson M.M., Maurer M.S., Ambardekar A.V., et al.; American Heart Association Heart Failure and Transplantation Committee of the Council on Clinical Cardiology. Cardiac amyloidosis: evolving diagnosis and management: a scientific statement from the American Heart Association // Circulation. 2020. Vol. 142, N 1. P. e7–e22. doi: 10.1161/CIR.0000000000000792

7. Maurer M.S., Bokhari S., Damy T., et al. Expert consensus recommendations for the suspicion and diagnosis of transthyretin cardiac amyloidosis // Circ Heart Fail. 2019. Vol. 12, N 9. P. e006075. doi: 10.1161/CIRCHEARTFAILURE.119.006075

8. Garcia-Pavia P., Rapezzi C., Adler Y., et al. Diagnosis and treatment of cardiac amyloidosis: a position statement of the ESC Working Group on Myocardial and Pericardial Diseases // Eur Heart J. 2021. Vol. 42, N 16, P. 1554–1568. doi: 10.1093/eurheartj/ehab072

9. Лысенко Л.В., Рамеев В.В., Моисеев С.В., и др. Клинические рекомендации по диагностике и лечению системного амилоидоза // Клиническая фармакология и терапия. 2020. Т. 29, № 1. С. 13–24. EDN UCEZAB doi: 10.32756/ 0869-5490-2020-1-13-24

10. Syed I.S., Glockner J.F., Feng D., et al. Role of cardiac magnetic resonance imaging in the detection of cardiac amyloidosis // JACC Cardiovasc Imaging. 2010. Vol. 3, N 2, P. 155–164. doi: 10.1016/j.jcmg.2009.09.023

11. Буторова Е.А., Стукалова О.В. Возможности магнитно-резонансной томографии сердца в диагностике амилоидоза сердца. Клинические примеры // Клинический разбор в общей медицине. 2021. № 2. С. 16–20. EDN MUWTXO doi: 10.47407/kr2021.2.2.00037

12. Dorbala S., Ando Y., Bokhari S., et al. ASNC/AHA/ASE/EANM/HFSA/ISA/SCMR/SNMMI expert consensus recommendations for multimodality imaging in cardiac amyloidosis: Part 1 of 2-evidence base and standardized methods of imaging // J Nucl Cardiol. 2019. Vol 26, N 6. P. 2065–2123. doi: 10.1007/s12350-019-01760-6

13. Dungu J.N., Valencia O., Pinney J.H., et al. CMR-based differentiation of AL and ATTR cardiac amyloidosis // JACC Cardiovasc Imaging. 2014. Vol. 7, N 2. P. 133–142. doi: 10.1016/j.jcmg.2013.08.015

14. Itzhaki Ben Zadok O., Vaturi M., Vaxman I., et al. Differences in the characteristics and contemporary cardiac outcomes of patients with light-chain versus transthyretin cardiac amyloidosis // PLoS One. 2021. Vol. 16, N 8. P. e0255487. doi: 10.1371/journal.pone.0255487

15. Quarta C.C., Solomon S.D., Uraizee I., et al. Left ventricular structure and function in transthyretin-related versus light-chain cardiac amyloidosis // Circulation. 2014. Vol. 129, N 18. P. 1840–1849. doi: 10.1161/CIRCULATIONAHA.113.006242

16. Stern L.K., Patel J. Cardiac amyloidosis treatment // Methodist Debakey Cardiovasc J. 2022. Vol. 18, N 2. P. 59–72. doi: 10.14797/mdcvj.1050

17. Kristen A.V., aus dem Siepen F., Scherer K., et al. Comparison of different types of cardiac amyloidosis by cardiac magnetic resonance imaging // Amyloid. 2015. Vol. 22, N 2. P. 132–141. doi: 10.3109/13506129.2015.1020153

18. Gillmore J.D., Maurer M.S., Falk R.H., et al. Nonbiopsy diagnosis of cardiac transthyretin amyloidosis // Circulation. 2016. Vol. 133, N 24. P. 2404–2412. doi: 10.1161/CIRCULATIONAHA.116.021612

19. Martinez-Naharro A., Treibel T.A., Abdel-Gadir A., et al. Magnetic resonance in transthyretin cardiac amyloidosis // J Am Coll Cardiol. 2017. Vol. 70, N 4. P. 466–477. doi: 10.1016/j.jacc.2017.05.053

20. Binder C., Duca F., Binder T., et al. Prognostic implications of pericardial and pleural effusion in patients with cardiac amyloidosis // Clinical Research in Cardiology. 2021. Vol. 110, N 4. P. 532–543. doi: 10.1007/s00392-020-01698-7

21. Reddy A., Singh V., Karthikeyan B., et al. Biventricular strain imaging with cardiac MRI in genotyped and histology validated amyloid cardiomyopathy // Cardiogenetics. 2021. Vol 11, N 3, P. 98–110. doi: 10.3390/cardiogenetics11030011

REFERENCES

1. Wechalekar AD, Gillmore JD, Hawkins PN. Systemic amyloidosis. *Lancet.* 2016;387(10038):2641–2654. doi: 10.1016/S0140-6736(15)01274-X

2. Rapezzi C, Lorenzini M, Longhi S, et al. Cardiac amyloidosis: the great pretender. *Heart Fail Rev.* 2015;20(2):117–124. doi: 10.1007/s10741-015-9480-0

3. Myasnikov RP, Andreyenko EYu, Kushunina DV, et al. Cardiac amyloidosis: modern aspects of diagnosis and treatment (clinical observation). *Clinical and experimental surgery.* 2014;(4):72–82. EDN: TRLZYN

4. Maurer MS, Elliott P, Comenzo R, et al. Addressing common questions encountered in the diagnosis and management of cardiac amyloidosis. *Circulation.* 2017;135(14):1357–1377. doi: 10.1161/CIRCULATIONAHA.116.024438

5. Ruberg FL, Grogan M, Hanna M, et al. Transthyretin amyloid cardiomyopathy: JACC state-of-the-art review. *J Am Coll Cardiol.* 2019;73(22):2872–2891. doi: 10.1016/j.jacc.2019.04.003

6. Kittleson MM, Maurer MS, Ambardekar AV, et al.; American Heart Association Heart Failure and Transplantation Committee of the Council on Clinical Cardiology. Cardiac amyloidosis: evolving diagnosis and management: a scientific statement from the American Heart Association. *Circulation.* 2020;142(1):e7–e22. doi: 10.1161/CIR.0000000000000792

7. Maurer MS, Bokhari S, Damy T, et al. Expert consensus recommendations for the suspicion and diagnosis of transthyretin cardiac amyloidosis. *Circ Heart Fail.* 2019;12(9):e006075. doi: 10.1161/CIRCHEARTFAILURE.119.006075

8. Garcia-Pavia P, Rapezzi C, Adler Y, et al. Diagnosis and treatment of cardiac amyloidosis: a position statement of the ESC Working Group on Myocardial and Pericardial Diseases. *Eur Heart J.* 2021;42(16):1554–1568. doi: 10.1093/eurheartj/ehab072

9. Lysenko LV, Rameev VV, Moiseev SV, et al. Clinical guidelines for diagnosis and treatment of systemic amyloidosis. *Clinical pharmacology and therapy.* 2020;29(1):13–24. EDN UCEZAB doi: 10.32756/ 0869-5490-2020-1-13-24

10. Syed IS, Glockner JF, Feng D, et al. Role of cardiac magnetic resonance imaging in the detection of cardiac amyloidosis. *JACC Cardiovasc Imaging.* 2010;3(2):155–164. doi: 10.1016/j.jcmg.2009.09.023

11. Butorova EA, Stukalova OV. Role of cardiac MRI in the diagnosis of cardiac amyloidosis. Clinical cases. *Clinical review for general practice.* 2021;(2):16–20. EDN MUWTXO doi: 10.47407/kr2021.2.2.00037

12. Dorbala S, Ando Y, Bokhari S, et al. ASNC/AHA/ASE/EANM/HFSA/ISA/SCMR/SNMMI expert consensus recommendations for multimodality imaging in cardiac amyloidosis: Part 1 of 2-evidence base and standardized methods of imaging. *J Nucl Cardiol.* 2019;26(6):2065–2123. doi: 10.1007/s12350-019-01760-6

13. Dungu JN, Valencia O, Pinney JH, et al. CMR-based differentiation of AL and ATTR cardiac amyloidosis. *JACC Cardiovasc Imaging.* 2014;7(2):133–142. doi: 10.1016/j.jcmg.2013.08.015

14. Itzhaki Ben Zadok O, Vaturi M, Vaxman I, et al. Differences in the characteristics and contemporary cardiac outcomes of patients with light-chain versus transthyretin cardiac amyloidosis. *PLoS One.* 2021;16(8):e0255487. doi: 10.1371/journal.pone.0255487

15. Quarta CC, Solomon SD, Uraizee I, et al. Left ventricular structure and function in transthyretin-related versus light-chain cardiac amyloidosis. *Circulation.* 2014;129(18):1840–1849. doi: 10.1161/CIRCULATIONAHA.113.006242

16. Stern LK, Patel J. Cardiac Amyloidosis Treatment. *Methodist Debakey Cardiovasc J.* 2022;18(2):59–72. doi: 10.14797/mdcvj.1050

17. Kristen AV., aus dem Siepen F, Scherer K, et al. Comparison of different types of cardiac amyloidosis by cardiac magnetic resonance imaging. *Amyloid.* 2015;22(2):132–141. doi: 10.3109/13506129.2015.1020153

18. Gillmore JD, Maurer MS, Falk RH, et al. Nonbiopsy diagnosis of cardiac transthyretin amyloidosis. *Circulation.* 2016;133(24):2404–2412. doi: 10.1161/CIRCULATIONAHA.116.021612

19. Martinez-Naharro A, Treibel TA, Abdel-Gadir A, et al. Magnetic resonance in transthyretin cardiac amyloidosis. *J Am Coll Cardiol.* 2017;70(4):466–477. doi: 10.1016/j.jacc.2017.05.053

20. Binder C, Duca F, Binder T, et al. Prognostic implications of pericardial and pleural effusion in patients with cardiac amyloidosis. *Clinical Research in Cardiology.* 2021;110(4):532–543. doi: 10.1007/s00392-020-01698-7

21. Reddy A, Singh V, Karthikeyan B, et al. Biventricular strain imaging with cardiac MRI in genotyped and histology validated amyloid cardiomyopathy. *Cardiogenetics.* 2021;11(3):98–110. doi: 10.3390/cardiogenetics11030011

ОБ АВТОРАХ

*** Магомедова Зайнаб Магомедовна;**
адрес: Россия, 108811, Москва, деревня Румянцево, ул. Верхняя, д. 4Б;
ORCID: 0000-0001-6753-1525;
eLibrary SPIN: 5271-4915;
e-mail: magomedova.zainab.97@mail.ru

Никифорова Татьяна Вячеславовна;
ORCID: 0000-0003-3072-8951;
eLibrary SPIN: 4997-0330;
e-mail: attrcmp@gmail.com

AUTHORS' INFO

*** Zainab M. Magomedova,** MD;
address: 4B Verkhnyaya str., village Rumyantsevo, 108811, Moscow, Russia;
ORCID: 0000-0001-6753-1525;
eLibrary SPIN: 5271-4915;
e-mail: magomedova.zainab.97@mail.ru

Tatyana V. Nikiforova, MD;
ORCID: 0000-0003-3072-8951;
eLibrary SPIN: 4997-0330;
e-mail: attrcmp@gmail.com

Щекочихин Дмитрий Юрьевич, канд. мед. наук, доцент;
ORCID: 0000-0002-8209-2791;
eLibrary SPIN: 3753-6915;
e-mail: agishm@list.ru

Першина Екатерина Сергеевна, канд. мед. наук;
ORCID: 0000-0002-3952-6865;
eLibrary SPIN: 7311-9276;
e-mail: pershina86@mail.ru

Ковалёв Константин Витальевич;
ORCID: 0009-0004-4841-041X;
e-mail: radix606@yandex.ru

Абдулмажидова Хадижат Салахудиновна;
ORCID: 0009-0008-5064-7802;
e-mail: abdulmazhidova.kh@mail.ru

Рассечкина Дарья Сергеевна;
ORCID: 0009-0007-8825-8485;
e-mail: rassechkina@yandex.ru

Грачев Александр Евгеньевич, канд. мед. наук;
ORCID: 0000-0001-7221-9392;
eLibrary SPIN: 4281-3923;
e-mail: gra4al@yandex.ru

Рехтина Ирина Германовна, д-р мед. наук;
ORCID: 0000-0001-5440-4340;
eLibrary SPIN: 4920-7144;
e-mail: rekhtina.i@blood.ru

Воловченко Алексей Николаевич, канд. мед. наук;
ORCID: 0000-0002-0923-735X;
eLibrary SPIN: 4120-8740;
e-mail: dr.volovchenko@mail.ru

Саркисян Сусанна Давитовна;
ORCID: 0000-0002-6454-1370;
e-mail: sysanna.sarkisyan.2001@mail.ru

Синицын Валентин Евгеньевич, д-р мед. наук, профессор;
ORCID: 0000-0002-5649-2193;
eLibrary SPIN: 8449-6590;
e-mail: vsini@mail.ru

Андреев Денис Анатольевич, д-р мед. наук;
ORCID: 0000-0002-0276-7374;
eLibrary SPIN: 8790-8834;
e-mail: dennan@mail.ru

Dmitry Yu. Shchekochikhin, MD, Cand. Sci. (Medicine), Assistant Professor;
ORCID: 0000-0002-8209-2791;
eLibrary SPIN: 3753-6915;
e-mail: agishm@list.ru

Ekaterina S. Pershina, MD, Cand. Sci. (Medicine);
ORCID: 0000-0002-3952-6865;
eLibrary SPIN: 7311-9276;
e-mail: pershina86@mail.ru

Konstantin V. Kovalev, MD;
ORCID: 0009-0004-4841-041X;
e-mail: radix606@yandex.ru

Khadizhat S. Abdulmazhidova;
ORCID: 0009-0008-5064-7802;
e-mail: abdulmazhidova.kh@mail.ru

Daria S. Rassechkina, MD;
ORCID: 0009-0007-8825-8485;
e-mail: rassechkina@yandex.ru

Alexander E. Grachev, MD, Cand. Sci. (Medicine);
ORCID: 0000-0001-7221-9392;
eLibrary SPIN: 4281-3923;
e-mail: gra4al@yandex.ru

Irina G. Rekhtina, MD, Dr. Sci. (Medicine);
ORCID: 0000-0001-5440-4340;
eLibrary SPIN: 4920-7144;
e-mail: rekhtina.i@blood.ru

Alexey N. Volovchenko, MD, Cand. Sci. (Medicine);
ORCID: 0000-0002-0923-735X;
eLibrary SPIN: 4120-8740;
e-mail: dr.volovchenko@mail.ru

Susanna D. Sarkisyan;
ORCID: 0000-0002-6454-1370;
e-mail: sysanna.sarkisyan.2001@mail.ru

Valentin E. Sinitsyn, MD, Dr. Sci. (Medicine), Professor;
ORCID: 0000-0002-5649-2193;
eLibrary SPIN: 8449-6590;
e-mail: vsini@mail.ru

Denis A. Andreev, MD, Dr. Sci. (Medicine);
ORCID: 0000-0002-0276-7374;
eLibrary SPIN: 8790-8834;
e-mail: dennan@mail.ru

* Автор, ответственный за переписку / Corresponding author

DOI: https://doi.org/10.17816/DD630602

Возможности радиомического анализа МРТ-изображений сердца в кино-режиме в определении постинфарктных областей миокарда левого желудочка

А.С. Максимова[1], Д.С. Саматов[2], Б.С. Мерзликин[2], Т.А. Шелковникова[1], А.И. Листратов[3], К.В. Завадовский[1]

[1] Научно-исследовательский институт кардиологии, Томский национальный исследовательский медицинский центр Российской академии наук, Томск, Россия;
[2] Национальный исследовательский Томский политехнический университет, Томск, Россия;
[3] Сибирский государственный медицинский университет, Томск, Россия

АННОТАЦИЯ

Обоснование. Размер и локализация, а также чёткая дифференциация между интактной тканью и областью инфаркта важны для клинической диагностики и прецизионной медицины. В основе данной работы лежит исследование радиомических признаков, которые позволяют дифференцировать участки инфарктной и удалённой от области инфаркта ткани по данным бесконтрастных изображений магнитно-резонансной томографии (МРТ) сердца в кино-режиме.

Цель. Оценка возможностей и информативности радиомического анализа в выявлении постинфарктных областей миокарда левого желудочка у пациентов с ишемической кардиомиопатией (ИКМП) по данным бесконтрастных изображений МРТ сердца в кино-режиме.

Материалы и методы. Мы проанализировали результаты МРТ сердца с контрастированием 33 пациентов, которым провели хирургическое лечение по поводу ИКМП. Текстурный анализ выполнили для 66 участков изображений МРТ сердца в кино-режиме, для каждого из них определяли 105 текстурных характеристик. МРТ сердца проводили по стандартной методике на магнитно-резонансном томографе Vantage Titan (Toshiba) 1,5 Тл. Для текстурного анализа использовали программное обеспечение 3D slicer-version 5.2.2, Pyradiomics.

Результаты. В ходе исследования мы построили диаграммы коллинеарности признаков, определили признаки с нулевой важностью и установили важность признаков с помощью алгоритма градиентного бустинга, а также оценили кумулятивную важность признаков в зависимости от их общего количества. С помощью метода выявления признаков с низкой важностью определили параметры с наименьшей значимостью, которые не влияют на указанный общий уровень. Используя метод выявления признаков с единственным значением, мы не нашли соответствующих функций. По результатам анализа сформирована ROC-кривая для логистической регрессии Lasso (Se=57,14%, Sp=71,43%, AUC=0,76). Основным результатом данного исследования является определение радиомических признаков, характеризующих на основе изображений МРТ сердца в кино-режиме участки, соответствующие постинфарктному кардиосклерозу и интактной стенке левого желудочка.

Заключение. Данное исследование показало, что применение радиомического анализа на бесконтрастных изображениях МРТ сердца в кино-режиме — перспективный подход для выявления участков, соответствующих инфаркту миокарда и интактной стенке. Метод потенциально может быть использован для идентификации областей постинфарктного кардиосклероза у пациентов с ИКМП без применения контрастных препаратов.

Ключевые слова: радиомика; текстурный анализ; магнитно-резонансная томография сердца; инфаркт миокарда; ишемическая кардиомиопатия.

Как цитировать:
Максимова А.С., Саматов Д.С., Мерзликин Б.С., Шелковникова Т.А., Листратов А.И., Завадовский К.В. Возможности радиомического анализа МРТ-изображений сердца в кино-режиме в определении постинфарктных областей миокарда левого желудочка // Digital Diagnostics. 2024. Т. 5, № 4. С. 682–694. DOI: https://doi.org/10.17816/DD630602

Рукопись получена: 27.04.2024 **Рукопись одобрена:** 18.07.2024 **Опубликована online:** 13.11.2024

ЭКО • ВЕКТОР

Статья доступна по лицензии CC BY-NC-ND 4.0 International
© Эко-Вектор, 2024

DOI: https://doi.org/10.17816/DD630602

Potential use of radiomics analysis of cine-mode cardiac MRI to detect post-infarction lesions in the left ventricular myocardium

Aleksandra S. Maksimova[1], Denis S. Samatov[2], Boris S. Merzlikin[2], Tatyana A. Shelkovnikova[1], Artem I. Listratov[3], Konstantin V. Zavadovsky[1]

[1] Tomsk National Research Medical Center of the Russian Academy of Sciences, Tomsk, Russia;
[2] National Research Tomsk Polytechnic University, Tomsk, Russia;
[3] Siberian State Medical University, Tomsk, Russia

ABSTRACT

BACKGROUND: The size and location of an infarct lesion and its clear differentiation from normal tissue are important for clinical diagnosis and precision medicine. This paper is based on the study of radiomic attributes for differentiation of infarct and non-infarct tissue using non-contrast-enhanced cine-mode cardiac magnetic resonance imaging (MRI) data.

AIM: The aim of the study was to evaluate the potential use and informative value of radiomics analysis to identify post-infarction lesions in the left ventricular myocardium in patients with ischemic cardiomyopathy (ICM) using non-contrast-enhanced cine-mode cardiac MRI.

MATERIALS AND METHODS: Results of contrast-enhanced cardiac MRI were evaluated in 33 patients following surgical treatment for ICM. Texture analysis was performed on 66 lesions in cine-mode cardiac MRI images, and 105 texture attributes were determined for each lesion. Cardiac MRI was performed according to a standard technique using a Vantage Titan 1.5 T MRI scanner (Toshiba). For texture analysis, 3D Slicer version 5.2.2 (Pyradiomics) was used.

RESULTS: During the study, attribute collinearity diagrams were plotted, zero-significance attributes were identified, and attribute significance was determined using a gradient boosting algorithm, and the cumulative significance of attributes was estimated as a function of their total number. By identifying low-significance attributes, the least significant parameters that did not affect the overall significance level were determined. When single-valued attributes were extracted, no corresponding attributes were found. Based on the analysis results, an ROC curve was constructed for Lasso logistic regression (Se=57.14%, Sp=71.43%, AUC=0.76). The main result of this study was to determine radiomic attributes that characterized lesions corresponding to post-infarction cardiosclerosis and intact left ventricular wall based on cine-mode cardiac MRI images.

CONCLUSION: This study demonstrated that radiomics analysis of non-contrast-enhanced cine-mode cardiac MRI images is a promising approach to identify lesions corresponding to myocardial infarction and intact wall. This method may potentially be used to identify lesions of post-infarction cardiosclerosis in patients with ICM without contrast enhancement.

Keywords: radiomics; texture analysis; cardiac magnetic resonance imaging; myocardial infarction; ischemic cardiomyopathy.

To cite this article:
Maksimova AS, Samatov DS, Merzlikin BS, Shelkovnikova TA, Listratov AI, Zavadovsky KV. Potential use of radiomics analysis of cine-mode cardiac MRI to detect post-infarction lesions in the left ventricular myocardium. *Digital Diagnostics.* 2024;5(4):682–694. DOI: https://doi.org/10.17816/DD630602

Received: 27.04.2024 **Accepted:** 18.07.2024 **Published online:** 13.11.2024

ECO•VECTOR

Article can be used under the CC BY-NC-ND 4.0 International License
© Eco-Vector, 2024

DOI: https://doi.org/10.17816/DD630602

在胶片模式下对心脏磁共振图像进行放射组学分析以确定左心室心肌梗死后区域的可能性

Aleksandra S. Maksimova[1], Denis S. Samatov[2], Boris S. Merzlikin[2], Tatyana A. Shelkovnikova[1], Artem I. Listratov[3], Konstantin V. Zavadovsky[1]

[1] Tomsk National Research Medical Center of the Russian Academy of Sciences, Tomsk, Russia;
[2] National Research Tomsk Polytechnic University, Tomsk, Russia;
[3] Siberian State Medical University, Tomsk, Russia

摘要

论证。这项工作的基础是对放射组学特征的研究，通过使用胶片模式下的非对比心脏磁共振成像（MRI）图像，可以区分梗死组织区域和远离梗死区域的组织。尺寸和定位，以及完整组织和梗死区域的明确区分对于临床诊断和精准医疗非常重要。

目的。根据胶片模式下的非对比心脏MRI图像数据，评估放射组学分析在检测缺血性心肌病（ICM）患者左心室心肌梗死后区域方面的能力和信息量。

材料和方法。我们分析了33名接受ICM手术治疗的患者的心脏磁共振成像造影结果。在胶片模式下，对66幅心脏 MRI 图像进行了纹理分析，并确定了每幅图像的 105 个纹理特征。心脏磁共振成像是在Vantage Titan（Toshiba）1.5 Tesla磁共振成像仪上按照标准方法进行的。纹理分析使用的是3D slicer-version 5.2.2, Pyradiomics。

结果。在研究中，我们构建了特征共线性图，识别了重要性为零的特征，并使用梯度提升算法确定了特征的重要性，并根据特征总数估计了特征的累积重要性。使用识别低重要性特征的方法，我们识别出不影响指定总体水平的最低重要性的参数。使用单值特征检测方法，我们没有发现任何相关特征。根据分析结果，生成用于Lasso逻辑回归的ROC曲线（Se=57.14%，Sp=71.43%，AUC=0.76）。该研究的主要成果是在胶片模式的心脏磁共振成像基础上，确定心肌梗塞后心肌梗死和左心室壁完整区域的放射组学特征。

结论。该研究表明，在胶片模式下非对比心脏磁共振图像进行放射组学分析是一种很有前途的方法，可用于识别心肌梗死和完整壁的相应区域。这种方法可用于识别 ICM 患者梗死后心脏硬化的区域，而无需使用造影剂。

关键词：放射组学；纹理分析；心脏磁共振成像；心肌梗死；缺血性心肌病。

引用本文：
Maksimova AS, Samatov DS, Merzlikin BS, Shelkovnikova TA, Listratov AI, Zavadovsky KV. 在胶片模式下对心脏磁共振图像进行放射组学分析以确定左心室心肌梗死后区域的可能性. *Digital Diagnostics.* 2024;5(4):682–694. DOI: https://doi.org/10.17816/DD630602

收到：27.04.2024 **接受：**18.07.2024 **发布日期：**13.11.2024

ECO•VECTOR
Article can be used under the CC BY-NC-ND 4.0 International License
© Eco-Vector, 2024

ОБОСНОВАНИЕ

Частота сердечно-сосудистых заболеваний неумолимо растёт с каждым годом. Лидирующую позицию в структуре их осложнений занимает ишемическая болезнь сердца, которая является основной причиной смертности и инвалидности взрослого населения во всём мире [1]. Одна из её наиболее распространённых форм — инфаркт миокарда (ИМ), характеризующийся необратимым некрозом сердечной мышцы, вызванным острым нарушением коронарного кровообращения [2, 3]. Определение размера и локализации, а также чёткая дифференциация между интактной тканью и областью инфаркта важны для клинической диагностики и прецизионной медицины [4]. Нередко после перенесённого ИМ происходит ремоделирование левого желудочка (ЛЖ) — процесс, клинически проявляющийся изменением размеров и функции ЛЖ, начинающийся в первые часы после нарушения коронарного кровообращения и в дальнейшем прогрессирующий [5]. Патофизиология постишемического ремоделирования ЛЖ сложна и включает множество ультраструктурных, метаболических и нейромедиаторных процессов, происходящих в инфарктном и удалённом от области инфаркта миокарде. Ремоделирование сердца принято считать определяющим фактором клинического течения сердечной недостаточности [6].

Магнитно-резонансная томография (МРТ) сердца с контрастированием — один из ключевых и наиболее важных методов диагностики наличия, распространённости и выраженности постинфарктных изменений миокарда. Данный метод используют также для определения жизнеспособности миокарда и ремоделирования ЛЖ. МРТ сердца позволяет количественно оценить размер ИМ, выявить зоны микрососудистой обструкции и геморрагического пропитывания — это ключевые факторы, определяющие неблагоприятное ремоделирование, и предикторы неблагоприятных сердечно-сосудистых исходов [7–9]. Однако метод имеет ряд ограничений, в том числе зависимость от субъективной оценки врача и внутриоператорскую вариабельность. Кроме того, использование гадолиний-содержащих препаратов у пациентов с почечной недостаточностью может привести к нефрогенному системному фиброзу [10] — это важная проблема в клинической практике из-за частоты коморбидных заболеваний почек и сердца у пациентов кардиологического профиля [11].

Одно из быстроразвивающихся направлений углублённого анализа цифровых медицинских изображений — радиомика и текстурный анализ. Радиомика — технология, позволяющая точно охарактеризовать патологические изменения, обнаруженные при анализе цифровых медицинских изображений, путём преобразования данных визуализирующих методов в количественные показатели. Ранее уже проводили исследования эффективности текстурного анализа МРТ-изображений сердца для выявления условно здоровых и нежизнеспособных сегментов миокарда [12], некоторые из них сосредоточены на обнаружении рубцовых изменений миокарда ЛЖ на бесконтрастных изображениях МРТ сердца в кино-режиме [13]. Очевидно, что морфологические особенности миокарда в области рубца отличаются от интактного миокарда, и, как следствие, текстурные характеристики данных участков должны отличаться [14]. Предположения о том, что неявные различия между нежизнеспособными и условно здоровыми сегментами присутствуют и на изображениях МРТ сердца в кино-режиме и могут быть обнаружены с помощью радиомического анализа, демонстрируя разную гетерогенность уровня серого, на сегодняшний день подтверждают немногочисленные исследования [15, 16]. Эта гипотеза позволяет предположить, что участки постинфарктного кардиосклероза можно выявить, используя исключительно бесконтрастные изображения МРТ сердца в кино-режиме, сведя к минимуму побочные эффекты от введения гадолиний-содержащих препаратов и значительно снизив стоимость и время исследования. Согласно опубликованным данным, подобные исследования у пациентов с ишемической кардиомиопатией (ИКМП) не проводили.

ЦЕЛЬ

Оценить возможности и информативность радиомического анализа в выявлении постинфарктных областей миокарда ЛЖ у пациентов с ИКМП по данным бесконтрастных изображений МРТ сердца в кино-режиме.

МАТЕРИАЛЫ И МЕТОДЫ

Дизайн исследования

В данное обсервационное одноцентровое ретроспективное выборочное неконтролируемое исследование включены пациенты обоего пола в возрасте от 52 до 65 лет, которым проводили хирургическое лечение ИКМП. Всем пациентам выполняли МРТ сердца с контрастированием по клиническим показаниям либо как часть научного протокола.

Критерии соответствия

В исследование включены пациенты, соответствующие стандартизованным критериям ИКМП [17]:

1) перенесённый ИМ в анамнезе;

2) многососудистое поражение коронарных артерий (выявленное по данным инвазивной коронароангиографии);

3) низкая фракция выброса ЛЖ (ФВЛЖ) — менее 40%;

4) повышенный конечно-систолический индекс (КСИ) — более 60 мл/м^2;

5) сердечная недостаточность II–IV функционального класса по NYHA.

Не включали в исследование пациентов с пороками сердца инфекционного, ревматического генеза, пациентов с острым нарушением мозгового кровообращения и острой стадией ИМ, пациентов с наличием правожелудочковой

недостаточности.

Для проведения исследования отобраны изображения МРТ сердца с контрастированием пациентов, перенёсших хирургическое лечение по поводу ИКМП за период с 2019 по 2023 годы.

Условия проведения

Набор пациентов осуществляли на базе Научно-исследовательского института кардиологии Томского национального исследовательского медицинского центра Российской академии наук.

В исследование включены пациенты, которым для оценки жизнеспособности миокарда проведена МРТ сердца с парамагнитным контрастным усилением (ПМКУ).

Основной исход исследования

Суррогатной конечной точкой было различие значений радиомических показателей интактного миокарда и областей ПИКС на изображениях МРТ сердца в кино-режиме.

Методы регистрации исходов

МРТ сердца с контрастированием

В рамках исследования из медицинской документации пациентов собраны данные о проведённой для оценки жизнеспособности миокарда МРТ сердца с ПМКУ по стандартной методике на магнитно-резонансном томографе Vantage Titan (Toshiba) 1,5 Тл с ЭКГ-синхронизацией, синхронизацией по дыханию и получением изображений миокарда по короткой и длинным осям до и после введения гадолиний-содержащего контрастного препарата гадобутрола, в дозировке 0,1–0,15 ммоль/кг массы тела пациента. Толщина срезов составляла 7–8 мм, с записью в матрицу 256×256. Протокол МРТ-исследования включал T1-, T2-взвешенные последовательности, и последовательность с подавлением сигнала от жировой ткани для оценки состояния миокарда, динамические SSFP-последовательности для оценки объёмов и функции ЛЖ, градиентные последовательности инверсия–восстановление (GR–IR) для выявления участков патологического контрастирования. Время инверсии подбирали индивидуально (в среднем TI=300±10 мс). Оценку изменённых участков в миокарде проводили с учётом 17-сегментной системы топической характеристики миокарда ЛЖ. Основные параметры ЛЖ рассчитывали с использованием программы постпроцессинговой обработки Segment (version 2.2, Medviso AB).

Радиомический анализ

Текстурный анализ выполняли на основе бесконтрастных изображений МРТ сердца в кино-режиме. Все изображения сегментировали с использованием программного обеспечения 3D slicer (version 5.2.2), радиомические признаки извлекали автоматически с помощью расширения SlicerRadiomics (version aa418a5).

В дальнейшем проводили сравнение радиомических характеристик участков интактного миокарда с участками постинфарктного кардиосклероза (ПИКС) на основе бесконтрастных изображений в кинорежиме.

Для определения различий в радиомических характеристиках интактного миокарда и областей постинфарктного кардиосклероза на кино-изображениях формировали зоны интереса, размер и локализация которых соответствовала областям ПИКС и интактного миокарда по данным МРТ-изображений с отсроченным контрастированием. Последовательно выполняли следующие действия: вручную очерчивали области интереса на МРТ-срезах по короткой оси (в режиме SSFP), соответствующие областям ПИКС на постконтрастных МРТ-изображениях (ROI) → извлекали текстурные характеристики с использованием библиотеки Pyradiomics. Методика формирования зон интереса показана на рис. 1.

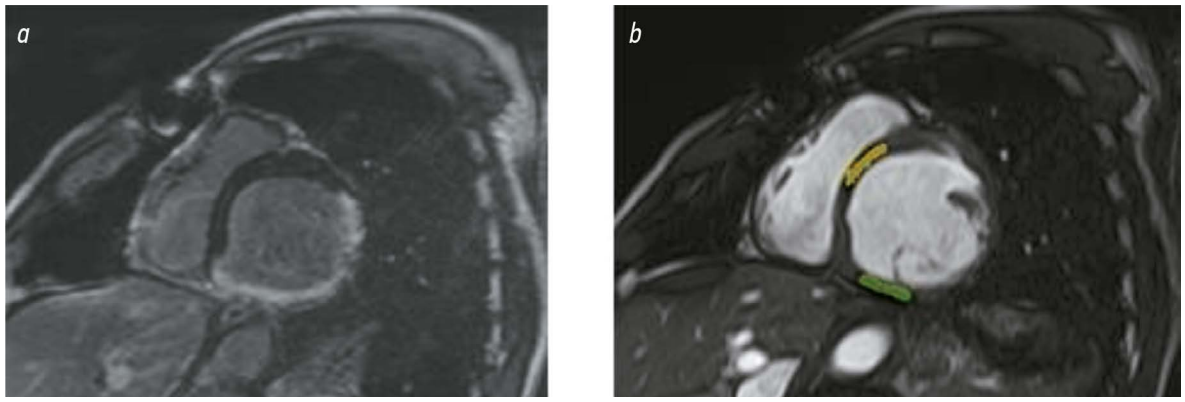

Рис. 1. Этапы формирования зон интереса на постконтрастных и бесконтрастных МРТ-изображениях сердца по короткой оси левого желудочка. *a* — результаты магнитно-резонансной томографии с отсроченным контрастированием; по нижней стенке левого желудочка визуализируется трансмуральное накопление контрастного вещества, в области межжелудочковой перегородки со стороны левого желудочка данных за повреждение нет. *b* — МРТ-изображение сердца в кино-режиме; сформированы зоны интереса в области задней стенки (зелёного цвета), что соответствует участку постинфарктного кардиосклероза нижнего сегмента среднего отдела левого желудочка, и в области переднеперегородочного сегмента среднего отдела (жёлтого цвета), что соответствует интактной межжелудочковой перегородке.

Проведён текстурный анализ 66 участков изображений МРТ сердца в кино-режиме, для каждого из которых определили 105 текстурных характеристик, которые подразделены на следующие классы:

- признаки первого порядка (Energy, Entropy, Range, Kurtosis и т.д.);
- характеристики формы, 3D (Mesh Volume, Voxel Volume, Sphericity и т.д.);
- характеристики формы, 2D (Perimeter, Pixel Surface, Elongation и т.д.);
- матрица совместного совпадения уровней серого (GLCM);
- матрица длины пробега на уровне серого (GLRLM);
- матрица размерных зон уровня серого (GLSZM);
- матрица различий соседних серых тонов (NGTDM);
- матрица зависимости уровней серого (GLDM).

Этическая экспертиза

Исследование выполнено в соответствии со стандартами надлежащей клинической практики (Good Clinical Practice) и принципами Хельсинкской декларации. Все пациенты, включённые в исследование, подписывали информированное согласие на участие. Работа одобрена Комитетом по биомедицинской этике Научно-исследовательского института кардиологии Томского Национального исследовательского медицинского центра (протокол № 210 от 18 февраля 2021 г.).

Статистический анализ

В ходе статистической обработки последовательно выполнены следующие действия: отбор значимых текстурных характеристик → построение диаграмм коллинеарности признаков → отбор признаков по важности → выполнение регрессии Lasso. Отбор признаков осуществлялся с помощью функций и методов identify_collinear, identify_zero_importance, identify_low_importance, identify_single_unique, identify_all на языке программирования Python. Размер выборки предварительно не рассчитывался.

РЕЗУЛЬТАТЫ

Объекты исследования

Характеристика исследуемой выборки

В исследование включены 33 пациента с ИКМП (94% — мужчины), средний возраст составил 58,3±5,7 года. Стенокардию напряжения наблюдали у всех пациентов, при этом третий функциональный класс встречался чаще других (67%). Сердечную недостаточность также диагностировали у всех пациентов, максимальное количество принадлежало третьему классу (61%). Гипертоническую болезнь выявили в 85% случаев, при этом дислипидемию — в 73% случаев, сахарный диабет — в 24%. Клиническая характеристика пациентов приведена в табл. 1.

Таблица 1. Клиническая характеристика пациентов

Показатель	Значение
Возраст, лет	58,3±5,7
Мужчины, *n* (%)	31 (94%)
ИМТ, кг/м^2	27,5±3,9
Гипертоническая болезнь в анамнезе, *n* (%)	28 (85%)
Функциональный класс сердечной недостаточности по NYHA, *n* (%):	
• I	0 (0%)
• II	12 (39%)
• III	20 (61%)
• IV	0 (0%)
Функциональный класс стенокардии напряжения, *n* (%):	
• I	1(3%)
• II	10 (30%)
• III	22 (67%)
• IV	0 (0%)
Сахарный диабет, *n* (%)	8 (24%)
Дислипидемия, *n* (%)	24 (73%)

Примечание. ИМТ — индекс массы тела; NYHA (New York Heart Association) — Нью-Йоркская кардиологическая ассоциация.

Магнитно-резонансная томография сердца с контрастированием

Согласно результатам МРТ сердца с контрастированием, ФВЛЖ ниже 40% выявили у всех пациентов. Масса миокарда и индекс конечного систолического объёма (ИКСО) ЛЖ были выше нормы. На изображениях в отсроченную фазу контрастирования у всех пациентов выявили области патологического накопления контраста, что соответствует ПИКС; у 5 (15%) пациентов в проекции истончённой стенки ЛЖ выявлены тромботические массы; сферификацию полости ЛЖ наблюдали у 31 (94%) пациента. Данные МРТ сердца с контрастированием приведены в табл. 2.

Таблица 2. Данные магнитно-резонансной томографии сердца с контрастированием

Показатель	Значение
ФВЛЖ, %	31,5±7,5
ИКСО, мл/м^2	79,7±16,7
ММЛЖ, г	190,8±2,1
МЖМ, г	140,8±30,05
Количество сегментов с трансмуральностью более 50%	4,4±2,6
Отношение массы миокарда, накопившего контрастный препарат, к ММЛЖ, %	27,1±6,9
Тромбоз, n (%)	5 (15)

Примечание. ФВЛЖ — фракция выброса левого желудочка; ММЛЖ — масса миокарда левого желудочка; МЖМ — масса жизнеспособного миокарда; ИКСО — индекс конечного систолического объёма.

Основные результаты исследования

Предобработка данных

Мы удалили столбцы и строки данных, в которых доля пропущенных значений была более 0,75. В остальных случаях пропущенные значения заменили средними по признаку.

Диаграммы коллинеарности признаков

Для поиска коллинеарных предикторов использовали метод identify_collinear. Данный метод для каждой пары коррелированных признаков определил один для удаления. В машинном обучении наличие признаков, которые с высокой степенью коррелируют между собой, приводит к снижению производительности обобщения данных из-за высокой дисперсии и меньшей интерпретируемости модели. Мы получили 33 радиомических признака с коэффициентом корреляции больше 0,98. Для визуального представления коллинеарности признаков построены тепловые карты, в которых по вертикали представлены коррелируемые признаки, по горизонтали – признаки, подлежащие удалению (рис. 2, 3).

Признаки с нулевой важностью

Мы использовали функцию identify_zero_importance, чтобы выявить признаки с нулевой важностью. Определение и удаление таких признаков не влияет на информативность. Кроме того, с помощью функции FeatureSelector установили важность признаков, используя алгоритм градиентного бустинга. Показатель усреднялся по 10 тренировочным итерациям для уменьшения дисперсии. Использовали раннюю остановку с проверочным набором, чтобы предотвратить переобучение. На рис. 4 представлены нормализованные показатели важности самых значимых признаков, по оси абсцисс отложена нормализованная важность признаков.

Мы оценили кумулятивную важность признаков в зависимости от их общего количества. Выяснили, что всего 27 признаков вносят свой вклад в общий вариационный ряд (рис. 5).

Рис. 2. Тепловая карта всех корреляций в наборе.

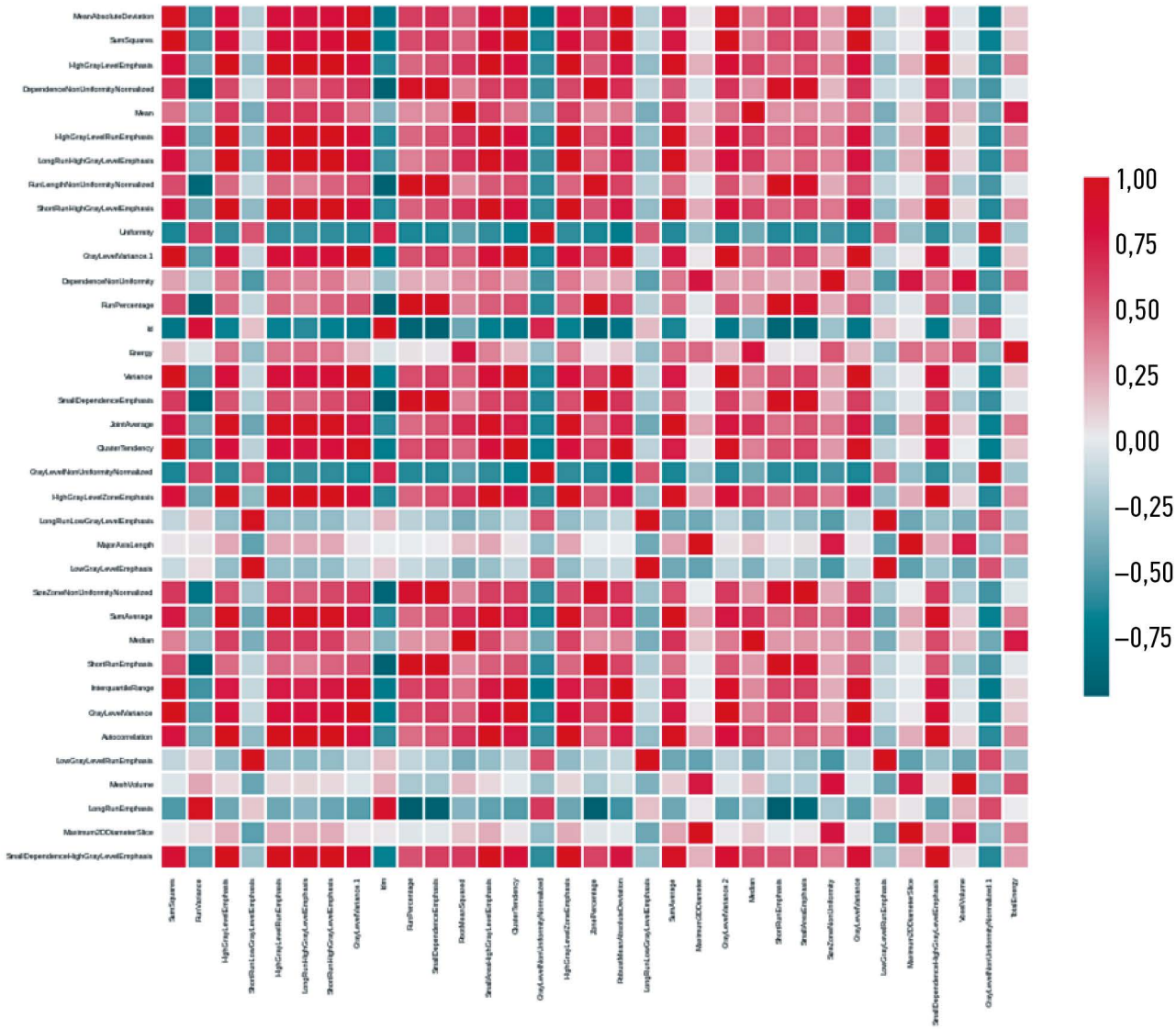

Рис. 3. Тепловая карта корреляции 33 признаков с коэффициентом корреляции более 0,98.

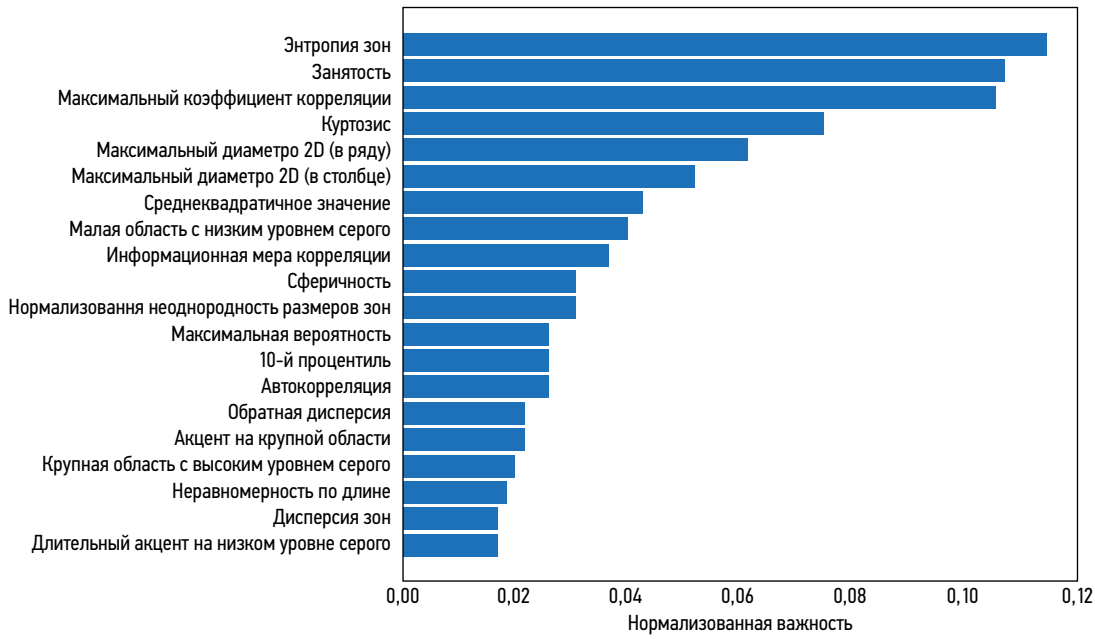

Рис. 4. Нормализованные показатели важности.

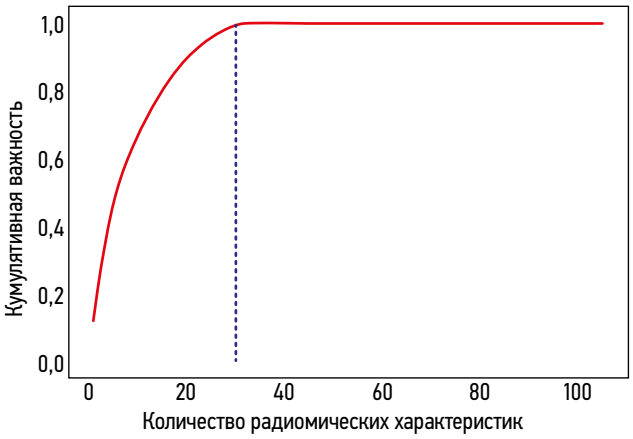

Рис. 5. Изменение кумулятивной важности признаков.

Признаки с низкой важностью

Метод выявления признаков с низкой важностью основан на предыдущем методе. Используя функцию identify_low_importance, определили параметры с наименьшей значимостью, которые не влияют на указанный общий уровень. Получили, что 27 признаков необходимы для суммарной важности 0,98, при этом 78 признаков не вносят дополнительного вклада в суммарную значимость.

Признаки с единственным значением

Метод выявления признаков с единственным значением отбирает все столбцы, которые содержат только одно значение. Такие признаки не могут быть полезны для машинного обучения, так как имеют нулевую дисперсию. Используя данный метод, мы не нашли функций с единственным уникальным значением (рис. 6).

С помощью логистической регрессии Lasso мы отобрали признаки и сформировали ROC-кривую (рис. 7). Точность обучения (training accuracy) и точность теста (test accuracy) составили 0,77 и 0,64 соответственно (Se=57,14%; Sp=71,43%).

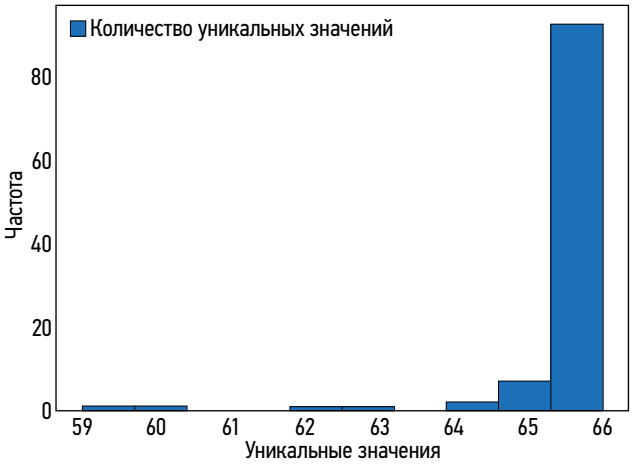

Рис. 6. Количество уникальных значений для каждого признака.

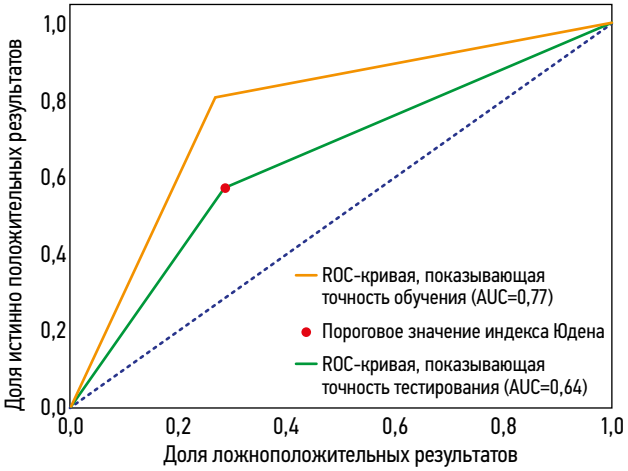

Рис. 7. ROC-кривые, показывающие точность обучения и точность тестирования (training accuracy AUC=0,77; test accuracy AUC=0,64).

ОБСУЖДЕНИЕ

Основной результат исследования

В данном исследовании мы изучили возможность использования радиомического анализа бесконтрастных МРТ-изображений сердца в кино-режиме для характеристики участков, соответствующих ПИКС и интактной стенке миокарда у пациентов с ИКМП. По данным проведённого нами исследования, чувствительность и специфичность метода с помощью регрессии Lasso составила 57,14 и 71,43% соответственно. Представленные результаты подтверждают возможность дифференцировки рубцовых изменений миокарда и условно здоровой ткани, при этом относительно низкие значения чувствительности и специфичности, вероятнее всего, обусловлены небольшим объёмом выборки.

Обсуждение основного результата исследования

Полученные нами данные показывают, что радиомические признаки, извлечённые из изображений в кино-режиме, потенциально можно использовать для идентификации зон постинфарктных изменений, что может повысить точность выявления ИМ и снизить риски от введения гадолиний-содержащих контрастных препаратов. На сегодняшний день опубликованы единичные работы, посвящённые текстурному анализу бесконтрастных МРТ-изображений сердца в кино-режиме, при этом соответствующих исследований в группах пациентов с ИКМП мы не обнаружили.

Данные результаты согласуются с исследованием Smith и соавт. [16], которое продемонстрировало значимость радиомических признаков на основе машинного обучения, извлечённых из бесконтрастных изображений МРТ сердца, для дифференцировки ИМ и нормальной ткани миокарда, что открывает новые возможности для клинической диагностики (AUC=0,88). В другом исследовании

показано, что с помощью радиомического анализа бесконтрастных изображений МРТ сердца у пациентов с ИМ и подъёмом сегмента *ST* (ИМпST) можно оценивать неблагоприятное ремоделирование ЛЖ, тем самым повышая точность оценки и улучшая прогноз развития неблагоприятного ремоделирования ЛЖ (AUC=0,82) [18]. Более того, интеграция нативного T1-картирования и картирования внеклеточного объёма в МРТ сердца вместе с радиомическим анализом повышает точность прогнозирования восстановления функции сердца и микрососудистых повреждений. Ma Q. и соавт. в своём исследовании показали, что радиомический анализ с использованием бесконтрастного T1-картирования может играть важную роль в диагностике острого ИМ и прогнозировании восстановления функции миокарда [19]. Этот метод не только повышает точность выявления микрососудистой обструкции, но и, как предполагают авторы, способен улучшить долгосрочный прогноз относительно сократительной функции миокарда. Кроме того, радиомика, основанная на нативном T1-картировании, способна предсказывать основные неблагоприятные сердечно-сосудистые события у пациентов с ИМпST, облегчая стратификацию риска [20]. В своём исследовании B. Chen и соавт. [21] показали, что текстурный анализ на основе данных картирования внеклеточного объёма может дифференцировать обратимые и необратимые повреждения миокарда у пациентов с ИМпST, прогнозируя неблагоприятное ремоделирование ЛЖ, что потенциально важно для клинического применения (AUC=0,91). В другом исследовании показано, что у пациентов с неишемической дилатационной кардиомиопатией радиомические характеристики, извлечённые из нативных изображений T1-картирования, позволяют предсказать риск неблагоприятного ремоделирования ЛЖ (AUC=0,81) [22]. Современные методики картирования перспективны в выявлении различных патологий миокарда, но на сегодняшний день доступность данных методик ограничена. Мы, в свою очередь, предлагаем способ получения дополнительной информации по данным бесконтрастных изображений МРТ сердца в кино-режиме, без использования картирования и контрастного усиления с приемлемой точностью (AUC=0,77).

В последние годы МРТ сердца стала «золотым стандартом» неинвазивной диагностики и комплексной оценки структурных изменений миокарда [23]. Помимо общепризнанной ценности динамических SSFP-последовательностей для оценки объёмов и функции ЛЖ, изображения с отсроченным контрастированием являются на сегодняшний день уникальным инструментом для выявления и расчёта протяжённости участков ПИКС. Хорошо известно, что объём повреждения, рассчитанный по данным отсроченного контрастирования, имеет решающее значение для прогнозирования ремоделирования ЛЖ [24]. При этом использование контрастных препаратов имеет определённые ограничения для отдельных групп пациентов: значительное количество постинфарктных пациентов клинически нестабильны на момент исследования и, как следствие, не могут переносить длительные процедуры; применение гадолиния может вызывать побочные эффекты, особенно ухудшать функцию почек у пациентов с почечной недостаточностью.

Ограничения исследования

Настоящее исследование имеет ряд ограничений. К таковым относят, в первую очередь, ретроспективный характер и небольшой объём выборки; её необходимый размер для достижения требуемой статистической мощности результатов при планировании и проведении исследования не рассчитывали. В связи с этим выборку участников нельзя считать в достаточной степени репрезентативной, что не позволяет экстраполировать полученные результаты и их интерпретацию на генеральную совокупность аналогичных пациентов за пределами исследования. Кроме того, не выполнена проверка информативности модели на верифицирующей выборке. Тем не менее на данной немногочисленной выборке нам удалось выявить значимые различия между интактной тканью и участками ПИКС по данным радиомического анализа изображений в кино-режиме.

ЗАКЛЮЧЕНИЕ

Радиомический анализ бесконтрастных МРТ-изображений сердца в кино-режиме способен различать участки ПИКС и жизнеспособного миокарда и потенциально может быть использован в качестве метода, альтернативного отсроченному контрастированию у пациентов с ИМ. При этом, безусловно, требуется проведение дальнейших исследований на выборках большего объёма и создание модели с высокой прогностической эффективностью для стратификации пациентов с ИКМП и обеспечения поддержки принятия решений для ведения данных пациентов.

ДОПОЛНИТЕЛЬНАЯ ИНФОРМАЦИЯ

Источник финансирования. Авторы заявляют об отсутствии внешнего финансирования при проведении исследования.

Конфликт интересов. Авторы декларируют отсутствие явных и потенциальных конфликтов интересов, связанных с публикацией настоящей статьи.

Вклад авторов. Все авторы подтверждают соответствие своего авторства международным критериям ICMJE (все авторы внесли существенный вклад в разработку концепции, проведение исследования и подготовку статьи, прочли и одобрили финальную версию перед публикацией). Наибольший вклад распределён следующим образом: А.С. Максимова — клиническая оценка участников исследования, сбор и анализ полученных данных, подготовка текста рукописи; Д.С. Саматов, Б.С. Мерзликин — анализ и интерпретация данных, редактирование рукописи; Т.А. Шелковникова — клиническая оценка участников исследования, сбор и анализ полученных данных, редактирование

рукописи; А.И. Листратов — анализ и интерпретация данных; К.В. Завадовский — планирование и руководство исследованием, редактирование рукописи.

of data for the work, drafting and revising the work, final approval of the version to be published and agree to be accountable for all aspects of the work. A.S. Maksimova — planned research design, participated in clinical data collection, data analysis and interpretation and original draft preparation; D.S. Samatov, B.S. Merzlikin — erformed data analysis and interpretation and edited the manuscript; T.A. Shelkovnikova — participated in clinical data collection, data analysis and interpretation and edited the manuscript; A.I. Listratov — performed data analysis and interpretation; K.V. Zavadovsky — planned research design, supervised the study, reviewed and edited the manuscript.

ADDITIONAL INFORMATION

Funding source. This study was not supported by any external sources of funding.

Competing interests. The authors declare that they have no competing interests.

Authors' contribution. All authors made a substantial contribution to the conception of the work, acquisition, analysis, interpretation

СПИСОК ЛИТЕРАТУРЫ

1. Шальнова С.А., Драпкина О.М., Куценко В.А., и др. Инфаркт миокарда в популяции некоторых регионов России и его прогностическое значение // Российский кардиологический журнал. 2022. Т. 27, № 6. С. 4952. EDN: OCPROJ doi: 10.15829/1560-4071-2022-4952

2. Desai R., Mishra V., Chhina A.K., et al. Cardiovascular disease risk factors and outcomes of acute myocardial infarction in young adults: evidence from 2 nationwide cohorts in the United States a decade apart // Curr Probl Cardiol. 2023. Vol. 48, N 9. P. 101747. doi: 10.1016/j.cpcardiol.2023.101747

3. Martins-Marques T., Hausenloy D.J., Sluijter J.P., et al. Girao Intercellular communication in the heart: therapeutic opportunities for cardiac ischemia // Trends Mol. Med. 2021. Vol. 27, P. 248–262. doi: 10.1016/j.molmed.2020.10.002

4. Schuleri K.H., Centola M., Evers K.S., et al. Cardiovascular magnetic resonance characterization of peri-infarct zone remodeling following myocardial infarction // J Cardiovasc Magn Reson. 2012. Vol. 14, P. 24. doi: 10.1186/1532-429X-14-24

5. Bodi V., Monmeneu J.V., Ortiz-Perez J.T., et al. Prediction of Reverse Remodeling at Cardiac MR Imaging Soon after First ST-Segment-Elevation Myocardial Infarction: Results of a Large Prospective Registry // Radiology. 2016. Vol. 278, P. 54–63. doi: 10.1148/radiol.2015142674

6. Del Buono M.G., Garmendia C.M., Seropian I.M., et al. Heart Failure After ST-Elevation Myocardial Infarction: Beyond Left Ventricular Adverse Remodeling // Curr Probl Cardiol. 2022. Vol. 48, N 8. P. 101215. doi: 10.1016/j.cpcardiol.2022.101215

7. Ibanez B., Aletras A.H., Arai A.E., et al. Cardiac MRI Endpoints in Myocardial Infarction Experimental and Clinical Trials: JACC Scientific Expert Panel // J Am Coll Cardiol. 2019. Vol. 74, N 2. P. 238–256. doi: 10.1016/j.jacc.2019.05.024

8. Усов В.Ю., Бабокин В.Е., Мочула О.В., и др. Контрастированная магнитно-резонансная томография у пациентов с перенесенным инфарктом миокарда и предсердными тахиаритмиями // Сибирский журнал клинической и экспериментальной медицины. 2014. Т. 29, № 4. С. 33–38. EDN: TBFGPX doi: 10.29001/2073-8552-2014-29-4-33-38

9. Усов В.Ю., Вышлов Е.В., Мочула О.В., и др. МРТ с парамагнитным контрастным усилением в структурно-временной оценке повреждения миокарда при остром инфаркте и догоспитальной тромболитической терапии // Медицинская визуализация. 2018. Т. 22, № 2. С. 56–69. EDN: XMLLXN doi: 10.24835/1607-0763-2018-2-56-69

10. Kuo P.H., Kanal E., Abu-Alfa A.K., et al. Gadolinium-based MR contrast agents and nephrogenic systemic fibrosis // Radiology. 2007. Vol. 242, N 3. P. 647–649. doi: 10.1148/radiol.2423061640

11. Kim R.J., Wu E., Rafael A., et al. The use of contrast-enhanced magnetic resonance imaging to identify reversible myocardial dysfunction // N Engl J Med. 2000. Vol. 343, N 20. P. 1445–1453. doi: 10.1056/NEJM200011163432003

12. Kotu L.P., Engan K., Eftestol T., et al. Segmentation of scarred and non-scarred myocardium in LG enhanced CMR images using intensity-based textural analysis // Annu Int Conf IEEE Eng Med Biol Soc. 2011. P. 5698–5701. doi: 10.1109/IEMBS.2011.6091379

13. Larroza A., Lopez-Lereu M.P., Monmeneu J.V., et al. Texture analysis of cardiac cine magnetic resonance imaging to detect nonviable segments in patients with chronic myocardial infarction // Med Phys. 2018. Vol. 45, N 4. P. 1471–1480. doi: 10.1002/mp.12783

14. Максимова А.С., Усов В.Ю., Шелковникова Т.А., и др. Радиомический анализ магнитно-резонансных изображений сердца: обзор литературы // Сибирский журнал клинической и экспериментальной медицины. 2023. Т. 39, № 3. С. 13–22. EDN: RUADYI doi: 10.29001/2073-8552-2023-39-3-13-22

15. Larroza A., Materka A., Lopez-Lereu M.P., et al. Differentiation between acute and chronic myocardial infarction by means of texture analysis of late gadolinium enhancement and cine cardiac magnetic resonance imaging // Eur J Radiol. 2017. Vol. 92, P. 78–83. doi: 10.1016/j.ejrad.2017.04.024

16. Avard E., Shiri I., Hajianfar G., et al. Non-contrast Cine Cardiac Magnetic Resonance image radiomics features and machine learning algorithms for myocardial infarction detection // Comput Biol Med. 2022. Vol. 141, P. 105145. doi: 10.1016/j.compbiomed

17. Felker G.M., Shaw L.K., O'Connor C.M. A standardized definition of ischemic cardiomyopathy for use in clinical research // J Am Coll Cardiol. 2002. Vol. 39, N 2. P. 210–208. doi: 10.1016/s0735-1097(01)01738-7

18. Liu M., Xin A., Chen T., et al. Non-contrast cine cardiac magnetic resonance derived-radiomics for the prediction of left ventricular adverse remodeling in patients with ST-segment elevation myocardial infarction // Korean J Radiol. 2023. Vol. 24, N 9. P. 827–837. doi: 10.3348/kjr.2023.0061

19. Ma Q., Ma Y., Yu T., et al. Radiomics of non-contrast-enhanced T1 mapping: diagnostic and predictive performance for myocardial injury in acute ST-segment-elevation myocardial infarction // Korean J Radiol. 2021. Vol. 22, N 4. P. 535–546. doi: 10.3348/kjr.2019.0969

20. Ma Q., Ma Y., Wang X., et al. A radiomic nomogram for prediction of major adverse cardiac events in ST-segment elevation myocardial infarction // Eur Radiol. 2021. Vol. 31, N 2. P. 1140–1150. doi: 10.1007/s00330-020-07176-y

21. Chen B.H., An D.A., He J., et al. Myocardial extracellular volume fraction radiomics analysis for differentiation of reversible versus irreversible myocardial damage and prediction of left ventricular adverse remodeling after ST-elevation myocardial infarction // Eur Radiol. 2021. Vol. 31, N 1. P. 504–514. doi: 10.1007/s00330-020-07117-9

22. Chang S., Han K., Kwon Y., et al. T1 Map-based radiomics for prediction of left ventricular reverse remodeling in patients with non-ischemic dilated cardiomyopathy // Korean J Radiol 2023. Vol. 24, P. 395–405. doi: 10.3348/kjr.2023.0065

23. Frederiksen H., Iorgoveanu C., Mahi A. State of the Art and New Advances: Cardiac MRI. New Advances in Magnetic Resonance Imaging. 2023. Available from: http://dx.doi.org/10.5772/intechopen.112413. Accessed: Apr 2, 2024. doi: 10.5772/intechopen.112413

24. Bodi V., Monmeneu J.V., Ortiz-Perez J.T., et al. Prediction of Reverse Remodeling at Cardiac MR Imaging Soon after First ST-Segment-Elevation Myocardial Infarction: Results of a Large Prospective Registry // Radiology. 2016. Vol. 278, N 1. P. 54–63. doi: 10.1148/radiol.2015142674

REFERENCES

1. Shalnova SA, Drapkina OM, Kutsenko VA, et al. Myocardial infarction in the population of some Russian regions and its prognostic value. *Russian Journal of Cardiology.* 2022;27(6):4952. EDN: OCPROJ doi: 10.15829/1560-4071-2022-4952

2. Desai R, Mishra V, Chhina AK, et al. Cardiovascular disease risk factors and outcomes of acute myocardial infarction in young adults: evidence from 2 nationwide cohorts in the United States a decade apart. *Curr Probl Cardiol.* 2023;48(9):101747. doi: 10.1016/j.cpcardiol.2023.101747

3. Martins-Marques T, Hausenloy DJ, Sluijter JP, et al. Girao Intercellular communication in the heart: therapeutic opportunities for cardiac ischemia. *Trends Mol Med.* 2021;27:248–262. doi: 10.1016/j.molmed.2020.10.002

4. Schuleri KH, Centola M, Evers KS, et al. Cardiovascular magnetic resonance characterization of peri-infarct zone remodeling following myocardial infarction. *J Cardiovasc Magn Reson.* 2012;14:24. doi: 10.1186/1532-429X-14-24

5. Bodi V, Monmeneu JV, Ortiz-Perez JT, et al. Prediction of Reverse Remodeling at Cardiac MR Imaging Soon after First ST-Segment-Elevation Myocardial Infarction: Results of a Large Prospective Registry. *Radiology.* 2016;278:54–63. doi: 10.1148/radiol.2015142674

6. Del Buono MG, Garmendia CM, Seropian IM, et al. Heart Failure After ST-Elevation Myocardial Infarction: Beyond Left Ventricular Adverse Remodeling. *Curr Probl Cardiol.* 2022;48(8):101215. doi: 10.1016/j.cpcardiol.2022.101215

7. Ibanez B, Aletras AH, Arai AE, et al. Cardiac MRI Endpoints in Myocardial Infarction Experimental and Clinical Trials: JACC Scientific Expert Panel. *J Am Coll Cardiol.* 2019;74(2):238–256. doi: 10.1016/j.jacc.2019.05.024

8. Ussov WYu, Babokin VE, Mochula OV, et al. Contrast-enhanced magnetic resonance tomography in patients with myocardial infarction and supraventricular tachyarrhythmias. *Siberian Journal of Clinical and Experimental Medicine.* 2014;29(4):33–38. EDN: TBFGPX doi: 10.29001/2073-8552-2014-29-4-33-38

9. Usov VYu, Vyshlov EV, Mochula OV, et al. Contrast-ehanced MRI in time-structure analysis of myocardial damage in acute infarction and early prehospital thrombolytic therapy. *Medical Visualization.* 2018;(2):56–69. EDN: XMLLXN doi: 10.24835/1607-0763-2018-2-56-69

10. Kuo PH, Kanal E, Abu-Alfa AK, Cowper SE Gadolinium-based MR contrast agents and nephrogenic systemic fibrosis. *Radiology.* 2007;242(3):647–649. doi: 10.1148/radiol.2423061640

11. Kim RJ, Wu E, Rafael A, et al. The use of contrast-enhanced magnetic resonance imaging to identify reversible myocardial dysfunction. *N Engl J Med.* 2000;343(20):1445–1453. doi: 10.1056/NEJM200011163432003

12. Kotu LP, Engan K, Eftestol T, et al. Segmentation of scarred and non-scarred myocardium in LG enhanced CMR images using intensity-based textural analysis. *Annu Int Conf IEEE Eng Med Biol Soc.* 2011:5698–5701. doi: 10.1109/IEMBS.2011.6091379

13. Larroza A, Lopez-Lereu MP, Monmeneu JV, et al. Texture analysis of cardiac cine magnetic resonance imaging to detect nonviable segments in patients with chronic myocardial infarction. *Med Phys.* 2018;45(4):1471–1480. doi: 10.1002/mp.12783

14. Maksimova AS, Ussov WYu, Shelkovnikova TA, et al. Cardiac MRI Radiomics: review. *Siberian Journal of Clinical and Experimental Medicine.* 2023;38(3):13–22. EDN: RUADYI doi: 10.29001/2073-8552-2023-39-3-13-22

15. Larroza A, Materka A, Lopez-Lereu MP, et al. Differentiation between acute and chronic myocardial infarction by means of texture analysis of late gadolinium enhancement and cine cardiac magnetic resonance imaging. *Eur J Radiol.* 2017;92:78–83. doi: 10.1016/j.ejrad.2017.04.024

16. Avard E, Shiri I, Hajianfar G, et al. Non-contrast Cine Cardiac Magnetic Resonance image radiomics features and machine learning algorithms for myocardial infarction detection. *Comput Biol Med.* 2022;141:105145. doi: 10.1016/j.compbiomed

17. Felker GM, Shaw LK, O'Connor CM A standardized definition of ischemic cardiomyopathy for use in clinical research. *J Am Coll Cardiol.* 2002;39(2):210–218. doi: 10.1016/s0735-1097(01)01738-7

18. Liu M, Xin A, Chen T, et al. Non-contrast cine cardiac magnetic resonance derived-radiomics for the prediction of left ventricular adverse remodeling in patients with ST-segment elevation myocardial infarction. *Korean J Radiol.* 2023;24(9):827–837. doi: 10.3348/kjr.2023.0061

19. Ma Q, Ma Y, Yu T, et al. Radiomics of non-contrast-enhanced T1 mapping: diagnostic and predictive performance for myocardial injury in acute ST-segment-elevation myocardial infarction. *Korean J Radiol.* 2021;22(4):535–46. doi: 10.3348/kjr.2019.0969

20. Ma Q, Ma Y, Wang X, et al. A radiomic nomogram for prediction of major adverse cardiac events in ST-segment elevation myocardial infarction. *Eur Radiol.* 2021;31(2):1140–1150. doi: 10.1007/s00330-020-07176-y

21. Chen BH, An DA, He J, et al. Myocardial extracellular volume fraction radiomics analysis for differentiation of reversible versus irreversible myocardial damage and prediction of left ventricular adverse remodeling after ST-elevation myocardial infarction. *Eur Radiol.* 2021;31(1):504–514. doi: 10.1007/s00330-020-07117-9

22. Chang S, Han K, Kwon Y, et al. T1 Map-based radiomics for prediction of left ventricular reverse remodeling in patients with non-ischemic dilated cardiomyopathy. *Korean J Radiol.* 2023;24:395–405. doi: 10.3348/kjr.2023.0065

23. Frederiksen H, Iorgoveanu C, Mahi A. State of the Art and New Advances: Cardiac MRI. New Advances in Magnetic Resonance Imaging. 2023. Available from: http://dx.doi.org/10.5772/intechopen.112413. doi: 10.5772/intechopen.112413

24. Bodi V, Monmeneu JV, Ortiz-Perez JT, et al. Prediction of Reverse Remodeling at Cardiac MR Imaging Soon after First ST-Segment-Elevation Myocardial Infarction: Results of a Large Prospective Registry. *Radiology.* 2016;278(1):54–63. doi: 10.1148/radiol.2015142674

ОБ АВТОРАХ

*** Максимова Александра Сергеевна,** канд. мед. наук;
адрес: Россия, 634012, Томск, ул. Киевская, д. 111а;
ORCID: 0000-0002-4871-3283;
eLibrary SPIN: 2879-9550;
e-mail: asmaximova@yandex.ru

Саматов Денис Сергеевич;
ORCID: 0009-0000-1821-323X;
e-mail: denissamatov470@gmail.com

Мерзликин Борис Сергеевич, канд. физ.-матем. наук;
ORCID: 0000-0001-8545-9491;
eLibrary SPIN: 4815-6169;
e-mail: merzlikin@tpu.ru

Шелковникова Татьяна Александровна, канд. мед. наук;
ORCID: 0000-0003-1367-5309;
eLibrary SPIN: 1826-7850;
e-mail: fflly@mail.ru

Листратов Артём Игоревич;
ORCID: 0009-0004-3202-8179;
e-mail: listrat312@gmail.com

Завадовский Константин Валерьевич, д-р мед. наук;
ORCID: 0000-0002-1513-8614;
eLibrary SPIN: 5081-3495;
e-mail: konstz@cardio-tomsk.ru

AUTHORS' INFO

*** Aleksandra S. Maksimova,** MD, Cand. Sci. (Medicine);
address: 111a Kievskaya str., 634012, Tomsk, Russia;
ORCID: 0000-0002-4871-3283;
eLibrary SPIN: 2879-9550;
e-mail: asmaximova@yandex.ru

Denis S. Samatov;
ORCID: 0009-0000-1821-323X;
e-mail: denissamatov470@gmail.com

Boris S. Merzlikin, Cand. Sci. (Physics and Mathematics);
ORCID: 0000-0001-8545-9491;
eLibrary SPIN: 4815-6169;
e-mail: merzlikin@tpu.ru

Tatyana A. Shelkovnikova, MD, Cand. Sci. (Medicine);
ORCID: 0000-0003-1367-5309;
eLibrary SPIN: 1826-7850;
e-mail: fflly@mail.ru

Artem I. Listratov;
ORCID: 0009-0004-3202-8179;
e-mail: listrat312@gmail.com

Konstantin V. Zavadovsky, MD, Dr. Sci. (Medicine);
ORCID: 0000-0002-1513-8614;
eLibrary SPIN: 5081-3495;
e-mail: konstz@cardio-tomsk.ru

* Автор, ответственный за переписку / Corresponding author

DOI: https://doi.org/10.17816/DD625967

Оценка производительности программного обеспечения на основе технологии искусственного интеллекта при описании цифровых маммографических исследований

Ю.А. Васильев[1,2], А.В. Колсанов[3], К.М. Арзамасов[1], А.В. Владзимирский[1,4], О.В. Омелянская[1], С.С. Семёнов[1], Л.Е. Аксёнова[1]

[1] Научно-практический клинический центр диагностики и телемедицинских технологий, Москва, Россия;
[2] Национальный медико-хирургический Центр имени Н.И. Пирогова, Москва, Россия;
[3] Самарский государственный медицинский университет, Самара, Россия;
[4] Первый Московский государственный медицинский университет имени И.М. Сеченова, Москва, Россия

АННОТАЦИЯ

Обоснование. Цифровая скрининговая маммография — это основной инструмент для раннего выявления злокачественных новообразований молочной железы, позволяющий снизить смертность на 20–40%. На сегодняшний день разработано множество сервисов на основе искусственного интеллекта (ИИ), позволяющих автоматизировать анализ таких исследований.

Цель — сравнить результаты оценки цифровых маммографических исследований, выполненной тремя типами ИИ-сервисов в нескольких версиях, с заключениями врачей-рентгенологов.

Материалы и методы. Проведено сравнение бинарных шкал оценки маммографических исследований и нескольких типов и версий ИИ-сервисов по показателям диагностической точности, коэффициенту Мэтьюса и максимальному индексу Юдена.

Результаты. Сравнительный анализ показал, что выбор бинарной шкалы для оценки цифрового маммографического исследования влияет на количество выявляемых случаев патологии и точность результатов ИИ-сервисов. Кроме того, обнаружена зависимость показателей диагностической точности от порогового значения. Наилучшей производительностью обладает ИИ-сервис 1 в версии 3, что подтверждается большинством показателей диагностической точности.

Заключение. Полученные нами результаты могут быть полезны при выборе ИИ-сервисов для интерпретации данных скрининговой маммографии. Настройка ИИ-сервиса методом максимизации индекса Юдена позволяет получать сбалансированные значения чувствительности и специфичности, что не всегда целесообразно с клинической точки зрения.

Ключевые слова: злокачественные новообразования молочной железы; цифровая маммография; сервисы искусственного интеллекта; показатели диагностической точности; индекс Юдена.

Как цитировать:
Васильев Ю.А., Колсанов А.В., Арзамасов К.М., Владзимирский А.В., Омелянская О.В., Семёнов С.С., Аксёнова Л.Е. Оценка производительности программного обеспечения на основе технологии искусственного интеллекта при описании цифровых маммографических исследований // Digital Diagnostics. 2024. Т. 5, № 4. С. 695–711. DOI: https://doi.org/10.17816/DD625967

Рукопись получена: 24.01.2024 **Рукопись одобрена:** 10.10.2024 **Опубликована online:** 02.12.2024

ЭКО • ВЕКТОР

Статья доступна по лицензии CC BY-NC-ND 4.0 International
© Эко-Вектор, 2024

DOI: https://doi.org/10.17816/DD625967

Evaluating the performance of artificial intelligence-based software for digital mammography characterization

Yuri A. Vasilev[1,2], Alexander V. Kolsanov[3], Kirill M. Arzamasov[1], Anton V. Vladzymyrskyy[1,4], Olga V. Omelyanskaya[1], Serafim S. Semenov[1], Lubov E. Axenova[1]

[1] Research and Practical Clinical Center for Diagnostics and Telemedicine Technologies, Moscow, Russia;
[2] National Medical and Surgical Center named after N.I. Pirogov, Moscow, Russia;
[3] Samara State Medical University, Samara, Russia;
[4] Sechenov First Moscow State Medical University, Moscow, Russia

ABSTRACT

BACKGROUND: Digital screening mammography is a key modality for early detection of breast cancer, reducing mortality by 20–40%. Many artificial intelligence (AI)-based services have been developed to automate the analysis of imaging data.

AIM: The aim of the study was to compare mammography assessments using three types of AI services in multiple versions with radiologists' conclusions.

MATERIALS AND METHODS: Binary mammography scoring scales were compared with several types and versions of AI services regarding diagnostic accuracy, Matthews correlation coefficient, and maximum Youden's index.

RESULTS: A comparative analysis showed that the use of a binary scale for evaluating digital mammography affects the number of detected abnormalities and accuracy of AI results. In addition, diagnostic accuracy was found to be threshold dependent. AI Service 1 in version 3 had the best performance, as confirmed by most diagnostic accuracy parameters.

CONCLUSION: Our results can be used to select AI services for interpreting mammography screening data. Using Youden's index maximization to set up an AI service provides a balance of sensitivity and specificity that is not always clinically relevant.

Keywords: malignant tumors of breast; digital mammography; artificial intelligence services; diagnostic accuracy; Youden's index.

To cite this article:
Vasilev YA, Kolsanov AV, Arzamasov KM, Vladzymyrskyy AV, Omelyanskaya OV, Semenov SS, Axenova LE. Evaluating the performance of artificial intelligence-based software for digital mammography characterization. *Digital Diagnostics.* 2024;5(4):695–711. DOI: https://doi.org/10.17816/DD625967

Received: 24.01.2024 **Accepted:** 10.10.2024 **Published online:** 02.12.2024

ECO•VECTOR

Article can be used under the CC BY-NC-ND 4.0 International License
© Eco-Vector, 2024

DOI: https://doi.org/10.17816/DD625967

基于人工智能技术的软件在描述数字乳房造影检查中的性能评估

Yuri A. Vasilev[1,2], Alexander V. Kolsanov[3], Kirill M. Arzamasov[1], Anton V. Vladzymyrskyy[1,4], Olga V. Omelyanskaya[1], Serafim S. Semenov[1], Lubov E. Axenova[1]

[1] Research and Practical Clinical Center for Diagnostics and Telemedicine Technologies, Moscow, Russia;
[2] National Medical and Surgical Center named after N.I. Pirogov, Moscow, Russia;
[3] Samara State Medical University, Samara, Russia;
[4] Sechenov First Moscow State Medical University, Moscow, Russia

摘要

论证。数字乳房造影筛查是早期发现乳腺恶性肿瘤的主要工具，可将死亡率降低20~40%。目前，已开发出许多基于人工智能（AI）的服务来自动分析此类检查。

目的 — 比较三种人工智能服务在不同版本中进行的乳房造影检查评估结果与放射科医生的意见。

材料和方法。比较了乳房造影检查二元评估量表与多种类型和版本的AI服务在诊断准确性指标、马修斯系数和最大尤登指数等方面的差异。

结果。比较分析表明，评估数字乳房造影检查的二元评估量表的选择会影响检测到的病理病例数量和AI服务结果的准确性。此外，还发现了诊断准确性指标对阈值的依赖性。版本3中的AI服务1实现了最佳性能，大多数诊断准确性指标都证实了这一点。

结论。我们的研究结果可能有助于选择AI服务来解读乳房造影筛查数据。通过最大化尤登指数来设置AI服务，可以获得灵敏度和特异性的平衡值，但从临床角度来说，并不总是合理的。

关键词：乳腺恶性肿瘤；数字乳房造影；人工智能服务；诊断准确性指标；尤登指数。

引用本文：
Vasilev YA, Kolsanov AV, Arzamasov KM, Vladzymyrskyy AV, Omelyanskaya OV, Semenov SS, Axenova LE. 基于人工智能技术的软件在描述数字乳房造影检查中的性能评估. *Digital Diagnostics.* 2024;5(4):695–711. DOI: https://doi.org/10.17816/DD625967

收到：24.01.2024 **接受：**10.10.2024 **发布日期：**02.12.2024

ECO•VECTOR
Article can be used under the CC BY-NC-ND 4.0 International License
© Eco-Vector, 2024

ОБОСНОВАНИЕ

В рентгенологии цифровая маммография является основным инструментом для диагностики и единственным инструментом для скрининга злокачественных новообразований (ЗНО) молочной железы. Проведение скрининга позволяет значительно раньше обнаружить патологические изменения молочной железы, связанные со злокачественными новообразованиями, что снижает уровень смертности от ЗНО на 20–40% [1]. С развитием искусственного интеллекта (ИИ) появляется всё больше систем или сервисов на его основе, которые автоматизируют анализ изображений цифровой маммографии [2–4]. Часть исследований показывает, что сервисы искусственного интеллекта (ИИС) достигают высокой точности диагностики, которая в некоторых случаях превосходит результаты врачей-рентгенологов. Чаще всего это касается обнаружения признаков ЗНО на ранних стадиях развития опухоли и/или в случае преобладания фиброгландулярной ткани молочной железы в проекции патологических изменений. Однако есть исследования, указывающие на то, что при интерпретации маммографических изображений точность врачей-рентгенологов всё ещё превышает точность ИИС [5]. Модели машинного обучения — это основные функциональные компоненты ИИС, ответственные за детекцию и сегментацию областей интереса с патологическими изменениями, обработку и классификацию данных и вывод предсказаний или решений на основе этих данных. Сравнение моделей машинного обучения включает в себя расчёт показателей диагностической точности, таких как чувствительность (Sens — Sensetivity) и специфичность (Spec — Specificity), а также анализ площади под характеристической кривой (AUC — Area Under Curve) [6, 7].

Для оценки производительности ИИ необходимо выбрать истинное значение, с которым будут сравниваться результаты ИИС. В основном расчёты проводят относительно выходных данных модели и «золотого» стандарта, который формируется по результатам дополнительных исследований [8, 9]. Кроме того, возможна оценка результатов ИИ путём их сравнения с заключением врача [10, 11]. Основным преимуществом ИИ-систем является возможность их тонкой настройки, однако важным аспектом внедрения и использования ИИС в медицине является проверка точности программного обеспечения (ПО), которое выдаёт вероятность вместо традиционного бинарного результата.

Интерпретация вероятностных результатов требует определения порога отсечения, от которого зависит какая вероятность считается «патологией», а какая — «нормой». Определение оптимального порогового значения вероятности зависит от конкретных целей и контекста применения ИИС. Поскольку распределение вероятностей для несбалансированных данных имеет тенденцию к смещению в сторону класса «норма» [12], выбор значения 0,5 в качестве порога может оказаться неоптимальным. Для максимального выявления случаев ЗНО и сведения к минимуму количества ложно положительных результатов необходима балансировка между чувствительностью и специфичностью модели машинного обучения. Одним из подходов, которым часто пользуются для максимизации значений Sens и Spec, является максимизация их суммы с помощью индекса Юдена [7]. Кроме того, F. Chen и соавт. [13] предложили метод сравнения максимального значения индекса Юдена для нескольких диагностических тестов. Учитывая тот факт, что применение систем искусственного интеллекта в медицинской диагностике может иметь высокие риски при недостаточной их производительности, необходима методология полной оценки потенциала и ограничений в работе таких ИИ-систем.

ЦЕЛЬ

Сравнить результаты оценки цифровых маммографических исследований, выполненной ИИС в нескольких версиях, с заключениями врачей-рентгенологов.

МАТЕРИАЛЫ И МЕТОДЫ

Дизайн исследования

Проведено обсервационное многоцентровое одномоментное выборочное исследование. Дизайн исследования, а также схема формирования наборов данных для проведения анализа представлены на рис. 1.

Критерии соответствия

Критерии включения. В выборку включали пациенток (без учёта их возраста или наличия сопутствующих заболеваний), проходивших цифровую маммографию в период с 22 июля 2020 г. по 29 декабря 2022 г., при наличии в составе медицинских данных изображения в формате DICOM и соответствующей информации для анализа ИИС.

Критерии невключения:

- отсутствие в составе медицинских данных результатов для обработки хотя бы одним из анализируемых ИИС;
- наличие технических дефектов изображений, мешающих корректной интерпретации (например, артефакты, частичное отсутствие данных);
- неполная информация о метаданных, необходимая для анализа.

Дополнительно. Исследования с участием пациенток с имплантами и пациенток после лучевой терапии не выделяли в отдельные подгруппы, и их количество в выборке не отслеживали.

Условия проведения

Данные в итоговой выборке включали в себя результаты обследований, проведённых в 123 амбулаторных медицинских организациях Департамента здравоохранения

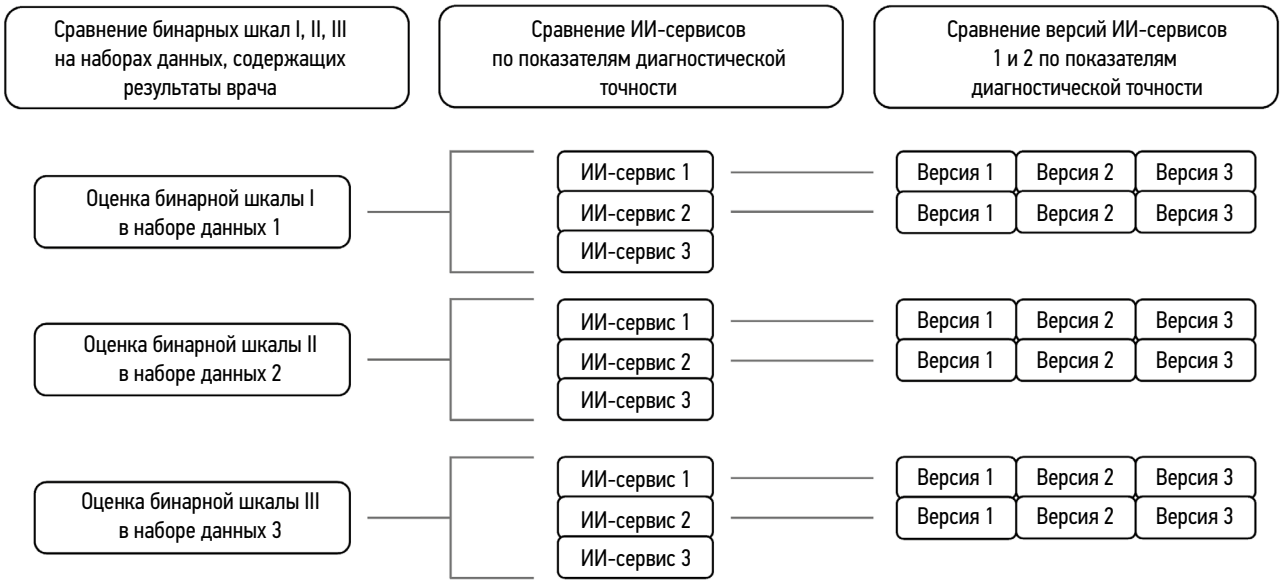

Рис. 1. Дизайн исследования и формирование наборов данных для анализа: ИИ-сервис — сервис искусственного интеллекта.

города Москвы. В исследовании приняли участие 531 врач-рентгенолог по субспециализации маммография, все врачи описывали исследования в медицинских организациях Департамента здравоохранения города Москвы. В качестве истинного значения для сравнения с результатами ИИС использовали заключение врача-рентгенолога по каждому исследованию. За указанный период времени каждый врач описал в среднем по 1250 исследований.

Формирование и анализ данных

В качестве эталонных значений для оценки точности результатов ИИС использовали заключения врачей-рентгенологов, взятые из медицинской документации. Заключения были представлены в виде категорий, соответствующих стандартной системе классификации и интерпретации результатов маммографических исследований BI-RADS 1–6 (Breast Imaging Reporting and Data System), отдельно для каждой молочной железы. Разделение на бинарные диагностические шкалы согласно вероятности наличия ЗНО по системе BI-RADS проводили тремя способами: шкала I — отнесение категории BI-RADS 1–2 к «норме», категории 3–6 — к «патологии»; шкала II — отнесение категории BI-RADS 1–3 к «норме», а категории 4–6 — к «патологии»; шкала III — отнесение категории BI-RADS 1–2 к «норме», а 4–6 — к «патологии» (категория BI-RADS 3 в данной шкале не учитывается).

В исследование было включено три ИИС: ТриоДМ-МТ® (AUC 0,90; специфичность 0,85; чувствительность 0,83; точность 0,84) (АО «Медицинские Технологии лтд», Россия), Цельс® (AUC 0,96) (ООО «Медицинские скрининг системы», Россия) и Lunit INSIGHT MMG® (AUC 0,96; чувствительность 0,89 при оценке исследований совместно с радиологом) (Lunit Inc., Южная Корея) [2–4]. Для каждого маммографического исследования результаты работы ИИС представлены в виде значений вероятности в диапазоне от 0% (низкое подозрение на злокачественность) до 100% (высокое подозрение на злокачественность). Далее по тексту торговые наименования ИИС представлены анонимно и рандомизированы.

Предварительная обработка данных включала удаление строк, в которых отсутствовал результат описания исследования врачом и/или отсутствовал результат работы ИИС. Кроме того, из набора данных исключили исследования, выполненные пациентам мужского пола; исследования, где возраст обследуемой составлял менее 40 или более 100 лет; исследования, где заключение врача не соответствовало системе BI-RADS 1–6 или ни одному из вышеперечисленных ИИС.

После предварительной обработки данных каждой маммографии рассчитывали показатели диагностической точности, включая AUC, чувствительность (Sens), специфичность (Spec), точность (Acc), положительную прогностическую ценность (PPV), коэффициент ложных отрицательных (FNR), коэффициент выявления случаев (CDR), долю ложноположительных заключений (AIR), коэффициент корреляции Мэттьюса (MCC) и индекс Юдена (J). В табл. 1 приведены описания каждой метрики и указаны диагностические шкалы, продемонстрировавшие максимальные значения этих метрик.

Во время исследования ИИС дорабатывали: осуществляли дообучение, тонкую настройку, вносили другие изменения. Каждое изменение версии ИИС соответствовало его доработке. В исследовании учитывали только затрагивающие ядро ИИС изменения, которые влияли на показатели диагностической точности. Таким образом, для ИИС-1 и ИИС-2 было выделено три версии, отражающие последовательные изменения лежащей в основе ПО модели и работающие в разное время. В ИИС-3 существенных изменений не вносили, поэтому отдельных версий не выделяли.

Таблица 1. Описание метрик диагностической точности и диагностические шкалы, продемонстрировавшие самые высокие значения этих метрик

Метрика	Описание метрики	Диагностическая шкала
AUC	Area Under the Curve — площадь под характеристической кривой; отражает способность различать класс, не чувствительна к дисбалансу классов	II и III
Sens	Sensitivity — чувствительность; отражает способность детектировать класс «патология»	III
Spec	Specificity — специфичность; отражает способность детектировать класс «норма»	II
Acc	Accuracy — точность; отражает долю правильно классифицированных объектов от общего числа объектов в выборке, чувствительна к дисбалансу классов	II
PPV	Positive Predictive Value — положительная прогностическая ценность; отражает соответствие детектированного класса «патология» действительно патологическому случаю	I
AIR	Abnormal Interpretation Rate — доля исследований, которые получили заключение «патология» и нуждаются в дополнительных диагностических процедурах; отражает наибольшее количество ложно положительных результатов	I
CDR	Case Detection Rate — коэффициент выявления случаев; отражает выявление случаев патологии независимо от общего числа ложно положительных результатов	I
FNR	False Negative Rate — коэффициент ложных отрицательных; оценивает количество случаев патологии, которые не были детектированы сервисом искусственного интеллекта	I
MCC	Matthews Correlation Coefficien — коэффициент корреляции Мэттьюса; оценивает качество классификации с учётом всех четырёх элементов матрицы ошибок, метрика не чувствительна к дисбалансу классов	I
J	Youden's Index — индекс Юдена	-

Для определения оптимального порога отсечения значения вероятности вычисляли AUC и максимальное значения индекса Юдена. Вычисления проводили с использованием WEB-инструмента, разработанного Московским центром диагностики и телемедицины[1]. Формула для расчёта значения индекса Юдена имеет вид:

$$J = Sens - Spec - 1 \quad (1)$$

где Sens — чувствительность; Spec — специфичность.

С использованием порога отсечения, были рассчитаны бинарные результаты для ИИС. Далее, для сравнения результатов ИИС с заключением врача вычисляли:

- TP — True Positive, количество истинно положительных случаев;
- TN — True Negative, количество истинно отрицательных случаев;
- FP — False Positive, количество ложно положительных случаев;
- FN — False Negative, количество ложно отрицательных случаев.

С использованием полученных значений TP, TN, FP и FN вычисляли следующие метрики точности ИИС (табл. 1) [14]:

$$AUC = \frac{1}{2}\sum_{i=1}^{n-1}(x_{i+1} - x_i) * (y_i + y_{i+1}) \quad (2)$$

где x — значения по оси X (например, ложные положительные), y — значения по оси Y (например, истинные положительные), n — общее количество точек на кривой, i — индекс текущей точки.

$$Sens = \frac{TP}{TP + FN} \quad (3)$$

$$Sens = \frac{TP}{TP + FN} \quad (4)$$

$$Acc = \frac{TP + TN}{FP + FN + TP + TN} \quad (5)$$

[1] С.П. Морозов, А.Е. Андрейченко, С.Ф. Четвериков, и др. Свидетельство о государственной регистрации программы для ЭВМ № 2022617324 Российская Федерация. Веб-инструмент для выполнения ROC анализа результатов диагностических тестов: № 2022616046: заявл. 05.04.2022: опубл. 19.04.2022. Режим доступа: https://roc-analysis.mosmed.ai/ Дата обращения: 20.08.2023 EDN: ECMPNH

$$PPV = \frac{TP}{TP + FP} \quad (6)$$

$$AIR = \frac{TP + FP}{TP + TN + FP + FN} \times 1000 \quad (7)$$

$$CDR = \frac{TP}{TP + TN + FP + FN} \times 1000 \quad (8)$$

$$FNR = \frac{FN}{FN + TP} \quad (9)$$

$$MCC = \frac{TP \times TN + FP + FN}{\sqrt{(TP + FP)(TP + FN)(TN + FP)(TN + FN)}} \quad (10)$$

Для расчёта показателей точности, а также доверительных интервалов мы применяли метод бутстрэппинга (Bootstrapping), который заключается в формировании 100 выборок по 1000 образцов с соотношением категорий 0 («норма») и 1 («патология») равным 9:1 (для диагностической шкалы I), 33:1 (для шкалы II) и 31:1 (для шкалы III), что позволило сымитировать соотношение, рассчитанное в наборах данных 1–3.

Этическая экспертиза

Настоящая работа проведена в рамках ранее одобренного локальным этическим комитетом исследования «Эксперимент по использованию инновационных технологий в области компьютерного зрения для анализа медицинских изображений и дальнейшего применения в системе здравоохранения города Москвы» (Московский эксперимент); (протокол № NCT04489992 от 21 февраля 2020 года).

Статистический анализ

В настоящем исследовании сравнивали точность оценки наличия или отсутствия ЗНО молочной железы для трёх бинарных шкал, составленных на основе заключений врачей-рентгенологов и для трёх ИИС. Для проверки нормальности распределения сформированных наборов данных использовали непараметрический тест Колмогорова–Смирнова.

Чтобы оценить статистическую значимость различий между максимальными значениями индекса Юдена для различных типов и версий ИИС использовали метод, описанный F. Chen и соавт. [13]. Дисперсию (Variance — Var) разности двух независимых индексов Юдена измеряли по формуле:

$$Var(J_1 - J_2) = Var(J_1) + Var(J_2) \quad (11)$$

где J — значение индекса Юдена, а значение Var расчитывается по формуле:

$$Var(J) = Spec^2 \times Var(Sens) + Sens^2 \times Var(Spec) \quad (12)$$

где Spec — специфичность; Senc — чувствительность.

Таким образом, уравнение имеет вид:

$$Var(J_1 - J_2) = Spec_1^2 \times Var(Sens_1) + Sens_1^2 \times \times Var(Spec_1) + Spec_2^2 \times Var(Sens_2) + Sens_2^2 \times \times Var(Spec_2) \quad (13)$$

Статистический тест и двусторонний доверительный интервал для оценки разности двух независимых индексов Юдена (*J*) рассчитывали на основе центральной предельной теоремы:

$$Z = \frac{J_1 - J_2}{\sigma_{D_J}} = \frac{J_1 - J_2}{\sqrt{Var(J_1 - J_2)}} \quad (14)$$

$$d \pm Z_{\alpha/2} \times \sigma_{D_J} = d \pm Z_{\alpha/2} \times \sqrt{Var(J_1 - J_2)} \quad (15)$$

где Z — стандартная нормальная случайная величина, характеризующая отклонение разности от нуля в стандартных отклонениях; Var — дисперсия; d — разность между двумя индексами Юдена; σ_{D_J} — стандартное отклонение разности индексов Юдена.

Статистически значимым выбрано значение *p* меньше 0,05. Доверительный интервал соответствует 95%. Для расчётов использовали библиотеки Pandas, Matplotlib и Seaborn, Scikit-learn, NumPy, Statistics (stats) языка программирования Python (Python Software Foundation, версия 3.11.0).

РЕЗУЛЬТАТЫ

Сравнение бинарных диагностических шкал, составленных на основе заключений врача

Оценка нормальности распределения категорий 1–6 по шкале BI-RADS, выставленных врачом, показала, что распределение данных показателей не соответствует нормальному. На рис. 2 представлены гистограммы распределения категорий BI-RADS. Пики на графике

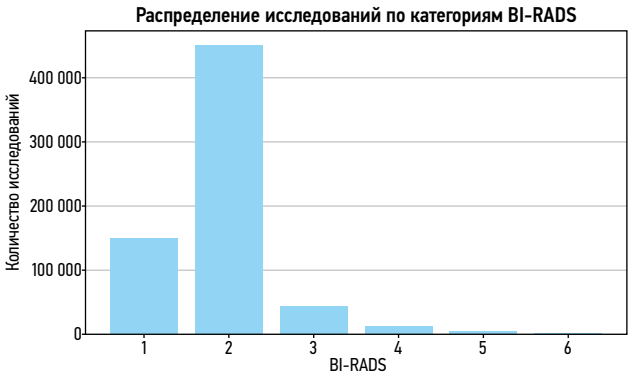

Рис. 2. Распределение категорий 1–6 по шкале BI-RADS, выставленных врачом в ходе описания цифровой маммографии для исследуемых наборов данных: по оси X — категория по шкале BI-RADS 1–6; по оси Y — количество исследований.

соответствуют наиболее вероятным категориям. В данном случае самый высокий пик соответствует категории BI-RADS 2 — «доброкачественные изменения молочной железы», что указывает на отсутствие признаков патологических изменений, ассоциированных с ЗНО, в большинстве исследований, входящих в выборку.

В набор данных 1 и 2 вошло 663 606 исследований, в набор данных 3 — 618 947 исследований, количество случаев патологии составило 64 100, 19 441 и 19 441, а количество случаев нормы —599 506, 644 165 и 599 506 соответственно. Таким образом, частота встречаемости ЗНО в исследуемой выборке данных составляет 9,66% для бинарной шкалы I и 2,9% для бинарной шкалы II и III (рис. 3). Подробная информация о наборах данных представлена в табл. 2 и 3.

Для оценки соответствия результатов врача и ИИС в трёх сформированных наборах данных были рассчитаны показатели диагностической точности (табл. 1 и 4). Можно отметить, что площадь под характеристической кривой AUC для шкалы I значительно отличалась от шкалы II и III, у которых AUC не различается между собой. Кроме того, чувствительность Sens была больше для шкалы III, в то время как специфичность Spec — для шкалы II. Наибольшее количество ложно положительных результатов AIR и самый высокий процент случаев заболевания, оставшихся не детектированными FNR, показала шкала I; самыми низкими перечисленные показатели были

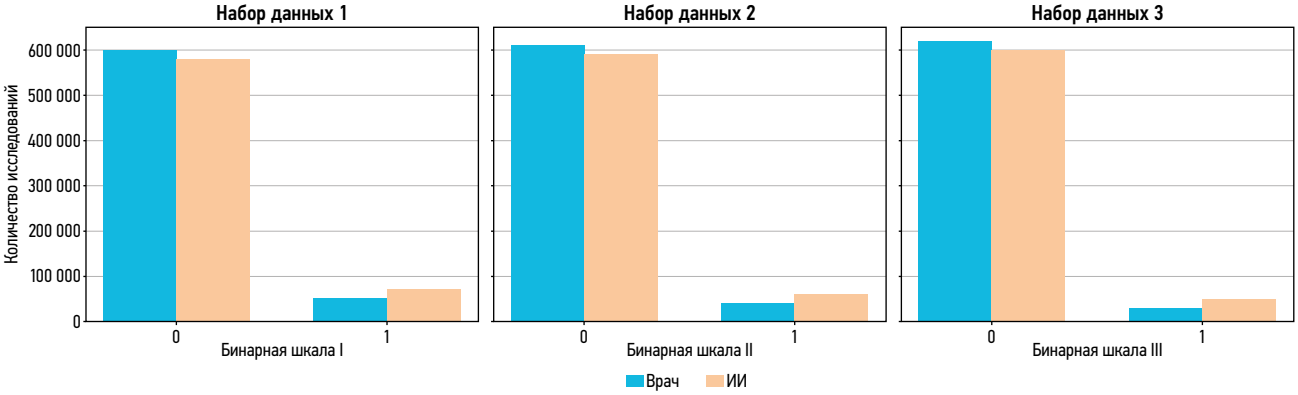

Рис. 3. Сравнение распределения категорий 0–1, выставленных врачами и сервисом искусственного интеллекта для трёх бинарных шкал: по оси X — бинарная шкала I–III; по оси Y — количество исследований; ИИ — искусственный интеллект.

Таблица 2. Количество случаев нормы и патологии в наборах данных 1-3

	Норма	Патология	Все исследования	Количество здоровых на 1 больного
Шкала I	599 506	64 100	663 606	9
Шкала II	644 165	19 441	663 606	33
Шкала III	599 506	19 441	618 947	31

Таблица 3. Количество исследований в наборах данных (период 2020–2022 гг.)

Шкалы	I–II							III					
Количество исследований	663 606							618 947					
Сервисы	1			2			3	1			2		
Количество исследований	545 362			108 763			9481	508 929			101 654		
Версии	1	2	3	1	2	3	-	1	2	3	1	2	3
Количество исследований	90 949	212 968	241 445	4922	46 851	56 990	-	83 828	198 231	226 870	4711	43 687	53 256

Таблица 4. Сервисы искусственного интеллекта и их версии, имевшие наибольшие значения метрик точности по сравнению с диагностическими шкалами

Метрика	Шкала сравнения	ИИС	Номер версии ИИС-1	Номер версии ИИС-2
AUC	I	1	3	1 и 3
	II	1	3	1 и 2
	III	1	3	1 и 2
Sens	I	1 и 2	2 и 3	2 и 3
	II	1 и 2	3	2
	III	1 и 2	3	2
Spec	I	1	3	1
	II	1	1 и 3	1
	III	1	1	1
Acc	I	1	3	1
	II	1	3	1
	III	1	1	1
PPV	I	1	3	1
	II	1	3	1
	III	1	2 и 3	1
AIR	I	3	1	2
	II	3	2	2
	III	3	3	2
CDR	I	1 и 2	2 и 3	2 и 3
	II	1 и 3	3	2
	III	1 и 3	3	2
FNR	I	3	1	1
	II	2	1	1 и 3
	III	2	1	1 и 3
MCC	I	1	3	1
	II	1	3	1
	III	1	3	1
Индекс Юдена	I	1	3	1
	II	1	3	2
	III	1	3	2

Примечание. ИИС — сервис искусственного интеллекта; AUC — площадь под характеристической кривой; Sens — чувствительность; Spec — специфичность; Acc — точность; PPV — положительная прогностическая ценность; AIR — доля исследований, получивших заключение «патология»; CDR — коэффициент выявления случаев; FNR — коэффициент ложных отрицательных; MCC — коэффициент корреляции Мэттьюса.

у шкалы II. Уровень согласованности, измеренный с помощью метрики MCC, также, как и метрики PPV и CDR, показали самые высокие значения в шкале I (табл. 5).

Сравнение ИИС между собой и со шкалами на основе заключений врача

Распределение значений вероятностей наличия патологии в исследовании для ИИС 1–3 представлены на рис. 4. Можно отметить, что распределение вероятностей ИИС наиболее схоже для шкалы II и III. При этом для категории «норма» распределение смещено вправо, особенно у ИИС-2 и -3, а для категории «патология» — для ИИС-1 распределение смещено влево, а для ИИС-2 и -3 — вправо.

Для оценки и сравнения между собой производительности ИИС-1, -2 и -3 использовали те же показатели диагностической точности. По показателям, которые указывают на соответствие результатов работы сервиса мнению врача в определении категорий «норма» и «патология», лидирует ИИС-1, в то время как количество ложноположительных результатов AIR и процент не детектированных реальных случаев заболевания FNR оказались самыми высокими для ИИС-2 и ИИС-3 (табл. 6).

Сравнение версий ИИС между собой

Показатели диагностической точности измерены и для оценки различных версий ИИС-1 и -2 (табл. 7 и 8). Большинство показателей диагностической точности отличались в зависимости от используемой шкалы, однако часть отличий оказалась статистически незначимыми. Таким образом, затруднительно сделать вывод о том какая версия ИИС является наиболее производительной.

Результаты оценки шкал, сервисов и версий, которые имели наибольшие показатели диагностической точности, приведены в табл. 4.

Для сравнения производительности различных типов и версий ИИС, кроме показателей диагностической точности, мы использовали максимальное значение индекса Юдена, которое позволяет оценить баланс между чувствительностью и специфичностью ИИС. Полученные результаты позволяют заключить, что по максимальному значению индекса Юдена лидирует ИИС-1 (табл. 4). При сравнении версий ИИС-1, наилучшие показатели диагностической точности получены для его 3-й версии. Однако, ИИС-2 по индексу Юдена показал наивысший результат для версии 1 по шкале I и для версии 2 — по шкалам II и III. Для всех результатов показаны статистически значимые различия.

ОБСУЖДЕНИЕ

В настоящем исследовании провели сравнение бинарных шкал оценки цифровой маммографии, трёх ИИС и трёх версий ИИС-1 и -2. Для этого рассчитывали классические показатели диагностической точности и индекс Юдена.

Отношение количества обнаруженных случаев ЗНО к общему числу выполненных исследований составляет

Таблица 5. Значения метрик диагностической точности, измеренные для результатов сервиса искусственного интеллекта (ИИС-1)

Метрика	Диагностическая бинарная шкала		
	I	II	III
Порог отсечения	62	74	68
AUC	0,659 [0,654; 0,663]	0,726 [0,717; 0,735] *	0,738 [0,730; 0,745] *
Sens	0,569 [0,560; 0,578]	0,626 [0,609; 0,644]	0,679 [0,664; 0,694] *
Spec	0,748 [0,746; 0,751]	0,826 [0,823; 0,828] *	0,796 [0,793; 0,798]
Acc	0,730 [0,728; 0,733]	0,820 [0,817; 0,822] *	0,792 [0,790; 0,795]
PPV	0,201 [0,198; 0,204] *	0,100 [0,098; 0,103]	0,099 [0,097; 0,101]
AIR	283,280 [280,570; 285,988] *	187,810 [185,199; 190,421]	219,240 [216,787; 221,693]
CDR	56,870 [55,960; 57,780] *	18,790 [18,273; 19,307]	21,730 [21,252; 22,208]
FNR	0,431 [0,422; 0,440] *	0,374 [0,356; 0,391]	0,321 [0,306; 0,336]
MCC	0,211 [0,205; 0,217] *	0,198 [0,190; 0,205]	0,202 [0,196; 0,209]

Примечание. Данные представлены в виде среднего значения [95%ДИ]; * — статистически значимые различия между шкалами I и II, I и III, II и III (ДИ не перекрываются); ДИ — доверительный интервал; AUC —площадь под характеристической кривой; Sens — чувствительность; Spec — специфичность; Acc — точность; PPV — положительная прогностическая ценность; AIR — доля исследований, получивших заключение «патология»; CDR — коэффициент выявления случаев; FNR — коэффициент ложных отрицательных; MCC — коэффициент корреляции Мэттьюса.

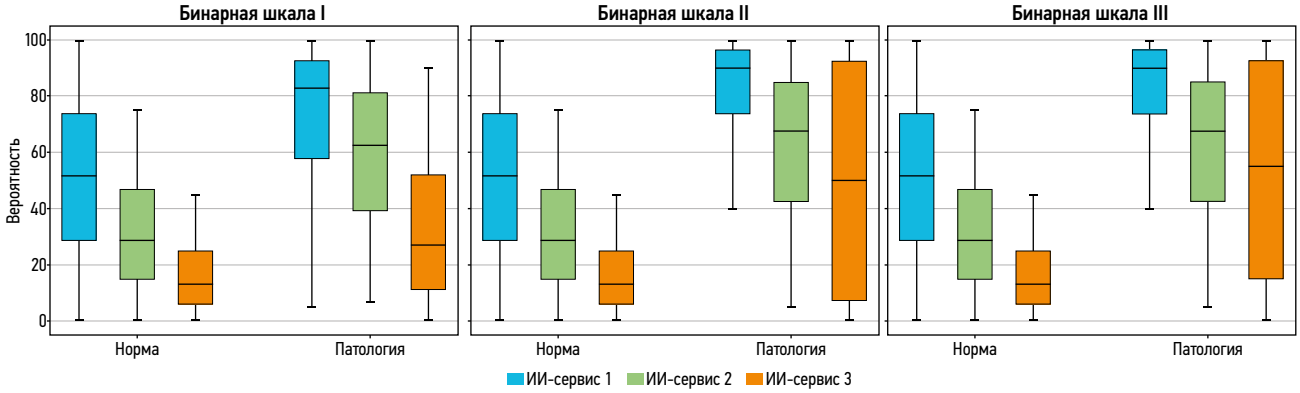

Рис. 4. Распределение результатов работы трёх сервисов искусственного интеллекта при проведении анализа трёх наборов данных: по оси X — варианты сервиса искусственного интеллекта; по оси Y —вероятность; данные представлены в виде: центральная линия — медиана; края «ящика» — первый (Q1) и третий (Q3) квартиль; «усы» — минимальное и максимальное значение данных; ИИ-сервис — сервис на основе искусственного интеллекта.

0,10, 0,03 и 0,03 для шкал I, II и III соответственно. Для скрининга важны различия в формировании диагностических шкал, поскольку необходимо оценивать риск пропуска патологии. Например, для категории BI-RADS 3 требуется дополнительное обследование, по результатам которого часть пациентов может быть отнесена к категориям с более высокой степенью злокачественности. Именно поэтому использование шкалы II позволит снизить вероятность пропуска патологии, так как в данной шкале категория BI-RADS 3 относится к группе «патология».

Примечательно, что в шкале I на частоту встречаемости патологии не влияет как присутствие категории BI-RADS 3 в группе «патология», так и полное отсутствие категории BI-RADS 3 в наборе данных. Однако, добавление этой категории в группу «норма» значительно увеличивает расчётную частоту встречаемости ЗНО в популяции скрининга. Такая же тенденция в категории BI-RADS 3 по шкале I наблюдается и для показателя площади под характеристической кривой AUC, который значимо не различается для шкал II и III.

Сравнение трёх выбранных для исследования ИИС по показателям диагностической точности выявило, что значения метрик AUC, специфичности, чувствительность, точности, PPV, CDR и MCC выше для ИИС-1 по сравнению со всеми шкалами, в то время как, метрика AIR имеет самые высокие значения для ИИС-3, а метрика FNR — для ИИС-2 и -3 в зависимости от бинарной шкалы. В целом эти результаты указывают на лучшую производительность ИИС-1. Сравнение максимальных значений индекса Юдена также показало наибольшую точность для ИИС-1 относительно всех шкал. Тем не менее оценка с помощью индекса Юдена показала статистически значимые различия между всеми шкалами и сервисами, тогда как при использовании доверительных интервалов,

Таблица 6. Значения метрик диагностической точности, измеренные для результатов трёх сервисов искусственного интеллекта относительно заключений врача

Метрика	Бинарная шкала	ИИС-1	ИИС-2	ИИС-3
Порог отсечения	I	64	32	10
	II	75	44	20
	III	74	44	20
AUC	I	0,671 [0,666; 0,676] *	0,647 [0,641; 0,652]	0,597 [0,592; 0,602]
	II	0,750 [0,740; 0,759] *	0,698 [0,689; 0,708]	0,713 [0,704; 0,722]
	III	0,755 [0,746; 0,763] *	0,708 [0,699; 0,717]	0,720 [0,713; 0,728]
Sens	I	0,610 [0,600; 0,620] *	0,602 [0,591; 0,613] *	0,578 [0,569; 0,587]
	II	0,687 [0,669; 0,706] *	0,609 [0,591; 0,627]	0,676 [0,658; 0,693] *
	III	0,689 [0,672; 0,705] *	0,616 [0,598; 0,633]	0,679 [0,664; 0,693] *
Spec	I	0,731 [0,728; 0,734] *	0,691 [0,688; 0,694]	0,616 [0,613; 0,619]
	II	0,812 [0,810; 0,815] *	0,788 [0,785; 0,790]	0,749 [0,746; 0,752]
	III	0,821 [0,819; 0,824] *	0,800 [0,798; 0,803]	0,762 [0,759; 0,765]
Acc	I	0,719 [0,717; 0,722] *	0,682 [0,679; 0,685]	0,612 [0,609; 0,615]
	II	0,809 [0,806; 0,811] *	0,782 [0,779; 0,785]	0,747 [0,744; 0,750]
	III	0,817 [0,815; 0,819] *	0,794 [0,792; 0,797]	0,760 [0,757; 0,762]
PPV	I	0,202 [0,199; 0,205] *	0,178 [0,175; 0,181]	0,143 [0,141; 0,145]
	II	0,102 [0,099; 0,105] *	0,082 [0,079; 0,084]	0,077 [0,075; 0,079]
	III	0,113 [0,110; 0,116] *	0,093 [0,090; 0,095]	0,086 [0,084; 0,088]
AIR	I	302,800 [299,851; 305,749]	338,140 [335,251; 341,029]	403,640 [400,720; 406,560] *
	II	202,600 [200,315; 204,885]	224,330 [221,624; 227,036]	263,320 [260,371; 266,269] *
	III	195,130 [192,823; 197,437]	212,940 [210,594; 215,286]	251,890 [249,124; 254,656] *
CDR	I	61,040 [60,041; 62,039] *	60,210 [59,113; 61,307] *	57,780 [56,889; 58,671]
	II	20,620 [20,062; 21,178] *	18,280 [17,735; 18,825]	20,270 [19,750; 20,790] *
	III	22,040 [21,507; 22,573] *	19,700 [19,131; 20,269]	21,720 [21,260; 22,180] *
FNR	I	0,390 [0,380; 0,400]	0,398 [0,387; 0,409]	0,422 [0,413; 0,431] *
	II	0,313 [0,294; 0,331]	0,391 [0,373; 0,409] *	0,324 [0,307; 0,342]
	III	0,311 [0,295; 0,328]	0,384 [0,367; 0,402] *	0,321 [0,307; 0,336]
MCC	I	0,223 [0,217; 0,230] *	0,186 [0,179; 0,193]	0,118 [0,113; 0,124]
	II	0,212 [0,204; 0,220] *	0,163 [0,155; 0,170]	0,165 [0,158; 0,172]
	III	0,227 [0,219; 0,234] *	0,179 [0,171; 0,187]	0,179 [0,173; 0,185]

Примечание. ИИС — сервис искусственного интеллекта; данные представлены в виде среднего [95% ДИ]; * — статистически значимые различия между сервисами 1 и 2, 1 и 3, 2 и 3 (ДИ не перекрываются); ДИ — доверительный интервал; AUC —площадь под характеристической кривой; Sens — чувствительность; Spec — специфичность; Acc — точность; PPV — положительная прогностическая ценность; AIR — доля исследований, получивших заключение «патология»; CDR — коэффициент выявления случаев; FNR — коэффициент ложных отрицательных; MCC — коэффициент корреляции Мэттьюса.

рассчитанных методом бутстрэппинга, метрика точности CDR и чувствительность значимо не различались между некоторыми сервисами.

При выборе ИИС и их версий так же, как и в случае бинарных шкал, важно учитывать контекст целей их использования. Например, при необходимости раннего обнаружения рентгенологических признаков ЗНО основным показателем диагностической точности будет чувствительность Sens, так как ИИС должен обнаруживать как можно больше действительно положительных, то есть патологических случаев. Второй важный показатель — это метрика FNR, минимизация которой позволит снизить количество пропущенных случаев патологии. Согласно результатам настоящего исследования, наибольшую чувствительность имеют ИИС-1 и ИИС-2. Однако, самое высокое значение показателя FNR было получено для ИИС-2 по отношению к шкале II и III. Что касается выбора версии, то в данном случае лучше всего соответствует цели применение ИИС-1 в версии 3, а ИИС-2 — в версии 2.

При необходимости получить максимальную точность

Таблица 7. Значения метрик диагностической точности, измеренные для результатов трёх версий сервиса искусственного интеллекта 1 относительно заключения врача

Шкала	ИИС	Версия ИИС	Порог отсечения	AUC	Sens	Spec	Acc
I	1	1	29	0,633 [0,627; 0,638]	0,617 [0,607; 0,627]	0,648 [0,645; 0,652]	0,645 [0,642; 0,648]
		2	68	0,674 [0,669; 0,679]	0,643 [0,634; 0,653] *	0,705 [0,702; 0,708]	0,699 [0,696; 0,702]
		3	66	0,702 [0,697; 0,706] *	0,647 [0,638; 0,656] *	0,757 [0,754; 0,760] *	0,746 [0,743; 0,748] *
II	1	1	57	0,684 [0,674; 0,693]	0,525 [0,506; 0,545]	0,842 [0,840; 0,844] *	0,833 [0,830; 0,835]
		2	78	0,750 [0,741; 0,760]	0,683 [0,664; 0,702]	0,817 [0,815; 0,819]	0,813 [0,811; 0,815]
		3	79	0,782 [0,774; 0,791] *	0,725 [0,708; 0,742] *	0,840 [0,837; 0,842] *	0,836 [0,834; 0,839] *
III	1	1	57	0,701 [0,692; 0,711]	0,548 [0,530; 0,566]	0,855 [0,853; 0,857] *	0,845 [0,843; 0,847] *
		2	78	0,756 [0,746; 0,766]	0,678 [0,659; 0,698]	0,833 [0,831; 0,836]	0,828 [0,826; 0,831]
		3	75	0,789 [0,783; 0,796] *	0,758 [0,745; 0,770] *	0,821 [0,819; 0,823]	0,819 [0,817; 0,821]

Шкала	ИИС	Версия ИИС	PPV	AIR	CDR	FNR	MCC
I	1	1	0,163 [0,161; 0,166]	378,070 [375,137; 381,003] *	61,690 [60,650; 62,730]	0,383 [0,373; 0,393] *	0,164 [0,157; 0,171]
		2	0,195 [0,193; 0,198]	329,660 [326,815; 332,505]	64,340 [63,384; 65,296] *	0,357 [0,347; 0,366]	0,223 [0,216; 0,229]
		3	0,228 [0,225; 0,231] *	283,710 [280,851; 286,569]	64,670 [63,768; 65,572] *	0,353 [0,344; 0,362]	0,269 [0,263; 0,275] *
II	1	1	0,093 [0,090; 0,097]	169,010 [166,841; 171,179]	15,760 [15,175; 16,345]	0,475 [0,455; 0,494] *	0,167 [0,158; 0,176]
		2	0,104 [0,101; 0,106]	198,140 [195,926; 200,354] *	20,500 [19,931; 21,069]	0,317 [0,298; 0,336]	0,214 [0,206; 0,222]
		3	0,123 [0,120; 0,126] *	177,240 [174,831; 179,649]	21,750 [21,234; 22,266] *	0,275 [0,258; 0,292]	0,253 [0,245; 0,260] *
III	1	1	0,111 [0,108; 0,115]	158,040 [155,998; 160,082]	17,540 [16,969; 18,111]	0,452 [0,434; 0,470] *	0,195 [0,186; 0,203]
		2	0,119 [0,115; 0,122] *	183,040 [180,595; 185,485]	21,710 [21,078; 22,342]	0,322 [0,302; 0,341]	0,233 [0,224; 0,242]
		3	0,123 [0,121; 0,125] *	197,480 [195,148; 199,812] *	24,240 [23.826; 24,654] *	0,242 [0,230; 0,255]	0,256 [0,250; 0,262] *

Примечание. ИИС — сервис искусственного интеллекта; данные представлены в виде среднего [95% ДИ]; * — ДИ не перекрываются, что указывает на статистическую значимость различий; ДИ — доверительный интервал; AUC —площадь под характеристической кривой; Sens — чувствительность; Spec — специфичность; Acc — точность; PPV — положительная прогностическая ценность; AIR — доля исследований, получивших заключение «патология»; CDR — коэффициент выявления случаев; FNR — коэффициент ложных отрицательных; MCC — коэффициент корреляции Мэттьюса.

DOI: https://doi.org/10.17816/DD625967

Таблица 8. Значение метрик диагностической точности, измеренные для результатов трёх версий сервиса искусственного интеллекта 2 относительно заключения врача

Шкала	ИИС	Версия ИИС	Порог отсечения	AUC	Sens	Spec	Acc
I	2	1	32	0,660 [0,655; 0,665] *	0,592 [0,581; 0,602]	0,728 [0,725; 0,731] *	0,714 [0,712; 0,71] *
		2	30	0,647 [0,642; 0,652]	0,621 [0.611; 0,631] *	0,673 [0.670; 0,676]	0,668 [0,665; 0,671]
		3	32	0,654 [0,649; 0,660] *	0,619 [0,609; 0,629] *	0,690 [0,687; 0,693]	0,683 [0,680; 0,685]
II	2	1	44	0,712 [0,702; 0,721] *	0,587 [0,568; 0,606]	0,837 [0,834; 0,839]*	0,829 [0,827; 0,832] *
		2	42	0,708 [0,700; 0,716] *	0,653 [0,637; 0,669] *	0,763 [0,760; 0,765]	0,759 [0,757; 0,762]
		3	44	0,688 [0,679; 0,696]	0,582 [0,566; 0,598]	0,793 [0,790; 0,795]	0,786 [0,784; 0,789]
III	2	1	44	0,709 [0,701; 0,718] *	0,576 [0,560; 0,593]	0,843 [0,841; 0,845] *	0,834 [0,832; 0,836] *
		2	39	0,722 [0,714; 0,731] *	0,688 [0,672; 0,705] *	0,756 [0,753; 0,759]	0,754 [0,751; 0,756]
		3	44	0,698 [0,689; 0,706]	0,587 [0,570; 0,604]	0,808 [0,806; 0,810]	0,801 [0,799; 0,803]

Шкала	ИИС	Версия ИИС	PPV	AIR	CDR	FNR	MCC
I	2	1	0,195 [0,192; 0,198] *	304,020 [301,225; 306,815]	59,190 [58,143; 60,237]	0,408 [0,398; 0,419] *	0,209 [0,202; 0,216] *
		2	0,174 [0,172; 0,177]	356,470 [353,548; 359,392] *	62,110 [61,135; 63,085] *	0,379 [0,369; 0,389]	0,184 [0,178; 0,191]
		3	0,182 [0,179; 0,184]	341,050 [338,332; 343,768]	61,880 [60,877; 62,883]*	0,381 [0,371; 0,391]	0,195 [0,189; 0,202]
II	2	1	0,100 [0,097; 0,104] *	175,920 [173,412; 178,428]	17,600 [17,029; 18,171]	0,413 [0,394; 0,432] *	0,190 [0,181; 0,199] *
		2	0,079 [0,077; 0,080]	249,890 [247,158; 252,622] *	19,590 [19,115; 20,065] *	0,347 [0,331; 0,363]	0,164 [0,158; 0,170]
		3	0,080 [0,078; 0,082]	218,500 [216,045; 220,955]	17,470 [16,991; 17,949]	0,418 [0,402; 0,434] *	0,155 [0,148; 0,162]
III	2	1	0,108 [0,105; 0,111] *	170,700 [168,638; 172,762]	18,440 [17,907; 18,973]	0,424 [0,407; 0,440] *	0,196 [0,188; 0,204] *
		2	0,085 [0,083; 0,088]	258,390 [255,703; 261,077] *	22,030 [21,511; 22,549] *	0,312 [0,295; 0,328]	0,179 [0,172; 0,186]
		3	0,092 [0,089; 0,095]	204,570 [202,244; 206,896]	18,790 [18,255; 19,325]	0,413 [0,396; 0,430] *	0,173 [0,165; 0,180]

Примечание. ИИС — сервис искусственного интеллекта; данные представлены в виде среднего [95% ДИ]; * — ДИ не перекрываются, что указывает на статистическую значимость различий; ДИ — доверительный интервал; AUC —площадь под характеристической кривой; Sens — чувствительность; Spec — специфичность; Acc — точность; PPV — положительная прогностическая ценность; AIR — доля исследований, получивших заключение «патология»; CDR — коэффициент выявления случаев; FNR — коэффициент ложных отрицательных; MCC — коэффициент корреляции Мэттьюса.

DOI: https://doi.org/10.17816/DD625967

интерпретации важна специфичность, для уменьшения числа ложно положительных результатов, и значение метрики PPV, которая позволяет убедиться, что большинство положительных результатов классификации действительно являются патологическими случаями. ИИС-1 имеет самую высокую эффективность в таких случаях. При этом для различных версий ИИС-1 значения метрик специфичности и PPV отличались для разных шкал.

Снижение метрики AIR позволяет сократить время, которое врачи-рентгенологи тратят на дополнительную интерпретацию исследования, если классификация ИИС ясна и надёжна. В нашем исследовании самое низкое значение AIR продемонстрировал ИИС-1 относительно всех шкал.

Чтобы получить общую оценку правильности классификации случаев «норма» и «патология» для ИИС и их версий необходимо обратить внимание на следующие метрики: точность Acc, высокое значение которой отражает в какой мере оба класса могут быть правильно классифицированы; коэффициент Мэтьюса, который оценивает общую производительность классификатора, учитывая все аспекты матрицы ошибок. В настоящем исследовании самую высокую общую оценку правильности классификации имеет ИИС-1 в версии 3. Важно отметить, что результаты работы ИИС сопоставляли с разметкой, выполненной врачом, и приведённой к соответствующему классу, что накладывает определенные ограничения, поскольку важно знать показатели диагностической точности врача-рентгенолога. Диагностическую точность врача можно оценить на эталонном наборе данных, в котором истинное значение определено по данным гистологии. Такое исследование уже было проведено и показало высокую диагностическую точность врачей-рентгенологов (AUC составляет 0,928) [15]. В настоящем исследовании мы получили более низкие значения AUC для выбранных ИИС, что свидетельствует о необходимости доработки решений, что и было выполнено в период с 2020 по 2022 год. С другой стороны, важно обращать внимание на значения показателей чувствительности и специфичности, а они уступают таковым для врача-рентгенолога [15]. В контексте исследования, описанного в настоящей статье, мы не ставили задачу оптимизировать настройку того или иного показателя. Важно заметить, что ИИС при одном и том же значении AUC может быть настроен на любое значение чувствительности. Например, настройка на чувствительность, близкую к 100%, позволит не пропускать патологию, но при этом даст большое количество ложно положительных результатов. В последующих работах мы планируем детально изучить возможности тонкой настройки ИИС с целью оптимизации показателей чувствительности и специфичности.

Применение технологий ИИ в маммографии в первую очередь видится в замене первого чтения, что будет способствовать повышению точности диагностики ЗНО молочных желёз [16], за счёт увеличения чувствительности. Возможен альтернативный способ применения ИИ — в качестве инструмента для сортировки исследований, когда настройки чувствительности близки к 100%. В этом случае врачам-рентгенологам можно не описывать исследования, которые ИИ классифицировал как «без патологии», а сразу передавать их в виде электронной медицинской записи. Такой способ показал свою перспективность для автономной сортировки результатов флюорографии в недавнем исследовании [17]. Что касается маммографии, такой сценарий может быть менее эффективным из-за наличия многочисленной группы доброкачественных изменений, которые также могут требовать внимания и дополнительного изучения.

Ограничения исследования

Данное исследование содержит результаты первых трёх лет масштабного исследования «Эксперимент по использованию инновационных технологий в области компьютерного зрения для анализа медицинских изображений и дальнейшего применения в системе здравоохранения города Москвы» [18] и не затрагивает вопросов оптимальной настройки ИИС. Ограничением исследования является то, что показатель AUC может быть недостаточно информативным для оценки производительности ИИС в клинической среде, поскольку выбор конкретного порога не всегда применим к реальным условиям использования сервиса. Кроме того, метрики чувствительности Sens и специфичности Spec не учитывают распространенность заболевания в популяции. Именно поэтому в дальнейших исследованиях мы планируем применять другие методы оценки эффективности использования ИИС в клинической практике, а также использовать результаты гистологической верификации в качестве истинных значений. Важно отметить, что в настоящее исследование включены только маммографические исследования, содержащие результаты обработки ИИС, при этом не анализировали маммограммы, по которым ИИС не вернул результата. Кроме того, в настоящем исследовании не уделяли внимания оценке качества работы ИИС с исследованиями молочных желёз при наличии инородных тел (имплантов) и с изменениями, вызванными лучевой терапией, что, несомненно, представляет большой практический интерес и будет являться целью одной из следующих работ.

ЗАКЛЮЧЕНИЕ

В настоящем исследовании показано, что выбор способа формирования бинарной шкалы «норма/патология» влияет на результаты сравнительной оценки метрик диагностической точности различных типов и версий ИИС. В то же время индекс Юдена позволяет обнаружить статистически значимую разницу между значениями показателей точности ИИС и диагностических шкал, а выбор метрик для проведения сравнительной оценки ИИС зависит от клинической задачи. С другой

стороны, настройка ИИС методом максимизации индекса Юдена позволяет получать сбалансированные значения чувствительности и специфичности, что не всегда может быть целесообразно с клинической точки зрения.

ДОПОЛНИТЕЛЬНАЯ ИНФОРМАЦИЯ

Источник финансирования. Данная статья подготовлена авторским коллективом в рамках НИР/НИОКР «Научные методологии устойчивого развития технологий искусственного интеллекта в медицинской диагностике» (№ ЕГИСУ: 123031500004-5) в соответствии с Приказом от 21.12.2022 № 1196 «Об утверждении государственных заданий, финансовое обеспечение которых осуществляется за счёт средств бюджета города Москвы государственным бюджетным (автономным) учреждениям подведомственным Департаменту здравоохранения города Москвы, на 2023 год и плановый период 2024 и 2025 годов» Департамента здравоохранения города Москвы.

Конфликт интересов. Авторы декларируют отсутствие явных и потенциальных конфликтов интересов, связанных с публикацией настоящей статьи.

Вклад авторов. Авторы подтверждают соответствие своего авторства международным критериям ICMJE (все авторы внесли существенный вклад в разработку концепции, проведение исследования и подготовку статьи, прочли и одобрили финальную версию перед публикацией). Наибольший вклад распределён следующим образом: Ю.А. Васильев, А.В. Владзимирский, О.В. Омелянская, А.В. Колсанов — концепция исследования; К.М. Арзамасов — планирование и руководство исследованием; С.С. Семёнов — анализ данных; Л.Е. Аксёнова — анализ данных, написание текста публикации.

ADDITIONAL INFORMATION

Funding source. This article was prepared by a group of authors as a part of the research and development effort titled "Scientific methodologies for sustainable development of artificial intelligence technologies in medical diagnostics" (USIS No.: 123031500004-5) in accordance with the Order No. 1196 dated December 21, 2022 "On approval of state assignments funded by means of allocations from the budget of the city of Moscow to the state budgetary (autonomous) institutions subordinate to the Moscow Health Care Department, for 2023 and the planned period of 2024 and 2025" issued by the Moscow Health Care Department.

Competing interests. The authors declare that they have no competing interests.

Authors' contribution. All authors made a substantial contribution to the conception of the work, acquisition, analysis, interpretation of data for the work, drafting and revising the work, final approval of the version to be published and agree to be accountable for all aspects of the work. Yu.A. Vasiliev, A.V. Vladzimirskyy, O.V. Omelyanskaya, A.V. Kolsanov — research concept; K.M. Arzamasov — planning and directing the research; S.S. Semenov — data analysis; L.E. Axenova — data analysis, text writing.

СПИСОК ЛИТЕРАТУРЫ

1. Seely J.M., Alhassan T. Screening for breast cancer in 2018-what should we be doing today? // Curr Oncol. 2018. Vol. 25, Suppl. 1. P. S115–S124. doi: 10.3747/co.25.3770

2. Кандоба В.И. Искусственный интеллект в скрининговой маммографии. Клиническое использование, проблемы и направления развития [интернет]. Режим доступа: https://www.itmportal.ru/upload/iblock/69e/7q981uhfaxjhcntal0exngxtq43xeth2/2.2.3.-Kandoba-ITM_AI-2022.pdf Дата обращения: 20.08.2023

3. Цельс. Система поддержки принятия врачебных решений на базе технологий искусственного интеллекта для анализа цифровых медицинских изображений. Маммография [интернет]. Режим доступа: https://celsus.ai/products-mammography/ Дата обращения: 20.08.2023

4. Kim H.E., Kim H.H., Han B.K., et al. Changes in cancer detection and false-positive recall in mammography using artificial intelligence: a retrospective, multireader study // Lancet Digit Health. 2020. Vol. 2, N 3. P. e138–e148. doi: 10.1016/S2589-7500(20)30003-0

5. Yoon J.H., Strand F., Baltzer P.A.T., et al. Standalone AI for Breast Cancer Detection at Screening Digital Mammography and Digital Breast Tomosynthesis: A Systematic Review and Meta-Analysis // Radiology. 2023. Vol. 307, N 5. ID: e222639. doi: 10.1148/radiol.222639

6. Zhou X.-H., Obuchowski N.A., McClish D.K. Statistical Methods in Diagnostic Medicine. NJ: John Wiley & Sons, Inc.; 2011. doi: 10.1002/9780470906514

7. Habibzadeh F., Habibzadeh P,, Yadollahie M. On determining the most appropriate test cut-off value: the case of tests with continuous results // Biochem Med (Zagreb). 2016. Vol. 26, N 3. P. 297–307. doi: 10.11613/BM.2016.034

8. Schaffter T., Buist D.S.M., Lee C.I., et al. Evaluation of Combined Artificial Intelligence and Radiologist Assessment to Interpret Screening Mammograms // JAMA Netw Open. 2020. Vol. 3, N 3. ID: e200265. doi: 10.1001/jamanetworkopen.2020.0265

9. McKinney S.M., Sieniek M., Godbole V., et al. International evaluation of an AI system for breast cancer screening // Nature. 2020. Vol. 577, N 7788. P. 89–94. doi: 10.1038/s41586-019-1799-6

10. Nam J.G., Kim M., Park J., et al. Development and validation of a deep learning algorithm detecting 10 common abnormalities on chest radiographs // Eur Respir J. 2021. Vol. 57, N 5. ID: 2003061. doi: 10.1183/13993003.03061-2020

11. Сахнов С.Н., Аксенов К.Д., Аксенова Л.Е., и др. Разработка модели скрининга катаракты с использованием открытого набора данных и алгоритмов глубокого машинного обучения. Офтальмохирургия. 2022. № S4. С. 13–20. EDN: VEGPAW doi: 10.25276/0235-4160-2022-4S-13-20

12. King G., Zeng L. Logistic Regression in Rare Events Data // Political Analysis. 2001. Vol. 9, N 2. P. 137–163. doi: 10.1093/oxfordjournals.pan.a004868

13. Chen F., Xue Y., Tan M.T., Chen P. Efficient statistical tests to compare Youden index: accounting for contingency correlation // Stat Med. 2015. Vol. 34, N 9. P. 1560–1576. doi: 10.1002/sim.6432

14. Васильев Ю.А., Владзимирский А.В., Шарова Д.Е., и др. Клинические испытания систем искусственного интеллекта (лучевая

диагностика). Москва: Государственное бюджетное учреждение здравоохранения города Москвы «Научно-практический клинический центр диагностики и телемедицинских технологий Департамента здравоохранения города Москвы», 2023. 40 с. EDN: PUIJLD

15. Арзамасов К.М., Васильев Ю.А., Владзимирский А.В., и др. Применение компьютерного зрения для профилактических исследований на примере маммографии // Профилактическая медицина. 2023. Т. 26, № 6. С. 117–123. EDN: YBKHPS doi: 10.17116/profmed202326061117

16. Васильев Ю.А., Тыров И.А., Владзимирский А.В., и др. Двойной просмотр результатов маммографии с применением технологий искусственного интеллекта: новая модель организации массовых профилактических исследований // Digital Diagnostics. 2023. Т. 4, № 2. С. 93–104. EDN: VRIEOH doi: 10.17816/DD321423

17. Васильев Ю.А., Тыров И.А., Владзимирский А.В., и др. Новая модель организации массовых профилактических исследований, основанная на автономном искусственном интеллекте для сортировки результатов флюорографии // Здоровье населения и среда обитания — ЗНиСО. 2023. Т. 31, № 11. С. 23–32. EDN: SYIQBX doi: 10.35627/2219-5238/2023-31-11-23-32

18. Владзимирский А.В., Васильев Ю.А., Арзамасов К.М., и др. Компьютерное зрение в лучевой диагностике: первый этап Московского эксперимента. Москва: Издательские решения, 2022. EDN: FOYLXK

REFERENCES

1. Seely JM, Alhassan T. Screening for breast cancer in 2018-what should we be doing today? *Curr Oncol.* 2018;25(suppl 1):S115–S124. doi: 10.3747/co.25.3770

2. Artificial intelligence in mammography screening. *Clinical applications, issues and directions for development* [Internet; cited 20 August 2023]. Available from: https://www.itmportal.ru/upload/iblock/69e/7q981uhfaxjhcntal0exngxtq43xeth2/2.2.3.-Kandoba-ITM_AI-2022.pdf (in Russ.)

3. Celsus — *AI-software for analysis of X-ray and CT studies.* Mammography [Internet; cited 20 Aug 2023]. Available from: https://celsus.ai/products-mammography/

4. Kim HE, Kim HH, Han BK, et al. Changes in cancer detection and false-positive recall in mammography using artificial intelligence: a retrospective, multireader study. *Lancet Digit Health.* 2020;2(3):e138–e148. doi: 10.1016/S2589-7500(20)30003-0

5. Yoon JH, Strand F, Baltzer PAT, et al. Standalone AI for Breast Cancer Detection at Screening Digital Mammography and Digital Breast Tomosynthesis: A Systematic Review and Meta-Analysis. *Radiology.* 2023;307(5):e222639. doi: 10.1148/radiol.222639

6. Zhou X-H, Obuchowski NA, McClish DK. *Statistical Methods in Diagnostic Medicine.* NJ: John Wiley & Sons, Inc.; 2011. doi: 10.1002/9780470906514

7. Habibzadeh F, Habibzadeh P, Yadollahie M. On determining the most appropriate test cut-off value: the case of tests with continuous results. *Biochem Med (Zagreb).* 2016;26(3):297–307. doi: 10.11613/BM.2016.034

8. Schaffter T, Buist DSM, Lee CI, et al. Evaluation of Combined Artificial Intelligence and Radiologist Assessment to Interpret Screening Mammograms. *JAMA Netw Open.* 2020;3(3):e200265. doi: 10.1001/jamanetworkopen.2020.0265

9. McKinney SM, Sieniek M, Godbole V, et al. International evaluation of an AI system for breast cancer screening. *Nature.* 2020;577(7788):89–94. doi: 10.1038/s41586-019-1799-6

10. Nam JG, Kim M, Park J, et al. Development and validation of a deep learning algorithm detecting 10 common abnormalities on chest radiographs. *Eur Respir J.* 2021;57(5):2003061. doi: 10.1183/13993003.03061-2020

11. Sakhnov SN, Axenov KD, Axenova LE, et al. Development of a cataract screening model using an open dataset and deep machine learning algorithms. *Fyodorov Journal of Ophthalmic Surgery.* 2022;(S4):13–20. EDN: VEGPAW doi: 10.25276/0235-4160-2022-4S-13-20

12. King G, Zeng L. Logistic Regression in Rare Events Data. *Political Analysis.* 2001;9(2):137–163. doi: 10.1093/oxfordjournals.pan.a004868

13. Chen F, Xue Y, Tan MT, Chen P. Efficient statistical tests to compare Youden index: accounting for contingency correlation. *Stat Med.* 2015;34(9):1560–1576. doi: 10.1002/sim.6432

14. Vasiliev YuA, Vladzimirsky AV, Sharova DE, et al. *Clinical trials of artificial intelligence systems (radiation diagnostics).* Moscow: State budgetary healthcare institution of the city of Moscow «Scientific and Practical Clinical Center for Diagnostics and Telemedicine Technologies of the Moscow Health Department». 2023. 40 p. (In Russ.) EDN: PUIJLD

15. Arzamasov KM, Vasilev YuA, Vladzymyrskyy AV, et al. The use of computer vision for the mammography preventive research. *The Russian Journal of Preventive Medicine.* 2023;26(6):117–123. EDN: YBKHPS doi: 10.17116/profmed202326061117

16. Vasilev YuA, Tyrov IA, Vladzymyrskyy AV, et al. Double-reading mammograms using artificial intelligence technologies: A new model of mass preventive examination organization. *Digital Diagnostics.* 2023;4(2):93–104. EDN: VRIEOH doi: 10.17816/DD321423

17. Vasilev YuA, Tyrov IA, Vladzymyrskyy AV, et al. A New Model of Organizing Mass Screening Based on Stand-Alone Artificial Intelligence Used for Fluorography Image Triage. *Public Health and Life Environment — PH&LE.* 2023;31(11):23-32. EDN: SYIQBX doi: 10.35627/2219-5238/2023-31-11-23-32

18. Vladzimirskyy AV, Vasilev YuA, Arzamasov KM, et al. *Computer vision in radiology: the first stage of the Moscow experiment.* Moscow: Izdatel'skie resheniya; 2022. (In Russ.) EDN: FOYLXK

ОБ АВТОРАХ

*** Арзамасов Кирилл Михайлович,** канд. мед. наук;
адрес: Россия, 127051, Москва, ул. Петровка, д. 24, стр. 1;
ORCID: 0000-0001-7786-0349;
eLibrary SPIN: 3160-8062;
e-mail: ArzamasovKM@zdrav.mos.ru

AUTHORS' INFO

*** Kirill M. Arzamasov,** MD, Cand. Sci. (Medicine);
address: 24 bldg. 1 Petrovka str., 127051, Moscow, Russia;
ORCID: 0000-0001-7786-0349;
eLibrary SPIN: 3160-8062;
e-mail: ArzamasovKM@zdrav.mos.ru

Васильев Юрий Александрович, канд. мед. наук;
ORCID: 0000-0002-5283-5961;
eLibrary SPIN: 4458-5608;
e-mail: VasilevYA1@zdrav.mos.ru

Колсанов Александр Владимирович, д-р мед. наук, профессор;
ORCID: 0000-0002-4144-7090;
eLibrary SPIN: 2028-6609;
e-mail: a.v.kolsanov@samsmu.ru

Владзимирский Антон Вячеславович, д-р мед. наук, профессор;
ORCID: 0000-0002-2990-7736;
eLibrary SPIN: 3602-7120;
e-mail: VladzimirskijAV@zdrav.mos.ru

Омелянская Ольга Васильевна;
ORCID: 0000-0002-0245-4431;
eLibrary SPIN: 8948-6152;
e-mail: OmelyanskayaOV@zdrav.mos.ru

Семёнов Серафим Сергеевич;
ORCID: 0000-0003-2585-0864;
eLibrary SPIN: 4790-0416;
e-mail: SemenovSS3@zdrav.mos.ru

Аксёнова Любовь Евгеньевна;
ORCID: 0000-0003-0885-1355;
eLibrary SPIN: 7705-6293;
e-mail: AksenovaLE@zdrav.mos.ru

Yuriy A. Vasilev, MD, Cand. Sci. (Medicine);
ORCID: 0000-0002-5283-5961;
eLibrary SPIN: 4458-5608;
e-mail: VasilevYA1@zdrav.mos.ru

Alexander V. Kolsanov, MD, Dr. Sci. (Medicine), Professor;
ORCID: 0000-0002-4144-7090;
eLibrary SPIN: 2028-6609;
e-mail: a.v.kolsanov@samsmu.ru

Anton V. Vladzymyrskyy, MD, Dr. Sci. (Medicine), Professor;
ORCID: 0000-0002-2990-7736;
eLibrary SPIN: 3602-7120;
e-mail: VladzimirskijAV@zdrav.mos.ru

Olga V. Omelyanskaya;
ORCID: 0000-0002-0245-4431;
eLibrary SPIN: 8948-6152;
e-mail: OmelyanskayaOV@zdrav.mos.ru

Serafim S. Semenov;
ORCID: 0000-0003-2585-0864;
eLibrary SPIN: 4790-0416;
e-mail: SemenovSS3@zdrav.mos.ru

Lubov E. Axenova;
ORCID: 0000-0003-0885-1355;
eLibrary SPIN: 7705-6293;
e-mail: AksenovaLE@zdrav.mos.ru

* Автор, ответственный за переписку / Corresponding author

DOI: https://doi.org/10.17816/DD629345

Нейроэндокринные опухоли желудка и поджелудочной железы: диагностические возможности радиомики, проблемы и пути их решения

Н.В. Нуднов[1,2,3], Э.С.-А. Шахвалиева[1], Д.Г. Карелидзе[1], А.А. Борисов[1], М.Е. Иванников[1]

[1] Российский научный центр рентгенорадиологии, Москва, Россия;
[2] Российская медицинская академия непрерывного профессионального образования, Москва, Россия;
[3] Российский университет дружбы народов имени Патриса Лумумбы, Москва, Россия

АННОТАЦИЯ

Обоснование. В настоящее время радиомика является многообещающим и перспективным инструментом в диагностике и лечении нейроэндокринных новообразований различной локализации. Этот метод часто используют для дифференциальной диагностики нейроэндокринных опухолей желудочно-кишечного тракта с другими новообразованиями данной локализации.

Цель — оценить возможности применения радиомики для дифференциальной диагностики нейроэндокринных опухолей желудка и поджелудочной железы.

Материалы и методы. В исследование включены данные 12 пациентов с морфологически верифицированными новообразованиями желудка (6 — с нейроэндокринной опухолью и 6 — с аденокарциномой) и данные 22 пациентов с морфологически верифицированными новообразованиями поджелудочной железы (11 — с нейроэндокринной опухолью и 11 — с аденокарциномой). Всем пациентам до лечения в Российском научном центре рентгенорадиологии выполнено компьютерно-томографическое (КТ) исследование органов брюшной полости с внутривенным контрастированием. Показатели радиомики рассчитаны в области опухоли желудка и поджелудочной железы, которую сегментировали вручную в нативную фазу КТ-исследования. Обработку результатов и статистический анализ проводили с использованием Microsoft Office Excel и свободной среды разработки программного обеспечения с открытым исходным кодом для языка программирования R — R-Studio.

Результаты. На примерах КТ-исследований продемонстрированы типичные и нетипичные визуальные признаки нейроэндокринных опухолей желудка и поджелудочной железы, особенности контрастирования, локализации и структуры новообразований. Выявлено 15 показателей радиомики, которые статистически значимо различаются между нейроэндокринной опухолью желудка и аденокарциномой желудка. В случае поджелудочной железы нейроэндокринные опухоли статистически значимо отличались от аденокарцином по 14 показателям радиомики.

Заключение. Нейроэндокринные опухоли желудка и поджелудочной железы — редкие новообразования, которые в большинстве случаев не проявляют себя клинически и трудно визуализируются из-за малых размеров и особенностей контрастирования. Текстурный анализ может стать перспективным подходом для дифференциальной диагностики нейроэндокринных опухолей желудочно-кишечного тракта с другими новообразованями данной локализации, особенно с учётом сложности взятия биопсии.

Ключевые слова: нейроэндокринная опухоль; нейроэндокринная опухоль желудка; нейроэндокринная опухоль поджелудочной железы; нейроэндокринная неоплазия; лучевая диагностика.

Как цитировать:
Нуднов Н.В., Шахвалиева Э.С.-А., Карелидзе Д.Г., Борисов А.А., Иванников М.Е. Нейроэндокринные опухоли желудка и поджелудочной железы: диагностические возможности радиомики, проблемы и пути их решения // Digital Diagnostics. 2024. Т. 5, № 4. С. 712–724. DOI: https://doi.org/10.17816/DD629345

Рукопись получена: 22.03.2024 **Рукопись одобрена:** 22.05.2024 **Опубликована online:** 12.11.2024

ЭКО • ВЕКТОР

Статья доступна по лицензии CC BY-NC-ND 4.0 International
© Эко-Вектор, 2024

DOI: https://doi.org/10.17816/DD629345

Neuroendocrine tumors of stomach and pancreas: diagnostic potential of radiomics, issues, and solutions

Nikolay V. Nudnov[1,2,3], Elina S.-A. Shakhvalieva[1], David G. Karelidze[1], Aleksandr A. Borisov[1], Mikhail E. Ivannikov[1]

[1] Russian Research Center of Roentgenology and Radiology, Moscow, Russia;
[2] Russian Medical Academy of Continuing Professional Education, Moscow, Russia;
[3] RUDN University, Moscow, Russia

ABSTRACT

BACKGROUND: Radiomics is currently a promising and prospective tool for diagnosing and treating neuroendocrine neoplasms at various sites. This method is often used for differential diagnosis of gastrointestinal neuroendocrine tumors with other neoplasms at this site.

AIM: The aim of the study was to evaluate the potential of radiomics for differential diagnosis of neuroendocrine tumors of stomach and pancreas.

MATERIALS AND METHODS: The study included data of 12 patients with morphologically proven neoplasms of the stomach (6 with neuroendocrine tumors and 6 with adenocarcinomas) and data of 22 patients with morphologically proven neoplasms of the pancreas (11 with neuroendocrine tumors and 11 with adenocarcinomas). All patients underwent abdominal computed tomography (CT) with intravenous contrast enhancement prior to treatment at the Russian Scientific Center of Roentgenology and Radiology. Radiomics parameters were calculated for the area of gastric and pancreatic tumor manually segmented in the native phase of the CT scan. The results were processed and statistically analyzed using Microsoft Office Excel and R-Studio, a free, open-source software development environment for the R programming language.

RESULTS: CT scan examples demonstrate typical and atypical visual signs of neuroendocrine tumors of stomach and pancreas, contrast enhancement characteristics, location and structure of neoplasms. Fifteen radiomics parameters were identified that were statistically significantly different between gastric neuroendocrine tumor and gastric adenocarcinoma. In pancreas, neuroendocrine tumors differed significantly from adenocarcinomas in 14 radiomics parameters.

CONCLUSION: Neuroendocrine tumors of stomach and pancreas are rare neoplasms that are mostly asymptomatic and difficult to visualize due to their small size and contrast enhancement characteristics. Texture analysis may be a promising approach to differentiate gastrointestinal neuroendocrine tumors from other neoplasms at these sites, especially in the view of the difficulty in obtaining a biopsy.

Keywords: neuroendocrine tumor; neuroendocrine tumor of stomach; neuroendocrine tumor of pancreas; neuroendocrine neoplasia; radiology.

To cite this article:
Nudnov NV, Shakhvalieva ES-A, Karelidze DG, Borisov AA, Ivannikov ME. Neuroendocrine tumors of stomach and pancreas: diagnostic potential of radiomics, issues, and solutions. *Digital Diagnostics.* 2024;5(4):712–724. DOI: https://doi.org/10.17816/DD629345

Received: 22.03.2024 **Accepted:** 22.05.2024 **Published online:** 12.11.2024

ECO•VECTOR

Article can be used under the CC BY-NC-ND 4.0 International License
© Eco-Vector, 2024

DOI: https://doi.org/10.17816/DD629345

胃和胰腺神经内分泌肿瘤：放射组学的诊断能力、问题及其解决方法

Nikolay V. Nudnov[1,2,3], Elina S.-A. Shakhvalieva[1], David G. Karelidze[1], Aleksandr A. Borisov[1], Mikhail E. Ivannikov[1]

[1] Russian Research Center of Roentgenology and Radiology, Moscow, Russia;
[2] Russian Medical Academy of Continuing Professional Education, Moscow, Russia;
[3] RUDN University, Moscow, Russia

摘要

论证。目前，放射组学是诊断和治疗各种局部化神经内分泌肿瘤的一种前景广阔的工具。这种方法常用于胃肠道神经内分泌肿瘤与该部位的其他肿瘤的鉴别诊断。

目的 — 评估放射组学在胃和胰腺神经内分泌肿瘤鉴别诊断中的应用可能性。

材料和方法。研究中，包括12名经形态学验证的胃肿瘤患者（6名神经内分泌肿瘤患者和6名腺癌患者）的数据和 22名经形态学验证的胰腺肿瘤患者（11名神经内分泌肿瘤患者和11名腺癌患者）的数据。所有患者在治疗前都在俄罗斯放射学科学中心接受了静脉注射造影剂的腹腔器官计算机断层扫描（CT）检查。计算了胃和胰腺肿瘤区域的放射组学指数，该区域在CT检查的原生相进行了手动分割。使用Microsoft Office Excel和R — R-Studio编程语言的免费开源软件开发环境进行结果处理和统计分析。

结果。通过CT研究实例，展示了胃和胰腺神经内分泌肿瘤的典型和非典型视觉征象、肿瘤的对比度、定位和结构的特征。研究发现，胃神经内分泌瘤和胃腺癌的15项放射组学指标在统计学上存在显著差异。就胰腺而言，神经内分泌肿瘤与腺癌在14项放射组学指标上有明显统计学差异。

结论。胃和胰腺的神经内分泌肿瘤是一种罕见的肿瘤，在大多数情况下临床上并无症状，且由于其体积小、对比度特征而难以成像。纹理分析可能是鉴别胃肠道神经内分泌肿瘤与该部位其他肿瘤的一种很有前途的方法，特别是考虑到活检取样的复杂性。

关键词：神经内分泌肿瘤；胃神经内分泌肿瘤；胰腺神经内分泌肿瘤；神经内分泌瘤；放射诊断。

引用本文：
Nudnov NV, Shakhvalieva ES-A, Karelidze DG, Borisov AA, Ivannikov ME. 胃和胰腺神经内分泌肿瘤：放射组学的诊断能力、问题及其解决方法. *Digital Diagnostics.* 2024;5(4):712–724. DOI: https://doi.org/10.17816/DD629345

收到：22.03.2024 **接受：**22.05.2024 **发布日期：**12.11.2024

ECO•VECTOR
Article can be used under the CC BY-NC-ND 4.0 International License
© Eco-Vector, 2024

ОБОСНОВАНИЕ

Нейроэндокринные неоплазии (НЭН) — гетерогенная группа новообразований, возникающих из клеток нейроэндокринной системы. В группу НЭН входит широкое семейство опухолей, наиболее часто встречающихся в желудочно-кишечном тракте, лёгких и бронхах, тимусе и поджелудочной железе [1]. Термин «нейроэндокринные» применяют к клеткам, имеющим свойства и нервных, и эндокринных [2]. Согласно унифицированной классификации все нейроэндокринные новообразования обозначают термином «нейроэндокринные неоплазии», который включает как высокодифференцированные нейроэндокринные опухоли (НЭО), так и низкодифференцированные нейроэндокринные раки или карциномы. Некоторые опухоли имеют смешанную высокодифференцированную и низкодифференцированную гистологию и называются смешанными нейроэндокринными-ненейроэндокринными неоплазиями. Нейроэндокринный компонент в таких опухолях составляет не менее 30% [1].

Классификация НЭО по стадиям имеет практическое значение для прогнозирования и выбора лечебной тактики [3]. В настоящее время НЭО желудочно-кишечного тракта (ЖКТ) и поджелудочной железы разделяют на 3 группы по степени их злокачественности (G — Grade). К группе G1 относят высокодифференцированные образования, к группе G2 — НЭО с умеренным потенциалом злокачественности, к группе G3 — низкодифференцированные нейроэндокринные карциномы. По классификации Всемирной Организации Здравоохранения (2019) и согласно рекомендации Европейского общества по изучению НЭО (ENETS — European Neuroendocrine Tumor Society, 2016) разделение на группы основано на определении митотического индекса и индекса пролиферации Ki67 (табл. 1). Границы групп идентичны для НЭО ЖКТ тракта и поджелудочной железы [4].

Степень злокачественности опухоли сильно влияет на выживаемость. Анализ данных 64 971 пациента с НЭО из базы данных SEER (Surveillance, Epidemiology, and End Results Program) показал, что медиана ожидаемого времени жизни для НЭО G1 составляет 16,2 года, для G2 — 8,3 года и для G3 — 10 месяцев. На ожидаемое время жизни сильно влияет и распространённость заболевания. Медиана ожидаемого времени жизни у пациентов с локализованными формами рака — более 30 лет, у пациентов с регионарно-распространённой формой рака — 10 лет, а у пациентов с отдалёнными метастазами — 1 год [5].

Среди всех первично выявленных НЭО в желудке локализуется 11–12% [3]. Нейроэндокринные опухоли поджелудочной железы составляют примерно 1/3 всех случаев НЭО пищеварительного тракта. Нефункционирующие НЭО поджелудочной железы встречаются в 45–60% случаев, гормонально-активные — в 40–55% случаев [6].

В России до сегодняшнего дня нет статистических данных о заболеваемости НЭН [4]. В США в 2012 году заболеваемость НЭН составила 6,98 случаев на 100 000 человек. Другой независимый анализ базы данных SEER показал, что за период с 1975 по 2008 гг. заболеваемость НЭН ЖКТ увеличилась. Причины такого увеличения неясны, однако улучшение диагностики и классификации может быть одним из факторов [1].

Верификацию нейроэндокринной дифференцировки опухоли проводят с помощью окраски срезов опухоли антителами к панцитокератину, цитокератину 7, 14, 18 и 20, синаптофизину (Syn) и хромогранину А (CgA). При отсутствии экспрессии одного из маркёров нейроэндокринной дифференцировки проводят окраску срезов антителами к белку CD56, а в качестве дополнительного маркёра оценивают экспрессию рецепторов соматостатина 2 и 5 типа (SSTR2, SSTR5) [4].

Клиническая агрессивность НЭО варьирует в зависимости от первичной локализации опухоли, при этом для всех групп НЭО характерно активное метастазирование. Так, T. Halfdanarson и соавт. [7] проанализировали случаи выявления НЭО в США в период с 1973 по 2000 гг. и показали, что более 60% пациентов в момент постановки диагноза имели отдалённые метастазы, а 20% — регионарно-распространённую форму рака. Похожую картину наблюдали S. Loosen и соавт. [8], проанализировавшие европейскую популяцию. В момент постановки диагноза отдалённые метастазы НЭО выявляли у 84,6% пациентов.

Диагностика нейроэндокринных опухолей желудка и поджелудочной железы

Симптомы и характер проявления НЭН могут значительно отличаться в зависимости от локализации новообразования. Клиническим проявлением функционирующей опухоли является синдром, обусловленный продукцией биологически активных веществ.

Большинство НЭО поджелудочной железы являются нефункционирующими, то есть не сопровождаются клинической картиной гормональной гиперпродукции,

Таблица 1. Классификация нейроэндокринных опухолей желудочно-кишечного тракта и поджелудочной железы

Градация	Митотический индекс (10ПЗБУ)	Индекс пролиферации Ki67, %
Нейроэндокринные опухоли G1	<2	<3
Нейроэндокринные опухоли G2	2–20	3–20
Нейроэндокринные опухоли G3	>20	>20
Нейроэндокринные карциномы	>20	>20

что затрудняет диагностику подобных образований. В ряде случаев НЭО являются случайной находкой при проведении исследований по поводу другого заболевания [9]. Нефункционирующие опухоли могут длительно оставаться бессимптомными или иметь неспецифические симптомы. Классическая клиническая картина включает диарею, приливы, гиперемию кожных покровов, и в редких случаях, бронхоспазм. Гораздо реже встречаются кишечные колики, телеангиэктазии, отёки, цианоз, поражения суставов, миалгии и миопатии [4].

Зачастую диагноз ставят при помощи эндоскопии верхних отделов ЖКТ в сочетании с биопсией, так как при НЭО необходим иммуногистохимический анализ [10]. Проведение компьютерной томографии (КТ) брюшной полости рекомендуют при НЭО G1 и G2 размером более 2 см и при всех поражениях типа G3. В особых случаях может быть полезна магнитно-резонансная томография брюшной полости, сцинтиграфия с октреотидом и позитронно-эмиссионная томография в сочетании с КТ [11].

НЭО поджелудочной железы наиболее интенсивно накапливают контрастный препарат в раннюю артериальную фазу (25–35 с), а не в позднюю артериальную фазу (35–45 с), которую обычно используют для её визуализации. Это важно учитывать, поскольку небольшие поражения могут быть пропущены на поздней артериальной фазе, когда ткань опухоли изоденсна паренхиме поджелудочной железы [12]. Картина, характерная для НЭО поджелудочной железы, представлена на рис. 1. На КТ-изображениях органов брюшной полости с внутривенным контрастированием заметно гиперваскулярное образование в её головке размером до 13×9 мм, которое тесно прилежит к панкреатическому протоку и холедоху, без убедительных КТ-признаков сдавления протоков. При этом новообразование хорошо накапливает контрастный препарат в раннюю артериальную фазу (на 10-й секунде) и плохо визуализируется в других фазах контрастирования.

НЭО поджелудочной железы может быть и гиповаскулярной, что делает необходимой дифференциальную диагностику не только с такими новообразованиями, как серозная цистаденома, интрапанкреатическая долька селезёнки, метастазы почечно-клеточного рака, кистозно-солидные образования, но и с гиповаскулярными аденокарциномами [13]. КТ-изображение подобного нейроэндокринного образования поджелудочной железы приведено на рис. 2. В структуре тела поджелудочной железы определяется образование округлой формы с нечёткими контурами размером около 2,3×2,1 см, с гиподенсной центральной зоной, которая, вероятно, соответствует области некроза [14]. В венозную фазу КТ образование изоденсно

Рис. 1. Компьютерная томография органов брюшной полости с внутривенным контрастированием: *a* — гиперваскулярное образование, тесно прилежащее к холедоху, артериальная фаза (10-я секунда); *b* — венозная фаза.

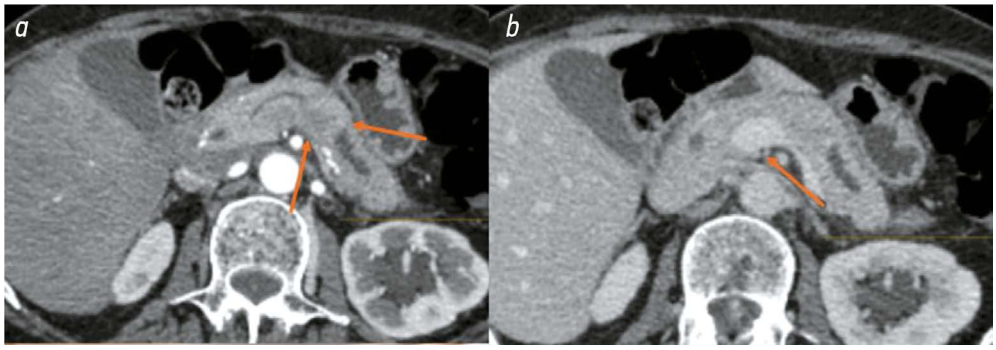

Рис. 2. Компьютерная томография гиповаскулярного нейроэндокринного образования поджелудочной железы: *a* — умеренно гиперваскулярное образование в теле поджелудочной железы с гиподенсной зоной в центре и расширенный Вирсунгов проток, артериальная фаза (10-я секунда); *b* — умеренное оттеснение селезёночной вены, венозная фаза.

паренхиме железы и слабо контрастируется в раннюю артериальную фазу. Признаки распространения образования в парапанкреатическую клетчатку и его инвазии в прилежащие сосудистые структуры отсутствуют. Определить опухоль в данном случае позволили косвенные признаки, такие как расширенный Вирсунгов проток, сдавление селезёночной вены и умеренное увеличение тела поджелудочной железы. Приведённый случай является нетипичным для НЭО поджелудочной железы. В литературе встречаются описания редких случаев, когда более интенсивное контрастирование происходит в венозную фазу [15].

НЭО желудка преимущественно гиперваскулярны и более интенсивно накапливают контрастное вещество в раннюю артериальную фазу [16]. Для НЭО желудка G1 и G2 характерны небольшие размеры (<1 см) и преимущественное расположение в области дна и тела желудка [10, 17]. Типичная картина НЭО желудка приведена на рис. 3. В области тела желудка по большой кривизне определяется экзофитное гиперваскулярное образование размером до 10×9 мм, активно накапливающее контрастный препарат в артериальную фазу.

Однако, как и в случае с НЭО поджелудочной железы, нейроэндокринная опухоль желудка может проявлять особенности контрастирования. На рис. 4 приведён пример НЭО верхней стенки кардии желудка. Образование активно накапливает контрастный препарат в венозную фазу и слабо — в артериальную.

Приведённые примеры наглядно демонстрируют сложность и вариабельность диагностической картины НЭО желудка и поджелудочной железы. Европейское общество медицинской онкологии (ESMO — European Society for Medical Oncology) и Национальная онкологическая сеть США (NCCN — National Comprehensive Cancer Network) рекомендуют биопсию поджелудочной железы только в случаях, когда отсутствует чёткая визуализация опухоли при проведении трёхфазной магнитно-резонансной

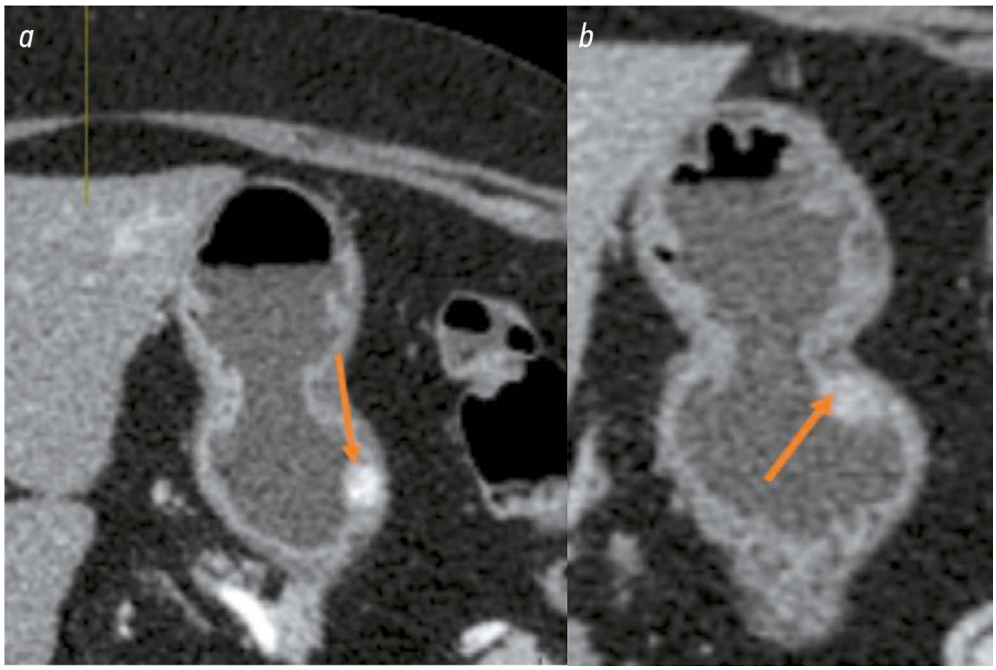

Рис. 3. Нейроэндокринная опухоль желудка: *a* — интенсивное накопление контрастного препарата тканью опухоли, артериальная фаза; *b* — умеренное накопление контрастного препарата тканью опухоли, венозная фаза.

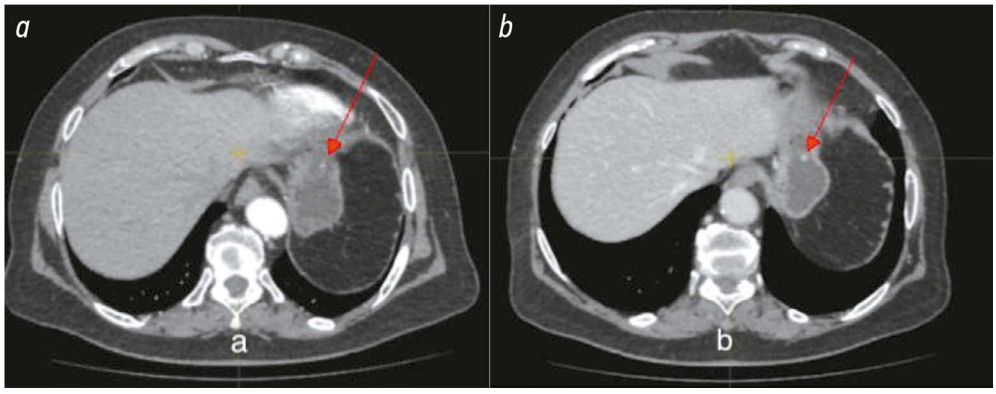

Рис. 4. Нейроэндокринная опухоль желудка: *a* — слабое накопление контрастного вещества тканью опухоли, артериальная фаза; *b* — гиперинтенсивное образование на верхней стенке кардии (размер до 6 мм), венозная фаза.

томографии. Чувствительность цитологического и гистологического исследования в диагностике рака поджелудочной железы не превышает 90%. Отсутствие морфологического подтверждения злокачественности образования при его визуализации в поджелудочной железе, в большинстве случаев, не позволяет отказаться от радикальной операции. Однако проведение биопсии является фактором риска развития осложнений и может способствовать диссеминации опухолевых клеток [18].

Именно поэтому особый интерес представляют исследования, изучающие возможности морфологической верификации опухоли на этапе лучевой диагностики.

Радиомика является многообещающим и перспективным инструментом в диагностике и лечении нейроэндокринных новообразований различной локализации [19]. Радиомика — метод, основанный на анализе большого числа количественных характеристик, извлечённых из медицинских изображений. К таким характеристикам относят параметры формы, размера, текстуры, интенсивности, взаимосвязей между вокселями [20].

Ученые используют радиомический анализ для решения прикладных задач. Применительно к нейроэндокринным новообразованиям ЖКТ радиомику чаще всего используют для прогнозирования степени злокачественности опухоли [21–23]. Текстурный анализ применяют для дифференциальной диагностики НЭО ЖКТ с другими новообразованиями данной локализации. В большинстве исследований наиболее эффективными оказываются модели, комбинирующие радиомические, клинические и иные данные пациента. Реже текстурный анализ применяют для прогнозирования терапевтического ответа при лечении НЭО ЖКТ. Отдельная группа исследований посвящена применению радиомики для прогнозирования течения и рецидивов НЭО.

ЦЕЛЬ

Оценить возможности применения радиомики для дифференциальной диагностики НЭО желудка и поджелудочной железы.

МАТЕРИАЛЫ И МЕТОДЫ

Дизайн исследования

В данной работе представлены результаты обсервационного одноцентрового одномоментного выборочного исследования.

Критерии соответствия

Критерии включения: морфологически верифицированное новообразование желудка или поджелудочной железы; проведённое до начала лечения КТ-исследование органов брюшной полости с внутривенным контрастированием, наличие в медицинской документации добровольно подписанной формы информированного согласия для использования медицинских данных в научных целях от потенциального участника исследования.

Критерии невключения: КТ-исследование проведено не на базе Российского научного центра рентгенорадиологии.

Критерии исключения: отсутствие визуализации образования по результатам КТ-исследования.

Условия проведения

Набор данных, соответствующих критериям включения, осуществляли на базе Российского научного центра рентгенорадиологии.

Продолжительность исследования

Исследование проведено в период с 01.12.2023 по 22.03.2024 г.

Описание медицинского вмешательства

Всем пациентам проводили КТ органов брюшной полости с контрастным усилением на разных томографах с шагом сканирования 1 мм. Особенностью исследования является сканирование в раннюю артериальную фазу, что не характерно для стандартного протокола.

Основной исход исследования

Основной конечной точкой является определение радиомических показателей у пациентов с НЭО и аденокарциномой.

Методы регистрации исходов

КТ-исследования всех пациентов загружены в бесплатное программное обеспечение с открытым исходным кодом 3D Slicer (https://www.slicer.org) с функцией выгрузки показателей радиомики из областей интереса.

Показатели радиомики рассчитывали в области опухоли желудка или поджелудочной железы. У каждого пациента область опухоли сегментировали вручную в артериальную или венозную фазу КТ-исследования, а затем контур накладывали на нативную фазу. Обработка изображения в нативной фазе осложняется отсутствием чёткой визуализации опухоли, изоденсной по отношению к паренхиме органа. Однако сегментация областей на фазах с контрастным усилением также может быть затруднена из-за несовпадения анатомических срезов с другими фазами исследования, что требует оценки воспроизводимости сегментации и является ограничением данного исследования.

Всего получено 93 показателя радиомики у пациентов с НЭО и аденокарциномами желудка и 93 показателя радиомики у пациентов с НЭО и аденокарциномами поджелудочной железы, включая статистики первого порядка и матрицы смежности и равномерности. В данном исследовании не рассматривали показатели радиомики, описывающие геометрические характеристики области интереса из-за сложности отграничения здоровой ткани органа от патологически изменённой.

Результаты сравнения показателей с указанием медианы, первого и третьего квартиля, а также уровня значимости различий представлены в виде таблиц.

Анализ в группах

Данные пациентов, включённых в исследование, разделили на 4 группы в зависимости от локализации и гистологического типа опухоли:

- с НЭО желудка;
- с аденокарциномой желудка;
- с НЭО поджелудочной железы;
- с аденокарциномой поджелудочной железы.

Этическая экспертиза

На проведение исследования получено согласие независимого этического комитета при ФГБУ «Российский научный центр рентгенорадиологии» Минздрава России (протокол заседания № 2 от 01.03.2023).

Статистический анализ

Обработку полученных показателей и статистический анализ проводили с использованием Microsoft Office Excel и свободной среды разработки программного обеспечения с открытым исходным кодом для языка программирования R — R-Studio. Для выявления статистически значимых различий между биомаркёрами медицинских изображений проводили попарное сравнение групп по каждому радиомическому показателю с применением U-критерия Манна–Уитни. Различия считали статистически значимыми при уровне p <0,05.

РЕЗУЛЬТАТЫ

Объекты исследования

В исследовании проанализировали и сравнили данные 12 пациентов с морфологически верифицированными новообразованиями желудка (6 пациентов с НЭО и 6 — с аденокарциномой) и данные 22 пациентов с морфологически верифицированными новообразованиями поджелудочной железы (11 пациентов с НЭО и 11 — с аденокарциномой). Всем пациентам до начала лечения в Российском научном центре рентгенорадиологии было выполнено КТ-исследование органов брюшной полости с внутривенным контрастированием. Новообразования, проанализированные в исследовании, характеризовались малыми размерами (2–3 см), различной степенью дифференцировки (G1–G3) и отличались характером контрастирования. В большинстве случаев новообразования, включённые в исследование, не описаны как НЭО в проспективном КТ-исследовании из-за сложности визуальной дифференциальной диагностики и нуждались в дополнительной оценке КТ-изображений.

Основные результаты исследования

По результатам исследования выявлено 15 показателей радиомики, статистически значимо различающихся у пациентов с НЭО и аденокарциномами желудка. Результаты сравнения с указанием медианы, первого и третьего квартиля, а также уровня значимости различий (U-тест Манна–Уитни) представлены в табл. 2.

Таблица 2. Результаты сравнения показателей радиомики у двух групп пациентов с новообразованиями желудка

Показатели	Нейроэндокринная опухоль желудка, Me [Q1; Q3]	Аденокарцинома желудка, Me [Q1; Q3]	*p*
First order Entropy	2,01 [1,88; 2,23]	1,83 [1,62; 1,86]	0,041
First order Interquartile Range	31,50 [27,56; 38,94]	23,50 [19,25; 26,94]	0,026
First order Mean Absolute Deviation	19,19 [17,25; 21,53]	15,54 [12,92; 16,41]	0,041
First order Robust Mean Absolute Deviation	13,36 [12,07; 15,23]	10,04 [8,38; 11,57]	0,026
First order Skewness	-0,25 [-0,43; -0,10]	0,05 [-0,13; 0,24]	0,026
First order Uniformity	0,29 [0,26; 0,31]	0,34 [0,32; 0,40]	0,041
First order Variance	562,42 [479,32; 803,18]	414,40 [311,13; 429,14]	0,041
GLCM Cluster Tendency	2,41 [1,90; 4,08]	1,92 [1,36; 2,02]	0,041
GLCM Joint Entropy	3,83 [3,47; 4,02]	3,48 [2,99; 3,60]	0,041
GLCM Sum Entropy	2,63 [2,44; 2,98]	2,48 [2,22; 2,52]	0,041
GLCM Sum Squares	0,92 [0,78; 1,32]	0,72 [0,57; 0,78]	0,041
GLDM Dependence Non Uniformity Normalized	0,07 [0,06; 0,09]	0,06 [0,06; 0,06]	0,015
GLDM Gray Level Variance	0,97 [0,84; 1,38]	0,76 [0,59; 0,79]	0,041
GLRLM Gray Level Non Uniformity Normalized	0,27 [0,24; 0,29]	0,30 [0,30; 0,35]	0,041
GLRLM Gray Level Variance	1,09 [0,91; 1,56]	0,87 [0,73; 0,98]	0,041

Примечание. Me — медиана; Q1 — первый квартиль; Q3 — третий квартиль; GLCM — Gray Level Co-occurrence Matrix (матрица совпадений уровней серого); GLDM — Gray Level Dependence Matrix (матрица зависимостей уровней серого); GLRLM — Gray Level Run Length Matrix (матрица длин серий уровней серого).

Как видно из табл. 2, показатель энтропии (Entropy — описывает разнородность уровней серого в изображении) и показатель дисперсии (Variance — является мерой разброса интенсивности уровней серого относительно среднего значения) статистически значимо выше в группе пациентов с НЭО желудка. Показатель нормализованной неоднородности (Dependence Non Uniformity Normalized матрицы GLDM — низкие значения соответствуют большей однородности ткани) так же выше в группе с НЭО. Такие результаты могут свидетельствовать о большей гетерогенности ткани НЭО по сравнению с аденокарциномой.

У пациентов с НЭО и аденокарциномой поджелудочной железы получены статистически значимые различия по 14 показателям радиомики. Результаты сравнения с указанием медианы, первого и третьего квартиля, а также уровня значимости различий (U-тест Манна–Уитни) представлены в табл. 3.

Из результатов, представленных в табл. 3, видно, что значения практически всех показателей статистически значимо выше у пациентов с аденокарциномой поджелудочной железы. Характеристики плотности Energy и Total Energy выше в группе с аденокарциномой на 76 и 72% соответственно. Показатель Gray Level Non Uniformity матрицы GLSZM (низкое значение указывает на большую однородность интенсивности уровней серого) также выше в группе с аденокарциномой. Показатель «занятости» (Busyness матрицы NGTDM — мера изменения значения каждого пикселя относительно соседнего) выше на 68% в группе пациентов с аденокарциномой поджелудочной железы, что указывает на более неоднородную текстуру образования с резким изменением интенсивности. Следовательно, можно сделать вывод, что ткань аденокарциномы поджелудочной железы имеет более неоднородную и плотную структуру по сравнению с НЭО.

ОБСУЖДЕНИЕ

Результаты данного исследования, а также перспективы использования радиомики в диагностике новообразований ЖКТ и поджелудочной железы подтверждаются работами зарубежных коллег. G. Chiti и соавт. [24] использовали текстурные характеристики изображений КТ в артериальную фазу для дифференциальной диагностики низкодифференцированных (группа G3) и высокодифференцированных (G1/G2) форм НЭО поджелудочной железы, площадь под характеристической кривой AUC (Area Under the Curve) составила 0,82. W. Liang и соавт. [25] создали модель для дифференциации карциноидов (группа G1) от средне- и низкодифференцированных (G2/G3) НЭО поджелудочной железы. Модель включает в себя параметры радиомики и клиническую информацию о пациенте и имеет высокие прогностические характеристики — AUC=0,89.

R. Wang и соавт. [26] построили прогностическую модель для дифференциальной диагностики НЭО с аденокарциномами желудка. Наилучшие результаты удалось получить в модели, которая совмещает радиомические характеристики с информацией о метастазировании и краях

Таблица 3. Результаты сравнения показателей радиомики у двух групп пациентов с новообразованиями поджелудочной железы

Показатели	Нейроэндокринная опухоль ПЖ, Me [Q1; Q3]	Аденокарцинома ПЖ, Me [Q1; Q3]	*p*
First order Energy	691 524 [580 555; 1 727 135]	2 953 926 [2 318 229; 6 503 888]	0,007
First order Total Energy	1 425 223,71 [284 018,65; 3 100 864,22]	5 091 794,59 [1 502 766,76; 8 727 525,25]	0,047
GLDM Dependence Non Uniformity	28,01 [18,41; 44,78]	116,43 [88,79; 194,84]	0,007
GLDM Gray Level Non Uniformity	219,75 [132,80; 431.55]	868,90 [494,56; 1919,16]	0,001
GLRLM Gray Level Non Uniformity	119,69 [79,75; 161,57]	512,56 [308,03; 731,74]	0,002
GLRLM Run Length Non Uniformity	122,55 [71,16; 271,96]	702,16 [426,47; 1 297,70]	0,001
GLSZM Gray Level Non Uniformity	10,52 [4,69; 32,08]	29,51 [19,39; 45,98]	0,034
GLSZM Large Area Emphasis	2826,63 [2243,10; 6732,92]	18 275,14 [7206,26; 42 549,14]	0,007
GLSZM Large Area High Gray Level Emphasis	38 429,22 [20 178,45; 62 109,69]	156 116,40 [102 536,10; 367 510,22]	0,001
GLSZM Low Gray Level Zone Emphasis	0,21 [0,17; 0,27]	0,17 [0,10; 0,23]	0,028
GLSZM Zone Variance	2632,37 [1 928,10; 5957,51]	17 305,27 [7058,35; 41 998,41]	0,005
NGTDM Busyness	3,26 [2,01; 5,02]	10,23 [9,13; 26,37]	0,0001
NGTDM Coarseness	0,02 [0,01; 0,03]	0 [0; 0,01]	0,002
NGTDM Strength	0,13 [0,08; 0,26]	0,04 [0,01; 0,06]	0,001

Примечание. ПЖ — поджелудочная железа; Me — медиана; Q1 — первый квартиль; Q3 — третий квартиль; GLDM — Gray Level Dependence Matrix (матрица зависимостей уровней серого); GLRLM — Gray Level Run Length Matrix (матрица длин серий уровней серого); GLSZM — Gray Level Size Zone Matrix (матрица размеров зон уровней серого); NGTDM — Neighbouring Gray Tone Difference Matrix (матрица разности соседних тонов уровней серого).

опухоли, AUC=0,821 [0,725; 0,895]. X. Han и соавт. [27] разработали модель, использующую радиомические признаки для дифференциальной диагностики цистаденом с НЭО поджелудочной железы. Применение комбинации моделей машинного обучения на разных этапах исследования позволило авторам получить очень высокие метрики классификации: AUC=0,99; чувствительность 0,98; специфичность 1,0. Кроме того, опубликованы работы по дифференциальной диагностике НЭО с другими видами злокачественных новообразований ЖКТ [28–30].

P. An и соавт. [31] создали модель для прогнозирования рецидивов НЭО ЖКТ и поджелудочной железы, объединяющую показатели радиомики с клиническими и лабораторными данными пациента. В этой модели значение AUC составило 0,824 [0,751; 0,883], что свидетельствует о высокой прогностической способности данной разработки. Похожее исследование провели C. Song и соавт. [32]. Они прогнозировали рецидив опухоли у пациентов с НЭО поджелудочной железы после радикальной резекции. Наилучшие результаты показала модель, комбинирующая параметры радиомики с клиническими данными пациента, AUC=0,83.

D. Caruso и соавт. [33] спрогнозировали терапевтический ответ на Эверолимус у пациентов с НЭО различной локализации. Им удалось получить прогностическую модель с AUC=0,87.

Приведённые результаты опубликованных работ демонстрируют возможность и эффективность применения радиомики для анализа медицинских изображений у пациентов с НЭО ЖКТ на различных этапах лечебно-диагностического процесса.

ЗАКЛЮЧЕНИЕ

Приведённые нами клинические случаи показывают сложности диагностики нейроэндокринных образований желудка и поджелудочной железы. Схожие плотностные характеристики НЭО с окружающей тканью, малые размеры опухолей и вариабельность их контрастирования могут приводить к гиподиагностике подобных новообразований. Однако текстурный анализ является перспективным инструментом дифференциальной диагностики НЭО ЖКТ с другими новообразованиями данной локализации, особенно на первичном этапе, когда взятие биопсии затруднено.

Нами найдены биомаркеры, по которым НЭО статистически значимо отличаются от аденокарцином соответствующей локализации: 15 биомаркёров для НЭО желудка и 14 — для НЭО поджелудочной железы. Представленные нами результаты исследования свидетельствует о перспективности дальнейшей работы в этом направлении, особенно в области разработки моделей, комбинирующих текстурные характеристики изображений и клиническую информацию о пациенте.

ДОПОЛНИТЕЛЬНАЯ ИНФОРМАЦИЯ

Источник финансирования. Авторы заявляют об отсутствии внешнего финансирования при проведении исследования.

Конфликт интересов. Авторы декларируют отсутствие явных и потенциальных конфликтов интересов, связанных с публикацией настоящей статьи.

Вклад авторов. Все авторы подтверждают соответствие своего авторства международным критериям ICMJE (все авторы внесли существенный вклад в разработку концепции, проведение исследования и подготовку статьи, прочли и одобрили финальную версию перед публикацией). Наибольший вклад распределён следующим образом: Н.В. Нуднов — общая концепция, дизайн исследования и утверждение окончательного варианта статьи; Э.С.-А. Шахвалиева, Д.Г. Карелидзе, А.А. Борисов — сбор и анализ данных, написание текста рукописи; М.Е. Иванников — редактирование текста рукописи.

Информированное согласие на публикацию. Авторы получили письменное согласие пациентов на публикацию приведенных в статье медицинских данных и изображений в журнале Digital Diagnostics.

ADDITIONAL INFORMATION

Funding source. This study was not supported by any external sources of funding.

Competing interests. The authors declare that they have no competing interests.

Authors' contribution. All authors made a substantial contribution to the conception of the work, acquisition, analysis, interpretation of data for the work, drafting and revising the work, final approval of the version to be published and agree to be accountable for all aspects of the work. N.V. Nudnov — general concept of research, research design and approval of the final version of the article; E.S-A. Shakhvalieva, D.G. Karelidze, A.A. Borisov — data collection, data analysis, writing the text of the manuscript; M.E. Ivannikov — editing the text of the manuscript.

Consent for publication. Written consent was obtained from patients for publication of relevant medical information and all of accompanying images within the manuscript in Digital Diagnostics journal.

СПИСОК ЛИТЕРАТУРЫ

1. Shah M.H., Goldner W.S., Benson A.B., et al. Neuroendocrine and Adrenal Tumors, Version 2.2021, NCCN Clinical Practice Guidelines in Oncology // J Natl Compr Canc Netw. 2021. Vol. 19, N 7. P. 839–868. doi: 10.6004/jnccn.2021.0032

2. Меньшиков К.В., Султанбаев А.В., Мусин Ш.И., и др. Нейроэндокринные опухоли. Обзор литературы // Креативная хирургия и онкология. 2021. Т. 11, № 2. С. 174–182. EDN: RTJQRK doi: 10.24060/2076-3093-2021-11-2-174-182

3. Алекберзаде А.В., Крылов Н.Н., Липницкий Е.М., и др. Нейроэндокринные опухоли желудка // Хирургия. Журнал им. Н.И. Пирогова. 2019. № 12. С. 111–120. EDN: RIRQGH doi: 10.17116/hirurgia2019121111

4. Клинические рекомендации «Нейроэндокринные опухоли» [интернет]. Министерство здравоохранения Российской Федерации. 2020– Режим доступа: https://cr.minzdrav.gov.ru/schema/610_1 Дата обращения: 04.03.2024.

5. Dasari A., Shen C., Halperin D., et al. Trends in the Incidence, Prevalence, and Survival Outcomes in Patients With Neuroendocrine Tumors in the United States // JAMA Oncol. 2017. Vol. 3, N. 10. P. 1335–1342. doi: 10.1001/jamaoncol.2017.0589

6. Методические рекомендации «Нейроэндокринные опухоли поджелудочной железы» [интернет]. Департамент здравоохранения города Москвы. 2019– Режим доступа: https://niioz.ru/upload/iblock/4ee/4ee9895614aa276f538069caee698fce.pdf Дата обращения: 04.03.2024

7. Halfdanarson T.R., Rabe K.G., Rubin J., Petersen G.M. Pancreatic neuroendocrine tumors (PNETs): incidence, prognosis and recent trend toward improved survival // Ann Oncol. 2008. Vol. 19, N. 10. P. 1727–1733. doi: 10.1093/annonc/mdn351

8. Loosen S.H., Kostev K., Jann H., et al. Distribution of gastrointestinal neuroendocrine tumors in Europe: results from a retrospective cross-sectional study // J Cancer Res Clin Oncol. 2023. Vol. 149, N. 4. P. 1411–1416. doi: 10.1007/s00432-022-04003-3

9. Черноусов А.Ф., Егоров А.В., Мусаев Г.Х., и др. Нейроэндокринные опухоли поджелудочной железы: 30-летний опыт клиники факультетской хирургии им. Н.Н. Бурденко // Хирургия. Журнал им. Н.И. Пирогова. 2013. № 7. С. 13–19. EDN: QYSJLV

10. Dias A.R., Azevedo B.C., Alban L.B.V., et al. Gastric neuroendocrine tumor: review and update // Arq Bras Cir Dig. 2017. Vol. 30, N. 2. P. 150–154. doi: 10.1590/0102-6720201700020016

11. Sundin A., Vullierme M.P., Kaltsas G., Plöckinger U. ENETS Consensus Guidelines for the Standards of Care in Neuroendocrine Tumors: radiological examinations // Neuroendocrinology. 2009. Vol. 90, N. 2. P. 167–183. doi: 10.1159/000184855

12. Radiographia.info [интернет]. Эндокринные опухоли поджелудочной железы Режим доступа: https://radiographia.info/article/endokrinnye-opuholi-podzheludochnoy-zhelezy Дата обращения: 04.03.2024

13. Груздев И.С. Применение текстурного анализа в дифференциальном диагнозе и прогнозе при хирургическом лечении гиперваскулярных образований поджелудочной железы: диссертация на соискание учёной степени кандидата медицинских наук. Москва, 2022. Режим доступа: https://www.rncrr.ru/nauka/dissertatsionnyy-sovet/obyavleniya-o-zashchitakh/upload%202023/Груздев_диссертация.pdf Дата обращения: 04.03.2024 EDN: BKPRVN

14. Lewis R.B., Lattin Jr G.E., Paal E. Pancreatic endocrine tumors: radiologic-clinicopathologic correlation. Radiographics. 2010. Vol. 30, N. 6. P. 1445–1464. doi: 10.1148/rg.306105523

15. Raman S.P., Hruban R.H., Cameron J.L., et al. Pancreatic imaging mimics: part 2, pancreatic neuroendocrine tumors and their mimics // AJR Am J Roentgenol. 2012. Vol. 199, N. 2. P. 309–318. doi: 10.2214/AJR.12.8627

16. Sahani D.V., Bonaffini P.A., Fernández-Del Castillo C., Blake M.A. Gastroenteropancreatic neuroendocrine tumors: role of imaging in diagnosis and management // Radiology. 2013. Vol. 266, N 1. P. 38–61. doi: 10.1148/radiol.12112512

17. Ganeshan D., Bhosale P., Yang T., Kundra V. Imaging features of carcinoid tumors of the gastrointestinal tract // AJR Am J Roentgenol. 2013. Vol. 201, N. 4. P. 773–786. doi: 10.2214/AJR.12.9758

18. Михайлов И.В., Беляковский В.Н., Кудряшов В.А., и др. Биопсия опухолей поджелудочной железы перед резекцией: за и против // Проблемы здоровья и экологии. 2021. Т. 18, № 1. С. 62–69. EDN: ECTEZT doi: 10.51523/2708-6011.2021-18-1-9

19. Staal F.C.R., Aalbersberg E.A., van der Velden D., et al. GEP-NET radiomics: a systematic review and radiomics quality score assessment // Eur Radiol. 2022. Vol. 32, N. 10. P. 7278–7294. doi: 10.1007/s00330-022-08996-w

20. van Griethuysen J.J.M., Fedorov A., Parmar C., et al. Computational Radiomics System to Decode the Radiographic Phenotype // Cancer Res. 2017. Vol. 77, N. 21. P. e104–e107. doi: 10.1158/0008-5472.CAN-17-0339

21. Wang X., Qiu J.J., Tan C.L., et al. Development and Validation of a Novel Radiomics-Based Nomogram With Machine Learning to Preoperatively Predict Histologic Grade in Pancreatic Neuroendocrine Tumors // Front Oncol. 2022. Vol. 1. ID: 843376. doi: 10.3389/fonc.2022.843376

22. Dong Y., Yang D.H., Tian X.F., et al. Pancreatic neuroendocrine tumor: prediction of tumor grades by radiomics models based on ultrasound images // Br J Radiol. 2023. Vol. 96, N. 1149. ID: 20220783. doi: 10.1259/bjr.20220783

23. Ye J.Y., Fang P., Peng Z.P., et al. A radiomics-based interpretable model to predict the pathological grade of pancreatic neuroendocrine tumors. // Eur Radiol. 2024. Vol 34, N 3. P. 1994–2005. doi: 10.1007/s00330-023-10186-1

24. Chiti G., Grazzini G., Cozzi D., et al. Imaging of Pancreatic Neuroendocrine Neoplasms // Int J Environ Res Public Health. 2021. Vol. 18, N. 17. ID: 8895. doi: 10.3390/ijerph18178895

25. Liang W., Yang P., Huang R., et al. A Combined Nomogram Model to Preoperatively Predict Histologic Grade in Pancreatic Neuroendocrine Tumors // Clin Cancer Res. 2019. Vol. 25, N. 2. P. 584–594. doi: 10.1158/1078-0432.CCR-18-1305

26. Wang R., Liu H., Liang P., et al. Radiomics analysis of CT imaging for differentiating gastric neuroendocrine carcinomas from gastric adenocarcinomas // Eur J Radiol. 2021. Vol. 138. ID: 109662. doi: 10.1016/j.ejrad.2021.109662

27. Han X., Yang J., Luo J., et al. Application of CT-Based Radiomics in Discriminating Pancreatic Cystadenomas From Pancreatic Neuroendocrine Tumors Using Machine Learning Methods // Front Oncol. 2021. Vol. 11. ID: 606677. doi: 10.3389/fonc.2021.606677

28. Shi Y.J., Zhu H.T., Liu Y.L., et al. Radiomics Analysis Based on Diffusion Kurtosis Imaging and T2 Weighted Imaging for Differentiation of Pancreatic Neuroendocrine Tumors From Solid Pseudopapillary Tumors // Front Oncol. 2020. Vol. 10. ID: 1624. doi: 10.3389/fonc.2020.01624

29. Li X., Zhu H., Qian X., et al. MRI Texture Analysis for Differentiating Nonfunctional Pancreatic Neuroendocrine Neoplasms From Solid Pseudopapillary Neoplasms of the Pancreas // Acad Radiol. 2020. Vol. 27, N. 6. P. 815–823. doi: 10.1016/j.acra.2019.07.012

30. He M., Liu Z., Lin Y., et al. Differentiation of atypical non-functional pancreatic neuroendocrine tumor and pancreatic ductal adenocarcinoma using CT based radiomics // Eur J Radiol. 2019. Vol.117. P. 102–111. doi: 10.1016/j.ejrad.2019.05.024

31. An P., Zhang J., Li M., et al. Clinical Data-CT Radiomics-Based Model for Predicting Prognosis of Patients with Gastrointestinal Pancreatic Neuroendocrine Neoplasms (GP-NENs) // Comput Math Methods Med. 2022. Vol. 2022. ID: 4186305. doi: 10.1155/2022/4186305

32. Song C., Wang M., Luo Y., et al. Predicting the recurrence risk of pancreatic neuroendocrine neoplasms after radical resection using deep learning radiomics with preoperative computed tomography images // Ann Transl Med. 2021. Vol. 9, N. 10. ID: 833. doi: 10.21037/atm-21-25

33. Caruso D., Polici M., Rinzivillo M., et al. CT-based radiomics for prediction of therapeutic response to Everolimus in metastatic neuroendocrine tumors // Radiol Med. 2022. Vol. 127, N. 7. P. 691–701. doi: 10.1007/s11547-022-01506-4

REFERENCES

1. Shah MH, Goldner WS, Benson AB, et al. Neuroendocrine and Adrenal Tumors, Version 2.2021, NCCN Clinical Practice Guidelines in Oncology. *J Natl Compr Canc Netw.* 2021;19(7):839–868. doi: 10.6004/jnccn.2021.0032

2. Menshikov KV, Sultanbaev AV, Musin ShI, et al. Neuroendocrine Tumours: a Literature Review. *Creative surgery and oncology.* 2021;11(2):174–182. EDN: RTJQRK doi: 10.24060/2076-3093-2021-11-2-174-182

3. Alekberzade AV, Krylov NN, Lipnitskiy EM, et al. Gastric neuroendocrine tumors. *Pirogov Russian Journal of Surgery.* 2019;(12):111–120. EDN: RIRQGH doi: 10.17116/hirurgia2019121111

4. Ministry of Health of the Russian Federation. Clinical guidelines «Neuroendocrine tumors» [Internet]. 2020. Available from: https://cr.minzdrav.gov.ru/schema/610_1 (In Russ.) Accessed 2024 Mar 4.

5. Dasari A, Shen C, Halperin D, et al. Trends in the Incidence, Prevalence, and Survival Outcomes in Patients With Neuroendocrine Tumors in the United States. *JAMA Oncol.* 2017;3(10):1335–1342. doi: 10.1001/jamaoncol.2017.0589

6. Department of Health of the City of Moscow. Guidelines «Neuroendocrine tumors of the pancreas» [Internet]. 2019. Available from: https://niioz.ru/upload/iblock/4ee/4ee9895614aa276f538069caee698fce.pdf (In Russ.) Accessed 2024 Mar 4.

7. Halfdanarson TR, Rabe KG, Rubin J, Petersen GM. Pancreatic neuroendocrine tumors (PNETs): incidence, prognosis and recent trend toward improved survival. *Ann Oncol.* 2008;19(10):1727–1733. doi: 10.1093/annonc/mdn351

8. Loosen SH, Kostev K, Jann H, et al. Distribution of gastrointestinal neuroendocrine tumors in Europe: results from a retrospective cross-sectional study. *J Cancer Res Clin Oncol.* 2023;149(4):1411–1416. doi: 10.1007/s00432-022-04003-3

9. Chernousov AF, Egorov AV, Musaev GKh, et al. Neuroendocrine tumors of a pancreas: 30 year's experience of clinic of faculty surgery of N.N. Burdenko. *Pirogov Russian Journal of Surgery.* 2013;(7):13–19. EDN: QYSJLV

10. Dias AR, Azevedo BC, Alban LBV., et al. Gastric neuroendocrine tumor: review and update. *Arq Bras Cir Dig.* 2017;30(2):150–154. doi: 10.1590/0102-6720201700020016

11. Sundin A, Vullierme MP, Kaltsas G, Plöckinger U. ENETS Consensus Guidelines for the Standards of Care in Neuroendocrine Tumors: radiological examinations. *Neuroendocrinology.* 2009;90(2):167–183. doi: 10.1159/000184855

12. Radiographia.info [Internet]. Pancreatic endocrine tumors. Available from: https://radiographia.info/article/endokrinnye-opuholi-podzheludochnoy-zhelezy (In Russ.) Accessed: 04.03.2024

13. Gruzdev IS. *Application of texture analysis for differential diagnosis and prognosis in the surgical treatment of hypervascular pancreatic masses* [dissertation]. Moscow; 2022. Available from: https://www.rncrr.ru/nauka/dissertatsionnyy-sovet/obyavleniya-o-zashchitakh/upload%202023/Груздев_диссертация.pdf (In Russ.) EDN: BKPRVN

14. Lewis RB, Lattin Jr GE, Paal E. Pancreatic endocrine tumors: radiologic-clinicopathologic correlation. *Radiographics.* 2010;30(6):1445–1464. doi: 10.1148/rg.306105523

15. Raman SP, Hruban RH, Cameron JL, et al. Pancreatic imaging mimics: part 2, pancreatic neuroendocrine tumors and their mimics. *AJR Am J Roentgenol.* 2012;199(2):309–318. doi: 10.2214/AJR.12.8627

16. Sahani DV, Bonaffini PA, Fernández-Del Castillo C, Blake MA. Gastroenteropancreatic neuroendocrine tumors: role of imaging in diagnosis and management. *Radiology.* 2013;266(1):38–61. doi: 10.1148/radiol.12112512

17. Ganeshan D, Bhosale P, Yang T, Kundra V. Imaging features of carcinoid tumors of the gastrointestinal tract. *AJR Am J Roentgenol.* 2013;201(4):773–786. doi: 10.2214/AJR.12.9758

18. Mikhailov IV, Beliakouski VN, Kudrashou VA, et al. Biopsy of pancreatic tumors prior to resection: for and against. *Health and Ecology Issues.* 2021;18(1):62–69. EDN: ECTEZT doi: 10.51523/2708-6011.2021-18-1-9

19. Staal FCR, Aalbersberg EA, van der Velden D, et al. GEP-NET radiomics: a systematic review and radiomics quality score assessment. *Eur Radiol.* 2022;32(10):7278–7294. doi: 10.1007/s00330-022-08996-w

20. van Griethuysen JJM, Fedorov A, Parmar C, et al. Computational Radiomics System to Decode the Radiographic Phenotype. *Cancer Res.* 2017;77(21):e104–e107. doi: 10.1158/0008-5472.CAN-17-0339

21. Wang X, Qiu JJ, Tan CL, et al. Development and Validation of a Novel Radiomics-Based Nomogram With Machine Learning to Preoperatively Predict Histologic Grade in Pancreatic Neuroendocrine Tumors. *Front Oncol.* 2022;12:843376. doi: 10.3389/fonc.2022.843376

22. Dong Y, Yang DH, Tian XF, et al. Pancreatic neuroendocrine tumor: prediction of tumor grades by radiomics models based on ultrasound images. *Br J Radiol.* 2023;96(1149):20220783. doi: 10.1259/bjr.20220783

23. Ye JY, Fang P, Peng ZP, et al. A radiomics-based interpretable model to predict the pathological grade of pancreatic neuroendocrine tumors. *Eur Radiol.* 2024;34(3):1994–2005. doi: 10.1007/s00330-023-10186-1

24. Chiti G, Grazzini G, Cozzi D, et al. Imaging of Pancreatic Neuroendocrine Neoplasms. *Int J Environ Res Public Health.* 2021;18(17):8895. doi: 10.3390/ijerph18178895

25. Liang W, Yang P, Huang R, et al. A Combined Nomogram Model to Preoperatively Predict Histologic Grade in Pancreatic Neuroendocrine Tumors. *Clin Cancer Res.* 2019;25(2):584–594. doi: 10.1158/1078-0432.CCR-18-1305

26. Wang R, Liu H, Liang P, et al. Radiomics analysis of CT imaging for differentiating gastric neuroendocrine carcinomas from gastric adenocarcinomas. *Eur J Radiol.* 2021;138:109662. doi: 10.1016/j.ejrad.2021.109662

27. Han X, Yang J, Luo J, et al. Application of CT-Based Radiomics in Discriminating Pancreatic Cystadenomas From Pancreatic Neuroendocrine Tumors Using Machine Learning Methods. *Front Oncol.* 2021;11:606677. doi: 10.3389/fonc.2021.606677

28. Shi YJ, Zhu HT, Liu YL, et al. Radiomics Analysis Based on Diffusion Kurtosis Imaging and T2 Weighted Imaging for Differentiation of Pancreatic Neuroendocrine Tumors From Solid Pseudopapillary Tumors. *Front Oncol.* 2020;10:1624. doi: 10.3389/fonc.2020.01624

29. Li X, Zhu H, Qian X, et al. MRI Texture Analysis for Differentiating Nonfunctional Pancreatic Neuroendocrine Neoplasms From Solid Pseudopapillary Neoplasms of the Pancreas. *Acad Radiol.* 2020;27(6):815–823. doi: 10.1016/j.acra.2019.07.012

30. He M, Liu Z, Lin Y, et al. Differentiation of atypical non-functional pancreatic neuroendocrine tumor and pancreatic ductal adenocarcinoma using CT based radiomics. *Eur J Radiol.* 2019;117:102–111. doi: 10.1016/j.ejrad.2019.05.024

31. An P, Zhang J, Li M, et al. Clinical Data-CT Radiomics-Based Model for Predicting Prognosis of Patients with Gastrointestinal Pancreatic Neuroendocrine Neoplasms (GP-NENs). *Comput Math Methods Med.* 2022;2022:4186305. doi: 10.1155/2022/4186305

32. Song C, Wang M, Luo Y, et al. Predicting the recurrence risk of pancreatic neuroendocrine neoplasms after radical resection using deep learning radiomics with preoperative computed tomography images. *Ann Transl Med.* 2021;9(10):833. doi: 10.21037/atm-21-25

33. Caruso D, Polici M, Rinzivillo M, et al. CT-based radiomics for prediction of therapeutic response to Everolimus in metastatic neuroendocrine tumors. *Radiol Med.* 2022;127(7):691–701. doi: 10.1007/s11547-022-01506-4

ОБ АВТОРАХ

*** Шахвалиева Элина Саид-Аминовна;**
адрес: Россия, 117997, Москва, ул. Профсоюзная, д. 86;
ORCID: 0009-0000-7535-8523;
e-mail: shelina9558@gmail.com

Нуднов Николай Васильевич, д-р мед. наук, профессор;
ORCID: 0000-0001-5994-0468;
eLibrary SPIN: 3018-2527;
e-mail: nudnov@rncrr.ru

Карелидзе Давид Георгиевич;
ORCID: 0009-0002-0375-1291;
e-mail: david_ka@mail.ru

Борисов Александр Александрович;
ORCID: 0000-0003-4036-5883;
eLibrary SPIN: 4294-4736;
e-mail: aleksandrborisov10650@gmail.com

Иванников Михаил Евгеньевич;
ORCID: 0009-0007-0407-0953;
eLibrary SPIN: 3419-2977;
e-mail: ivannikovmichail@gmail.com

AUTHORS' INFO

*** Elina S.-A. Shakhvalieva;**
address: 86 Profsoyuznaya str., 117997, Moscow, Russia;
ORCID: 0009-0000-7535-8523;
e-mail: shelina9558@gmail.com

Nikolay V. Nudnov, MD, Dr. Sci. (Medicine), Professor;
ORCID: 0000-0001-5994-0468;
eLibrary SPIN: 3018-2527;
e-mail: nudnov@rncrr.ru

David G. Karelidze;
ORCID: 0009-0002-0375-1291;
e-mail: david_ka@mail.ru

Aleksandr A. Borisov;
ORCID: 0000-0003-4036-5883;
eLibrary SPIN: 4294-4736;
e-mail: aleksandrborisov10650@gmail.com

Mikhail E. Ivannikov;
ORCID: 0009-0007-0407-0953;
eLibrary SPIN: 3419-2977;
e-mail: ivannikovmichail@gmail.com

* Автор, ответственный за переписку / Corresponding author

DOI: https://doi.org/10.17816/DD630885

Выявление новых случаев рака лёгкого с помощью искусственного интеллекта: клиническая и экономическая оценка ретроспективного анализа результатов компьютерной томографии через 2 года после пандемии COVID-19

Р.А. Зуков[1,2], И.П. Сафонцев[1,2], М.П. Клименок[2], Т.Е. Забродская[2], Н.А. Меркулова[2], В.Ю. Чернина[3], М.Г. Беляев[3], М.Ю. Гончаров[3,4,5], В.В. Омельяновский[6,7,8], К.А. Ульянова[9], Е.А. Соболева[3,5], М.Е. Блохина[11], Е.А. Наливкина[11], В.А. Гомболевский[3,4,10,12]

[1] Красноярский государственный медицинский университет имени профессора В.Ф. Войно-Ясенецкого, Красноярск, Россия;
[2] Красноярский краевой клинический онкологический диспансер имени А.И. Крыжановского, Красноярск, Россия;
[3] «АЙРА Лабс», Москва, Россия;
[4] Институт искусственного интеллекта AIRI, Москва, Россия;
[5] Сколковский институт науки и технологий, Москва, Россия;
[6] Центр экспертизы и контроля качества медицинской помощи, Москва, Россия;
[7] Российская медицинская академия непрерывного профессионального образования, Москва, Россия;
[8] Научно-исследовательский финансовый институт, Москва, Россия;
[9] Министерство здравоохранения Российской Федерации, Москва, Россия;
[10] Научный центр мирового уровня «Цифровой биодизайн и персонализированное здравоохранение», Москва, Россия;
[11] «АстраЗенека Фармасьютикалз», Москва, Россия;
[12] Первый Московский государственный медицинский университет имени И.М. Сеченова, Москва, Россия

АННОТАЦИЯ

Обоснование. Компьютерная томография органов грудной клетки — основной метод диагностики изменений лёгочной ткани, вызванных инфекцией COVID-19. Так, с 2020 года в Красноярском крае увеличилась частота применения данного исследования. Тем не менее заболеваемость раком лёгкого снизилась на 5,2%. Сложившаяся ситуация вызвала опасения в отношении пропуска рентгенологических изменений, характерных для рака лёгкого, и стимулировала поиск новых диагностических методов, включая искусственный интеллект для анализа данных.

Цель — оценка возможности использования алгоритма искусственного интеллекта, направленного на поиск лёгочных узлов по данным компьютерной томографии органов грудной клетки, полученным в период пандемии COVID-19, для выявления рака лёгкого.

Материалы и методы. В ретроспективное исследование вошли результаты компьютерной томографии органов грудной клетки пациентов из Красноярского края с диагнозом COVID-19 из PACS-архива, выполненные в период с 01.11.2020 по 28.02.2021. Интервал времени между проведёнными компьютерными томографиями и применением алгоритма искусственного интеллекта составил от двух лет и одного месяца до двух лет и пяти месяцев. Использовали алгоритм искусственного интеллекта Chest-IRA. Он выявлял лёгочные узлы объёмом более 100 мм^3. Рентгенологи разделили результаты на три группы в зависимости от вероятности рака лёгкого. Оценка экономической выгоды применения алгоритма учитывала затраты на заработную плату и экономию на лечении ранних стадий рака лёгкого, влияющую на валовой региональный продукт.

Результаты. Из 10 500 результатов компьютерной томографии, алгоритм искусственного интеллекта выявил узловые образования в 484 случаях. Определены 192 пациента с высокой вероятностью рака лёгкого, 103 — без признаков и 60 — с неубедительными признаками. 112 пациентов с высокой и средней вероятностью рака лёгкого не обращались за медицинской помощью. Применение искусственного интеллекта позволило подтвердить 100 (28,2%) гистологически верифицированных случаев рака лёгкого, при этом I–II стадия выявлена в 35%.

Использование искусственного интеллекта вместо рентгенологов сэкономило бы 25 мес. и 4 дня работы — 2 430 тыс. рублей. Ожидаемая экономия бюджета в связи с выявлением рака лёгкого на ранней стадии варьирует от 10 600 тыс. до 12 500 тыс. рублей на каждые 10 500 компьютерных томографий. Общий экономический эффект за пять лет — от 259 400 тыс. до 305 100 тыс. рублей.

Заключение. Использование искусственного интеллекта для анализа результатов компьютерной томографии органов грудной клетки демонстрирует высокую эффективность в отношении выявления узловых образований лёгких, в том числе на фоне COVID-19, что подтверждает перспективы его применения для раннего обнаружения случайных лёгочных узлов, которые могли бы быть пропущены.

Ключевые слова: рак лёгкого; компьютерная томография; искусственный интеллект; грудная клетка; экономика здравоохранения; оценка эффективности.

Как цитировать:
Зуков Р.А., Сафонцев И.П., Клименок М.П., Забродская Т.Е., Меркулова Н.А., Чернина В.Ю., Беляев М.Г., Гончаров М.Ю., Омельяновский В.В., Ульянова К.А., Соболева Е.А., Блохина М.Е., Наливкина Е.А., Гомболевский В.А. Выявление новых случаев рака лёгкого с помощью искусственного интеллекта: клиническая и экономическая оценка ретроспективного анализа результатов компьютерной томографии через 2 года после пандемии COVID-19 // Digital Diagnostic. 2024. Т. 5, № 4. С. 725–739. DOI: https://doi.org/10.17816/DD630885

Рукопись получена: 25.04.2024 **Рукопись одобрена:** 25.08.2024 **Опубликована online:** 05.11.2024

ЭКО • ВЕКТОР

Статья доступна по лицензии CC BY-NC-ND 4.0 International
© Эко-Вектор, 2024

DOI: https://doi.org/10.17816/DD630885

Detecting new lung cancer cases using artificial intelligence: clinical and economic evaluation of a retrospective analysis of computed tomography scans 2 years after the COVID-19 pandemic

Ruslan A. Zukov[1,2], Ivan P. Safontsev[1,2], Marina P. Klimenok[2], Tatyana E. Zabrodskaya[2], Natalya A. Merkulova[2], Valeria Yu. Chernina[3], Mikhail G. Belyaev[3], Mikhail Yu. Goncharov[3,4,5], Vitaly V. Omelyanovskiy[6,7,8], Ksenia A. Ulianova[9], Evgenia A. Soboleva[3,5], Maria E. Blokhina[11], Elena A. Nalivkina[11], Victor A. Gombolevskiy[3,4,10,12]

[1] Professor V.F. Voino-Yasenetsky Krasnoyarsk State Medical University, Krasnoyarsk, Russia;
[2] Krasnoyarsk Regional Clinical Oncological Dispensary named after A.I. Kryzhanovskogo, Krasnoyarsk, Russia;
[3] «IRA Labs», Moscow, Russia;
[4] Artificial Intelligence Research Institute AIRI, Moscow, Russia;
[5] Skolkovo Institute of Science and Technology, Moscow, Russia;
[6] Center for Expertise and Quality Control of Medical Care, Moscow, Russia;
[7] Russian Medical Academy of Continuous Professional Education, Moscow, Russia;
[8] Financial Research Institute, Moscow, Russia;
[9] Ministry of Health of the Russian Federation, Moscow, Russia;
[10] World-Class Research Center «Digital biodesign and personalized healthcare», Moscow, Russia;
[11] AstraZeneca Pharmaceuticals LLC, Moscow, Russia;
[12] Sechenov First Moscow State Medical University, Moscow, Russia

ABSTRACT

BACKGROUND: Chest computed tomography (CT) is the main modality used to diagnose lung lesions caused by COVID-19 infection. Since 2020, the use of this modality in the Krasnoyarsk krai has increased. However, the incidence of lung cancer decreased by 5.2%. The current situation has raised concerns about missing radiographic signs typical of lung cancer and has stimulated the search for new diagnostic modalities using artificial intelligence (AI) for data analysis.

AIM: The aim of the study was to evaluate the feasibility of using an AI algorithm to search for lung nodules based on chest CT data obtained during the COVID-19 pandemic to identify lung cancer.

MATERIALS AND METHODS: The retrospective study included chest CT scans of patients from Krasnoyarsk krai diagnosed with COVID-19 reported in the PACS base between 1 November 2020 and 28 February 2021. The interval between chest CT and AI analysis ranged from two years and one month to two years and five months. Chest-IRA algorithm was used. AI detected lung nodules with a volume greater than 100 mm^3. The radiologists divided the results into three groups based on the potential for lung cancer. The assessment of the economic benefits of using the AI algorithm considered the cost of wages and savings in the treatment of early-stage lung cancer, which affects gross regional product.

RESULTS: The AI algorithm identified nodules in 484 out of 10,500 CT scans. A total of 192 patients with a high potential for lung cancer, 103 with no signs and 60 with inconclusive signs were identified, and 112 patients with a high and moderate potential for lung cancer did not seek medical care. AI confirmed 100 (28.2%) histologically proven cases of lung cancer, with stages I–II detected in 35%.

Using AI instead of radiologists would save 25 months and 4 days of work, which is equal to 2 million 430 thousand rubles. Expected budget savings due to early detection of lung cancer vary from 10 million 600 thousand to 12 million 500 thousand rubles for each 10,500 CTs. The total economic effect for a five-year period would be from 259 million 400 thousand rubles to 305 million 100 thousand rubles.

CONCLUSION: The use of AI to evaluate chest CT scans demonstrates high performance in identifying lung nodules, including those in patients with COVID-19, confirming its potential use for early detection of incidental lung nodules that might otherwise be missed.

Keywords: lung cancer; computed tomography; artificial intelligence; chest; health economics; performance evaluation.

To cite this article:
Zukov RA, Safontsev IP, Klimenok MP, Zabrodskaya TE, Merkulova NA, Chernina VYu, Belyaev MG, Goncharov MYu, Omelyanovskiy VV, Ulianova KA, Soboleva EA, Blokhina ME, Nalivkina EA, Gombolevskiy VA. Detecting new lung cancer cases using artificial intelligence: clinical and economic evaluation of a retrospective analysis of computed tomography scans 2 years after the COVID-19 pandemic. *Digital Diagnostics.* 2024;5(4):725–739. DOI: https://doi.org/10.17816/DD630885

Received: 25.04.2024 **Accepted:** 25.08.2024 **Published online:** 05.11.2024

ECO•VECTOR

Article can be used under the CC BY-NC-ND 4.0 International License
© Eco-Vector, 2024

DOI: https://doi.org/10.17816/DD630885

利用人工智能检测肺癌新病例：COVID-19大流行2年后计算机断层扫描结果回顾性分析的临床和经济评估

Ruslan A. Zukov[1,2], Ivan P. Safontsev[1,2], Marina P. Klimenok[2], Tatyana E. Zabrodskaya[2], Natalya A. Merkulova[2], Valeria Yu. Chernina[3], Mikhail G. Belyaev[3], Mikhail Yu. Goncharov[3,4,5], Vitaly V. Omelyanovskiy[6,7,8], Ksenia A. Ulianova[9], Evgenia A. Soboleva[3,5], Maria E. Blokhina[11], Elena A. Nalivkina[11], Victor A. Gombolevskiy[3,4,10,12]

[1] Professor V.F. Voino-Yasenetsky Krasnoyarsk State Medical University, Krasnoyarsk, Russia;
[2] Krasnoyarsk Regional Clinical Oncological Dispensary named after A.I. Kryzhanovskogo, Krasnoyarsk, Russia;
[3] «IRA Labs», Moscow, Russia;
[4] Artificial Intelligence Research Institute AIRI, Moscow, Russia;
[5] Skolkovo Institute of Science and Technology, Moscow, Russia;
[6] Center for Expertise and Quality Control of Medical Care, Moscow, Russia;
[7] Russian Medical Academy of Continuous Professional Education, Moscow, Russia;
[8] Financial Research Institute, Moscow, Russia;
[9] Ministry of Health of the Russian Federation, Moscow, Russia;
[10] World-Class Research Center «Digital biodesign and personalized healthcare», Moscow, Russia;
[11] AstraZeneca Pharmaceuticals LLC, Moscow, Russia;
[12] Sechenov First Moscow State Medical University, Moscow, Russia

摘要

论证。胸腔器官计算机断层扫描是COVID-19感染引起的肺组织变化的主要诊断方法。因此，自2020年以来，这项研究在克拉斯诺亚尔斯克边疆区的应用频率有所增加。然而，肺癌的发病率却下降了5.2%。这种情况引起了人们对肺癌漏检特征性放射学变化的担忧，并促使人们寻找新的诊断技术，包括用于数据分析的人工智能（AI）。

目的 — 评估使用人工智能算法从COVID-19大流行期间获得的胸腔器官计算机断层扫描数据中，搜索肺结节发现肺癌的可行性。

材料和方法。这项回顾性研究，包括从2020年1月11日至 2021年2月28日期间，克拉斯诺亚尔斯克地区 从PACS档案中诊断为COVID-19的患者的胸腔器官计算机断层扫描结果。进行胸腔器官计算机断层扫描与应用人工智能算法之间的时间间隔从两年零一个月到两年零五个月。使用了Chest-IRA AI算法。AI检测到体积大于100мм³的肺部结节。放射科医生根据肺癌的概率将结果分为三组。使用该算法的经济效益评估，考虑到了工资成本和早期治疗肺癌所节省的费用，这些也会影响地区生产总值。

结果。在10500个计算机断层扫描结果中，人工智能算法检查出484例结节性肿块。确定了192名患肺癌高概率的患者，103名无体征，60名体征根据不足。112名肺癌高概率和中概率的患者没有就医。 通过使用人工智能，100例（28.2%）经组织学验证的肺癌患者得到了确诊，其中35%的患者处于I-II期。

使用人工智能代替放射科医生可以节省25个月零4 天的工作时间，也就是243万卢布。每进行10500次计算机断层扫描，因早期发现肺癌而节省的预算预计从1060万卢布到1250万卢布。五年的总经济效益为2.594亿卢布至3.051亿卢布。

结论。使用人工智能分析胸腔器官计算机断层扫描结果显示肺结节检测的高效率，包括在COVID-19的背景下，这证实其用于早期发现那些可能被遗漏的随机肺结节的前景。

关键词：肺癌；计算机断层扫描；人工智能；胸腔；卫生经济学；效能评估。

引用本文：
Zukov RA, Safontsev IP, Klimenok MP, Zabrodskaya TE, Merkulova NA, Chernina VYu, Belyaev MG, Goncharov MYu, Omelyanovskiy VV, Ulianova KA, Soboleva EA, Blokhina ME, Nalivkina EA, Gombolevskiy VA. 利用人工智能检测肺癌新病例：COVID-19大流行2年后计算机断层扫描结果回顾性分析的临床和经济评估. *Digital Diagnostics.* 2024;5(4):725–739. DOI: https://doi.org/10.17816/DD630885

收到：25.04.2024 **接受：**25.08.2024 **发布日期：**05.11.2024

ECO•VECTOR
Article can be used under the CC BY-NC-ND 4.0 International License
© Eco-Vector, 2024

ОБОСНОВАНИЕ

Злокачественные новообразования (ЗНО) лёгких занимают ведущую позицию в общей структуре онкологической заболеваемости и смертности во всём мире. Ежегодно регистрируют 2,2 млн случаев рака лёгкого (РЛ) и 1,8 млн — смерти от данной патологии [1]. В Российской Федерации (РФ) стандартизованный показатель заболеваемости РЛ составляет 20,8 на 100 тыс. населения, его прирост по сравнению с 2020 годом — 2,7% [2]. Неблагополучная эпидемиологическая ситуация по заболеваемости РЛ сложилась в ряде субъектов РФ, в частности и в Красноярском крае. Данная патология занимает третье место в общей структуре онкологической заболеваемости Красноярского края, уступая раку молочной железы и ЗНО кожи.

Начиная с 2020 года, в связи с пандемией COVID-19 в Красноярском крае значительно увеличилось частота проведения компьютерной томографии (КТ) органов грудной клетки (ОГК) (2019 год — 36 577, 2021 год — 236 234), однако при этом на территории края отмечено снижение заболеваемости РЛ на 5,2% по сравнению с 2019 годом.

Одной из возможных причин сложившейся ситуации являются пропуски узловых образований в лёгких на фоне изменений, характерных для вирусной пневмонии COVID-19. В связи с этим возникла потребность в поиске новых методов диагностики, направленных на повышение эффективности выявления РЛ. Одним из таких инструментов является искусственный интеллект (ИИ), который может выступать в качестве основного элемента гибридного подхода к диагностике РЛ: на первом этапе с помощью системы ИИ выполняют первичный скрининг большого потока результатов КТ, а на втором этапе — изображения, отобранные системой исследования, пересматривают врачи–эксперты с целью принятия окончательного решения. По этой причине в 2022 году Красноярский край принял участие в пилотном проекте «Ретроспективный анализ результатов КТ ОГК с применением алгоритма ИИ Chest-IRA от компании «АЙРА Лабс».

ЦЕЛЬ

Оценить эффективность алгоритма ИИ, направленного на поиск лёгочных узлов по данным КТ ОГК, полученным в период пандемии COVID-19, для выявления РЛ.

МАТЕРИАЛЫ И МЕТОДЫ

Дизайн исследования

Проведено наблюдательное одноцентровое ретроспективное выборочное неконтролируемое исследование. Схема проведения исследования представлена на рис. 1.

Критерии соответствия

Для формирования выборки участников исследования были использованы критерии включения и исключения.

Критерии включения:

- результаты КТ ОГК мужчин и женщин из краевого PACS-архива Красноярского края;
- пациентам проведены КТ ОГК в связи с инфекцией COVID-19 без внутривенного контрастирования и их результаты интерпретированы врачами–рентгенологами в период с 01.11.2020 по 28.02.2021;
- возраст пациентов старше 18 лет;
- наличие изображений КТ ОГК в формате DICOM.

Критерии исключения:

- отсутствие изображений КТ ОГК в формате DICOM;
- ложноположительные ошибки ИИ;
- толщина среза, полученного при проведении КТ, более 1,5 мм;
- получены данные неполного сканирования при проведении КТ ОГК;
- значительные двигательные артефакты;
- невозможность восстановить данные пациента после анонимизации.



Рис. 1. Блок–схема исследования. КТ ОГК — компьютерная томография органов грудной клетки; ИИ — искусственный интеллект; ЗНО — злокачественное новообразование; С34 — злокачественное новообразование бронхов и лёгкого в соответствии с Международной классификацией болезней десятого пересмотра.

Условия проведения

КТ ОГК проведены на базе Краевого государственного бюджетного учреждения здравоохранения «Красноярский краевой клинический онкологический диспансер имени А.И. Крыжановского» (КГБУЗ «КККОД им. А.И. Крыжановского»).

Продолжительность исследования

Исследование проведено с использованием результатов КТ ОГК, полученных в период с 01.11.2020 по 28.02.2021. Интервал времени между проведением КТ ОГК и применением алгоритма ИИ составил от двух лет и одного месяца до двух лет и пяти месяцев. Эксперты проводили оценку результатов в период с 15.12.2022 по 09.01.2023.

Описание медицинского вмешательства

КТ ОГК проведены с помощью компьютерных томографов Toshiba Aquilion 64, GE Revolution EVO и GE Healthcare Revolution Discovery CT по стандартному протоколу: напряжение на трубке 120 кВ, с автоматически настраиваемой силой тока на рентгеновской трубке, скорость ротации трубки (Time rotation) 0,50 с, питч 0,938, толщина среза 1 мм.

Все включённые в исследование результаты КТ обработаны с помощью алгоритма ИИ Chest-IRA (версия LungNodules-IRA, v4.0). Данный алгоритм валидирован на специально подготовленном калибровочном наборе данных, полученном в рамках Московского эксперимента по применению ИИ [3]. Согласно методическим рекомендациям по клиническим испытаниям программного обеспечения на основе интеллектуальных технологий, алгоритм Chest-IRA допущен к использованию, поскольку превзошёл пороговое значение точности не ниже площади под ROC-кривой (ROC AUC) 0,81 [4]. Алгоритм Chest-IRA имеет следующие параметры: ROC AUC 0,96; чувствительность 0,94; специфичность 0,94; точность 0,94 [3].

Он основан на двух нейронных сетях. Первая нейронная сеть (H1) решает задачу семантической сегментации лёгочных узлов и образований. H1 обучена с помощью набора данных LIDC-IDRI [5], который находится в публичном доступе и включает результаты КТ ОГК 1 018 пациентов с разметкой лёгочных узлов в виде бинарных масок. В результате работы H1 для входного изображения создаётся бинарная маска. Её разбивают на связанные компоненты, одни из которых соответствуют лёгочным узлам и образованиям, а оставшиеся являются ложноположительными. Вторая нейронная сеть (H2) решает задачу классификации связных компонентов на истинно положительные и ложноположительные с целью уменьшения количества ложноположительных находок. H2 обучена с помощью набора данных, состоящего из 2 351 результата КТ ОГК. Открытые данные имели разметку в виде координат различных находок H1 с классификационными метками.

Алгоритм от компании «АЙРА Лабс» зарекомендовал себя как первый из тех, который способен проводить дифференциальную диагностику в виде медицинской сортировки результатов КТ ОГК — наличие гистологически подтверждённого РЛ, бактериальной пневмонии, вирусной пневмонии, характерной для COVID-19, или нормы [6].

Алгоритм Chest-IRA (версия LungNodules-IRA, v4.0) анализировал полученные изображения: при обнаружении узловых образований в лёгких объёмом более 100 мм^3 он указывал их локализацию, размер и объём. Алгоритм исключал кальцинаты и не определял их как узловые образования. Кроме того, существовали следующие его ограничения:

- среди результатов КТ ОГК должна быть хотя бы одна аксиальная серия, которая содержит лёгкие;
- расстояния между срезами серии должны быть одинаковыми (для более чем 95% срезов) и не более 3 мм;
- серия должна покрывать область размером более 192×192×96 мм.

Основной исход исследования

Нулевая гипотеза исследования сформулирована следующим образом: применение алгоритма ИИ не приводит к статистически значимому увеличению выявляемости РЛ на ранних стадиях по сравнению со стандартной интерпретацией результатов КТ врачами-рентгенологами.

Конечной точкой исследования была эффективность алгоритма ИИ в выявлении РЛ. Об эффективности алгоритма судили по следующим показателям:

- количество случаев РЛ, выявленных с помощью алгоритма ИИ;
- доля ранних стадий (I–II) среди выявленных случаев РЛ;
- чувствительность и специфичность алгоритма ИИ в обнаружении узловых образований в лёгких;
- частота ложноположительных результатов работы алгоритма ИИ;
- сравнительный анализ результатов интерпретации КТ-изображений алгоритмом ИИ и врачами-рентгенологами.

Данные показатели можно рассматривать как суррогатные конечные точки, поскольку они косвенно отражают потенциальное влияние применения ИИ на основную цель — снижение смертности от РЛ. Истинной конечной точкой в данном контексте была бы смертность от РЛ, однако её оценка требует длительного периода наблюдения.

Дополнительные исходы исследования

Для расчёта экономического эффекта от использования алгоритма ИИ проведена оценка трудозатрат с учётом средней заработной платы врача–рентгенолога в Красноярском крае, а также экономии средств на лечения пациентов с ранними стадиями РЛ по сравнению с поздними [8]. Кроме того, использовали подход к оценке экономического эффекта с учётом сохранённых лет жизни и их потенциального вклада в формирование валового регионального продукта.

Методы регистрации исходов

Результаты КТ ОГК, в которых алгоритм ИИ выявил находки, посмотрели однократно повторно один из 4-х врачей–рентгенологов КГБУЗ «КККОД им. А.И. Крыжановского» с опытом работы в лучевой диагностике с торакальной субспециализацией более 10 лет.

Анализ в группах

В ходе анализа изображений все пациенты ранжированы на 3 группы:

- 1-я группа — пациенты с высокой вероятностью РЛ (изображения с признаками ЗНО лёгких);
- 2-я группа — пациенты без признаков РЛ (ложноположительная активация алгоритма);
- 3-я группа — пациенты с недостаточно убедительными признаками РЛ.

К 1-й группе относились пациенты, имеющие солидные лёгочные узлы диаметром ≥6 мм, а также более 5 узлов с доброкачественными признаками [7]. Среди признаков доброкачественного новообразования выявляли: зоны снижения воздушности лёгочной ткани по типу «матового стекла» диаметром менее 6 мм, перифиссуральные узлы и доброкачественная кальцификация. Пациенты с результатами исследования, которые не соответствовали указанным критериям, включены в 3-ю группу.

Проведён анализ медицинской документации каждого пациента для оценки точности работы алгоритма ИИ и определения необходимости дальнейшего обследования пациентов с подозрительными находками.

Этическая экспертиза

Локальный Этический комитет КГБУЗ «КККОД им. А.И. Крыжановского» согласовал проведение данного исследования (протокол № 48/1 от 09 февраля 2023 года). Работа проведена с соблюдением всех требований законодательства в части персональных данных и врачебной тайны, поскольку передачу данных проводили после предварительной анонимизации с присвоением каждому исследованию уникального ключа шифрования, позволяющего впоследствии идентифицировать пациентов, нуждающихся в дообследовании (с признаками РЛ) в условиях онкологического диспансера. Данные были деперсонализированы и направлены на платформу компании «АЙРА Лабс».

Статистический анализ

Принципы расчёта размера выборки. Для оценки чувствительности с нижней границей 95% доверительный интервал (ДИ) не менее 85%, при ожидаемой чувствительности 95%, потребуется около 93 положительных случаев. Для оценки специфичности с той же точностью, при ожидаемой специфичности 95%, потребуется около 93 отрицательных случаев. Учитывая распространённость подозрительных случаев 4,6%, для получения 93 положительных случаев потребуется общая выборка размером около 2022 КТ-исследований (93/0,046). Таким образом, минимальный рекомендуемый размер выборки для данного исследования составляет 2022 КТ-исследований. Однако в данном исследовании использовалась значительно большая выборка в 10 500 КТ, что повышает статистическую мощность и точность результатов.

Методы статистического анализа данных. Полученные в ходе исследования первичные данные подвергнуты анализу методами описательной статистики (рассчитаны абсолютные и относительные частоты для категориальных переменных). Для непрерывных переменных рассчитаны диапазоны значений. Для временных интервалов рассчитана медиана и диапазоны. Экономический анализ включал расчёт трудозатрат в часах и рублях, оценку экономии средств на лечении, расчёт потенциального вклада в валовой региональный продукт, сравнительный анализ показателей выявления ранних стадий рака лёгкого в Красноярском крае и РФ. Таким образом, в исследовании преимущественно использовались методы описательной статистики и экономического анализа.

РЕЗУЛЬТАТЫ

Объекты исследования

Из краевого PACS-архива предоставлено 10 500 результатов КТ ОГК (мужчин — 56%, женщин — 44%; возраст от 28 до 91 года) (см. рис. 1).

Основные результаты исследования

Признаки РЛ выявлены алгоритмом ИИ в 484 изображениях (4,6% случаев). Результаты 129 КТ (26,6%) исключены из исследования по причине дефектов, возникших при персонификации.

При анализе 355 изображений, отобранных алгоритмом ИИ, врачи–рентгенологи распределили пациентов на 3 группы (рис. 2):

- 1-я группа — пациенты с высокой вероятностью РЛ [192 изображения — 39,7% от числа изображений, отобранных ИИ (1,83% от всех исследований)];
- 2-я группа — пациенты без признаков РЛ [103 изображения — 21,3% от числа изображений, отобранных ИИ (0,98% от всех исследований)];
- 3-я группа — пациенты с недостаточно убедительными признаками РЛ [(60 изображений — 12,4% от числа изображений, отобранных ИИ (0,57% от всех исследований)].

Результаты работы алгоритма ИИ представлены на рис. 3 и рис. 4.

Среди 252 пациентов, определённых в 1-ю и 3-ю группу, на 01.09.2023:

- 93 пациента к моменту проведения анализа умерли:
  - на момент проведения исследования 52 пациента находились на диспансерном учёте по поводу ЗНО (лёгких и бронхов, других локализаций с метастазами в лёгкое);

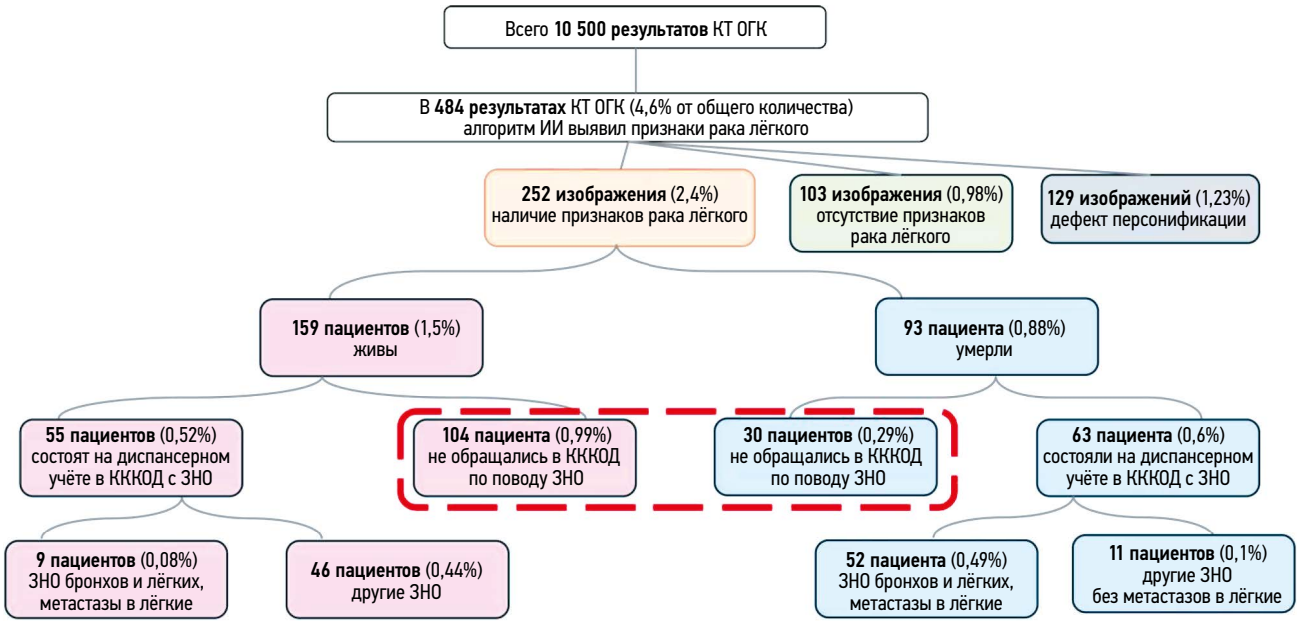

Рис. 2. Принцип анализа результатов компьютерной томографии органов грудной клетки с использованием искусственного интеллекта. КТ ОГК — компьютерная томография органов грудной клетки; ИИ — искусственный интеллект; ККККОД — Красноярский краевой клинический онкологический диспансер им. А.И. Крыжановского; ЗНО — злокачественное новообразование. 134 пациента, выделенные красной пунктирной линией, не обращались в медицинские организации по поводу злокачественных новообразований.

Рис. 3. Лёгочный узел в левом лёгком, выявленный с помощью искусственного интеллекта. Обнаруженный узел отмечен красным квадратом. Изображение с признаком высокой вероятности рака лёгкого.

  – 11 пациентов наблюдались с другим ЗНО без метастазов в лёгкое;
  – 30 пациентов не наблюдались по поводу онкологического заболевания;
- 159 пациентов живы:
  – на момент проведения исследования 46 состояли на диспансерном учёте по поводу ЗНО (лёгких и бронхов, других локализаций с метастазами в лёгкое);
  – 9 пациентов — других ЗНО без метастазов в лёгкое;
  – у 10 пациентов выявлен РЛ I–II стадии, у 7 — III–IV стадии.
- 104 пациента не обращались по поводу ЗНО и были приглашены для выполнения повторной КТ ОГК:
  – 9 пациентов оформили письменный отказ от дальнейшего обследования и лечения;
  – 17 пациентов не явились на дообследование;
  – 78 пациентов прошли обследование и гистологическую верификацию: у 2 пациентов выявлен РЛ стадии Ia и Ib (рис. 5), у 76 пациентов выявлены другие патологии лёгких (табл. 1).

Таким образом, РЛ подтверждён у 100 пациентов из 355 (28,2%), отобранных с помощью алгоритма ИИ.

Доля случаев РЛ, выявленного на I–II стадии, составила 35%, на III–IV — 65%. Все они гистологически верифицированы и проанализированы по критерию даты установленных диагнозов. 90 (90%) случаев РЛ установлены за 7 лет наблюдений до применения ИИ, остальные проходили КТ ОГК для контроля эффективности лечения. В 50% случаев (50) диагноз РЛ установлен в период между проведением КТ, результаты которых используют в настоящем исследовании, и применением ИИ при учёте, что этот интервал времени составлял от 762 до 881 дня. Впервые выявленными случаями РЛ в текущем исследовании названы только те, которые установлены после применения ИИ.

Анализ результатов КТ, на основе которых пациенты распределены специалистами во 2-ю группу, показал, что алгоритм ИИ выявил (рис. 6):

- фиброзные изменения ткани лёгких в большинстве случаев (71 пациент — 68,9%);
- зоны инфильтрации (14 пациентов — 13,6%);
- гамартомы (11 пациентов — 10,7%);

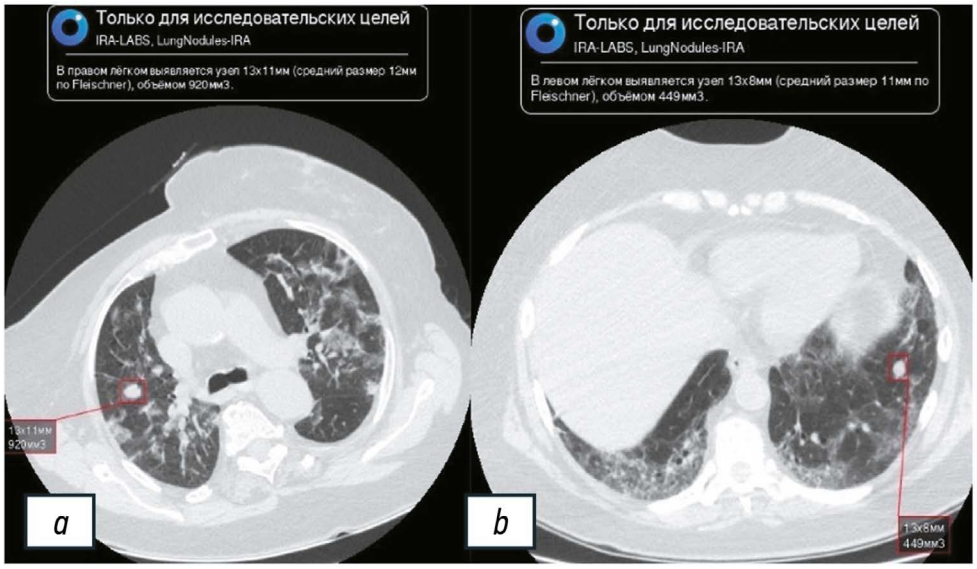

Рис. 4. Лёгочные узлы в правом (*a*) и левом (*b*) лёгком, выявленные с помощью искусственного интеллекта. Обнаруженные узлы отмечены красным квадратом. Изображения с недостаточно убедительными признаками рака лёгкого.

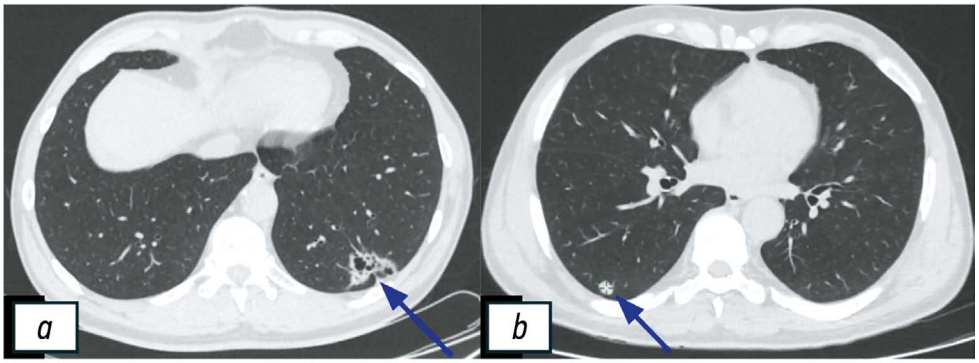

Рис. 5. Результаты компьютерной томографии органов грудной клетки пациентов с верифицированным раком лёгкого (обозначены синими стрелками). *a* — кистозно-солидное образование левого лёгкого (стадия Ia); *b* — солидное образование правого лёгкого (стадия Ib).

Таблица 1. Распределение выявленных патологических изменений лёгких у пациентов, прошедших дообследование

Патология	Количество пациентов
Гамартома лёгкого	17
Лёгочные узлы	13
Поствоспалительные изменения лёгких	12
Туберкулёма	7
Доброкачественное новообразование бронха и лёгкого	4
Саркоидоз	3
Послеоперационные изменения лёгких	2
Киста лёгкого	2
Фиброзные изменения лёгких	1
Хроническая обструктивная болезнь лёгких	1
Пневмосклероз	1
Другие интерстициальные лёгочные болезни с упоминанием о фиброзе	1
Без патологии	12

Примечание. Пациенты с диагнозом Доброкачественное новообразование бронха и лёгкого — оперативное лечение (2 пациента) и консультация (2 пациента) в Красноярском краевом клиническом онкологическом диспансер имени А.И. Крыжановского; пациент с диагнозом Другая интерстициальная лёгочная болезнь с упоминанием о фиброзе — оперативное лечение в онкологическом диспансере в г. Санкт-Петербурге.

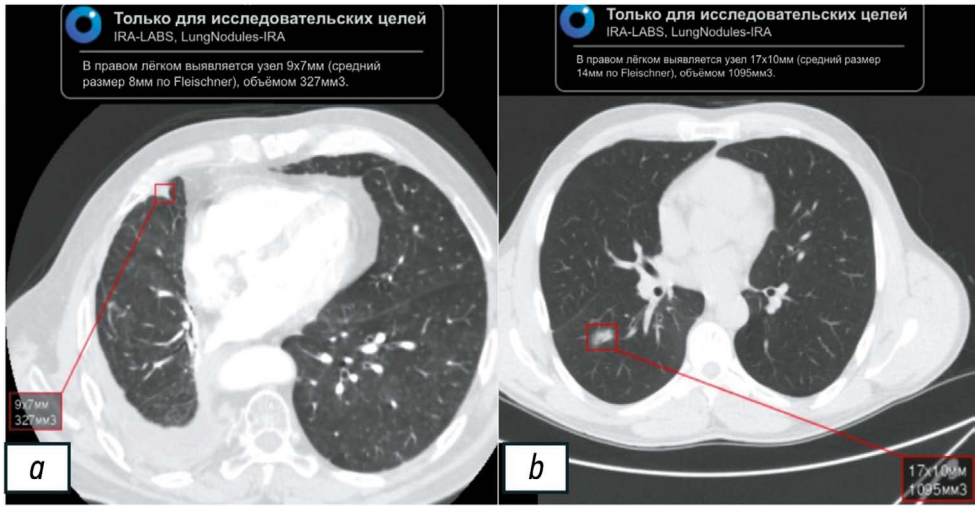

Рис. 6. Примеры наиболее частых ложноположительных случаев активации алгоритма искусственного интеллекта: *a* — в качестве лёгочного узла отмечены фиброзные изменения; *b* — в качестве лёгочного узла отмечен участок инфильтрации лёгочной ткани.

- сосуды лёгочной ткани (3 изображения).

В единичных случаях с помощью алгоритма ИИ отмечены находки, трактованные врачами–рентгенологами как внутрилёгочные лимфоузлы (1,0%) и туберкулёмы (1,0%).

Стоит отметить, что ИИ позволил выявить и другие патологии лёгких.

Дополнительные результаты исследования

Оценка экономической эффективности

Важно оценить не только клиническую эффективность проведённого эксперимента, но и спрогнозировать экономический эффект от применения ИИ.

Для определения потенциальных трудозатрат учтена средняя заработная плата врача–рентгенолога в Красноярском крае, которая составляет 96 900 рублей (табл. 2). В месяц врач–рентгенолог обрабатывает около 400 результатов КТ (по 20 исследований в день). Таким образом, 10 500 изображений первоначальной выборки были бы проанализированы за 26 мес. и 25 дней работы врача, тогда как ИИ самостоятельно проверил 10 016 исследований, сэкономив 25 мес. и 4 дня работы. Этот объём работы потребовал бы от медицинской организации 2 430 тыс. рублей только непосредственно заработной платы без учета налогов и других выплат (27 421 доллар или 196 830 юаней).

Иной подход в отношении оценки эффективности применения ИИ — экономия денежных средств, необходимых для лечения пациентов с онкологической патологией.

Таблица 2. Сравнение экономического эффекта в двух моделях анализа результатов компьютерной томографии органов грудной клетки

Параметры	Модель № 1	Модель № 2
Исходное количество результатов компьютерной томографии органов грудной клетки	10 500	
Количество результатов компьютерной томографии органов грудной клетки, исключённых из пересмотра врачом–рентгенологом	0	10 016
Количество результатов компьютерной томографии органов грудной клетки, пересмотренных врачом–рентгенологом	10 500	484
Время, необходимое на пересмотр результатов компьютерной томографии органов грудной клетки (просмотр 400 снимков компьютерной томографии в месяц)	26 мес. и 25 дней	1 мес. и 21 день
Стоимость работы врача, направленной на пересмотр результатов (заработная плата в месяц — 96 900 рублей)	2 543 625 рублей (27 980 долларов или 206 033 юаня)	117 249 рублей (1 290 долларов или 9 497 юаней)
Сэкономленное время врачей	0 мес.	25 мес. и 4 дня
Сэкономленные денежные средства (применение искусственного интеллекта в текущем проекте без оплаты)	0 рублей	2 426 376 рублей (26 690 долларов или 196 536 юаней)

Примечание. Модель № 1 — все результаты компьютерной томографии анализировал врач–рентгенолог; модель № 2 — анализ результатов в 2 этапа: оценка всех результатов компьютерной томографии с помощью искусственного интеллекта, затем пересмотр врачом–рентгенологом снимков.

Оценивая среднюю стоимость лечения одного пациента с РЛ I–II стадии (данные КГБУЗ «КККОД им. А.И. Крыжановского» в ценах 2023 года) в 352 тыс. рублей за пациента (3 872 доллара или 28 512 юаней), общие расходы на оказание помощи на ранних стадиях заболевания (35 пациентов) составят 12 350 тыс. рублей (135 811 долларов или 1 066 тыс. юаней) (табл. 3). Стоимость для пациентов с РЛ, выявленным на поздних стадиях, при средней стоимости лечения одного пациента в 587 тыс. рублей (6 465 долларов или 47 606 юаней) составляет 20 570 тыс. рублей (226 278 долларов или 1 666 229 юаней). Таким образом, прямая ожидаемая экономия краевого бюджета за счёт выявления пациентов на ранних стадиях РЛ составит 8 220 тыс. рублей (90 466 долларов или 666 162 юаня) на каждые 10 500 человек, прошедших КТ ОГК.

Ещё одним распространённым подходом для оценки экономического эффекта является учёт сохранённых лет жизни и их потенциальный вклад в формирование валового регионального продукта. Пятилетняя выживаемость пациентов со своевременно выявленными ранними формами РЛ составляет 90%. Таким образом, для 35 человек может быть сохранено 157 лет и 5 дней жизни. Используя данные Федеральной службы государственной статистики по Красноярскому краю по оценке валового регионального (краевого) продукта в 1 100 тыс. рублей, можно оценить финансовый эквивалент сохранённых лет жизни в 173 250 тыс. рублей (1 905 750 долларов или 14 033 250 юаней) (табл. 4).

Кроме того, в равной мере корректно суммирование исчисленных эффектов, поскольку описанные последствия раннего выявления, возможного при применении ИИ, наступают одновременно (экономия времени и фонда оплаты труда медицинских работников, снижение стоимости лечения и потенциальный вклад в региональный валовый продукт, обеспечиваемый дополнительной пятилетней выживаемостью). Таким образом, суммарный эффект можно оценить в 183 009 тыс. рублей (2 022 907 долларов или 14 895 949 юаней) для каждых 35 выявленных пациентов на ранней стадии на каждые 10 500 КТ ОГК в течение пяти лет.

ОБСУЖДЕНИЕ

Резюме основного результата исследования

Ретроспективный анализа результатов КТ ОГК с помощью алгоритма ИИ из 10 500 обработанных изображений позволил отобрать 355 для повторного анализа специалистами КГБУЗ «КККОД им. А.И. Крыжановского». В зависимости от изменений, выявленных на снимках КТ ОГК, 252 пациента (2,4%) распределены в 1-ю и 3-ю группы. У 35 пациентов выявлен РЛ I–II стадии, у 65 — III–IV стадии. Прямая ожидаемая экономия краевого бюджета за счёт выявления пациентов на ранних стадиях составит 8 220 тыс. рублей на каждые 10 500 человек, прошедших

Таблица 3. Предполагаемый экономический эффект от снижения затрат на лечение пациентов с поздними стадиям рака лёгкого за счёт проведения проекта с применением алгоритма искусственного интеллекта

Параметры	Стоимость лечения одного пациента	Стоимость лечения всех выявленных на ранних стадиях пациентов (*n*=35)
Стоимость лечения пациентов с III–IV стадией рака лёгкого (комбинированное лечение: оперативное + химиолучевая терапия, без учёта стоимости иммунотерапии)	587 735 рублей (6 465 долларов или 47 606 юаней)	20 570 725 рублей (226 278 долларов или 1 666 229 юаней)
Стоимость лечения пациентов с I–II стадией рака лёгкого	352 757 рублей (3 880 долларов или 28 573 юаня)	12 346 495 рублей (135 811 доллар или 908 659юаней)
Экономическая эффективность от снижения затрат на лечение пациентов с поздними стадиями (без учёта стоимости иммунотерапии)	234 978 рублей (2 585 долларов или 19 033 юаня)	8 224 230 рублей (90 466 долларов или 666 162 юаня)

Таблица 4. Общая оценка экономии применения искусственного интеллекта при повторном использовании результатов компьютерной томографии с целью выявления признаков злокачественных новообразований лёгких

Параметры	Экономия в проекте
Снижение затрат на оплату труда врачей–рентгенологов	2 426 376 рублей (26 690 долларов или 196 536 юаней)
Снижение затрат на лечение пациентов с поздними стадиями (35 пациентов с ранними стадиями)	8 224 230 рублей (90 466 долларов или 666 162 юаня)
Экономический эффект за 5 лет с учётом расчёта валового регионального продукта на количество сохранённых лет жизни	173 250 тыс. рублей (1 905 750 долларов или 14 33 250 юаней)
Общий экономический эффект с расчётом на 1 год	10 650 606 рублей (11 157 долларов или 862 699 юаней)
Общий экономический эффект за 5 лет с учётом сохранённых лет жизни	183 900 606 рублей (2 022 907 долларов или 14 895 949 юаней)

КТ (90 466 долларов или 666 162 юаня).

Обсуждение основного результата исследования

Использование алгоритма ИИ Chest-IRA позволило в большинстве случаев достоверно выявить узловые образования в лёгких с высокой и средней вероятностью РЛ на фоне воспалительных изменений, вызванных инфекцией COVID-19, что говорит об эффективности гибридного подхода к ретроспективному анализу результатов КТ ОГК. Стоит отметить, что доля случаев РЛ, выявленных на ранних стадиях (I–II стадия), в среднем по РФ не превышает 30% [9]. Одной из причин подобной ситуации является недостаточная эффективность флюорографических исследований, проводимых в ходе диспансеризации взрослого населения, в отношении раннего выявлении РЛ. Обнаружение новообразований размером более 1 см с использованием даже современного рентгенологического оборудования требует высокой квалификации врачей–рентгенологов и индивидуального анализа факторов риска каждого пациента: наследственность; производственные факторы окружающей среды; наличие инфекционных и хронических заболеваний. В связи с вышеперечисленным данный метод позволяет выявить, главным образом, поздние стадии РЛ — радикальное лечение невозможно, а заболевание имеет, как правило, неблагоприятный прогноз [10].

Одним из способов решения данной проблемы является качественный и своевременный скрининг РЛ. Наиболее эффективным методом является низкодозная компьютерная томография (НДКТ), позволяющая диагностировать в 3–4 раза больше очаговых образований в сравнении с рентгенографией, причём размер очагов в 2 раза меньше. Крупнейшее исследование National lung cancer screening trial (NLST), проведённое в Соединённых Штатах Америки, показало, что использование НДКТ в качестве метода скрининга снижает смертность от РЛ на 16% по сравнению с рентгенографией лёгких [10]. Начиная с 2015 года, в качестве пилотного проекта в г. Красноярске НДКТ рекомендована как метод скрининга РЛ при проведении диспансеризации отдельных групп взрослого населения[1]. НДКТ выполняли пациентам из группы риска, одновременно соответствующим следующим критериям: мужчины в возрасте 50–64 лет, проживающие на территории г. Красноярска, с индексом курящего человека ≥30. В результате внедрения НДКТ в стандарт скрининга РЛ в период с 2015 по 2017 год выявляемость ЗНО лёгких составила 17,1 на 1000 обследуемых пациентов в группе риска, что в 30 раз превысило аналогичный показатель, полученный при использовании флюорографии или рентгенографии (0,57 на 1000 обследуемых) [11]. С 2018 года данный подход применяли на всей территории Красноярского край, а с 2019 — вошёл в стандарт диспансеризации отдельных групп взрослого населения с дальнейшим расширением критериев включения в группу риска (рис. 7).

Использование НДКТ в качестве метода скрининга РЛ за период с 2015 по 2021 год привело к увеличению числа выявленных ранних форм РЛ, причём данный показатель в Красноярском крае стал выше в сравнении со средним в РФ. В Красноярском крае в 2015 году показатель увеличился с 22,1 до 34,2 на 100 тыс. населения в 2021 году, прирост при этом составил 54,8%. В РФ прирост показателя раннего выявления РЛ за рассматриваемый период составил 8,4% — с 27,3 до 29,6 на 100 тыс. населения). Кроме того, в период с 2015 по 2021 год в Красноярском крае отмечено снижение показателя смертности от РЛ на 7,0% (с 48,7 до 45,3 на 100 тыс. населения) в отличие от РФ, где

Рис. 7. Эволюция скрининга рака лёгкого на территории Красноярского края.

[1] Письмо Министерства здравоохранения Красноярского края № 71/08-26/9923 от 15 мая 2015 г. «О порядке организации скрининга рака лёгких в рамках диспансеризации отдельных групп взрослого населения»

за аналогичный период выявлено увеличение показателя на 13,2% (с 34,1 до 38,6 на 100 тыс. населения) [2].

Новые данные показали, что алгоритмы ИИ могут предсказывать риск РЛ с точностью, соответствующей врачам–рентгенологам. Комплексный скрининг РЛ с использованием алгоритмов ИИ достиг хороших показателей (ROC AUC 94,4%) и улучшил точность диагностики врачами–рентгенологами, что подтверждает абсолютное снижение ложноположительных результатов на 11% и ложноотрицательных — на 5% [11]. В соответствии с последним систематическим обзором, проведённым для оценки эффективности использования ИИ в диагностике и прогнозировании ЗНО лёгких, выявлено, что анализ результатов КТ, сделанный рентгенологами с использованием ИИ, имел более высокую точность. Применение ИИ с целью прогнозирования злокачественности позволяет рентгенологам достигать хороших и точных результатов, что подтверждает высокая чувствительность и специфичность метода [12].

В исследовании S. Goncalves и соавт. [13] продемонстрирован SWOT-анализ, иллюстрирующий сильные и слабые стороны, возможности и угрозы для ИИ в выявлении РЛ. Среди преимуществ выделены: высокая точность современных алгоритмов; снижение нагрузки на врачей; снижение количества ошибок при диагностике. Слабой стороной, по мнению авторов, является необходимость проведения валидационных исследований в реальной практике перед клиническим внедрением. Среди угроз отмечены проблемы конфиденциальности и защиты данных, смещение выборок, использованных для обучения алгоритмов. В нашем исследовании эксперты выявили ложноположительную активацию алгоритма ИИ в 21,3% случаев от всех результатов КТ, в которых ИИ выявил лёгочные узлы (103 изображения). В большинстве случаев (71 изображение — 68,9%) алгоритмом ИИ в качестве признаков РЛ отмечены участки рубцовых изменений лёгочной ткани. Несмотря на наличие относительно большого количества ложноположительных активаций ИИ, абсолютное количество оставалось в приемлемых пределах для пересмотра. Кроме того, важно учитывать, что основной целью проекта было выявление максимального количества пациентов с подозрением на РЛ по данным КТ ОГК, полученным в период пандемии COVID-19. Для достижения этой цели выбрано низкое значение порога активации алгоритма ИИ. Однако выбор точки настройки порога активации ИИ между чувствительностью и специфичностью в сторону специфичности может привести к уменьшению целевых результатов: с повышением специфичности снижается не только удельный вес ложноположительных ошибок ИИ (и нагрузка на врачей), но и количество выявленных находок, влияя на увеличение вероятности пропустить пациентов с РЛ.

S. Ziegelmayer и соавт. [14] оценили экономическую эффективность использования алгоритма ИИ на первом этапе скрининга РЛ с помощью модели Маркова. Авторы обнаружили, что применение ИИ при первичном скрининге является экономически эффективной стратегией — экономия 1 240 долларов за одного пациента при готовности платить 100 тыс. долларов за годы жизни с поправкой на качество. Предложенный нами проект повторного анализа результатов КТ ОГК с помощью ИИ для выявления признаков РЛ также можно считать экономически целесообразным как в моменте, так и спустя 5 лет. Экономия складывается из значительного сокращения потребности в пересмотре врачами результатов КТ ОГК, снижения затрат на лечение пациентов с поздними стадиями заболевания, сохранённых лет жизни с учётом будущего вклада в экономику региона. Суммарный эффект (экономия фонда оплаты труда, снижение стоимости лечения и потенциальный вклад в региональный валовый продукт) за пять лет можно оценить в 183 900 тыс. рублей (2 022 907 долларов или 14 895 949 юаней). Однако сумма могла быть больше, поскольку в эти расчёты не включены 2 группы пациентов:

- во-первых, пациенты с ошибками в деперсонализации;
- во-вторых, пациенты, имевшие посмертно диагностированное ЗНО в интервале между проведением КТ ОГК и началом осуществления ретроспективного анализа.

Если смоделировать учёт всех 484 пациентов без ошибок деперсонализации с учётом распределения ранних стадий как в группе 355 известных пациентов, то количество пациентов, выявленных при помощи ИИ на ранних стадиях РЛ, составило бы 43. Соответственно, для них суммарный экономический эффект (2 430 тыс. рублей от пересмотра + 10 105 тыс. рублей от экономии на лечении + 236 005 тыс. рублей от сохранённых лет жизни) составил 249 080 тыс. рублей за 5 лет (2 739 880 долларов или 20 175 480 юаней).

Ограничения исследования

Данное исследование имеет ряд ограничений. Оно проведено ретроспективно, однако заявленная цель предполагает выбранный дизайн. Одним врачом–рентгенологом пересмотрены только те исследования, в которых алгоритм ИИ выявил лёгочные узлы более 100 мм^3, что сделано в целях экономии ресурсов и времени при пересмотре большого массива данных. При оценке экономической эффективности не учитывали экономию при проведении иммунотерапии пациентам на поздних стадиях, а также непрямые и косвенные расходы. Следующим ограничением является то, что ИИ нацелен на поиск лёгочных узлов, а не РЛ, поэтому среди находок, выявленных с помощью ИИ, встречаются различные состояния, в связи с чем необходимо отдельно планировать исследования для оценки конверсии из находок, предложенных ИИ, в верификацию РЛ.

ЗАКЛЮЧЕНИЕ

Применение технологий ИИ для анализа большого количества результатов КТ ОГК, выполненных по различным медицинским показаниям, потенциально может

способствовать случайному выявлению лёгочных узлов. Это касается КТ, проводимых в рамках скрининговых программ или обследований на другие заболевания лёгких, включая COVID-19. Результаты проекта по применению алгоритма ИИ Chest-IRA выглядят обнадёживающими, однако необходимы дальнейшие исследования с целью оценки эффективности и безопасности их более широкого внедрения в клиническую практику. Необходимо накопление большого объёма данных о влиянии технологий ИИ на выявляемость ЗНО лёгких, а также изучение практических аспектов их интеграции в существующие диагностические процессы. Важно продолжать научные исследования и клинические испытания в этой перспективной, но всё ещё развивающейся области.

ДОПОЛНИТЕЛЬНАЯ ИНФОРМАЦИЯ

Источник финансирования. Авторы заявляют об отсутствии внешнего финансирования при проведении исследования.

Конфликт интересов. Авторы декларируют отсутствие явных и потенциальных конфликтов интересов, связанных с публикацией настоящей статьи.

Вклад авторов. Авторы подтверждают соответствие своего авторства международным критериям ICMJE (все авторы внесли существенный вклад в разработку концепции, проведение исследования и подготовку статьи, прочли и одобрили финальную версию перед публикацией). Наибольший вклад распределен следующим образом: Р.А. Зуков — концепция исследования, экспертная оценка информации, утверждение финальной версии рукописи; И.П. Сафонцев — концепция исследования, поиск публикаций по теме статьи, экспертная оценка информации, редактирование текста рукописи; М.П. Клименок — экспертная оценка информации, редактирование текста рукописи; Т.Е. Забродская — поиск публикаций по теме статьи, формирование набора данных, обработка результатов исследования, написание текста рукописи; Н.А. Меркулова — формирование набора данных, обработка результатов исследования, экспертная оценка информации; В.Ю. Чернина — поиск публикаций по теме статьи, написание текста рукописи; М.Г. Беляев — экспертная оценка информации, редактирование текста рукописи; М.Ю. Гончаров — анализ данных; В.В. Омельяновский — экспертная оценка информации; К.А. Ульянова — экспертная оценка информации; Е.А. Соболева, М.Е. Блохина, Е.А. Наливкина — обзор литературы, редактирование текста рукописи; В.А. Гомболевский — концепция исследования, экспертная оценка информации, написание текста рукописи, утверждение финальной версии рукописи.

Благодарности. Коллектив авторов выражает признательность компании «АстраЗенека» за предоставление своей экспертизы и научную поддержку.

ADDITIONAL INFORMATION

Funding source. This study was not supported by any external sources of funding.

Competing interests. The authors declare that they have no competing interests.

Authors' contributions. All authors made a substantial contribution to the conception of the work, acquisition, analysis, interpretation of data for the work, drafting and revising the work, final approval of the version to be published and agree to be accountable for all aspects of the work. R.A. Zukov — conceptualization of the study, expert evaluation of information, and approval of the final manuscript version; I.P. Safontsev — conceptualization of the study, literature search on the article's topic, expert evaluation of information, and manuscript text editing; M.P. Klimenok — expert evaluation of information and manuscript text editing; T.E. Zabrodskaya — literature search on the article's topic, data set formation, analysis of study results, and manuscript writing; N.A. Merkulova — data set formation, analysis of study results, expert evaluation of information, and manuscript writing; V.Yu. Chernina — literature search on the article's topic and manuscript writing; M.G. Belyaev — expert evaluation of information and manuscript text editing; M.Yu. Goncharov — data analysis; N.A. Omelyanovsky — expert evaluation of information and manuscript text editing; K.A. Ulyanova — expert evaluation of information; E.A. Soboleva, M.E. Blokhina, E.A. Nalivkina — literature review and manuscript text editing; V.A. Gombolevsky — developed the study concept, conducted expert information evaluation, authored the manuscript, and approved its final version.

Acknowledgements. The team of authors would like to thank AstraZeneca for providing their expertise and scientific support.

СПИСОК ЛИТЕРАТУРЫ

1. Siegel R.L., Miller K.D., Jemal A. Cancer statistics, 2020 // CA Cancer J Clin. 2020. Vol. 70, N 1. P. 7–30. doi: 10.3322/caac.21590

2. Злокачественные новообразования в России в 2021 году (заболеваемость и смертность) / под ред. А.Д. Каприна, В.В. Старинского, А.О. Шахзадовой. Москва: МНИОИ им. П.А. Герцена — филиал ФГБУ «НМИЦ радиологии Минздрава России, 2022.

3. Chest-IRA [Internet]; 2020. Режим доступа: https://mosmed.ai/service_catalog/chestira/ Дата обращения: 28.10.2024.

4. Морозов С.П., Владзимирский А.В., Кляшторный В.Г., и др. Клинические испытания программного обеспечения на основе интеллектуальных технологий (лучевая диагностика). Серия «Лучшие практики лучевой и инструментальной диагностики». Вып. 57. Москва: ГБУЗ «НПКЦ ДиТ ДЗМ», 2019.

5. Armato S.G. 3rd, McLennan G., Bidaut L., et al. The lung image database consortium (LIDC) and image database resource initiative (IDRI): a completed reference database of lung nodules on CT scans // Med Phys. 2011. Vol. 38, N 2. P. 915–931. doi: 10.1118/1.3528204

6. Goncharov M., Pisov M., Shevtsov A., et al. CT-Based COVID-19 triage: deep multitask learning improves joint identification and severity quantification // Med Image Anal. 2021. Vol. 71. P. 102054. doi: 10.1016/j.media.2021.102054

7. MacMahon H., Naidich D.P., Goo J.M., et al. Guidelines for management of incidental pulmonary nodules detected on CT images: from the Fleischner Society 2017 // Radiology. 2017. Vol. 284, N 1. P. 228–243. doi: 10.1148/radiol.2017161659

8. Тарифное соглашение системы обязательного медицинского соглашения Красноярского края. В: территориальный фонд обязательного медицинского страхования [Internet], 2012– . Режим доступа: https://www.krasmed.ru/content/18137/page.html Дата обращения: 16.05.2024.

9. Состояние онкологической помощи населению России в 2021 году / под ред. А.Д. Каприна, В.В. Старинского, А.О. Шахзадовой. Москва: МНИОИ им. П.А. Герцена — филиал ФГБУ «НМИЦ радиологии Минздрава России, 2022.

10. National Lung Screening Trial Research Team. Reduced lung-cancer mortality with low-dose computed tomographic screening // N Engl J Med. 2011. Vol. 365. P. 395–409. doi: 10.1056/NEJMoa1102873

11. Гусамова Н.В., Комлева М.И., Сафонцев И.П., и др. Скрининг рака лёгкого методом НДКТ. Результаты за 2015–2017 годы КГБУЗ «Красноярский краевой клинический онкологический диспансер им. А.И. Крыжановского». В кн.: Современные достижения онкологии в клинической практике. Материалы Всероссийской научно-практической конференции. Красноярск, 2018. С. 54–57.

12. Ardila D., Kiraly A.P., Bharadwaj S., et al. End-to-end lung cancer screening with three-dimensional deep learning on low-dose chest computed tomography // Nat Med. 2019. Vol. 25, N 6. P. 954–961. doi: 10.1038/s41591-019-0447-x

13. Goncalves S., Fong P.C., Blokhina M. Artificial intelligence for early diagnosis of lung cancer through incidental nodule detection in low-and middle-income countries-acceleration during the COVID-19 pandemic but here to stay // Am J Cancer Res. 2022. Vol. 12, N 1. P. 1–16.

14. Graf M., Makowski M., Gawlitza J., Gassert F. Cost–effectiveness of artificial intelligence support in computed tomography–dased lung cancer screening // Cancers (Basel). 2022. Vol. 14, N 7. P. 1729. doi: 10.3390/cancers14071729

REFERENCES

1. Siegel RL, Miller KD, Jemal A. Cancer statistics, 2020. CA Cancer J Clin. 2020;70(1):7–30. doi: 10.3322/caac.21590

2. Kaprin AD, Starinsky VV, Shakhzadova AO, editors. Malignant neoplasms in Russia in 2021 (morbidity and mortality). Moscow: P. Herzen MORI – the branch of the FSBI NMRRC of the Ministry of Health of the Russian Federation, 2022. (In Russ).

3. Chest-IRA [Internet]; 2020. [cited 2024 May 16]. Available from: https://mosmed.ai/service_catalog/chestira/

4. Morozov SP, Vladzimirsky AV, Klyashtorny VG, et al. Clinical trials of software based on intelligent technologies (Radiology). Series «Best Practices of Radiology and Instrumental Diagnostics». N 56. Moscow: SBHI «SPCC for DTT of MHD», 2019. (In Russ).

5. Armato SG 3rd, McLennan G, Bidaut L, et al. The lung image database consortium (LIDC) and image database resource initiative (IDRI): a completed reference database of lung nodules on CT scans. Med Phys. 2011;38(2):915–931. doi: 10.1118/1.3528204

6. Goncharov M, Pisov M, Shevtsov A, et al. CT-Based COVID-19 triage: dep multitask learning improves joint identification and severity quantification. Med Image Anal. 2021;71:102054. doi: 10.1016/j.media.2021.102054

7. MacMahon H, Naidich DP, Goo JM, et al. Guidelines for management of incidental pulmonary nodules detected on CT images: from the Fleischner Society 2017. Radiology. 2017;284(1):228–243. doi: 10.1148/radiol.2017161659

8. Rate agreement of the compulsory medical system of Krasnoyarsk Territory. In: territorial fund of compulsory medical insurance; 2012– [cited 2024 May 16]. Available from: https://www.krasmed.ru/content/18137/page.html

9. Kaprin AD, Starinsky VV, Shakhzadova AO. State of oncological care for the Russian population in 2021. Moscow: P. Herzen MORI — the branch of the FSBI NMRRC of the Ministry of Health of the Russian Federation, 2022. (In Russ).

10. National Lung Screening Trial Research Team. Reduced lung-cancer mortality with low-dose computed tomographic screening. N Engl J Med. 2011;365(5):395–409. doi: 10.1056/NEJMoa1102873

11. Gusamova NV, Komleva MI, Saphontsev IP, et al. Lung cancer screening by LDCT. Results for 2015–2017 years RSBHCI «Krasnoyarsk Regional Clinical Oncological Dispensary named after A.I. Kryzhanovsky». In: Modern achievements of oncology in clinical practice. Proceedings of the All-Russian scientific and practical conference. Krasnoyarsk, 2018. P. 54–57. (In Russ).

12. Ardila D, Kiraly AP, Bharadwaj S, et al. End-to-end lung cancer screening with three-dimensional deep learning on low-dose chest computed tomography. Nat Med. 2019;25(6):954–961. doi: 10.1038/s41591-019-0447-x

13. Goncalves S, Fong PC, Blokhina M. Artificial intelligence for early diagnosis of lung cancer through incidental nodule detection in low- and middle-income countries-acceleration during the COVID-19 pandemic but here to stay. Am J Cancer Res. 2022;12(1):1–16.

14. Graf M, Makowski M, Gawlitza J, Gassert F. Cost–effectiveness of artificial intelligence support in computed tomography–based lung cancer screening. Cancers (Basel). 2022;14(7):1729. doi: 10.3390/cancers14071729

ОБ АВТОРАХ

*** Чернина Валерия Юрьевна;**
адрес: Россия, 121205, Москва, тер. Сколково инновационного центра, Большой б-р, д. 30 стр. 1;
ORCID: 0000-0002-0302-293X;
eLibrary SPIN: 8896-8051;
e-mail: v.chernina@ira-labs.com

Зуков Руслан Александрович, д-р мед. наук, профессор;
ORCID: 0000-0002-7210-3020;
eLibrary SPIN: 3632-8415;
e-mail: zukov_rus@mail.ru

AUTHORS' INFO

*** Valeria Yu. Chernina,** MD;
address: 30 Bolshoy Boulevard, Skolkovo Innovation Center, 121205, Moscow, Russia;
ORCID: 0000-0002-0302-293X;
eLibrary SPIN: 8896-8051;
e-mail: v.chernina@ira-labs.com

Ruslan A. Zukov, MD, Dr. Sci. (Medicine), Professor;
ORCID: 0000-0002-7210-3020;
eLibrary SPIN: 3632-8415;
e-mail: zukov_rus@mail.ru

Сафонцев Иван Петрович, канд. мед. наук;
ORCID: 0000-0002-8177-6788;
eLibrary SPIN: 1548-5565;
e-mail: sip@onkolog24.ru

Клименок Марина Петровна;
ORCID: 0009-0001-7849-0770;
eLibrary SPIN: 7179-8793;
e-mail: klimenokmp@onkolog24.ru

Забродская Татьяна Евгеньевна;
ORCID: 0000-0003-4987-5222;
eLibrary SPIN: 8365-3582;
e-mail: ZabrodskayaTE@onkolog24.ru

Меркулова Наталья Алексеевна;
ORCID: 0009-0006-9254-1331;
e-mail: MerkulovaNA@onkolog24.ru

Беляев Михаил Геннадьевич, канд. физ.-мат. наук;
ORCID: 0000-0001-9906-6453;
eLibrary SPIN: 2406-1772;
e-mail: belyaevmichel@gmail.com

Гончаров Михаил Юрьевич;
ORCID: 0009-0009-8417-0878;
e-mail: mig0nch@yandex.ru

Омельяновский Виталий Владимирович, д-р мед. наук, профессор;
ORCID: 0000-0003-1581-0703;
eLibrary SPIN: 1776-4270;
e-mail: vvo@rosmedex.ru

Ульянова Ксения Александровна;
ORCID: 0000-0002-3462-0123;
eLibrary SPIN: 6491-6072;
e-mail: UlyanovaKA@minzdrav.gov.ru

Соболева Евгения Александровна;
ORCID: 0009-0009-4037-6911;
e-mail: e.soboleva@ira-labs.com

Блохина Мария Евгеньевна;
ORCID: 0009-0002-9008-9485;
e-mail: mariya.blokhina@astrazeneca.com

Наливкина Елена Александровна;
ORCID: 0009-0003-5412-9643;
e-mail: elena.nalivkina@astrazeneca.com

Гомболевский Виктор Александрович, канд. мед. наук;
ORCID: 0000-0003-1816-1315;
eLibrary SPIN: 6810-3279;
e-mail: v.gombolevskiy@ira-labs.com

Ivan P. Safontsev, MD, Cand. Sci. (Medicine);
ORCID: 0000-0002-8177-6788;
eLibrary SPIN: 1548-5565;
e-mail: sip@onkolog24.ru

Marina P. Klimenok, MD;
ORCID: 0009-0001-7849-0770;
eLibrary SPIN: 7179-8793;
e-mail: klimenokmp@onkolog24.ru

Tatyana E. Zabrodskaya, MD;
ORCID: 0000-0003-4987-5222;
eLibrary SPIN: 8365-3582;
e-mail: ZabrodskayaTE@onkolog24.ru

Natalya A. Merkulova, MD;
ORCID: 0009-0006-9254-1331;
e-mail: MerkulovaNA@onkolog24.ru

Mikhail G. Belyaev, Cand. Sci. (Physics and Mathematics);
ORCID: 0000-0001-9906-6453;
eLibrary SPIN: 2406-1772;
e-mail: belyaevmichel@gmail.com

Mikhail Yu. Goncharov;
ORCID: 0009-0009-8417-0878;
e-mail: mig0nch@yandex.ru

Vitaly V. Omelyanovskiy, MD, Dr. Sci. (Medicine), Professor;
ORCID: 0000-0003-1581-0703;
eLibrary SPIN: 1776-4270;
e-mail: vvo@rosmedex.ru

Ksenia A. Ulianova, MD;
ORCID: 0000-0002-3462-0123;
eLibrary SPIN: 6491-6072;
e-mail: UlyanovaKA@minzdrav.gov.ru

Evgenia A. Soboleva;
ORCID: 0009-0009-4037-6911;
e-mail: e.soboleva@ira-labs.com

Maria E. Blokhina, MD;
ORCID: 0009-0002-9008-9485;
e-mail: mariya.blokhina@astrazeneca.com

Elena A. Nalivkina;
ORCID: 0009-0003-5412-9643;
e-mail: elena.nalivkina@astrazeneca.com

Victor A. Gombolevskiy, MD, Cand. Sci. (Medicine);
ORCID: 0000-0003-1816-1315;
eLibrary SPIN: 6810-3279;
e-mail: v.gombolevskiy@ira-labs.com

* Автор, ответственный за переписку / Corresponding author

DOI: https://doi.org/10.17816/DD634074

Удалённое наблюдение за пациентами с ревматоидным артритом с применением платформы на базе персонального мессенджера

Ю.А. Прокофьева, Ю.Н. Беленков, М.В. Кожевникова, Е.А. Железных, З.В. Алборова, И.В. Меньшикова

Первый Московский государственный медицинский университет имени И.М. Сеченова, Москва, Россия

АННОТАЦИЯ

Обоснование. Дистанционные медицинские технологии — перспективный способ наблюдения за пациентами в ходе диагностики заболевания, лечения и последующей реабилитации. В настоящей статье авторы рассматривают интеграцию в клиническую практику и эффективность цифрового инструмента для осуществления удалённого наблюдения и контроля лечения пациентов с ревматоидным артритом.

Цель — оценка безопасности, эффективности и технологических особенностей наблюдения за пациентами с ревматоидным артритом с помощью платформы для удалённого мониторинга.

Материалы и методы. В проспективное нерандомизированное контролируемое исследование включены пациенты старше 18 лет с ревматоидным артритом с высокой и умеренной степенью активности, выписанные из стационара для амбулаторного наблюдения. Пациенты разделены на две группы: удалённого и очного наблюдения. Данные для удалённой оценки состояния пациентов получены путём анкетирования при помощи программного комплекса для наблюдения за пациентами на основе персонального мессенджера «Телемедбот». Также авторы использовали опросник HAQ для оценки функциональной способности в повседневной жизни у пациентов с ревматоидным артритом; европейский опросник качества жизни EQ-5D; вопросы для оценки приверженности пациентов рекомендациям, длительности утренней скованности, числа болезненных и припухших суставов; визуальную аналоговую шкалу для общей оценки заболевания. Через 6 мес. в обеих группах проведена оценка эффективности лечения ревматоидного артрита по индексу DAS28.

Результаты. 30 пациентов использовали программу дистанционного наблюдения 6 мес. Группа очного наблюдения также состояла из 30 человек. Через 6 мес. среди пациентов, использующих персональный мессенджер «Телемедбот», низкая активность ревматоидного артрита и ремиссия достигались чаще, чем во второй группе (p=0,049). В группе удалённого наблюдения ремиссии и низкой активности заболевания достигли 9 (30,0%) и 11 (36,7%) пациентов против 3 (10,0%) и 8 (26,7%) в группе очного контроля. Таким образом, в группе дистанционного наблюдения у 20 (66,7%) человек удаётся контролировать заболевание, в то время как в группе очного наблюдения это удаётся сделать лишь у 11 (36,7%).

Заключение. Удалённое наблюдение с помощью мессенджера «Телемедбот» можно считать потенциальным инструментом повышения доступности медицинской помощи и эффективности лечения ревматоидного артрита.

Ключевые слова: ревматоидный артрит; контроль активности; мобильное здравоохранение; mHealth; телемедицина; цифровая медицина; удалённое наблюдение.

Как цитировать:
Прокофьева Ю.А., Беленков Ю.Н., Кожевникова М.В., Железных Е.А., Алборова З.В., Меньшикова И.В. Удалённое наблюдение за пациентами с ревматоидным артритом с применением платформы на базе персонального мессенджера // Digital Diagnostics. 2024. Т. 5, № 4. С. 740–751. DOI: https://doi.org/10.17816/DD634074

Рукопись получена: 05.07.2024 **Рукопись одобрена:** 31.07.2024 **Опубликована online:** 05.11.2024

ЭКО • ВЕКТОР

Статья доступна по лицензии CC BY-NC-ND 4.0 International
© Эко-Вектор, 2024

DOI: https://doi.org/10.17816/DD634074

Remote monitoring of patients with rheumatoid arthritis using a personal messenger

Yuliya A. Prokofeva, Yuri N. Belenkov, Maria V. Kozhevnikova, Elena A. Zheleznykh, Zarina V. Alborova, Irina V. Menshikova

Sechenov First Moscow State Medical University, Moscow, Russia

ABSTRACT

BACKGROUND: Remote medical technologies are a promising way to monitor patients during disease diagnosis, treatment, and subsequent rehabilitation. This paper reviews the clinical implementation and effectiveness of digital tools for remote monitoring and treatment control in patients with rheumatoid arthritis.

AIM: The aim of the study was to evaluate safety, efficacy and technological features of monitoring patients with rheumatoid arthritis using a remote monitoring platform.

MATERIALS AND METHODS: The prospective, non-randomized, controlled study included patients over 18 years of age with moderately to severely active rheumatoid arthritis who were discharged from the hospital for outpatient monitoring. Patients were divided into two groups for remote and in-person monitoring. Data for remote patient monitoring was collected through questionnaires using a Telemedbot Personal Messenger. The authors also used the Health Assessment Questionnaire (HAQ) to assess daily life functioning in patients with rheumatoid arthritis; the European Quality of Life Questionnaire EQ-5D questions to assess patient adherence, duration of morning stiffness, number of painful and swollen joints; and a visual analog scale to assess the overall condition. After 6 months, efficacy of rheumatoid arthritis treatment was assessed in both groups using the DAS28 index.

RESULTS: The remote monitoring program involved 30 patients for 6 months. The in-person monitoring group also included 30 people. After 6 months, patients using the Telemedbot Personal Messenger achieved low rheumatoid arthritis activity and remission more often than the second group (p=0.049). In the remote monitoring group, 9 (30.0%) and 11 (36.7%) patients achieved remission and low disease activity, compared to 3 (10.0%) and 8 (26.7%) patients in the in-person monitoring group. Therefore, 20 (66.7%) people in the remote monitoring group were able to control the disease, while only 11 (36.7%) patients in the in-person monitoring group were able to do so.

CONCLUSION: Remote monitoring using the Telemedbot Personal Messenger can be considered a potential way to increase the availability of medical care and efficacy of treatment for rheumatoid arthritis.

Keywords: rheumatoid arthritis; activity monitoring; mobile health; mHealth; telemedicine; digital medicine; remote monitoring.

To cite this article:
Prokofeva YuA, Belenkov YuN, Kozhevnikova MV, Zheleznykh EA, Alborova ZV, Menshikova IV. Remote monitoring of patients with rheumatoid arthritis using a personal messenger. *Digital Diagnostics.* 2024;5(4):740–751. DOI: https://doi.org/10.17816/DD634074

Received: 05.07.2024 **Accepted:** 31.07.2024 **Published online:** 05.11.2024

ECO•VECTOR

Article can be used under the CC BY-NC-ND 4.0 International License
© Eco-Vector, 2024

DOI: https://doi.org/10.17816/DD634074

利用个人聊天软件平台对类风湿性关节炎患者进行远程监测

Yuliya A. Prokofeva, Yuri N. Belenkov, Maria V. Kozhevnikova, Elena A. Zheleznykh, Zarina V. Alborova, Irina V. Menshikova

Sechenov First Moscow State Medical University, Moscow, Russia

摘要

论证。远程医疗技术是在疾病诊断、治疗和后续康复过程中，监测患者的一种很有前景的方法。在本文中，作者对类风湿关节炎患者的远程监测和治疗控制的数字工具有效性与临床实践的融合进行了研究。

目的 — 评估使用远程监控平台对类风湿性关节炎患者进行监测的安全性、有效性和技术特点。

材料和方法。这项前瞻性非随机对照研究，纳入了出院接受门诊随访的18岁以上，患有严重和中度活动性类风湿关节炎患者。患者分为两组：远程监测和面对面监测。远程评估患者病情的数据是通过个人聊天软件平台 “Telemedbot”的患者监测软件包进行问卷调查获得的。同时，作者还使用了HAQ问卷来评估类风湿关节炎患者的日常生活能力；欧洲生活质量问卷EQ-5D；评估患者对建议的遵守情况、晨僵持续时间、疼痛和肿胀关节数量的问题；用于整体疾病评估的视觉模拟量表。6个月后，使用DAS28指数对两组患者的类风湿关节炎疗效进行评估。

结果。30名患者参加了为期6个月的远程监测计划。 面对面监测组也有30名患者。6个月后，使用个人聊天软件平台“Telemedbot”的患者中，类风湿关节炎的低活动度和病情缓解高于第二组（p=0.049）。在远程监测组中，分别有9名(30.0%)和11名(36.7%) 患者获得缓解，且疾病活动度较低，而面对面对照组中分别有 3名(10.0%)和8名(26.7%) 患者获得缓解。因此，在远程监测组中，有20人（66.7%）成功控制了疾病，而在面对面监测组中，只有11人（36.7%）能够控制病情。

结论。使用个人聊天软件平台“Telemedbot”进行远程监控可以被认为是提高医疗服务的可用性和类风湿性关节炎治疗有效性的潜在工具。

关键词：类风湿性关节炎；活跃性监控；移动医疗；mHealth；远程医疗；数字医学；远程监测。

引用本文：
Prokofeva YuA, Belenkov YuN, Kozhevnikova MV, Zheleznykh EA, Alborova ZV, Menshikova IV. 利用个人聊天软件平台对类风湿性关节炎患者进行远程监测. *Digital Diagnostics.* 2024;5(4):740–751. DOI: https://doi.org/10.17816/DD634074

收到：05.07.2024 **接受：**31.07.2024 **发布日期：**05.11.2024

ECO•VECTOR

Article can be used under the CC BY-NC-ND 4.0 International License
© Eco-Vector, 2024

ОБОСНОВАНИЕ

Чрезмерная нагрузка на систему здравоохранения при сохраняющихся кадровых и временных ограничениях диктует необходимость создания новых гибких решений, направленных на оптимизацию оказания медицинской помощи. Изменения происходят в организации работы медицинских учреждений, системе маршрутизации пациентов, программах повышения квалификации врачей. Большим потенциалом обладают современные технические достижения: сегодня в медицине активно используют широкий спектр устройств и цифровых программ, а тенденция к увеличению их числа растёт с каждым годом.

Подобные программы и устройства нашли применение среди врачей разных медицинских специальностей, в том числе ревматологов. Ревматические и мышечно-скелетные заболевания требуют длительного, часто пожизненного наблюдения у специалистов. При ненадлежащем контроле эти заболевания приводят к необратимым последствиям для физического, ментального здоровья и социальной жизни пациентов [1]. Для улучшения результатов лечения в ревматологии используют электронные медицинские карты, искусственный интеллект, машинное обучение, системы поддержки принятия врачебных решений, носимые устройства с возможностью передачи данных, в том числе на мобильные устройства [2]. С помощью таких программ удаётся систематизировать информацию о пациентах, быстро передавать её на большие расстояния, делегировать «цифровым помощникам» часть рутинной работы врача, облегчить диагностический поиск и сократить временные затраты медицинского персонала [3].

Наибольшее количество цифровых инструментов в ревматологии существует для пациентов с ревматоидным артритом (РА) — распространённым аутоиммунным воспалительным заболеванием [4, 5]. Встречаемость РА в России за последние 30 лет увеличилась на 17,5%. С увеличением числа больных РА возрастает бремя нетрудоспособности, связанной с этим заболеванием [6]. Всесторонне изученные механизмы развития болезни, понимание принципов лечения, высокий уровень знаний ревматологов, достижения фармакотерапии и развитие программ реабилитации позволяют сегодня успешно лечить РА и достигать ремиссии и низкой активности заболевания [7–10]. Однако долговременное поддержание результатов лечения остаётся трудновыполнимой задачей в реальной клинической практике. Также у некоторых пациентов темпы снижения исходной активности в процессе лечения остаются неоптимальными. Это может быть связано с недостаточно строгим контролем эффективности лечения после инициации терапии в дебюте, в период обострения, а также для сохранения результатов [11, 12].

Значительным клиническим потенциалом могут обладать технические решения для удалённого наблюдение за пациентами с РА. В соответствии с современными клиническими рекомендациями, регулярный контроль состояния ревматологом в период амбулаторного наблюдения повышает вероятность достижения и стойкого поддержания ремиссии или низкой активности РА, что является целью лечения этого заболевания [4, 13]. Исследования и систематические обзоры, освещающие проблемы дистанционной медицинской помощи, активно публикуются в последние 5 лет. В 2022 г. появились первые клинические рекомендации Европейской антиревматической лиги (European League Against Rheumatism, EULAR) по оказанию удалённой медицинской помощи пациентам с ревматическими заболеваниями и заболеваниями опорно-двигательной системы [14]. В большинстве публикаций результаты лечения с использованием специальных приложений для дистанционного наблюдения лучше или сопоставимы с традиционными методами ведения пациентов. В недавних систематических обзорах авторами отмечен ряд проблем, возникающих на этапах создания, внедрения, финансирования, оценки эффективности и безопасности используемых программ для дистанционного медицинского наблюдения [15].

ЦЕЛЬ

Оценка безопасности, эффективности и технологических особенностей дистанционного наблюдения за пациентами с РА с помощью персонального мессенджера, разработанного сотрудниками кафедры госпитальной терапии № 1 Первого Московского государственного медицинского университета им. И.М. Сеченова, анализ показателей удовлетворённости пациентов лечением.

МАТЕРИАЛЫ И МЕТОДЫ

Дизайн исследования

Проведено проспективное нерандомизированное контролируемое открытое экспериментальное одноцентровое исследование (рис. 1).

Критерии соответствия

В исследование принимали мужчин и женщин старше 18 лет с ревматоидным артритом с высокой и умеренной степенью активности, выписанных из стационара для амбулаторного наблюдения и добровольно подписавших форму информированного согласия на участие в исследовании. Диагноз устанавливали в соответствии с российскими клиническими рекомендациями и рекомендациями EULAR [3, 8, 12]. В исследование не были включены:

- пациенты с дебютом РА в возрасте моложе 16 лет;
- пациенты, имеющие злокачественные новообразования, психические заболевания;
- лица, перенёсшие острое нарушение мозгового кровообращения или транзиторную ишемическую атаку в предшествующие 6 мес.;

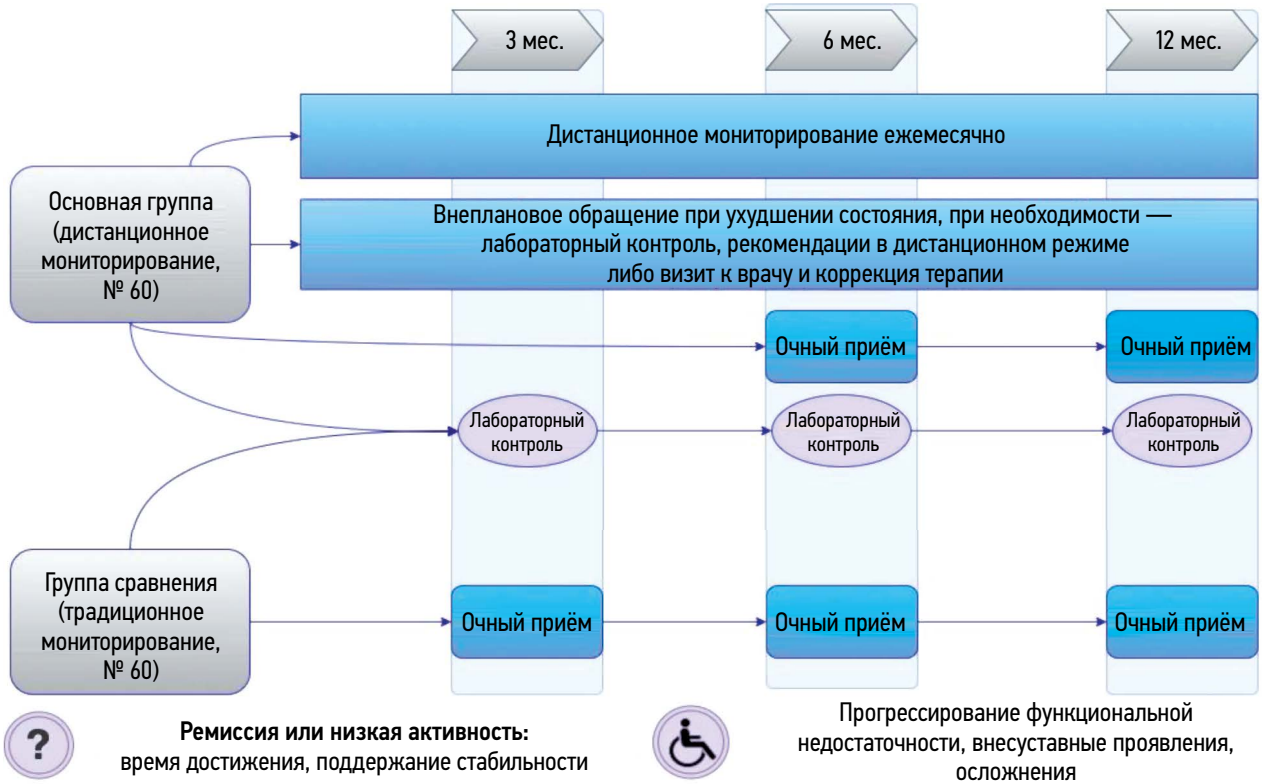

Рис. 1. Дизайн исследования.

- лица, имеющие травмы/другие заболевания, усиливающие болевой синдром и ограничивающие подвижность суставов;
- беременные и кормящие женщины и лица, не имеющие смартфонов или не освоившие методику самооценки суставов (последние два критерия для группы удалённого наблюдения).

Пациенты исключались из исследования при наступлении событий, входящих в критерии невключения и при отказе от дальнейшего участия в исследовании.

Условия проведения

Всех пациентов наблюдали на базе ревматологического отделения Университетской клинической больницы № 1 Первого Московского государственного медицинского университета им. И.М. Сеченова.

Анализ в группах

Участников разделили на две группы: первая получала стандартную медицинскую помощь на очных консультациях и использовала программу для удалённого наблюдения, а вторая получала медицинскую помощь только на очных консультациях.

Описание медицинского вмешательства

Данные для удалённой оценки состояния пациентов были получены путём анкетирования. Использованные в исследовании опросники рекомендованы для лечения и наблюдения за пациентами с РА и валидированы для клинических исследований. Это опросник HAQ для оценки функциональной способности в повседневной жизни у пациентов с ревматоидным артритом, европейский опросник качества жизни EQ-5D, вопросы для оценки приверженности пациентов рекомендациям, длительности утренней скованности, числа болезненных и припухших суставов, а также визуальная аналоговая шкала (ВАШ) для общей оценки заболевания [3]. Данные опросников использовали и для оценки динамики состояния пациентов с РА.

Удалённое наблюдение

Пациенты в группе дистанционного наблюдения ежемесячно получали уведомление о необходимости заполнить анкету в программе (в приложении для мобильного устройства). При ухудшении состояния они имели возможность внепланово пройти анкетирование и отправить запрос на внеочередной контакт с врачом. Сразу после заполнения анкеты результаты предоставлялись курирующему врачу. Врач связывался с пациентами по телефону в следующих случаях:

- при выявлении отрицательной динамики по данным анкетирования;
- при внеплановом заполнении анкеты и запросе пациента;
- при недостаточном темпе снижения активности РА.

Таких пациентов при необходимости направляли на дообследование с целью уточнения степени активности РА по индексам DAS28 и CDAI и консультировали в формате аудиозвонка, либо направляли на очную консультацию.

Программа на базе персонального мессенджера

Программный комплекс для удалённого наблюдения за пациентами на основе персональных мессенджеров «Телемедбот» состоит из подсистем интерфейсов, внутреннего программного интерфейса приложения (Application Programming Interface, API), подсистемы резервного копирования, а также систем управления базами данных (СУБД) PostgreSQL и Redis для долгосрочного и краткосрочного хранения данных.

Подсистема интерфейсов отвечает за логику приложения, взаимодействие с API персональных мессенджеров (в частности, с помощью библиотеки Telethon V2 для Telegram API), а также за отображение информации как для пациентов, так и для врачей в персональном мессенджере (на рис. 2 продемонстрирован пример отображения информации о пациенте в мобильном приложении Telegram).

Подсистема внутреннего API отвечает за эффективную работу с данными в СУБД (стандартные операции создания, обновления и удаления записей). Для кеширования используется Redis, а в PostgreSQL данные о пациентах, опросниках и результатах хранятся долгосрочно. Информация о пациентах хранится в обезличенном виде, при этом каждый пациент имеет свой уникальный код (псевдоним), присваиваемый при создании новой учётной записи пациента. Таким образом, идентифицировать пациента может только врач, создавший эту учётную запись.

Подсистема резервного копирования обеспечивает регулярную выгрузку данных и их сохранение во внешнем независимом хранилище объектов S3 (Simple Storage Service).

Все подсистемы функционируют в отдельных контейнерах Docker и управляются с помощью Docker Compose. Все составляющие мессенджера «Телемедбот» располагаются на виртуальном сервере, находящемся на территории Российской Федерации.

Для работы с «Телемедботом» пациенту и врачу необходимо только мобильное устройство — смартфон с операционной системой Apple или Android, на котором установлено приложение персонального мессенджера.

Интерфейс пациента представляет собой взаимодействие с «Телемедботом» посредством отправки и получения сообщений через специальный аккаунт в персональном мессенджере. В зависимости от выбранной врачом стратегии пациент получает приглашение заполнить опросник согласно определённому расписанию (например, ежемесячно). Как только пациент соглашается заполнить опросник «Телемедбот» последовательно отправляет ему сообщения с вопросами различных типов (с одним или несколькими вариантами ответа, со свободным и полусвободным вводом ответа, в последнем случае происходит проверка на соответствие заданному регулярному выражению). Результаты заполнения опросника, в том числе частичные (при незавершённом опроснике), становятся моментально доступны врачу.

Интерфейс врача также представляет собой взаимодействие через персональный мессенджер. Функции, доступные для врача, включают создание и редактирование новых учётных записей, просмотр пациентов и результатов их опросников.

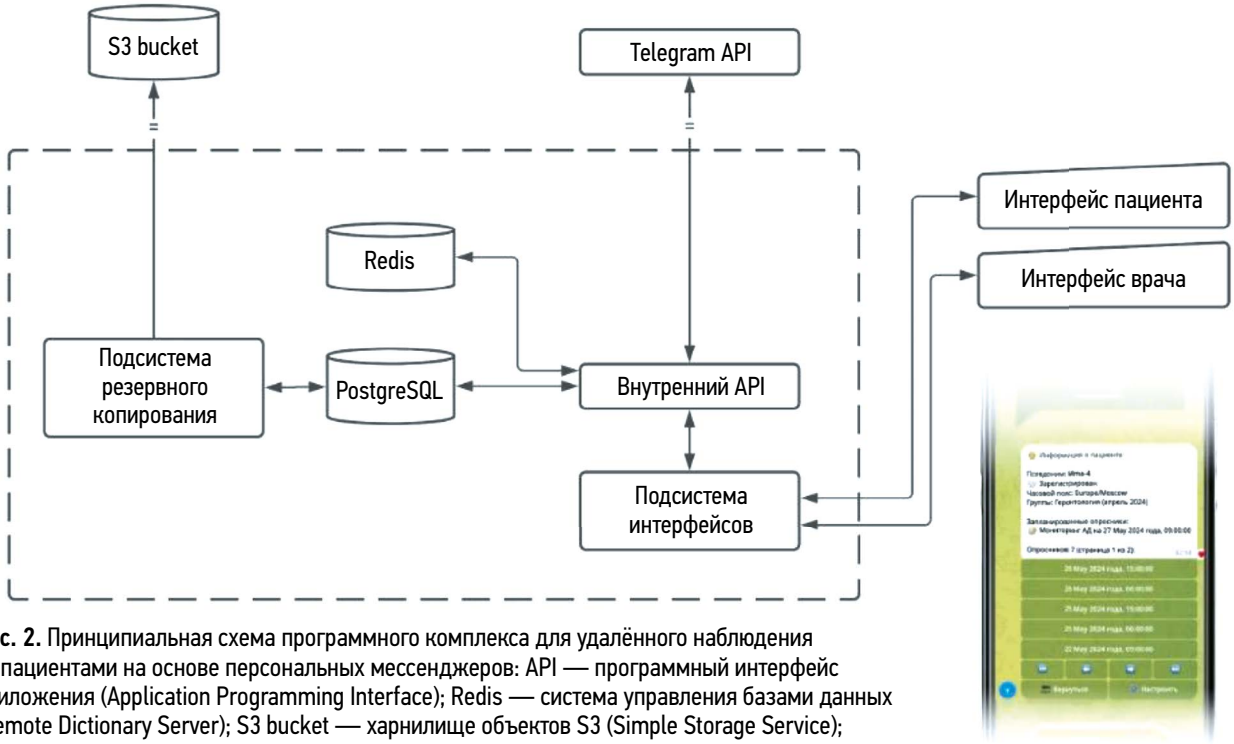

Рис. 2. Принципиальная схема программного комплекса для удалённого наблюдения за пациентами на основе персональных мессенджеров: API — программный интерфейс приложения (Application Programming Interface); Redis — система управления базами данных (Remote Dictionary Server); S3 bucket — харнилище объектов S3 (Simple Storage Service); PostgreSQL — система управления базами данных..

Основные исходы исследования

Через 6 мес. наблюдения на очном приёме оценивали:

- клинические результаты лечения;
- уровень удовлетворённости пациентов удалённой медицинской помощью с использованием программы;
- временные затраты медицинского персонала на обеспечение дистанционного наблюдения.

Дополнительные исходы исследования

Проведена оценка навыков самоконтроля в процессе лечения, технических проблем, желания продолжать наблюдение.

Методы регистрации исходов

Эффективность лечения (клинический результат) оценивали по динамике активности РА по индексу DAS28 в сравнении с исходными значениями.

Для оценки общей удовлетворённости полученной медицинской помощью с использованием мессенджера через 6 мес. пациентам предлагали охарактеризовать метод по следующим параметрам:

- удобство и техническая простота использования программы;
- количество времени, необходимого ежемесячно на использование программы;
- продолжительность ожидания ответа врача;
- удобство формата;
- удовлетворённость результатами лечения в течение 6 мес.

Каждый параметр можно было оценить по пятибалльной шкале: 1 балл — крайне плохо; 2 — скорее плохо; 3 — удовлетворительно; 4 — скорее хорошо; 5 — отлично.

Этическая экспертиза

Исследование одобрено локальным этическим комитетом на базе Первого Московского государственного медицинского университета им. И.М. Сеченова (протокол № 22-22 от 03.11.2022).

Статистический анализ

Статистическую обработку данных проводили в программе StatTech v. 4.2.6 (ООО «Статтех», Россия). Для определения размера выборки учитывали размер эффекта, установленного в ранее проведённых исследованиях, ожидаемый минимальный уровень статистической значимости 5% и мощности исследования в 90% — минимальная численность каждой группы должна составлять не менее 30 человек. Описательная статистика количественных показателей представлена в виде медианы (Me) и межквартильного диапазона [Q1; Q3]. При проведении межгруппового сравнения категориальных переменных применяли χ^2 Пирсона. Различия считали значимыми при p <0,05.

РЕЗУЛЬТАТЫ

Обе группы участников были сопоставимы по полу, возрасту, серологическим характеристикам [концентрации ревматоидного фактора (РФ) и антител к циклическому цитруллинированному пептиду (АЦЦП)], показателям активности РА на момент включения в исследование (табл. 1).

Через 6 мес. проведена оценка активности РА в обеих группах по индексу DAS28 (табл. 2). Для оптимального контроля течения РА необходимо достижение низкой активности или ремиссии заболевания. Установлено, что к концу периода наблюдения среди пациентов, использующих «Телемедбот», низкая активность РА и ремиссия достигались чаще, чем во второй группе (см. табл. 2, рис. 3) В группе удалённого наблюдения ремиссии и низкой активности заболевания достигли 9 (30,0%) и 11 (36,7%) пациентов против 3 (10,0%) и 8 (26,7%) в группе очного

Таблица 1. Клинические характеристики пациентов

Показатель	Удалённое наблюдение	Очное наблюдение
Число пациентов, *n*	30	30
Мужчины, *n* (%)	6 (20,0)	4 (13,3)
Женщины, *n* (%)	24 (80,0)	26 (86,7)
Возраст, лет, M±SD	52,20±15,23	54,10±12,62
Индекс DAS28, Me [Q1–Q3]	4,46 [3,76–5,62]	4,70 [4,12–5,59]
Умеренная активность РА (%)	20 (66,7)	17 (56,7)
Высокая активность РА (%)	10 (33,3)	13 (43,3)
РФ+, *n* (%)	25 (83,3)	22 (73,3)
АЦЦП+, *n* (%)	10 (33,3)	10 (33,3)

Примечание. РА — ревматоидный артрит; РФ — ревматоидный фактор; АЦЦП — антитела к циклическому цитруллинированному пептиду; DAS29 (Desease acticivity score) — индекс активности ревматоидного артрита, включающий 28 суставов.

Таблица 2. Анализ степени активности ревматоидного артрита через 6 месяцев в зависимости от группы

Активность по DAS28	Удалённое наблюдение, *n* (%)	Очное наблюдение, *n* (%)	*p*
Ремиссия	9 (30,0)	3 (10,0)	0,049
Низкая активность	11 (36,7)	8 (26,7)	
Умеренная активность	10 (33,3)	16 (53,3)	
Высокая активность	0 (0,0)	3 (10,0)	

Примечание. DAS28 (Desease activity score) — индекс активности ревматоидного артрита, включающий 28 суставов.

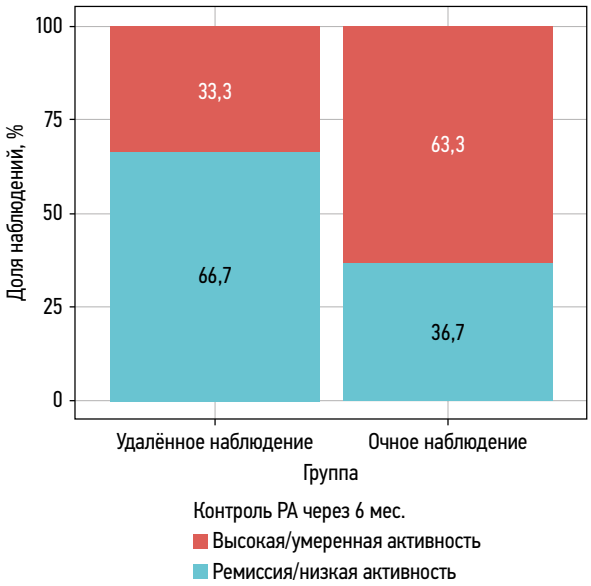

Рис. 3. Анализ контроля ревматоидного артрита через 6 месяцев в обеих группах.

контроля (см. табл. 2). Таким образом, в первой группе у 20 (66,7%) человек удаётся контролировать заболевание, в то время как во второй это получается сделать лишь у 11 (36,7%) (см. рис. 3).

Различия между группами очевидно связаны с более ранним выявлением ухудшения состояния и отсутствия положительной динамики на фоне лечения у пациентов в группе удалённого наблюдения, что позволило своевременно скорректировать терапию. За период мониторинга в группе, использующей мобильное приложение, отрицательная динамика в виде усиления болевого синдрома, увеличения числа болезненных и припухших суставов была зафиксирована у 11 (36,6%) пациентов и потребовала внеочередного контакта с врачом. Одному (3,3%) участнику потребовалось повторное разъяснение полученных ранее назначений. Дистанционная коррекция терапии проведена 4 (13,3%) пациентам, при этом 6 (20%) рекомендовали внеплановый очный приём, дообследование и коррекцию терапии в условиях стационара.

Анализ удовлетворённости пациентов качеством медицинской помощи с применением программы удалённого наблюдения показал, что большинство пациентов первой группы 20 (66,7%) полностью удовлетворены результатом лечения, что сопоставимо с долей пациентов, достигших контроля активности РА. Подавляющее большинство пациентов отметили быстроту ответа на запрос о связи с врачом 27 (90,0%). Удобство работы с чат-ботом 24 (80,0%) пациента охарактеризовали как отличное и 5 (16,7%) — как хорошее. Один (3,3%) пациент столкнулся с трудностями при использовании программы и посчитал её неудобной. Время, необходимое на заполнение чат-бота, посчитал чрезмерным 1 (3,3%) человек и 1 (3,3%) — удовлетворительным (рис. 4), остальные — хорошим 3 (10,0) и отличным 25 (83,3) (см. рис. 4). Часть пациентов 3 (10,0%) столкнулись с проблемами технического характера (временное отключение программы на период её коррекции, проблемы со стороны мобильного устройства пациента) (рис. 5).

Пациенты, использовавшие программу удалённого наблюдения, отмечают улучшение понимания принципов самоконтроля при лечении РА и оценки своего состояния 25 (83,3%). Продолжить наблюдение с помощью чат-бота пожелали 24 (80,0%) пациента (см. рис. 5).

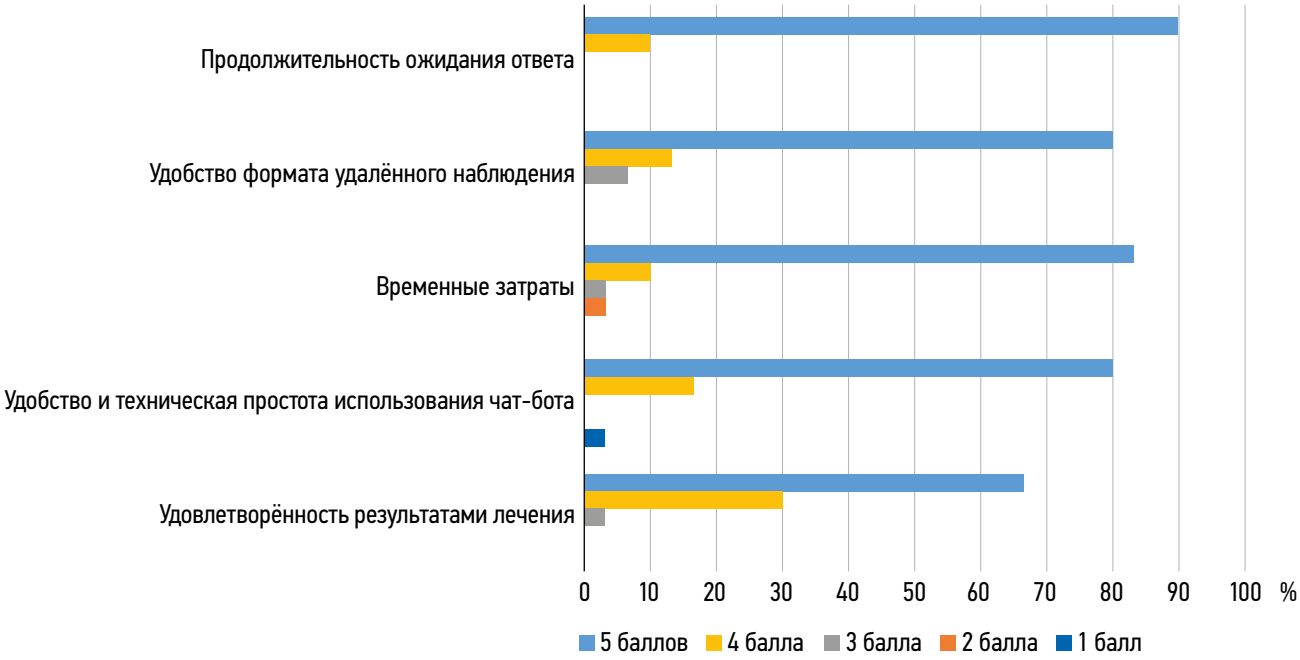

Рис. 4. Субъективная оценка программы удалённого наблюдения пациентами: 1 балл — крайне плохо; 2 — скорее плохо; 3 — удовлетворительно; 4 — скорее хорошо; 5 — отлично.

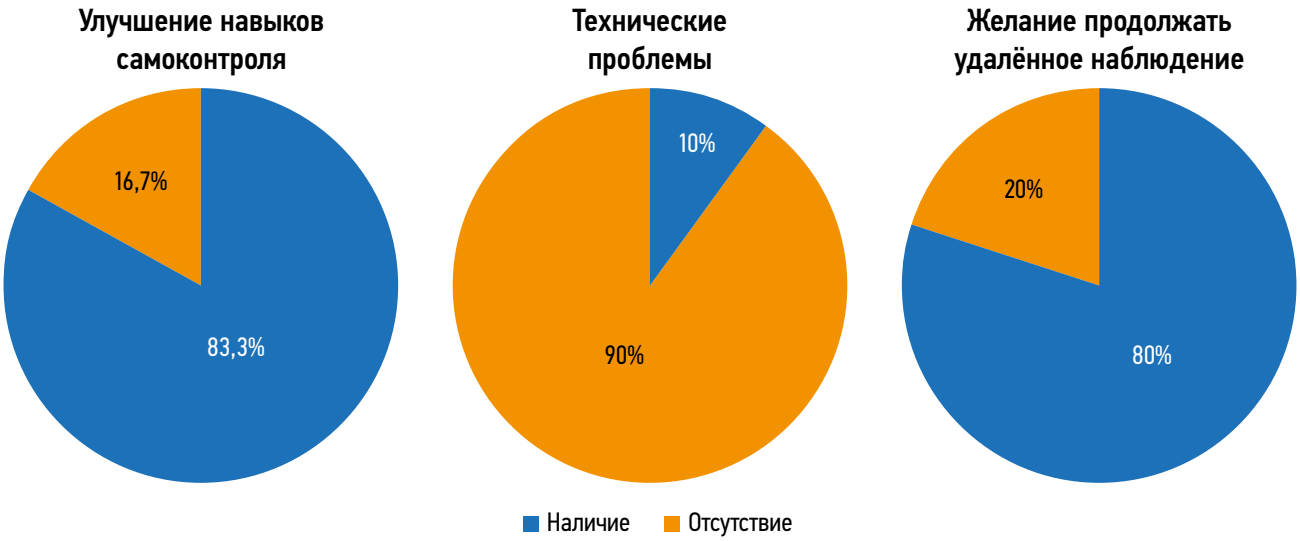

Рис. 5. Субъективная оценка программы удалённого наблюдения пациентами (2).

ОБСУЖДЕНИЕ

Дистанционное наблюдение за пациентами с РА в последние годы обретает статус удобного и доступного инструмента для улучшения результатов лечения. Число представленных на рынке приложений и программ для мониторинга стремительно увеличивается, однако лишь малая часть из них имеет научное подтверждение эффективности и безопасности. В систематическом обзоре публикаций о мобильных приложениях для пациентов с РА D. Luo и соавт. [16] установили, что только 7 из 20 оценённых приложений создавались совместно с медицинскими работниками. Лишь единичные приложения проходят через клинические исследования перед выходом на рынок, а программы, которые показали свою эффективность в клинических исследованиях, недоступны для широкого использования. Конфиденциальность существующих мобильных приложений сложно оценить, так как чаще всего отсутствует информация о том, как хранятся и передаются персональные данные. Технические решения, обеспечивающие дистанционную диагностику обострений, описаны исследователями в единичных публикациях [17]. В систематическом обзоре A. Marques и соавт. [15] большинство исследований свидетельствуют о том, что ведение пациентов с РА с помощью специальных приложений приводит к аналогичным или лучшим результатам по сравнению с привычной тактикой очного контакта с врачом в отношении эффективности, безопасности, соблюдения режима лечения и восприятия пользователями. Более чем для половины проанализированных рандомизированных клинических исследований нельзя исключить предвзятость полученных результатов: отрицательные результаты публикуются с меньшей вероятностью, чем положительные. Приложения для удалённого наблюдения способны повысить вовлеченность пациентов в процесс лечения. Изучение информации о заболевании, принципах лечения, уверенность в достижении результата при выполнении назначений врача, приобретение навыков самооценки состояния положительно сказываются на результатах лечения [18]. Стоит отметить, что во всех исследованиях удалённого наблюдения за пациентами с РА акцент сделан именно на клинической безопасности, при этом кибербезопасность и, в частности, безопасность персональных данных почти невозможно оценить, так как отсутствует информация о том, где хранятся и как передаются личные данные пациентов.

Результаты проведённого нами исследования демонстрируют, что наблюдение за лечением пациентов с РА с высокой и умеренной активностью заболевания с помощью персонального мессенджера «Телемедбот» позволяет своевременно достигать цели терапии: ремиссии или низкой активности заболевания. Эффективность лечения пациентов через 6 мес. при оценке активности РА по индексу DAS28 в группе удалённого контроля статистически значимо выше, чем в группе с традиционным очным наблюдением. Важное преимущество телемониторинга — возможность поддерживать достигнутые результаты, отслеживая ухудшение состояния пациентов и недостаточную положительную динамику в процессе лечения. Метод продемонстрировал высокий уровень удовлетворённости пациентов в отношении результатов терапии, повышение вовлечённости в процесс лечения и удобства использования мессенджера.

Ограничения исследования

Несмотря на убедительность полученных данных, необходимо подчеркнуть, что исследование имеет ограничения. Представленную выборку можно считать репрезентативной, однако её объём не позволяет выполнить многофакторный анализ влияния отдельных характеристик пациентов, таких как различия в лекарственной терапии, на эффективность лечения. Результаты исследования могут стать предпосылкой для будущих более крупных рандомизированных контролируемых исследований удалённого цифрового мониторинга состояния пациентов с РА.

ЗАКЛЮЧЕНИЕ

Данное исследование свидетельствует об эффективности применения программы для контроля лечения РА, разработанной сотрудниками Первого Московского государственного медицинского университета им. И.М. Сеченова. «Телемедбот» можно считать потенциальным инструментом повышения доступности медицинской помощи, обеспечивающим пациенту тесный контакт с врачом и информационную поддержку. Программа помогает осуществлять более частый контроль динамики состояния, вовремя выявлять повышение активности РА и своевременно корректировать терапию. С другой стороны, удалённое наблюдение позволяет уменьшить количество очных визитов, что особенно важно для маломобильных и проживающих в отдалённых регионах групп населения.

ДОПОЛНИТЕЛЬНАЯ ИНФОРМАЦИЯ

Источник финансирования. Авторы заявляют об отсутствии внешнего финансирования при проведении исследования.

Конфликт интересов. Авторы декларируют отсутствие явных и потенциальных конфликтов интересов, связанных с публикацией настоящей статьи.

Вклад авторов. Все авторы подтверждают соответствие своего авторства международным критериям ICMJE (все авторы внесли существенный вклад в разработку концепции, проведение исследования и подготовку статьи, прочли и одобрили финальную версию перед публикацией). Наибольший вклад распределён следующим образом: Ю.А. Прокофьева — сбор, обработка и анализ материала, написание и редактирование текста, обзор литературы; И.В. Меньшикова — концепция и дизайн исследования, анализ материала, редактирование и утверждение окончательного варианта статьи; Ю.Н. Беленков, М.В. Кожевникова — написание заключения и редактирование статьи; Е.А. Железных — концепция и дизайн исследования, редактирование и утверждение окончательного варианта статьи; З.В. Алборова — обзор литературы, сбор и анализ литературных источников, редактирование статьи.

ADDITIONAL INFORMATION

Funding source. This study was not supported by any external sources of funding.

Competing interests. The authors declare that they have no competing interests.

Authors' contribution. All authors made a substantial contribution to the conception of the work, acquisition, analysis, interpretation of data for the work, drafting and revising the work, final approval of the version to be published and agree to be accountable for all aspects of the work. Yu.A. Prokofieva — collection and analysis of the material, text writing, literature review, editing; I.V. Menshikova — concept and design of the study, analysis of the material, approval of the final version of the article, editing; Yu.N. Belenkov, M.V. Kozhevnikova — conclusion, editing; E.A. Zheleznykh — concept and design of the study, approval of the final version of the article, editing; Z.V. Alborova — literature review, collection and analysis of the material, article editing.

СПИСОК ЛИТЕРАТУРЫ

1. Эрдес Ш.Ф. Определение термина «ревматология»: нужно ли это нам и как на это смотрят EULAR и ACR? // Научно-практическая ревматология. 2018. Т. 56, № 3. С. 389–390. doi: 10.14412/1995-4484-2018-389-390

2. Solomon D.H., Rudin R.S. Digital health technologies: opportunities and challenges in rheumatology // Nature Reviews Rheumatology. 2020. Vol. 16. P. 525–535. doi: 10.1038/s41584-020-0461-x

3. Ким О.Т., Дадаева В.А., Тельхигова А.А., Драпкина О.М. Мобильные медицинские приложения: возможности, проблемы и перспективы // Профилактическая Медицина. 2021. Т. 24, № 7. С. 96–102. doi: 10.17116/profmed20212407196

4. Клинические рекомендации — Ревматоидный артрит. ID: КР250. Утверждены Министерством здравоохранения РФ. 2021. Режим доступа: https://www.garant.ru/products/ipo/prime/doc/402775973/

5. Venuturupalli R.S., Sufka P., Bhana S. Digital Medicine in Rheumatology: Challenges and Opportunities // Rheumatic Disease Clinics of North America. 2019. Vol. 45, N 1. P. 113–126. doi: 10.1016/j.rdc.2018.09.010

6. Black R.J., Cross M., Haile L.M., et al. Global, regional, and national burden of rheumatoid arthritis, 1990–2020, and projections to 2050: a systematic analysis of the Global Burden of Disease Study 2021 // The Lancet Rheumatology. 2023. Vol. 5, N 10. P. e594–e610. doi: 10.1016/S2665-9913(23)00211-4

7. Каратеев А.Е., Полищук Е.Ю., Махмудов Х.Р., и др. Как российские пациенты с ревматоидным артритом оценивают свое состояние: первые данные пилотного исследования ОПТИМА (Оценка Пациентами Тяжести, Исходов и Медицинской помощи при Артрите) // Современная Ревматология. 2023. Т. 17, № 6. С. 65–71. doi: 10.14412/1996-7012-2023-6-65-71

8. Smolen J.S., Aletaha D., Bijlsma J.W., et al. Treating rheumatoid arthritis to target: recommendations of an international task force // Annals of the Rheumatic Diseases. 2010. Vol. 69, N 4. P. 631–637. doi: 10.1136/ard.2009.123919

9. Combe B., Landewe R., Daien C.I., et al. 2016 update of the EULAR recommendations for the management of early arthritis // Annals of the Rheumatic Diseases. 2017. Vol. 76, N 6. P. 948–959. doi: 10.1136/annrheumdis-2016-210602

10. Stoffer M.A., Schoels M.M., Smolen J.S., et al. Evidence for treating rheumatoid arthritis to target: results of a systematic literature search update // Annals of the Rheumatic Diseases. 2016. Vol. 75, N 5. P. 16–22. doi: 10.1136/annrheumdis-2015-207526corr1

11. Schett G., Emery P., Tanaka Y., et al. Tapering biologic and conventional DMARD therapy in rheumatoid arthritis: current evidence and future directions // Annals of the Rheumatic Diseases. 2016. Vol. 75, N 8. P. 1428–1437. doi: 10.1136/annrheumdis-2016-209201

12. Насонов Е.Л., Олюнин Ю.А., Лила А.М. Ревматоидный артрит: проблемы ремиссии и резистентности к терапии // Научно-практическая ревматология. 2018. Т. 56, № 3. С. 263–271. doi: 10.14412/1995-4484-2018-263-271

13. Smolen J.S., Landewé R.B.M., Bergstra S.A., et al. EULAR recommendations for the management of rheumatoid arthritis with synthetic and biological disease-modifying antirheumatic drugs: 2022 update // Annals of the Rheumatic Diseases. 2023. Vol. 82, N 3. P. 3–18. doi: 10.1136/ard-2022-223356corr1

14. De Thurah A., Bosch P., Marques A., et al. 2022 EULAR points to consider for remote care in rheumatic and musculoskeletal diseases // Annals of the Rheumatic Diseases. 2022. Vol. 81, N 8. P. 1065–1071. doi: 10.1136/annrheumdis-2022-222341

15. Marques A., Bosch P., de Thurah A., et al. Effectiveness of remote care interventions: a systematic review informing the 2022 EULAR Points to Consider for remote care in rheumatic and musculoskeletal diseases // RMD Open. 2022. Vol. 8, N 1. P. e002290. doi: 10.1136/rmdopen-2022-002290

16. Luo D., Wang P., Lu F., et al. Mobile Apps for Individuals With Rheumatoid Arthritis: A Systematic Review // JCR: Journal of Clinical Rheumatology. 2019. Vol. 25, N 3. P. 133–141. doi: 10.1097/RHU.0000000000000800

17. Gandrup J., Ali S.M., McBeth J., et al. Remote symptom monitoring integrated into electronic health records: A systematic review // Journal of the American Medical Informatics Association. 2020. Vol. 27, N 11. P. 1752–1763. doi: 10.1093/jamia/ocaa177

18. Nikiphorou E., Santos E.J.F., Marques A., et al. 2021 EULAR recommendations for the implementation of self-management strategies in patients with inflammatory arthritis // Annals of the Rheumatic Diseases. 2021. Vol. 80, N 10. P. 1278–1285. doi: 10.1136/annrheumdis-2021-220249

REFERENCES

1. Erdes ShF. Definition of the term «Rheumatology»: do we need this and how do the eular and the acr look at this? *Rheumatology Science and Practice.* 2018;56(3):389–390. (In Russ.) doi: 10.14412/1995-4484-2018-389-390

2. Solomon DH, Rudin RS. Digital health technologies: opportunities and challenges in rheumatology. *Nature Reviews Rheumatology.* 2020;16:525–535. doi: 10.1038/s41584-020-0461-x

3. Kim OT, Dadaeva VA, Telkhigova AA, Drapkina OM. Mobile medical applications: opportunities, challenges and prospects. *Russian Journal of Preventive Medicine.* 2021;24(7):96–102. (In Russ.) doi: 10.17116/profmed20212407196

4. Clinical guidelines — Rheumatoid arthritis. ID: KR250. Approved by the Ministry of Health of the Russian Federation. 2021. Available from: https://www.garant.ru/products/ipo/prime/doc/402775973/ (In Russ.)

5. Venuturupalli RS, Sufka P, Bhana S. Digital Medicine in Rheumatology. *Rheumatic Disease Clinics of North America.* 2019;45(1):113–126. doi: 10.1016/j.rdc.2018.09.010

6. Black RJ, Cross M, Haile LM, et al. Global, regional, and national burden of rheumatoid arthritis, 1990–2020, and projections to 2050: a systematic analysis of the Global Burden of Disease Study 2021. *The Lancet Rheumatology.* 2023;5(10):e594–e610. doi: 10.1016/S2665-9913(23)00211-4

7. Karateev AE, Polishchuk EY, Makhmudov HR, et al. How Russian patients with rheumatoid arthritis assess their condition: initial data from the OPTIMA (Patient Assessment of Severity, Outcomes and Medical Care in Arthritis) pilot study. *Modern Rheumatology Journal.* 2023;17(6):65–71. (In Russ.) doi: 10.14412/1996-7012-2023-6-65-71

8. Smolen JS, Aletaha D, Bijlsma JW, et al. Treating rheumatoid arthritis to target: recommendations of an international task force. *Annals of the Rheumatic Diseases.* 2010;69(4):631–637. doi: 10.1136/ard.2009.123919

9. Combe B, Landewe R, Daien CI, et al. 2016 update of the EULAR recommendations for the management of early arthritis. *Annals of the Rheumatic Diseases.* 2017;76(6):948–959. doi: 10.1136/annrheumdis-2016-210602

10. Stoffer MA, Schoels MM, Smolen JS, et al. Evidence for treating rheumatoid arthritis to target: results of a systematic literature search update. *Annals of the Rheumatic Diseases.* 2016;75(5):16–22. doi: 10.1136/annrheumdis-2015-207526corr1

11. Schett G, Emery P, Tanaka Y, et al. Tapering biologic and conventional DMARD therapy in rheumatoid arthritis: current evidence and future directions. *Annals of the Rheumatic Diseases.* 2016;75(8):1428–1437. doi: 10.1136/annrheumdis-2016-209201

12. Nasonov EL, Olyunin YuA, Lila AM. Rheumatoid Arthritis: the Problems of Remission and Therapy Resistance. *Rheumatology Science and Practice.* 2018;56(3):263–271. (In Russ.) doi: 10.14412/1995-4484-2018-263-271

13. Smolen JS, Landewé RBM, Bergstra SA, et al. EULAR recommendations for the management of rheumatoid arthritis with synthetic and biological disease-modifying antirheumatic drugs: 2022 update. *Annals of the Rheumatic Diseases.* 2023;82(3):3–18. doi: 10.1136/ard-2022-223356corr1

14. De Thurah A, Bosch P, Marques A, et al. 2022 EULAR points to consider for remote care in rheumatic and musculoskeletal diseases. *Annals of the Rheumatic Diseases.* 2022;81(8):1065–1071. doi: 10.1136/annrheumdis-2022-222341

15. Marques A, Bosch P, de Thurah A, et al. Effectiveness of remote care interventions: a systematic review informing the 2022 EULAR Points to Consider for remote care in rheumatic and musculoskeletal diseases. *RMD Open.* 2022;8(1):e002290. doi: 10.1136/rmdopen-2022-002290

16. Luo D, Wang P, Lu F, et al. Mobile Apps for Individuals With Rheumatoid Arthritis: A Systematic Review. *JCR: Journal of Clinical Rheumatology.* 2019;25(3):133–141. doi: 10.1097/RHU.0000000000000800

17. Gandrup J, Ali SM, McBeth J, et al. Remote symptom monitoring integrated into electronic health records: A systematic review. *Journal of the American Medical Informatics Association.* 2020;27(11):1752–1763. doi: 10.1093/jamia/ocaa177

18. Nikiphorou E, Santos EJF, Marques A, et al. 2021 EULAR recommendations for the implementation of self-management strategies in patients with inflammatory arthritis. *Annals of the Rheumatic Diseases.* 2021;80(10):1278–1285. doi: 10.1136/annrheumdis-2021-220249

ОБ АВТОРАХ

*** Прокофьева Юлия Артуровна;**
адрес: Россия, 119048, Москва, ул. Трубецкая, д. 8, стр. 2;
ORCID: 0000-0001-8658-3435;
eLibrary SPIN: 3545-2640;
e-mail: ulyaprokofeva@gmail.com

Беленков Юрий Никитич, д-р мед. наук, академик РАН;
ORCID: 0000-0002-3014-6129;
eLibrary SPIN: 5661-4691;
e-mail: belenkov_yu_n@staff.sechenov.ru

Кожевникова Мария Владимировна;
ORCID: 0000-0003-4778-7755;
eLibrary SPIN: 8501-9812;
e-mail: kozhevnikova_m_v@staff.sechenov.ru

Железных Елена Анатольевна, канд. мед. наук;
ORCID: 0000-0002-2596-192X;
eLibrary SPIN: 2941-4875;
e-mail: zheleznykh_e_a@staff.sechenov.ru

Алборова Зарина Вадимовна;
ORCID: 0009-0004-6090-4922;
e-mail: Zari.Alborova2002@yandex.ru

Меньшикова Ирина Вадимовна, д-р мед. наук, профессор;
ORCID: 0000-0003-3181-5272;
eLibrary SPIN: 5373-7486;
e-mail: menshikova_i_v@staff.sechenov.ru

AUTHORS' INFO

*** Yuliya A. Prokofeva;**
address: 8 bldg. 2 Trubetskaya str., 119048, Moscow, Russia;
ORCID: 0000-0001-8658-3435;
eLibrary SPIN: 3545-2640;
e-mail: ulyaprokofeva@gmail.com

Yuri N. Belenkov, MD, Dr. Sci. (Medicine), academician member of the Russian Academy of Sciences;
ORCID: 0000-0002-3014-6129;
eLibrary SPIN: 5661-4691;
e-mail: belenkov_yu_n@staff.sechenov.ru

Maria V. Kozhevnikova;
ORCID: 0000-0003-4778-7755;
eLibrary SPIN: 8501-9812;
e-mail: kozhevnikova_m_v@staff.sechenov.ru

Elena A. Zheleznykh, MD, Cand. Sci. (Medicine);
ORCID: 0000-0002-2596-192X;
eLibrary SPIN: 2941-4875;
e-mail: zheleznykh_e_a@staff.sechenov.ru

Zarina B. Alborova;
ORCID: 0009-0004-6090-4922;
e-mail: Zari.Alborova2002@yandex.ru

Irina V. Menshikova, MD, Dr. Sci. (Medicine), Professor;
ORCID: 0000-0003-3181-5272;
eLibrary SPIN: 5373-7486;
e-mail: menshikova_i_v@staff.sechenov.ru

* Автор, ответственный за переписку / Corresponding author

DOI: https://doi.org/10.17816/DD629352

Опыт применения методов радиомики и дозиомики для нахождения предикторов лучевых повреждений лёгких

Н.В. Нуднов[1,2,3], В.М. Сотников[1], М.Е. Иванников[1], Э.С-А. Шахвалиева[1], А.А. Борисов[1], В.В. Леденёв[4], А.Ю. Смыслов[1], А.В. Ананьина[1]

[1] Российский научный центр рентгенорадиологии, Москва, Россия;
[2] Российская медицинская академия непрерывного профессионального образования, Москва, Россия;
[3] Российский университет дружбы народов имени Патриса Лумумбы, Москва, Россия;
[4] Центральный клинический военный госпиталь, Москва, Россия

АННОТАЦИЯ

Обоснование. Радиомика — это технология извлечения, анализа и интерпретации количественных характеристик из цифровых медицинских изображений, основанная на машинном обучении. В последние годы в литературе всё чаще встречается термин «дозиомика», обозначающий новое направление в радиомике. Дозиомика — это метод текстурного анализа планов распределения дозы облучения при лучевой терапии. Бóльшая часть опубликованных исследований в области дозиомики посвящена её применению в прогнозировании лучевого повреждения лёгких.

Цель — выявление предикторов (биомаркёров) лучевых повреждений лёгких с помощью текстурного анализа (методами радиомики и дозиомики) изображений лёгких, а также мягких тканей грудной клетки, полученных с помощью компьютерной томографии.

Материалы и методы. В исследовании использовали данные 36 женщин с раком молочной железы, прошедших послеоперационный курс конформной лучевой терапии. Ретроспективно пациенток разделили на две группы по степени постлучевых изменений лёгких. Результаты компьютерной томографии всех пациенток, полученные на этапе планирования лучевой терапии, и планы распределения доз облучения анализировали с помощью программного обеспечения 3D Slicer с функцией выгрузки показателей радиомики и дозиомики из областей интереса. В качестве областей интереса выбирали область мягких тканей грудной клетки и области лёгкого на стороне облучения, дозовая нагрузка на которые превышала 3 и 10 Гр.

Результаты. В первую группу включили 13 пациенток с минимальными постлучевыми изменениями в лёгких, во вторую группу — 23 пациентки с постлучевым пневмофиброзом. В области лёгкого на стороне облучения с дозовой нагрузкой более 3 Гр статистически значимые различия между группами пациенток получены по трём показателям радиомики и одному показателю дозиомики. В области лёгкого на стороне облучения с дозовой нагрузкой более 10 Гр статистически значимые различия получены по 12 показателям радиомики и 1 показателю дозиомики. В области мягких тканей грудной клетки на стороне облучения значимые различия получены по 18 показателям радиомики и 4 показателям дозиомики.

Заключение. В результате выполненного исследования получен ряд показателей радиомики и дозиомики, статистически различающихся у пациенток с минимальными постлучевыми изменениями и постлучевым пневмофиброзом лёгких после проведения лучевой терапии по поводу рака молочной железы. Предикторы (биомаркёры), выявленные нами на основе текстурного анализа, можно использовать для прогнозирования постлучевых повреждений лёгких и выявления пациентов с более высоким риском их развития.

Ключевые слова: дозиомика; радиомика; лучевая терапия; текстурный анализ; постлучевой пневмонит.

Как цитировать:
Нуднов Н.В., Сотников В.М., Иванников М.Е., Шахвалиева Э.С-А., Борисов А.А., Леденёв В.В., Смыслов А.Ю., Ананьина А.В. Опыт применения методов радиомики и дозиомики для нахождения предикторов лучевых повреждений лёгких // Digital Diagnostics. 2024. Т. 5, № 4. С. 752–764. DOI: https://doi.org/10.17816/DD629352

Рукопись получена: 23.03.2024 **Рукопись одобрена:** 15.05.2024 **Опубликована online:** 20.11.2024

ЭКО • ВЕКТОР

Статья доступна по лицензии CC BY-NC-ND 4.0 International
© Эко-Вектор, 2024

DOI: https://doi.org/10.17816/DD629352

Use of radiomics and dosiomics to identify predictors of radiation-induced lung injury

Nikolay V. Nudnov[1,2,3], Vladimir M. Sotnikov[1], Mikhail E. Ivannikov[1], Elina S-A. Shakhvalieva[1], Aleksandr A. Borisov[1], Vasiliy V. Ledenev[4], Aleksei Yu. Smyslov[1], Alina V. Ananina[1]

[1] Russian Scientific Center of Roentgenoradiology, Moscow, Russia;
[2] Russian Medical Academy of Continuous Professional Education, Moscow, Russia;
[3] Peoples' Friendship University of Russia, Moscow, Russia;
[4] Central Clinical Military Hospital, Moscow, Russia

ABSTRACT

BACKGROUND: Radiomics is a machine learning-based technology that extracts, analyzes, and interprets quantitative features from digital medical images. In recent years, dosiomics has become an increasingly common term in the literature to describe a new radiomics method. Dosiomics is a texture analysis method for evaluating radiotherapy dose distribution patterns. Most of the published research in dosiomics evaluates its use in predicting radiation-induced lung injury.

AIM: The aim of the study was to identify predictors (biomarkers) of radiation-induced lung injury using texture analysis of computed tomography (CT) images of lungs and chest soft tissues using radiomics and dosiomics.

MATERIALS AND METHODS: The study used data from 36 women with breast cancer who received postoperative conformal radiation therapy. Retrospectively, the patients were divided into two groups according to the severity of post-radiation lung lesions. 3D Slicer was used to evaluate CT results of all patients obtained during radiation treatment planning and radiation dose distribution patterns. The software was able to unload radiomic and dosiomic features from regions of interest. The regions of interest included chest soft tissue and lung areas on the irradiated side where the dose burden exceeded 3 and 10 Gy.

RESULTS: The first group included 13 patients with minimal radiation-induced lung lesions, and the second group included 23 patients with post-radiation pneumofibrosis. In the lung area on the side irradiated with more than 3 Gy, statistically significant differences between the patient groups were obtained for three radiomic features and one dosiomic feature. In the lung area on the side irradiated with more than 10 Gy, statistically significant differences were obtained for 12 radiomic features and 1 dosiomic feature. In the area of chest soft tissues on the irradiated side, significant differences were obtained for 18 radiomic features and 4 dosiomic features.

CONCLUSION: As a result, a number of radiomic and dosiomic features were identified which were statistically different in patients with minimal lesions and pulmonary pneumofibrosis following radiation therapy for breast cancer. Based on texture analysis, predictors (biomarkers) were identified to predict post-radiation lung injury and identify higher-risk patients.

Keywords: dosiomics; radiomics; radiation therapy; texture analysis; post-radiation pneumonitis.

To cite this article:
Nudnov NV, Sotnikov MV, Ivannikov ME, Shakhvalieva ES-A, Borisov AA, Ledenev VV, Smyslov AYu, Ananina AV. Use of radiomics and dosiomics to identify predictors of radiation-induced lung injury. *Digital Diagnostics.* 2024;5(4):752–764. DOI: https://doi.org/10.17816/DD629352

Received: 23.03.2024 **Accepted:** 15.05.2024 **Published online:** 20.11.2024

ECO•VECTOR

Article can be used under the CC BY-NC-ND 4.0 International License
© Eco-Vector, 2024

DOI: https://doi.org/10.17816/DD629352

放射组学和剂量组学在寻找肺辐射损伤预测因数方面的应用经验

Nikolay V. Nudnov[1,2,3], Vladimir M. Sotnikov[1], Mikhail E. Ivannikov[1], Elina S-A. Shakhvalieva[1], Aleksandr A. Borisov[1], Vasiliy V. Ledenev[4], Aleksei Yu. Smyslov[1], Alina V. Ananina[1]

[1] Russian Scientific Center of Roentgenoradiology, Moscow, Russia;
[2] Russian Medical Academy of Continuous Professional Education, Moscow, Russia;
[3] Peoples' Friendship University of Russia, Moscow, Russia;
[4] Central Clinical Military Hospital, Moscow, Russia

摘要

论证。放射组学是一种基于机器学习从数字医学影像中提取、分析和解释定量特征的技术。近年来，“剂量组学”一词在文献中越来越常见，标志着放射组学的新方向。剂量组学是一种对放射治疗过程中辐射剂量分布计划进行纹理分析的方法。剂量组学领域已发表的大多数研究都致力于其在预测辐射引起的肺损伤中的应用。

目的 — 利用放射组学的纹理方法和肺部图像的剂量组学分析，以及计算机断层扫描获得的胸部软组织，从而确定肺部辐射损伤的预测因数（生物标志物）。

材料和方法。研究中，使用了36名接受术后适形放射治疗的乳腺癌妇女的数据。根据放疗后肺部变化的程度回顾性地将患者分为两组。使用3D Slicer软件对所有患者在放疗计划阶段获得的CT扫描结果和辐射剂量分布计划进行分析，该软件具有上传研究区域的放射组学和剂量组学指标的功能。选择照射一侧的胸部软组织和肺部区域作为研究区域，剂量负荷分别超过3 Gy和10 Gy。

结果。第一组包括13名放疗后肺部变化最小的患者，第二组包括23名放疗后肺纤维化的患者。在剂量负荷超过3 Gy的照射侧肺区，三项放射组学指标和一项剂量组学指标在患者组间存在显著统计学差异。在剂量负荷超过10 Gy的照射侧肺区，12项放射组学指标和1项剂量组学指标存在显著统计学差异。在照射一侧的胸部软组织区域，18项放射组学指标和4项剂量组学指标存在显著差异。

结论。研究结果表明，在乳腺癌放疗后、肺部放疗后微小变化和放疗后肺纤维化的患者中，一系列的放射组学和剂量组学指标存在统计学差异。我们根据纹理分析确定的预测因数（生物标志物）可用于预测放射后肺损伤，并确定发生肺损伤的发展风险较高的患者。

关键词：剂量组学；放射组学；放疗；纹理分析；放疗后肺炎。

引用本文：
Nudnov NV, Sotnikov MV, Ivannikov ME, Shakhvalieva ES-A, Borisov AA, Ledenev VV, Smyslov AYu, Ananina AV. 放射组学和剂量组学在寻找肺辐射损伤预测因数方面的应用经验. *Digital Diagnostics.* 2024;5(4):752–764. DOI: https://doi.org/10.17816/DD629352

收到：23.03.2024 **接受：**15.05.2024 **发布日期：**20.11.2024

ECO•VECTOR
Article can be used under the CC BY-NC-ND 4.0 International License
© Eco-Vector, 2024

ОБОСНОВАНИЕ

В настоящее время лучевая терапия является одним из ведущих методов лечения онкологических заболеваний [1]. Лучевое повреждение лёгких — одно из возможных осложнений лучевой терапии опухолей торакальной локализации. Проблеме профилактики данного осложнения посвящено большое количество исследований, целью которых является создание прогностических моделей, основанных на различных клинических, радиомических и прочих показателях [2].

Новым и активно развивающимся методом точной оценки медицинских изображений является радиомика — технология, основанная на текстурном анализе, позволяющая количественно охарактеризовать исследуемое изображение. Радиомика позволяет извлекать из медицинских изображений стандарта DICOM биомаркёры изображений — параметры, характеризующие различные патологические изменения. Показатели радиомики извлекают с помощью открытой библиотеки PyRadiomics (AIM, USA). Радиомика включает две основные группы показателей: статистики первого порядка и текстурные матрицы смежности и равномерности. К последним относятся следующие:

- GLCM (Gray Level Co-occurrence Matrix) — матрица совпадения уровней серого;
- GLRLM (Gray Level Run Length Matrix) — матрица длин областей уровней серого;
- GLSZM (Gray Level Size Zone Matrix) — матрица зон интенсивности уровня серого;
- NGTDM (Neighbouring Gray Tone Difference Matrix) — матрица разности соседних оттенков серого;
- GLDM (Gray Level Dependence Matrix) — матрица зависимости уровня серого [3, 4].

Подробное описание и интерпретация всех показателей с формулами для их вычисления представлены на официальном сайте pyradiomics.readthedocs.io [4].

Исследования подтверждают возможность использования радиомики в прогнозировании течения заболеваний, а также развития осложнений в процессе терапии [5].

В последние годы в литературе всё чаще встречается термин «дозиомика», предложенный H.S. Gabryś и соавт. [6], для обозначения нового направления в радиомике. Дозиомика — это метод текстурного анализа распределения дозы облучения при лучевой терапии. Показатели дозиомики, как и радиомики, включают в себя матрицы смежности и равномерности, описывающие взаимное расположение пикселей и вокселей в изображении. Значительная часть опубликованных за рубежом исследований в области дозиомики посвящена её применению в прогнозировании лучевого повреждения лёгких [7].

Встречаемость лучевого повреждения лёгких может варьировать в диапазоне от 5 до 58% [8]. Многочисленные факторы риска развития лучевого повреждения лёгких разделяют на две группы. К первой группе относят факторы, обусловленные непосредственно терапией, а именно: суммарную очаговую дозу, фракционирование дозы, объём облучённой лёгочной ткани, метод облучения, применение химио- и иммунотерапии. Во вторую группу включают факторы, связанные с пациентом, такие как возраст, курение, наличие интерстициальных заболеваний лёгких и хронической обструктивной болезни лёгких, а также расположение облучаемого новообразования и индивидуальная генетически обусловленная радиочувствительность [9].

Лучевое повреждение лёгких развивается в два этапа [10]. Первый этап представляет собой постлучевой пневмонит, или пульмонит, — острое интерстициальное воспаление лёгочной ткани, развивающееся в течение 3–6 нед. после завершения лучевой терапии [11]. На втором этапе в течение последующих шести мес. острые изменения лёгких либо полностью регрессируют, либо (при дозе 30 Гр и более) реорганизуются в хронические изменения разной степени выраженности. На месте отёка и инфильтрации формируется необратимый постлучевой пневмофиброз [12, 13]. Диагноз постлучевого пневмонита устанавливают на основании трёх критериев: факт проведения лучевой терапии, наличие симптомов (лихорадка, кашель со слизистой мокротой, одышка) и характерная картина по данным компьютерной томографии (КТ) [14]. Подобная картина включает в себя первоначальные изменения по типу «матового стекла» с последующим появлением зон консолидации, формированием фиброзной тяжистости, а также, в ряде случаев, развитием синдрома «воздушной бронхограммы» и тракционных бронхоэктазов [12, 15]. Развитие постлучевого пневмонита ассоциировано со снижением качества жизни и выживаемости онкологических пациентов [9]. Снижению частоты развития лучевых повреждений лёгких способствует оптимизация лучевой терапии, т. е. достижение необходимого уровня локального контроля опухоли при минимальных объёме и дозе облучения близлежащих отделов лёгких [16].

ЦЕЛЬ

Выявить предикторы лучевых повреждений лёгких с помощью текстурного анализа (методами радиомики и дозиомики) изображений лёгких, а также мягких тканей грудной клетки, полученных с помощью компьютерной томографии до начала лучевой терапии.

МАТЕРИАЛЫ И МЕТОДЫ

Дизайн исследования

Проведено одноцентровое ретроспективное исследование, включавшее анализ результатов КТ органов грудной клетки у пациенток с раком молочной железы.

Критерии соответствия

В исследовании использовали данные пациенток, страдающих раком молочной железы и прошедших послеоперационный курс конформной лучевой терапии в Российском научном центре рентгенорадиологии (РНЦРР) в 2022–2023 гг. Критерием отбора являлось наличие в Радиологической информационной системе РНЦРР повторной КТ органов грудной клетки, выполненной не ранее чем через 6 мес. после прохождения курса лучевой терапии, что позволило оценить степень постлучевых изменений в лёгких. Разделение пациенток на группы по степени постлучевых изменений лёгких проводили на основании заключения независимых врачей-рентгенологов.

Описание медицинского вмешательства

Предлучевая подготовка пациенток включала КТ органов грудной клетки на аппарате Somatom™ Definition AS (Siemens, Германия) и объёмное дозиметрическое планирование лучевой терапии. Облучение грудной стенки и ложа опухоли проводили с использованием аппарата TrueBeam™ (Varian MS, США) до достижения эквивалентной суммарной очаговой дозы 50–60 Гр. Повторную КТ органов грудной клетки выполняли не ранее чем через 6 мес. после лучевой терапии.

Основной исход исследования

Нулевой гипотезой исследования принято утверждение о том, что между двумя исследуемыми группами не будет статистически значимых различий ни по одному из 107 показателей радиомики или дозиомики.

Методы регистрации исходов

Результаты КТ пациенток, полученные на этапе планирования лучевой терапии, и данные дозовых распределений загружали в программное обеспечение 3D Slicer (The Slicer Community) с функцией выгрузки показателей радиомики и дозиомики из областей интереса [17]. Показатели радиомики и дозиомики рассчитывали для области мягких тканей грудной клетки, входивших в зону облучения по передней поверхности, и областей лёгкого на стороне облучения, дозовая нагрузка на которые превышала 3 и 10 Гр. Выделение зон интереса проводили в полуавтоматическом режиме в программном обеспечении Varian (Varian, США). Из каждой исследуемой области извлекли по 107 показателей радиомики и дозиомики, включая статистики первого порядка, показатели формы, матрицы смежности и равномерности.

Анализ в группах

На основании результатов повторной КТ органов грудной клетки, полученных через 6 мес. после лучевой терапии, пациенток ретроспективно разделили на две группы: в первую группу включили пациенток с минимальными постлучевыми изменениями, во вторую группу — с выраженным постлучевым пневмофиброзом.

Этическая экспертиза

Протокол исследования одобрен Независимым этическим комитетом при ФГБУ «РНЦРР» Минздрава России (протокол заседания № 2 от 01.03.2024).

Статистический анализ

Размер выборки участников исследования предварительно не рассчитывали. Обработку показателей и статистический анализ проводили с помощью Microsoft Office Excel и свободной среды разработки программного обеспечения с открытым исходным кодом для языка программирования R — RStudio (Posit, США). Для выявления статистически значимых различий между количественными показателями использовали непараметрический критерий Манна–Уитни, между качественными показателями — точный критерий Фишера. Показатели групп представлены в виде медианы, 25-го и 75-го перцентилей (первого и третьего квартилей). При уровне значимости менее 0,05 различия считали статистически значимыми.

РЕЗУЛЬТАТЫ

Объекты исследования

В рамках данного исследования проанализировали КТ-изображения лёгких, а также мягких тканей грудной клетки 36 пациенток, полученные до начала лучевой терапии рака молочной железы.

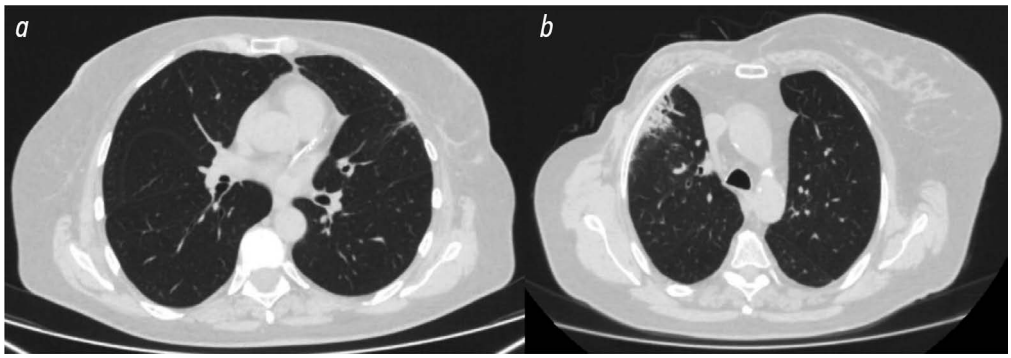

Рис. 1. Компьютерная томография органов грудной клетки пациенток через 6 мес. после проведения лучевой терапии: *a* — минимальные постлучевые изменения в левом лёгком; *b* — выраженный постлучевой пневмофиброз в правом лёгком.

Таблица 1. Сравнительная характеристика исследуемых групп пациенток по количественным параметрам

Параметр		Группа 1 (минимальные постлучевые изменения)	Группа 2 (постлучевой пневмофиброз)	*p*
Возраст, лет		61 [54; 67]	65 [55; 72]	0,179
Объём лёгкого, облучённый в дозе, см^3	>3 Гр	945,94 [781,81; 1175,68]	828,67 [668,27; 1032,38]	0,190
	>10 Гр	613,88 [420,02; 694,52]	527,27 [403,10; 611,62]	0,344
	>30 Гр	330,36 [239,15; 449,71]	354,03 [248,07; 447,64]	0,771

Примечание. Данные представлены как Me [Q1; Q3], где Me — медиана, Q1 — первый квартиль, Q3 — третий квартиль.

Таблица 2. Сравнительная характеристика исследуемых групп пациенток по качественным параметрам

Параметр		Количество пациенток (доля от числа участников группы, %)		*p*
		Группа 1 (минимальные постлучевые изменения)	Группа 2 (постлучевой пневмофиброз)	
Курение табака		0	0	–
Наличие сопутствующих заболеваний лёгких		1 (7,7)	0	0,361
Наличие сопутствующих заболеваний сердца		5 (38,5)	10 (43,5)	0,526
Предшествующая химиотерапия		8 (61,5)	15 (65,2)	0,821
Поражённая молочная железа	Левая	6 (46,1)	12 (52,2)	0,500
	Правая	7 (53,8)	11 (47,8)	
Стадия заболевания	T1–4N1–3M0	10 (76,9)	12 (52,2)	0,175
	T1–3N0M0	3 (23,1)	11 (47,8)	
Тип операции	Радикальная мастэктомия	7 (53,8)	15 (65,2)	0,480
	Секторальная резекция	6 (46,1)	7 (30,4)	

Примечание. Стадия заболевания указана по системе TNM, где T0–4 (tumor) характеризует размер первичной опухоли, N0–3 (nodes) характеризует количество поражённых регионарных лимфоузлов, M0–1 (metastasis) характеризует наличие метастазов.

В первую группу включили 13 пациенток с минимальными постлучевыми изменениями (рис. 1, *a*), во вторую группу — 23 пациентки с выраженным постлучевым пневмофиброзом (рис. 1, *b*).

Сравнительная характеристика двух групп пациенток по количественным и качественным параметрам представлена в табл. 1 и табл. 2.

Проведённая сравнительная характеристика указывает на валидность двух групп для сравнения.

Основные результаты исследования

При выборе областей интереса на томографических изображениях для расчёта показателей радиомики и дозиомики определили пороговую дозу облучения 3 Гр. Данный выбор основан на полученных нами ранее результатах, согласно которым в зонах лёгких, облучённых в дозе от 0 до 3 Гр, лучевые повреждения отсутствовали [13]. В ряде зарубежных работ облучение в дозе 3 Гр также рассматривают как прогностический показатель развития пневмонита [18]. При текстурном анализе большого объёма тканей происходит усреднение вычисленных показателей радиомики, что усложняет поиск статистически значимых различий, а также может привести к потере важных текстурных особенностей, содержащихся в небольшой части исследуемой зоны. В связи с этим мы выбрали дополнительную пороговую дозу облучения 10 Гр.

В области лёгкого с дозовой нагрузкой больше 3 Гр статистически значимые различия выявили по трём показателям радиомики и по одному показателю дозиомики. Результаты сравнения статистически различающихся показателей с указанием медианы, первого и третьего квартилей, а также уровня значимости различий представлены в табл. 3.

Значения показателя GLSZM Size Zone Non Uniformity говорят о том, что у пациенток с постлучевым пневмофиброзом лёгких (группа 2) присутствует бóльшая однородность объёмов зон уровня серого. Данный результат согласуется с показателем NGTDM Busyness, показывающим разнородность соседних пикселей на изображении, который выше у пациенток с минимальными постлучевыми изменениями (группа 1). Эти результаты могут указывать на то, что лёгочная ткань пациентов первой группы, способная более эффективно восстанавливаться после лучевого повреждения, характеризуется более высокой дифференцировкой градаций уровня серого и менее склонна к образованию крупных однородных зон. КТ-изменения лёгочной ткани в ранней фазе лучевого пневмонита определяются местной интерстициальной воспалительной реакцией и повреждением клеток микрососудистого эндотелия [19, 20]. Вполне вероятно, что исходное состояние микрососудистого русла лёгких пациента может оказать влияние на способность лёгочной ткани к репарации лучевых повреждений,

Таблица 3. Сравнение двух групп пациенток по показателям радиомики и дозиомики в области лёгкого, облучённой в дозе больше 3 Гр

Название показателя	Группа 1 (минимальные постлучевые изменения)	Группа 2 (постлучевой пневмофиброз)	*p*
Показатели радиомики			
GLRLM Gray Level Non Uniformity	17 464,52 [12 199,53; 26 481,37]	11 904,86 [7059,69; 20 646,00]	0,050
GLSZM Size Zone Non Uniformity	19 096,83 [15 693,52; 23 905,24]	13 307,97 [11 842,68; 19 368,63]	0,043
NGTDM Busyness	74,81 [55,15; 102,73]	56,56 [34,50; 78,11]	0,047
Показатели дозиомики			
GLCM Maximum Probability	0,60 [0,55; 0,68]	0,55 [0,53; 0,61]	0,050

Примечание. Данные представлены как Me [Q1; Q3], где Me — медиана, Q1 — первый квартиль, Q3 — третий квартиль; GLRLM — матрица длин областей уровней серого; GLSZM — матрица зон интенсивности уровня серого; NGTDM — матрица разности соседних оттенков серого; GLCM — матрица совпадения уровней серого.

а выявленные нами текстурные показатели могут зависеть и от развитости микрососудистого русла.

В области лёгкого на стороне облучения с дозовой нагрузкой больше 10 Гр статистически значимые различия получены по 12 показателям радиомики и 1 показателю дозиомики. Результаты сравнения статистически различающихся показателей приведены в табл. 4.

К примеру, показатель GLCM Cluster Shade, описывающий разнородность распределения кластеров уровня серого, в среднем на 44% выше в группе пациентов с постлучевым пневмофиброзом лёгких. Данный вывод подтверждают значения показателя GLCM Cluster Prominence, которые говорят о том, что у пациентов с минимальными лучевыми повреждениями (первая группа) значения уровней серого в кластерах распределены ближе к среднему значению по лёгкому, а у пациентов с постлучевым пневмофиброзом наблюдается тенденция к более чем на 40% большему разбросу значений уровня серого в отдельных кластерах. Эти данные свидетельствуют о том, что у пациенток с постлучевым пневмофиброзом исходно в лёгочной ткани имеется большее количество участков повышенной плотности

Таблица 4. Сравнение двух групп пациенток по показателям радиомики и дозиомики в области лёгкого, облучённой в дозе больше 10 Гр

Название показателя	Группа 1 (минимальные постлучевые изменения)	Группа 2 (постлучевой пневмофиброз)	*p*
Показатели радиомики			
Flatness	0,23 [0,22; 0,25]	0,26 [0,24; 0,29]	0,040
First Order Mean Absolute Deviation	112,38 [97,82; 152,24]	129,81 [118,67; 153,71]	0,048
GLCM Cluster Prominence	186 230,89 [148 727,18; 306 231,09]	321 625,90 [230 877,79; 417 140,54]	0,028
GLCM Cluster Shade	3366,36 [2860,31; 5779,96]	5998,08 [4269,97; 6497,98]	0,037
GLCM Cluster Tendency	105,53 [84,37; 171,43]	156,66 [122,25; 179,47]	0,048
GLCM Correlation	0,55 [0,49; 0,60]	0,59 [0,55; 0,63]	0,048
GLCM Sum Squares	34,48 [27,65; 54,08]	46,15 [37,78; 55,89]	0,044
GLDM Dependence Entropy	7,10 [6,95; 7,21]	7,19 [7,03; 7,34]	0,056
GLRLM High Gray Level Run Emphasis	149,91 [129,33; 200,75]	176,32 [159,08; 199,05]	0,044
GLRLM Run Entropy	4,85 [4,70; 5,00]	5,01 [4,85; 5,08]	0,024
GLRLM Short Run High Gray Level Emphasis	143,26 [121,04; 193,03]	168,49 [152,61; 191,58]	0,048
GLSZM Zone Entropy	6,63 [6,55; 6,73]	6,75 [6,67; 6,81]	0,031
Показатели дозиомики			
NGTDM Flatness	0,23 [0,22; 0,25]	0,26 [0,24; 0,30]	0,040

Примечание. Данные представлены как Me [Q1; Q3], где Me — медиана, Q1 — первый квартиль, Q3 — третий квартиль; GLCM — матрица совпадения уровней серого; GLDM — матрица зависимости уровня серого; GLRLM — матрица длин областей уровней серого; GLSZM — матрица зон интенсивности уровня серого; NGTDM — матрица разности соседних оттенков серого.

и повышенной воздушности, чем у пациенток с минимальными постлучевыми изменениями, для которых характерна более однородная структура лёгочной ткани. Показатель же GLRLM High Gray Level Run Emphasis говорит о том, что во второй группе пациенток концентрация участков лёгочной ткани с высокими значениями уровня серого на 15% больше, чем у пациенток первой группы. Это может указывать на исходно более плотную структуру лёгочной ткани у пациенток с выраженными постлучевыми изменениями в лёгких, что соответствует результатам, полученным нами ранее [13]. Морфологически это может быть связано с исходно большим количеством участков лёгочного фиброза.

В области мягких тканей грудной клетки в зоне облучения выявили 18 показателей радиомики (табл. 5) и 4 показателя дозиомики (табл. 6), статистически значимо различающихся у двух групп пациенток.

По данным табл. 5, значения текстурных характеристик достоверно различаются между группами сравнения. Так, мера тонкости и грубости текстуры (показатель Autocorrelation матрицы совпадения уровней серого GLSM) на 42% выше у пациенток второй группы. Показатель Large Area Emphasis матрицы зон интенсивности уровня серого (GLSZM), более высокие значения которого указывают на наличие более грубой текстуры в больших областях, на 46% выше у пациенток первой группы. Показатель Busyness матрицы разности соседних оттенков серого (NGTDM), характеризующий меру изменения значения интенсивности между соседними пикселями, выше на 31% в первой группе. Последние два показателя указывают на более неоднородную текстуру с резким изменением интенсивности у пациенток из первой группы.

По данным табл. 6, показатель суммарной энтропии матрицы GLCM выше во второй группе пациенток,

Таблица 5. Сравнение двух групп пациенток по показателям радиомики в области мягких тканей грудной клетки на стороне облучения

Название показателя	Группа 1 (минимальные постлучевые изменения)	Группа 2 (постлучевой пневмофиброз)	*p*
GLCM Autocorrelation	327,37 [26,23; 716,81]	778,92 [250,21; 1299,00]	0,040
GLCM Joint Average	17,92 [5,00; 26,57]	27,83 [15,66; 36,00]	0,040
GLCM Sum Average	35,85 [10,00; 53,15]	55,67 [31,32; 72,01]	0,040
GLDM High Gray Level Emphasis	330,75 [26,84; 722,33]	785,17 [252,23; 1301,19]	0,040
GLDM Large Dependence High Gray Level Emphasis	34 520,55 [4229,63; 90 474,35]	94 735,42 [34 425,42; 178 891,14]	0,031
GLDM Small Dependence Emphasis	0,04 [0,04; 0,05]	0,06 [0,04; 0,06]	0,031
GLDM Small Dependence High Gray Level Emphasis	15,94 [1,32; 36,06]	40,80 [14,16; 69,29]	0,034
GLRLM High Gray Level Run Emphasis	337,14 [29,46; 731,67]	786,90 [257,09; 1312,39]	0,044
GLRLM Long Run High Gray Level Emphasis	1047,96 [132,06; 2600,37]	2816,82 [992,76; 5222,59]	0,028
GLRLM Short Run High Gray Level Emphasis	259,01 [20,99; 561,86]	573,11 [186,60; 970,35]	0,048
GLSZM Gray Level NonUniformity Normalized	0,13 [0,09; 0,20]	0,10 [0,07; 0,11]	0,031
GLSZM Large Area Emphasis	1 738 981,12 [415 642,22; 3 268 243,47]	815 272,55 [212 074,04; 1 207 397,63]	0,048
GLSZM Large Area Low Gray Level Emphasis	8843,95 [1392,9; 148 364,17]	1025,44 [474,68; 4267,21]	0,011
GLSZM Small Area High Gray Level Emphasis	232,12 [27,48; 493,15]	517,89 [205,88; 828,21]	0,044
GLSZM Zone Percentage	0,03 [0,03; 0,04]	0,04 [0,03; 0,05]	0,044
GLSZM Zone Variance	1 737 696,14 [414 536,61; 3 266 421,34]	814 359,34 [211 603,3; 1 206 631,61]	0,048
NGTDM Busyness	25,52 [9,61; 135,47]	8,10 [4,51; 17,92]	0,012
NGTDM Strength	0,09 [0,05; 0,25]	0,28 [0,15; 0,54]	0,037

Примечание. Данные представлены как Me [Q1; Q3], где Me — медиана, Q1 — первый квартиль, Q3 — третий квартиль; GLCM — матрица совпадения уровней серого; GLDM — матрица зависимости уровня серого; GLRLM — матрица длин областей уровней серого; GLSZM — матрица зон интенсивности уровня серого; NGTDM — матрица разности соседних оттенков серого.

Таблица 6. Сравнение двух групп пациенток по показателям дозиомики в области мягких тканей грудной клетки на стороне облучения

Название показателя	Группа 1 (минимальные постлучевые изменения)	Группа 2 (постлучевой пневмофиброз)	*p*
GLCM Sum Entropy	1,10 [0,55; 1,23]	1,26 [0,65; 1,31]	0,050
GLRLM Long Run Low Gray Level Emphasis	64,07 [39,55; 120,07]	38,78 [25,75; 55,68]	0,028
GLRLM Short Run High Gray Level Emphasis	0,40 [0,25; 0,49]	0,47 [0,42; 0,94]	0,026
NGTDM Complexity	0,06 [0,04; 0,07]	0,08 [0,06; 0,25]	0,050

Примечание. Данные представлены как Me [Q1; Q3], где Me — медиана, Q1 — первый квартиль, Q3 — третий квартиль; GLCM — матрица совпадения уровней серого; GLRLM — матрица длин областей уровней серого; NGTDM — матрица разности соседних оттенков серого.

что указывает на бóльшую разницу в уровнях интенсивности в изображении. В свою очередь, показатель Long Run Low Gray Level Emphasis матрицы GLRLM, отражающий распределение низких значений уровней серого, выше в первой группе, что указывает на бóльшую концентрацию низких значений уровня серого в изображении. Большое количество показателей, различающихся между двумя группами пациенток (см. табл. 5 и 6), говорит о том, что состояние мягких тканей грудной клетки и молочной железы может являться предиктором протекания процесса восстановления лёгочной ткани в постлучевой период. Однако на данный момент характер и механизмы этой связи остаются объектами дальнейших исследований.

ОБСУЖДЕНИЕ

Большое количество факторов риска развития лучевого повреждения лёгких позволяет исследователям использовать различные количественные и качественные показатели для прогнозирования данного осложнения. Так, L. Zhao и соавт. [21] продемонстрировали, что повышение содержания трансформирующего фактора роста TGF-β в крови в течение четырёх нед. после начала лучевой терапии указывает на риск развития лучевого повреждения лёгких с чувствительностью 66,7% и специфичностью 95,0%. В свою очередь, S. Chen и соавт. [22] создали модель на основе искусственной нейронной сети, прогнозирующую развитие лучевого пневмонита по следующим входным признакам: объём лёгочной ткани, получивший дозу более 16 Гр, обобщённая эквивалентная однородная доза, объём форсированного выдоха за 1 с, диффузионная способность лёгких по монооксиду углерода и факт химиотерапии в анамнезе. Также многие авторы в своих исследованиях использовали радиобиологическую модель вероятности возникновения лучевых повреждений в нормальных тканях [23].

Применение радиомики может повысить прогностическую способность моделей. Так, L. Wang и соавт. [18] создали номограмму радиомики с индексом согласия 0,921. Результаты целого ряда работ по прогнозированию лучевого повреждения лёгких указывают на более высокую эффективность моделей, включающих показатели радиомики и дозиомики [7]. Среди данной группы исследований наиболее показательного результата удалось достичь Y. Huang и соавт. [24]. Их прогностическая модель, основанная на комбинации дозиомических и радиомических показателей, продемонстрировала высокую прогностическую способность (AUC 0,9). Стоит отметить, что интеграция клинических показателей в прогностические модели дополнительно повышает их эффективность [25]. Исследования, посвящённые сравнению эффективности показателей дозиметрии (характеризующих проведённое лучевое лечение) и дозиомики, указывают на целесообразность использования дозиомики в прогностических моделях [26–28]. При этом T. Adachi и соавт. [29] продемонстрировали, что комбинирование показателей дозиметрии и дозиомики повышает прогностическую способность модели. Исходя из опыта зарубежных коллег, комбинированные модели на основе дозиомики, радиомики, клинических данных и дозиметрии могут стать мощным прогностическим инструментом [25, 30].

Результаты описанных выше исследований подтверждают полученные нами данные. Показатели радиомики и дозиомики статистически значимо различаются в группах пациентов с минимально выраженными постлучевыми изменениями и постлучевым пневмофиброзом. Эти различия определяют ещё до проведения лучевой терапии и позволяют прогнозировать развитие постлучевого пневмофиброза.

Ограничения исследования

Наша работа имеет ряд важных ограничений. Во-первых, это малый размер выборки, что мы планируем исправить в последующих работах. Во-вторых, использование изображений, полученных только на одном КТ-аппарате. Это ограничение можно разрешить, благодаря проведению многоцентрового исследования или использованию сторонних датасетов, что требует дополнительной стандартизации получения и обработки изображений. Третьим важным ограничением является

отсутствие общепринятых точных критериев дифференцировки минимальных постлучевых изменений и постлучевого пневмофиброза. Данное ограничение можно устранить применением технологий компьютерного зрения с подсчётом объёма поражённой и здоровой лёгочной ткани. Наше исследование можно считать экспериментальным и пилотным, однако оно имеет большие перспективы для дальнейшего развития.

ЗАКЛЮЧЕНИЕ

В результате выполненного исследования получен ряд показателей радиомики и дозиомики, статистически различающихся у пациенток с минимальными постлучевыми изменениями и постлучевым пневмофиброзом лёгких после проведения лучевой терапии по поводу рака молочной железы. Обнаруженные различия присутствуют как в лёгочной ткани, так и в мягких тканях грудной клетки, попавших в зону облучения. Наличие подобных различий позволяет утверждать, что на развитие постлучевого повреждения лёгких могут влиять индивидуальные характеристики пациента, такие как структура его лёгочной ткани и состояние мягких тканей грудной клетки. Выявленные нами показатели текстурного анализа можно применять в прогнозировании постлучевых повреждений лёгких и выявлении пациентов с более высоким риском их развития. На основе исследований зарубежных коллег можно заключить, что при прогнозировании развития лучевых повреждений лёгких следует ориентироваться не только на текстурные характеристики КТ-изображений, но и на показатели дозиметрии, лабораторные и другие клинические показатели, что позволит максимально полно оценить состояние конкретного пациента и получить прогностические модели с высокими точностными характеристиками.

ДОПОЛНИТЕЛЬНАЯ ИНФОРМАЦИЯ

Источник финансирования. Авторы заявляют об отсутствии внешнего финансирования при проведении исследования.

Конфликт интересов. Авторы декларируют отсутствие явных и потенциальных конфликтов интересов, связанных с публикацией настоящей статьи.

Вклад авторов. Все авторы подтверждают соответствие своего авторства международным критериям ICMJE (все авторы внесли существенный вклад в разработку концепции, проведение исследования и подготовку статьи, прочли и одобрили финальную версию перед публикацией). Наибольший вклад распределён следующим образом: Н.В. Нуднов, В.М. Сотников — общая концепция, дизайн исследования и утверждение окончательного варианта статьи; М.Е. Иванников, Э.С-А. Шахвалиева, А.А. Борисов, В.В. Леденёв, А.Ю. Смыслов, А.В. Ананьина — сбор и анализ данных, написание и редактирование текста рукописи.

Информированное согласие на публикацию. Авторы получили письменное согласие пациентов на публикацию медицинских данных и фотографий, приведённых в настоящей статье.

ADDITIONAL INFORMATION

Funding source. This study was not supported by any external sources of funding.

Competing interests. The authors declare that they have no competing interests.

Authors' contribution. All authors made a substantial contribution to the conception of the work, acquisition, analysis, interpretation of data for the work, drafting and revising the work, final approval of the version to be published and agree to be accountable for all aspects of the work. N.V. Nudnov, V.M. Sotnikov — design of the study and final proofreading of the manuscript; M.E. Ivannikov, E.S-A. Shakhvalieva, A.A. Borisov, V.V. Ledenev, A.Yu. Smyslov, A.V. Ananina — data collection and analysis, writing and editing of the manuscript.

Consent for publication. Written consent was obtained from the patient for publication of relevant medical information and all of accompanying images within the manuscript.

СПИСОК ЛИТЕРАТУРЫ

1. Хмелевский Е.В., Каприн А.Д. Состояние радиотерапевтической службы России: сравнительный анализ и перспективы развития // Онкология. Журнал им. П.А. Герцена. 2017. Т. 6, № 4. С. 38–41. EDN: ZFCHGJ doi: 10.17116/onkolog20176438-41

2. Kuipers M.E., van Doorn-Wink K.C.J., Hiemstra P.S., Slats A.M. Predicting radiation-induced lung injury in lung cancer patients — challenges and opportunities: Predicting radiation-induced lung injury // Int J Radiat Oncol Biol Phys. 2023. Vol. 118, N 3. P. 639–649. doi: 10.1016/j.ijrobp.2023.10.044

3. Mayerhoefer M.E., Materka A., Langs G., et al. Introduction to Radiomics // J Nucl Med. 2020. Vol. 61, N 4. P. 488–495. doi: 10.2967/jnumed.118.222893

4. Radiomic Features: pyradiomics v3.0.1.post15+g2791e23 documentation [Internet]. [дата обращения: 25.11.2023]. Режим доступа: https://pyradiomics.readthedocs.io/en/latest/features.html#

5. Avanzo M., Stancanello J., Pirrone G., et al. Radiomics and deep learning in lung cancer // Strahlenther Onkol. 2020. Vol. 196, N 10. P. 879–887. doi: 10.1007/s00066-020-01625-9

6. Gabryś H.S., Buettner F., Sterzing F., et al. Design and selection of machine learning methods using radiomics and dosiomics for normal tissue complication probability modeling of xerostomia // Front Oncol. 2018. Vol. 8. ID 35. doi: 10.3389/fonc.2018.00035

7. Солодкий В.А., Нуднов Н.В., Иванников М.Е., и др. Дозиомика в анализе медицинских изображений и перспективы её использования в клинической практике // Digital Diagnostics. 2023. Т. 4, № 3. С. 340–355. EDN: EQRWGJ doi: 10.17816/DD420053

8. Arroyo-Hernández M., Maldonado F., Lozano-Ruiz F., et al. Radiation-induced lung injury: Current evidence // BMC Pulm Med. 2021. Vol. 21, N 1. ID 9. doi: 10.1186/s12890-020-01376-4

9. Rahi M.S., Parekh J., Pednekar P., et al. Radiation-Induced Lung Injury — Current Perspectives and Management // Clin Pract. 2021. Vol. 11, N 3. P. 410–429. doi: 10.3390/clinpract11030056

10. Yan Y., Fu J., Kowalchuk R.O., et al. Exploration of radiation-induced lung injury, from mechanism to treatment:

a narrative review // Transl Lung Cancer Res. 2022. Vol. 11, N 2. P. 307–322. doi: 10.21037/tlcr-22-108

11. Гладилина И.А., Шабанов М.А., Кравец О.А., и др. Постлучевые повреждения лёгких // Онкологический журнал: лучевая диагностика, лучевая терапия. 2020. Т. 3, № 2. С. 9–18. EDN: SKOAAY doi: 10.37174/2587-7593-2020-3-2-9-18

12. Нуднов Н.В., Сотников В.М., Леденёв В.В., Барышникова Д.В. Возможности качественной оценки лучевых повреждений лёгких методом компьютерной томографии // Медицинская визуализация. 2016. № 1. С. 39–46. EDN: VWOIIB

13. Леденёв В.В. Методика количественной оценки лучевых повреждений лёгких у онкологических пациентов по данным рентгеновской компьютерной томографии: диссертация на соискание учёной степени канд. мед. наук. Москва, 2023. 133 с. Режим доступа: https://www.rncrr.ru/nauka/dissertatsionnyy-sovet/obyavleniya-o-zashchitakh/upload%202023/Леденев_Диссертация.pdf Дата обращения: 25.11.2023. EDN: YBWROM

14. Zhou C., Yu J. Chinese expert consensus on diagnosis and treatment of radiation pneumonitis // Prec Radiat Oncol. 2022. Vol. 6, N 3. P. 262–271. doi: 10.1002/pro6.1169

15. Konkol M., Śniatała P., Milecki P. Radiation-induced lung injury — what do we know in the era of modern radiotherapy? // Rep Pract Oncol Radiother. 2022. Vol. 27, N 3. P. 552–565. doi: 10.5603/RPOR.a2022.0046

16. Шаймуратов Р.И. Радиационно-индуцированные поражения лёгких. Современное состояние проблемы // Вестник современной клинической медицины. 2020. Т. 13, № 3. С. 63–73. EDN: BIZZHU doi: 10.20969/VSKM.2020.13(3).63-73

17. 3D Slicer image computing platform [Internet]. [дата обращения: 25.11.2023]. Режим доступа: https://www.slicer.org/

18. Wang L., Gao Z., Li C., et al. Computed Tomography-Based Delta-Radiomics Analysis for Discriminating Radiation Pneumonitis in Patients With Esophageal Cancer After Radiation Therapy // Int J Radiat Oncol Biol Phys. 2021. Vol. 111, N 2. P. 443–455. doi: 10.1016/j.ijrobp.2021.04.047

19. Begosh-Mayne D., Kumar S.S., Toffel S., et al. The dose-response characteristics of four NTCP models: using a novel CT-based radiomic method to quantify radiation-induced lung density changes // Sci Rep. 2020. Vol. 10, N 1. ID 10559. doi: 10.1038/s41598-020-67499-0

20. Korpela E., Liu S.K. Endothelial perturbations and therapeutic strategies in normal tissue radiation damage // Radiat Oncol. 2014. Vol. 9. ID 266. doi: 10.1186/s13014-014-0266-7

21. Zhao L., Sheldon K., Chen M., et al. The predictive role of plasma TGF-beta1 during radiation therapy for radiation-induced lung toxicity deserves further study in patients with non-small cell lung cancer // Lung Cancer. 2008. Vol. 59, N 2. P. 232–239. doi: 10.1016/j.lungcan.2007.08.010

22. Chen S., Zhou S., Zhang J., et al. A neural network model to predict lung radiation-induced pneumonitis // Med Phys. 2007. Vol. 34, N 9. P. 3420–3427. doi: 10.1118/1.2759601

23. Jain V., Berman A.T. Radiation Pneumonitis: Old Problem, New Tricks // Cancers (Basel). 2018. Vol. 10, N 7. ID 222. doi: 10.3390/cancers10070222

24. Huang Y., Feng A., Lin Y., et al. Radiation pneumonitis prediction after stereotactic body radiation therapy based on 3D dose distribution: Dosiomics and/or deep learning-based radiomics features // Radiat Oncol. 2022. Vol. 17, N 1. ID 188. doi: 10.1186/s13014-022-02154-8

25. Zhang Z., Wang Z., Yan M., et al. Radiomics and dosiomics signature from whole lung predicts radiation pneumonitis: A model development study with prospective external validation and decision-curve analysis // Int J Radiat Oncol Biol Phys. 2023. Vol. 115, N 3. P. 746–758. doi: 10.1016/j.ijrobp.2022.08.047

26. Puttanawarut C., Sirirutbunkajorn N., Khachonkham S., et al. Biological dosiomic features for the prediction of radiation pneumonitis in esophageal cancer patients // Radiat Oncol. 2021. Vol. 16, N 1. ID 220. doi: 10.1186/s13014-021-01950-y

27. Liang B., Yan H., Tian Y., et al. Dosiomics: Extracting 3D spatial features from dose distribution to predict incidence of radiation pneumonitis // Front Oncol. 2019. Vol. 9. ID 269. doi: 10.3389/fonc.2019.00269

28. Liang B., Tian Y., Chen X., et al. Prediction of radiation pneumonitis with dose distribution: A convolutional neural network (CNN) based model // Front Oncol. 2020. Vol. 9. ID 1500. doi: 10.3389/fonc.2019.01500

29. Adachi T., Nakamura M., Shintani T., et al. Multi-institutional dose-segmented dosiomic analysis for predicting radiation pneumonitis after lung stereotactic body radiation therapy // Med Phys. 2021. Vol. 48, N 4. P. 1781–1791. doi: 10.1002/mp.14769

30. Zheng X., Guo W., Wang Y., et al. Multi-omics to predict acute radiation esophagitis in patients with lung cancer treated with intensity-modulated radiation therapy // Eur J Med Res. 2023. Vol. 28, N 1. ID 126. doi: 10.1186/s40001-023-01041-6

REFERENCES

1. Khmelevsky EV, Kaprin AD. The state of a radiotherapy service in Russia: Comparative analysis and prospects for development. *P.A. Herzen Journal of Oncology.* 2017;6(4):38-41. EDN: ZFCHGJ doi: 10.17116/onkolog20176438-41

2. Kuipers ME, van Doorn-Wink KCJ, Hiemstra PS, Slats AM. Predicting radiation-induced lung injury in lung cancer patients — challenges and opportunities: Predicting radiation-induced lung injury. *Int J Radiat Oncol Biol Phys.* 2023;118(3):639–649. doi: 10.1016/j.ijrobp.2023.10.044

3. Mayerhoefer ME, Materka A, Langs G, et al. Introduction to Radiomics. *J Nucl Med.* 2020;61(4):488–495. doi: 10.2967/jnumed.118.222893

4. Radiomic Features: pyradiomics v3.0.1.post15+g2791e23 doc umentation [Internet]. [cited 25 Nov 2023]. Available from: https://pyradiomics.readthedocs.io/en/latest/features.html#.

5. Avanzo M, Stancanello J, Pirrone G, Sartor G. Radiomics and deep learning in lung cancer. *Strahlenther Onkol.* 2020;196(10):879–887. doi: 10.1007/s00066-020-01625-9

6. Gabryś HS, Buettner F, Sterzing F, et al. Design and selection of machine learning methods using radiomics and dosiomics for normal tissue complication probability modeling of xerostomia. *Front Oncol.* 2018;8:35. doi: 10.3389/fonc.2018.00035

7. Solodkiy VA, Nudnov NV, Ivannikov ME, et al. Dosiomics in the analysis of medical images and prospects for its use in clinical practice. *Digital Diagnostics.* 2023;4(3):340–355. EDN: EQRWGJ doi: 10.17816/DD420053

8. Arroyo-Hernández M, Maldonado F, Lozano-Ruiz F, et al. Radiation-induced lung injury: Current evidence. *BMC Pulm Med.* 2021;21(1):9. doi: 10.1186/s12890-020-01376-4

9. Rahi MS, Parekh J, Pednekar P, et al. Radiation-Induced Lung Injury — Current Perspectives and Management. *Clin Pract.* 2021;11(3):410–429. doi: 10.3390/clinpract11030056

10. Yan Y, Fu J, Kowalchuk RO, et al. Exploration of radiation-induced lung injury, from mechanism to treatment: a narrative review. *Transl Lung Cancer Res.* 2022;11(2):307–322. doi: 10.21037/tlcr-22-108
11. Gladilina IA, Shabanov MA, Kravets OA, et al. Radiation-Induced Lung Injury. *Journal of oncology: diagnostic radiology and radiotherapy.* 2020;3(2):9–18. EDN: SKOAAY doi: 10.37174/2587-7593-2020-3-2-9-18
12. Nudnov NV, Sotnikov VM, Ledenev VV, Baryshnikova DV. Features a Qualitative Assessment of Radiation-Induced Lung Damage by CT. *Medical Visualization.* 2016;(1):39–46. EDN: VWOIIB
13. Ledenev VV. *Methodology for quantitative assessment of radiation damage to lungs in cancer patients using CT* [dissertation]. Moscow, 2023. Available from: https://www.rncrr.ru/nauka/dissertatsionnyy-sovet/obyavleniya-o-zashchitakh/upload%202023/Леденев_Диссертация.pdf (In Russ.) EDN: YBWROM
14. Zhou C, Yu J. Chinese expert consensus on diagnosis and treatment of radiation pneumonitis. *Prec Radiat Oncol.* 2022;6(3):262–271. doi: 10.1002/pro6.1169
15. Konkol M, Śniatała P, Milecki P. Radiation-induced lung injury — what do we know in the era of modern radiotherapy? *Rep Pract Oncol Radiother.* 2022;27(3):552–565. doi: 10.5603/RPOR.a2022.0046
16. Shaymuratov RI. Radiation-induced lung injury. A review. *The Bulletin of Contemporary Clinical Medicine.* 2020;13(3):63–73. EDN: BIZZHU doi: 10.20969/VSKM.2020.13(3).63-73
17. 3D Slicer image computing platform [Internet]. [cited 25 Nov 2023]. Available from: https://www.slicer.org/
18. Wang L, Gao Z, Li C, et al. Computed Tomography-Based Delta-Radiomics Analysis for Discriminating Radiation Pneumonitis in Patients With Esophageal Cancer After Radiation Therapy. *Int J Radiat Oncol Biol Phys.* 2021;111(2):443–455. doi: 10.1016/j.ijrobp.2021.04.047
19. Begosh-Mayne D, Kumar SS, Toffel S, et al. The dose-response characteristics of four NTCP models: using a novel CT-based radiomic method to quantify radiation-induced lung density changes. *Sci Rep.* 2020;10(1):10559. doi: 10.1038/s41598-020-67499-0
20. Korpela E, Liu SK. Endothelial perturbations and therapeutic strategies in normal tissue radiation damage. *Radiat Oncol.* 2014;9:266. doi: 10.1186/s13014-014-0266-7
21. Zhao L, Sheldon K, Chen M, et al. The predictive role of plasma TGF-beta1 during radiation therapy for radiation-induced lung toxicity deserves further study in patients with non-small cell lung cancer. *Lung Cancer.* 2008;59(2):232–239. doi: 10.1016/j.lungcan.2007.08.010
22. Chen S, Zhou S, Zhang J, et al. A neural network model to predict lung radiation-induced pneumonitis. *Med Phys.* 2007;34(9):3420–3427. doi: 10.1118/1.2759601
23. Jain V, Berman AT. Radiation Pneumonitis: Old Problem, New Tricks. *Cancers (Basel).* 2018;10(7):222. doi: 10.3390/cancers10070222
24. Huang Y, Feng A, Lin Y, et al. Radiation pneumonitis prediction after stereotactic body radiation therapy based on 3D dose distribution: Dosiomics and/or deep learning-based radiomics features. *Radiat Oncol.* 2022;17(1):188. doi: 10.1186/s13014-022-02154-8
25. Zhang Z, Wang Z, Yan M, et al. Radiomics and dosiomics signature from whole lung predicts radiation pneumonitis: A model development study with prospective external validation and decision-curve analysis. *Int J Radiat Oncol Biol Phys.* 2023;115(3):746–758. doi: 10.1016/j.ijrobp.2022.08.047
26. Puttanawarut C, Sirirutbunkajorn N, Khachonkham S, et al. Biological dosiomic features for the prediction of radiation pneumonitis in esophageal cancer patients. *Radiat Oncol.* 2021;16(1):220. doi: 10.1186/s13014-021-01950-y
27. Liang B, Yan H, Tian Y, et al. Dosiomics: Extracting 3D spatial features from dose distribution to predict incidence of radiation pneumonitis. *Front Oncol.* 2019;(9):269.doi: 10.3389/fonc.2019.00269
28. Liang B, Tian Y, Chen X, et al. Prediction of radiation pneumonitis with dose distribution: A convolutional neural network (CNN) based model. *Front Oncol.* 2020;9:1500. doi: 10.3389/fonc.2019.01500
29. Adachi T, Nakamura M, Shintani T, et al. Multi-institutional dose-segmented dosiomic analysis for predicting radiation pneumonitis after lung stereotactic body radiation therapy. *Med Phys.* 2021;48(4):1781–1791. doi: 10.1002/mp.14769
30. Zheng X, Guo W, Wang Y, et al. Multi-omics to predict acute radiation esophagitis in patients with lung cancer treated with intensity-modulated radiation therapy. *Eur J Med Res.* 2023;28(1):126. doi: 10.1186/s40001-023-01041-6

ОБ АВТОРАХ

*** Иванников Михаил Евгеньевич;**
адрес: Россия, 117997, Москва, ул. Профсоюзная, д. 86;
ORCID: 0009-0007-0407-0953;
eLibrary SPIN: 3419-2977;
e-mail: ivannikovmichail@gmail.com

Нуднов Николай Васильевич, д-р мед. наук, профессор;
ORCID: 0000-0001-5994-0468;
eLibrary SPIN: 3018-2527;
e-mail: nudnov@rncrr.ru

Сотников Владимир Михайлович, д-р мед. наук, профессор;
ORCID: 0000-0003-0498-314X;
eLibrary SPIN: 3845-0154;
e-mail: vmsotnikov@mail.ru

Шахвалиева Элина Саид-Аминовна;
ORCID: 0009-0000-7535-8523;
e-mail: shelina9558@gmail.com

AUTHORS' INFO

*** Mikhail E. Ivannikov,** MD;
address: 86 Profsoyuznaya str., 117997, Moscow, Russia;
ORCID: 0009-0007-0407-0953;
eLibrary SPIN: 3419-2977;
e-mail: ivannikovmichail@gmail.com

Nikolay V. Nudnov, MD, Dr. Sci. (Medicine), Professor;
ORCID: 0000-0001-5994-0468;
eLibrary SPIN: 3018-2527;
e-mail: nudnov@rncrr.ru

Vladimir M. Sotnikov, MD, Dr. Sci. (Medicine), Professor;
ORCID: 0000-0003-0498-314X;
eLibrary SPIN: 3845-0154;
e-mail: vmsotnikov@mail.ru

Elina S-A. Shakhvalieva, MD;
ORCID: 0009-0000-7535-8523;
e-mail: shelina9558@gmail.com

Борисов Александр Александрович;
ORCID: 0000-0003-4036-5883;
eLibrary SPIN: 4294-4736;
e-mail: aleksandrborisov10650@gmail.com

Леденёв Василий Владимирович, канд. мед. наук;
ORCID: 0000-0002-2856-2107;
eLibrary SPIN: 2791-0329;
e-mail: Ledenevvv007@gmail.com

Смыслов Алексей Юрьевич, канд. техн. наук;
ORCID: 0000-0002-6409-6756;
eLibrary SPIN: 9341-0037;
e-mail: smyslov.ay@gmail.com

Ананьина Алина Валентиновна;
ORCID: 0009-0002-4562-9729;
eLibrary SPIN: 9699-7690;
e-mail: vastruhina.a.v@yandex.ru

Aleksandr A. Borisov, MD;
ORCID: 0000-0003-4036-5883;
eLibrary SPIN: 4294-4736;
e-mail: aleksandrborisov10650@gmail.com

Vasiliy V. Ledenev, MD, Cand. Sci. (Medicine);
ORCID: 0000-0002-2856-2107;
eLibrary SPIN: 2791-0329;
e-mail: Ledenevvv007@gmail.com

Aleksei Yu. Smyslov, Cand. Sci. (Engineering);
ORCID: 0000-0002-6409-6756;
eLibrary SPIN: 9341-0037;
e-mail: smyslov.ay@gmail.com

Alina V. Ananina;
ORCID: 0009-0002-4562-9729;
eLibrary SPIN: 9699-7690;
e-mail: vastruhina.a.v@yandex.ru

* Автор, ответственный за переписку / Corresponding author

DOI: https://doi.org/10.17816/DD632008

Оценка вероятности метастатического поражения лимфатических узлов средостения у пациентов с немелкоклеточным раком лёгкого при использовании свёрточных нейронных сетей для интерпретации данных компьютерной томографии органов грудной клетки

А.Е. Шевцов[1], Я.Д. Томинин[1], В.Д. Томинин[1], В.М. Малеванный[1], Ю.С. Есаков[2], З.Г. Туквадзе[2], А.О. Нефёдов[3], П.К. Яблонский[3], П.В. Гаврилов[3], В.В. Козлов[4], М.Е. Блохина[5], Е.А. Наливкина[5], В.А. Гомболевский[1,7], Ю.А. Васильев[6], М.Н. Дугова[1], В.Ю. Чернина[1], О.В. Омелянская[6], Р.В. Решетников[6], И.А. Блохин[6], М.Г. Беляев[1]

[1] «АЙРА Лабс», Москва, Россия;
[2] Городская клиническая онкологическая больница № 1, Москва, Россия;
[3] Санкт-Петербургский научно-исследовательский институт фтизиопульмонологии, Санкт-Петербург, Россия;
[4] Новосибирский государственный медицинский университет, Новосибирск, Россия;
[5] «АстраЗенека Фармасьютикалз», Москва, Россия;
[6] Научно-практический клинический центр диагностики и телемедицинских технологий, Москва, Россия;
[7] Первый Московский государственный медицинский университет имени И.М. Сеченова, Москва, Россия

АННОТАЦИЯ

Обоснование. Рак лёгкого — второй по распространённости тип рака во всём мире. На данное заболевание приходится приблизительно 20% всех случаев смерти от рака, а пятилетняя выживаемостью на поздних стадиях — менее 10%. Для стадирования немелкоклеточного рака лёгкого, характеризующегося высокой распространённостью, в новейших клинических рекомендациях предлагают использовать классификацию TNM (8-е издание). Это подчёркивает значимость оценки поражения лимфатических узлов средостения. Неинвазивные методы обследования в целом обеспечивают точную оценку, однако часто обладают недостаточной чувствительностью, в то время как инвазивные — могут быть противопоказаны отдельным пациентам. Благодаря совершенствованию технологий глубокого обучения появилась возможность преодолеть эти сложности. Тем не менее в большинстве исследований по данному вопросу основное внимание уделяют разработке алгоритмов, а не клинической значимости результатов. Кроме того, ни в одном из таких исследований не оценивают поражение отдельных лимфатических узлов, что ограничивает возможности комплексного анализа и интерпретацию результатов, а также препятствует их эффективной валидации в клинической практике.

Цель — разработать валидированный алгоритм, обученный на внутренних данных, для сегментации отдельных лимфатических узлов средостения по данным компьютерной томографии органов грудной клетки, а также оценить вероятность их метастатического поражения.

Материалы и методы. Выполнение сегментации групп лимфатических узлов в соответствии с рекомендациями Международной ассоциации по изучению рака лёгкого, чтобы получить ограничивающий прямоугольник для области средостения с целью последующей обработки данных. Затем изображение кадрируют при использовании этого ограничивающего прямоугольника и обрабатывают с помощью второй сети для выявления всех визуализируемых лимфатических узлов и генерации масок. На заключительном этапе выделяют каждый визуализируемый лимфатический узел, применяют соответствующую маску и оценивают с использованием сети прямого распространения, чтобы определить вероятность метастатического поражения.

Результаты. В данной последовательности действий средний отклик и значение Dice Score объекта составили 0,74±0,01 и 0,53±0,26 соответственно для задачи клинически значимой сегментации лимфатических узлов. Кроме того, значение площади под ROC-кривой для прогнозирования степени поражения регионарных лимфатических узлов составило 0,73, что превосходит традиционные критерии, основанные на размере.

Заключение. Предложенный алгоритм обеспечивает оптимизацию лечения пациентов без увеличения внутригрудных лимфатических узлов за счёт новых алгоритмов исследований, что повышает качество медицинского обслуживания пациентов с онкологическими заболеваниями.

Ключевые слова: рак лёгкого; лимфатические узлы; медицинская визуализация; глубокое обучение.

Как цитировать:
Шевцов А.Е., Томинин Я.Д., Томинин В.Д., Малеванный В.М., Есаков Ю.С., Туквадзе З.Г., Нефёдов А.О., Яблонский П.К., Гаврилов П.В., Козлов В.В., Блохина М.Е., Наливкина Е.А., Гомболевский В.А., Васильев Ю.А., Дугова М.Н., Чернина В.Ю., Омелянская О.В., Решетников Р.В., Блохин И.А., Беляев М.Г. Оценка вероятности метастатического поражения лимфатических узлов средостения у пациентов с немелкоклеточным раком лёгкого при использовании свёрточных нейронных сетей для интерпретации данных компьютерной томографии органов грудной клетки // Digital Diagnostics. 2024. Т. 5. № 4. С. 765–783. DOI: https://doi.org/10.17816/DD632008

Рукопись получена: 15.05.2024 **Рукопись одобрена:** 25.09.2024 **Опубликована online:** 19.12.2024

ЭКО • ВЕКТОР

Статья доступна по лицензии CC BY-NC-ND 4.0 International
© Эко-Вектор, 2024

DOI: https://doi.org/10.17816/DD632008

Assessing the probability of metastatic mediastinal lymph node involvement in patients with non-small cell lung cancer using convolutional neural networks on chest computed tomography

Alexey E. Shevtsov[1], Iaroslav D. Tominin[1], Vladislav D. Tominin[1], Vsevolod M. Malevanniy[1], Yury S. Esakov[2], Zurab G. Tukvadze[2], Andrey O. Nefedov[3], Piotr K. Yablonskii[3], Pavel V. Gavrilov[3], Vadim V. Kozlov[4], Mariya E. Blokhina[5], Elena A. Nalivkina[5], Victor A. Gombolevskiy[1,7], Yuriy A. Vasilev[6], Mariya N. Dugova[1], Valeria Yu. Chernina[1], Olga V. Omelyanskaya[6], Roman V. Reshetnikov[6], Ivan A. Blokhin[6], Mikhail G. Belyaev[1]

[1] IRA Labs, Moscow, Russia;
[2] Moscow City Clinical Oncological Hospital № 1, Moscow, Russia;
[3] Saint-Petersburg State Research Institute of Phthisiopulmonology, Saint-Petersburg, Russia;
[4] Novosibirsk Regional Clinical Oncology Dispensary, Novosibirsk, Russia;
[5] AstraZeneca Pharmaceuticals LLC, Moscow, Russia;
[6] Research and Practical Clinical Center for Diagnostics and Telemedicine Technologies, Moscow, Russia;
[7] Sechenov First Moscow State Medical University, Moscow, Russia

ABSTRACT

BACKGROUND: Lung cancer is the second most common cancer worldwide, accounting for approximately 20% of all cancer-related deaths and having a <10% 5-year survival rate for very late-stage cases. For the prevalent non-small cell lung cancer (NSCLC), recent guidelines advise staging based on the 8th edition of the TNM classification, highlighting the importance of mediastinal lymph node involvement. While noninvasive methods are generally accurate, they often lack sensitivity, and invasive methods may not be suitable for all patients. Advances in deep learning present potential in solving such problems. However, most research focuses on algorithm development more than clinical relevance. Moreover, none of them addressed individual lymph node malignancies, limiting comprehensive analysis and interpretability and leaving clinicians without sufficient means to validate the results effectively.

AIM: To develop a local data-trained and validated algorithm for segmenting each mediastinal lymph node in chest computed tomography (CT) and assessing the probability of its involvement in metastasis.

MATERIALS AND METHODS: Initially, IASLC lymph node stations are segmented, providing a bounding box of the mediastinum for further processing. Next, the image is cropped to this box and passed through a second network to identify and mask all visible lymph nodes. Finally, each detected lymph node is extracted, stacked with its mask, and evaluated by a feed-forward network to determine malignancy probabilities.

RESULTS: The pipeline achieved an average recall and object Dice Score of 0.74±0.01 and 0.53±0.26 for the clinically relevant lymph node segmentation task. Further, it recorded a 0.73 ROC AUC for predicting a patient's N-stage, outperforming traditional size-based criteria.

CONCLUSION: The proposed algorithm enables new research algorithms to optimize the management of patients with nonenlarged intrathoracic lymph nodes, thus improving the quality of medical care for patients with cancer.

Keywords: lung cancer; lymph nodes; medical imaging; deep learning.

To cite this article:
Shevtsov AE, Tominin ID, Tominin VD, Malevanniy VM, Esakov YuS, Tukvadze ZG, Nefedov AO, Yablonskii PK, Gavrilov PV, Kozlov VV, Blokhina ME, Nalivkina EA, Gombolevskiy VA, Vasilev YuA, Dugova MN, Chernina VYu, Omelyanskaya OV, Reshetnikov RV, Blokhin IA, Belyaev MG. Assessing the probability of metastatic mediastinal lymph node involvement in patients with non-small cell lung cancer using convolutional neural networks on chest computed tomography. *Digital Diagnostics.* 2024;5(4):765–783. DOI: https://doi.org/10.17816/DD632008

Received: 15.05.2024 **Accepted:** 25.09.2024 **Published online:** 19.12.2024

ECO•VECTOR

Article can be used under the CC BY-NC-ND 4.0 International License
© Eco-Vector, 2024

DOI: https://doi.org/10.17816/DD632008

使用卷积神经网络评估非小细胞肺癌患者纵隔淋巴结转移可能性的研究

Alexey E. Shevtsov[1], Iaroslav D. Tominin[1], Vladislav D. Tominin[1], Vsevolod M. Malevanniy[1], Yury S. Esakov[2], Zurab G. Tukvadze[2], Andrey O. Nefedov[3], Piotr K. Yablonskii[3], Pavel V. Gavrilov[3], Vadim V. Kozlov[4], Mariya E. Blokhina[5], Elena A. Nalivkina[5], Victor A. Gombolevskiy[1,7], Yuriy A. Vasilev[6], Mariya N. Dugova[1], Valeria Yu. Chernina[1], Olga V. Omelyanskaya[6], Roman V. Reshetnikov[6], Ivan A. Blokhin[6], Mikhail G. Belyaev[1]

[1] IRA Labs, Moscow, Russia;
[2] Moscow City Clinical Oncological Hospital № 1, Moscow, Russia;
[3] Saint-Petersburg State Research Institute of Phthisiopulmonology, Saint-Petersburg, Russia;
[4] Novosibirsk Regional Clinical Oncology Dispensary, Novosibirsk, Russia;
[5] AstraZeneca Pharmaceuticals LLC, Moscow, Russia;
[6] Research and Practical Clinical Center for Diagnostics and Telemedicine Technologies, Moscow, Russia;
[7] Sechenov First Moscow State Medical University, Moscow, Russia

摘要

背景。肺癌是全球第二大常见癌症，约占所有癌症死亡病例的 20%。其中晚期肺癌的五年生存率不足 10%。对于高发的 非小细胞肺癌（NSCLC），最新临床指南（TNM分类第8版）强调 纵隔淋巴结受累 的评估在分期中的重要性。非侵入性检查方法： 敏感性不足；侵入性检查方法： 某些患者可能存在禁忌；深度学习技术 的发展为克服上述挑战提供了新途径。然而，现有研究大多集中于 算法开发，忽略了 单个淋巴结受累评估的临床意义，限制了其在临床应用中的综合性和有效性。

目的。开发并验证一个基于内部数据训练的算法，通过 胸部CT图像 分割单个纵隔淋巴结，并评估其转移的可能性。

材料与方法。数据分割与处理：按照国际肺癌研究协会建议，对 淋巴结组 进行分割；获取纵隔区域的限制性矩形框，用于后续数据处理。深度学习技术应用：使用第一个神经网络对图像裁剪；使用第二个神经网络识别所有可视淋巴结并生成掩膜；在最后阶段，分离每个可视淋巴结，应用掩膜并利用前馈网络评估其转移的可能性。

结果。分割任务性能：平均响应值为 0.74±0.01；Dice Score 为 0.53±0.26。预测淋巴结转移性能：ROC曲线下面积（AUC）为 0.73；该结果优于基于传统 大小标准 的评估方法。

结论。所提出的算法通过深度学习技术实现了对纵隔淋巴结转移可能性的自动评估，在无显著肿大的淋巴结患者中优化了治疗方案。该方法提升了 肿瘤患者医疗服务的质量，并为淋巴结评估提供了一种有效的非侵入性选择。

关键词：肺癌；淋巴结；医学影像；深度学习。

引用本文：
Shevtsov AE, Tominin ID, Tominin VD, Malevanniy VM, Esakov YuS, Tukvadze ZG, Nefedov AO, Yablonskii PK, Gavrilov PV, Kozlov VV, Blokhina ME, Nalivkina EA, Gombolevskiy VA, Vasilev YuA, Dugova MN, Chernina VYu, Omelyanskaya OV, Reshetnikov RV, Blokhin IA, Belyaev MG. 使用卷积神经网络评估非小细胞肺癌患者纵隔淋巴结转移可能性的研究. *Digital Diagnostics.* 2024;5(4):765–783. DOI: https://doi.org/10.17816/DD632008

收到：15.05.2024 **接受：**25.09.2024 **发布日期：**19.12.2024

ECO•VECTOR
Article can be used under the CC BY-NC-ND 4.0 International License
© Eco-Vector, 2024

ОБОСНОВАНИЕ

Рак лёгкого занимает второе место по распространённости во всём мире. В 2018 году зарегистрировано 2,1 млн новых случаев данного заболевания и 1,8 млн смертельных исходов, что соответствует ~20% всех случаев смерти от рака [1]. Пятилетняя выживаемость на ранних стадиях рака лёгкого составляет 68–92%, однако наблюдают её снижение до <10% на поздних стадиях, что соответствует 42% от всех случаев данной патологии [2]. Таким образом, ранняя диагностика и своевременное начало лечения имеют решающее значения для повышения выживаемости и снижения затрат на лечение.

Скрининговые обследования крайне важны для выявления рака лёгкого на ранних стадиях, поскольку позволяют диагностировать заболевание у пациентов группы риска при отсутствии клинических проявлений. Данные обследования рекомендованы пациентам в возрасте старше 50 лет, которые курят в настоящее время или бросили в течение последних 15 лет (индекс курящего человека ⩾20) [3]. С целью скрининга патологии лёгких используют низкодозную компьютерную томографию (КТ) [4, 5], поскольку её эффективность подтверждена в ряде рандомизированных проспективных исследований [6–11]. Однако данный неинвазивный метод, сопряжённый с минимальным риском, предоставляет недостаточно подробную информацию.

Для получения предварительных результатов рекомендуют использовать неинвазивную позитронно-эмиссионную томографию, совмещённую с КТ (ПЭТ/КТ), или минимально инвазивную биопсию [4, 5]. Стадирование имеет решающее значение в случае подтверждения диагноза рак лёгкого для определения степени метастазирования и выбора оптимальной стратегии лечения с учётом типа рака.

С целью стадирования немелкоклеточного рака лёгкого (НМРЛ), характеризующегося наиболее высокой распространённостью, в новейших клинических рекомендациях предлагают использовать классификацию TNM (8-е издание, 2017): T — первичная опухоль; N — лимфатические узлы грудной клетки; M — отдалённые метастазы [12]. Данные компоненты позволяют определять стадию заболевания с помощью клинического обследования (обычно до хирургического вмешательства с использованием неинвазивных методов), гистопатологического исследования и повторного стадирования после лечения.

Оценка степени поражения регионарных лимфатических узлов играет ключевую роль в стадировании рака лёгкого и выборе дальнейшего лечения, поскольку метастатическое поражение лимфатических узлов грудной клетки — распространённое явление при данной патологии. Выбор между радикальным хирургическим вмешательством и адъювантной терапией у пациентов с НМРЛ основан на выраженности метастатического поражения лимфатических узлов средостения [4, 5]. В настоящее время различают два основных варианта клинических рекомендаций по лечению пациентов с НМРЛ:

- выполнение ПЭТ/КТ с последующей диагностической операцией [5, 13, 14];
- проведение диагностической операции независимо от результатов ПЭТ/КТ [4].

Национальная комплексная онкологическая сеть (National comprehensive cancer network, NCCN) в своих клинических рекомендациях предлагает хирургическое вмешательство в качестве предпочтительного варианта лечения у пациентов с НМРЛ на ранних стадиях и лучевую терапию или химиотерапию на поздних стадиях [15].

Несмотря на широкий спектр методов для выявления метастатического поражения лимфатических узлов средостения, отмечают сложности при подтверждении/исключении наличия метастазов. По данным P.F. Roberts и соавт. [16] и R. Kanzaki и соавт. [17], частота ошибочной диагностики и ложноотрицательных результатов выше при использовании ПЭТ/КТ для диагностики метастазов в лимфатические узлы по сравнению с проведением гистологического исследования, являющегося «золотым стандартом». Кроме того, ПЭТ/КТ недоступна для большинства пациентов, проживающих в отдалённых районах [18]. Диагностические операции, даже минимально инвазивные, требуют анестезии, которая может быть противопоказана отдельным пациентам. Таким образом, существует острая потребность в неинвазивном и экономически эффективном методе прогнозирования метастатического поражения лимфатических узлов средостения у пациентов с первичным НМРЛ.

Совершенствование технологий глубокого обучения предоставляет возможность преодолевать эти сложности [19]. Опубликованные исследования демонстрируют многообещающие результаты сегментации групп и отдельных лимфатических узлов [20–22]. Однако в большинстве работ основное внимание уделяют разработке алгоритмов, а не клинической значимости результатов. Кроме того, насколько нам известно, исследования по оценке метастатического поражения отдельных лимфатических узлов отсутствуют, что ограничивает возможности общей интерпретации результатов, а также препятствует их независимой валидации в клинической практике [23–25].

Информация о выраженности поражения лимфатических узлов — критически важный компонент эффективного лечения пациентов с НМРЛ. Практикующие врачи используют две основные категории методов:

- неинвазивные — не требуют вмешательства в организм пациента;
- инвазивные — диагностические операции.

Инвазивные методы обладают высокой чувствительностью и низкой частотой изменения стадии рака после операции, однако требуют хирургического вмешательства и анестезии [14, 26]. В связи с этим возникают потребности в разработке более финансово доступных и широко применимых неинвазивных методов.

Существуют исследования, которые позволили выявить ограничения метода с использованием размера лимфатического узла по короткой оси в качестве единственного показателя для определения их гистологического статуса по данным КТ или магнитно-резонансной томографии (МРТ) [27–29]. Так, G. Brown и соавт. [27] отметили, что результаты МРТ мезоректальной области демонстрируют нечёткие различия между гистологически доброкачественными (2–10 мм) и злокачественными (3–15 мм) лимфатическими узлами. Аналогичную проблему наблюдают при исследовании области головы и шеи, где стандартное пороговое значение, составляющее 10 мм, обеспечивает чувствительность 0,88 и специфичность 0,39 [28, 29]. Однако применение дополнительных морфологических критериев, таких как неровные границы или интенсивность смешанного сигнала, позволяет повысить чувствительность до 0,85 [95% ДИ (доверительный интервал) 0,74–0,92] и специфичность до 0,97 [95% ДИ 0,95–0,99]. В недавнем исследовании оценивали точность классификации для различных сочетаний критериев, однако в данной работе не предложен стандартизированный метод [30]. Для решения этой проблемы F.Z. Elsholtz и соавт. [31] разработали систему оценки лимфатических узлов Node-RADS. Она предусматривает оценку визуализируемых лимфатических узлов на основании его размера по короткой оси, текстуры, границы и формы, с классификацией по пяти категориям и учётом других факторов, таких как анатомическое положение.

Точные результаты можно получить при совместном использовании КТ с контрастным усилением и ПЭТ. Наблюдают статистически значимые различия (p <0,05) при определении степени поражения лимфатических узлов с использованием ПЭТ/КТ, где чувствительность составляет 0,78, а специфичность — 0,92 по сравнению с КТ с контрастным усилением, где данные показатели составляют 0,56 и 0,73 соответственно [32]. Тем не менее данный метод является дорогостоящим и недоступным для пациентов, проживающих в отдалённых районах [18].

Алгоритмический метод

Проблема сегментации и классификации лимфатических узлов средостения недостаточно хорошо изучена в связи с отсутствием общедоступных наборов данных высокого качества. Однако в ряде исследований рассматривают компоненты алгоритма, предложенные в данной работе.

Сегментация лимфатических узлов

За последние 5–10 лет разработан ряд подходов к волюметрической сегментации медицинских изображений. Некоторые варианты архитектуры, например DeepMedic3D U-Net или V-Net, обеспечивают достоверные результаты при оценке общедоступных наборов медицинских изображений [33–37]. Предлагаемые свёрточные нейронные сети, построенные в виде пирамиды, эффективно адаптированы для сегментации лимфатических узлов. По данным A.I. Iuga и соавт. [21], для крупных лимфатических узлов по результатам четырёхкратной перекрёстной валидации достигнута частота выявления 0,77, однако частота ложноположительных результатов на случай составила 10,3 [21]. Тем не менее данный метод обладал недостаточной чувствительностью (0,34) в отношении лимфатических узлов размером 5–10 мм при общем значении Dice Score 0,44.

Идентификация групп лимфатических узлов

A.I. Iuga и соавт. [21, 22] оценивали распределение лимфатических узлов средостения по группам, используя архитектуру из своей предыдущей работы, но с многоклассовой классификацией. Отмечена высокая точность классификаций Tops-1, -2 и -3 — 0,86, 0,94 и 0,96 соответственно. Несмотря на эти результаты, предложенный алгоритм характеризуется недостаточной чувствительностью в отношении критически важных групп лимфатических узлов и лишь косвенно соответствует рекомендациям P. Goldstraw и соавт. [2]. Напротив, в исследовании, выполненном D. Guo и соавт. [20], достигнута эффективная сегментация со значением Dice Score 0,81±0,06, однако авторы не оценивали точность распределения лимфатических узлов и его влияние на определение степени поражения регионарных лимфатических узлов.

Классификация метастатического поражения лимфатических узлов

В предшествующих исследованиях предложены алгоритмы для косвенного анализа метастатического поражения лимфатических узлов средостения с использованием признаков изображений первичных опухолей без указания конкретных групп или отдельных лимфатических узлов [23–25]. Это отчасти обусловлено сложностями получения их точных эталонных меток. Возникают трудности в определении положения каждого лимфатического узла по данным КТ после получения биоматериала. В данной ситуации наиболее простое решение — присвоение метки каждому лимфатическому узлу по аналогии с методом, используемым для классификации злокачественности лёгочных узлов. Простые свёрточные нейронные сети на основе фрагментов изображений (patch-based) обеспечивают значение площади под ROC-кривой (AUC) для классификации 0,928±0,027. Возможно улучшить результаты за счёт предварительного обучения свёрточного автоэнкодера для реконструкции фрагментов изображений и использования энкодера в качестве основы для классификации метастатического поражения, что обеспечивает значение AUC 0,936±0,009 [38]. Однако общую гистологическую метку для нескольких лимфатических узлов из одной и той же группы можно получить, сформулировав задачу обучения со слабой разметкой. F. Dubost и соавт. [39] разработали инновационную

концепцию использования единой метки для обучения с построением прогностической карты при получении выводов. Тем не менее операции взятия максимума могут сопровождаться потерей значимой информации при использовании с небольшим объектом, таким как лимфатический узел, что снижает эффективность для определения их гистологического статуса.

ЦЕЛЬ

Разработать и валидировать алгоритм, обученный на внутренних данных, для сегментации отдельных лимфатических узлов средостения по данным КТ органов грудной клетки, а также оценить вероятность метастатического поражения каждого лимфатического узла.

МАТЕРИАЛЫ И МЕТОДЫ

Дизайн исследования

Проведено наблюдательное одноцентровое ретроспективное исследование.

Критерии соответствия

Критерии включения:

- гистологически подтверждённый НМРЛ;
- КТ органов грудной клетки с контрастным усилением (венозная фаза) и толщиной среза ≤1 мм;
- интервал между КТ и хирургическим вмешательством — 2 мес.

Критерии невключения:

- отсутствие КТ органов грудной клетки с контрастным усилением (венозная фаза) или биопсии лимфатических узлов;
- интервал между КТ и биопсией — более 2 мес.

Критерии исключения:

- артефакты на изображениях КТ, препятствующие достоверной оценке;
- неинформативные результаты биопсии.

Исследовательский центр

Пациентов с выполненной КТ органов грудной клетки с контрастным усилением и биопсией органов грудной клетки набирали в Городской клинической онкологической больнице №1 (г. Москва).

Медицинское вмешательство

Предлагаемый алгоритм сегментации лимфатических узлов и классификации метастатического поражения подразумевает трёхэтапный процесс:

- первый этап — выполнение сегментации средостения в исследуемой области с выявлением групп лимфатических узлов, критически важных для определения степени поражения регионарных лимфатических узлов [12];
- второй этап — кадрирование входного изображения и сегментация всех визуализируемых лимфатических узлов с помощью ограничивающего прямоугольника для области средостения;
- третий этап — анализ всех выявленных лимфатических узлов при использовании сети прямого распространения с целью определения вероятности их метастатического поражения.

Полученные результаты предоставляют информацию о метастатическом поражении лимфатических узлов в составе конкретных групп и позволяют определить степень их вовлечённости в процесс в зависимости от локализации опухоли.

Сегментация групп лимфатических узлов

У пациентов с НМРЛ поражённые лимфатические узлы расположены в узком диапазоне — в области средостения. Определение степени поражения регионарных лимфатических узлов основано на анатомическом положении и локализации первичной опухоли [12]. Согласно клиническим рекомендациям Международной ассоциации по изучению рака лёгкого (The international association for the study of lung cancer, IASLC), в области средостения выделяют 10 групп лимфатических узлов [40]. Группы, расположенные вблизи трахеи и бронхов, подразделяют на левосторонние и правосторонние. Дополнительная специальная классификация трахеобронхиальных лимфатических узлов отсутствует. При диагностических операциях обычно не выполняют сбор биоматериала для 1, 8 и 9 групп. Именно поэтому они исключены из исследования.

В данном исследовании применяли двухкомпонентную модель U-Net для трёхмерной сегментации групп лимфатических узлов (рис. 1) [41]. Первый компонент позволяет отделить изображение средостения от фона, а второй обеспечивает классификацию каждого воксела в пределах маски средостения в отношении конкретной группы лимфатических узлов. Применяли усовершенствованные технологии глубокого обучения, такие как остаточные блоки (ResBlocks), пакетная нормализация и функции активации ReLU после каждой свёртки, за исключением вывода данных [42–44].

Сегментация лимфатических узлов

На втором этапе ограничивающий прямоугольник для области средостения, полученный на первом этапе, следует использовать для выделения узкой области в целях экономии вычислительных ресурсов. Если его размер в аксиальной проекции составляет более 128 пикселей, то используют заполнение с целью обеспечения минимального размера — 128 пикселей.

На этом этапе применяют аналогичную архитектуру, используемую для сегментации групп лимфатических узлов. Однако для неё характерно меньшее количество уровней и большее — каналов, обеспечивая единый вывод

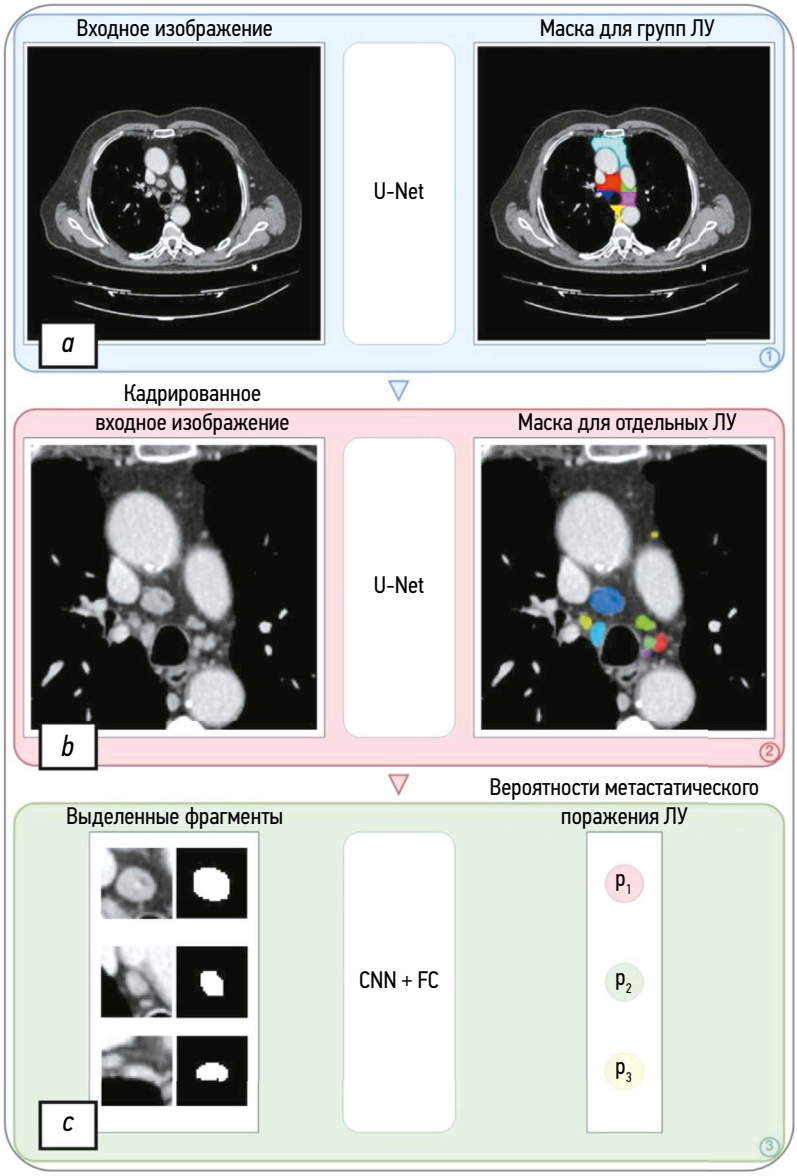

Рис. 1. Трёхэтапная последовательность действий для сегментации лимфатических узлов и классификации их метастатического поражения: *a* — выполнение сегментации групп лимфатических узлов; *b* — кодировка изображения в соответствии с ограничивающим прямоугольником и обработка с помощью второй сети; *c* — выделение каждого обнаруженного лимфатического узла, применение соответствующей маски и оценка с использованием сети прямого распространения. ЛУ — лимфатический узел.

двоичных данных для прогностической карты сегментации лимфатических узлов (см. рис. 1). Этот дизайн адаптирован для отдельных лимфатических узлов, размер которых значительно меньше, чем у групп, поэтому большое рецептивное поле не требуется. Дизайн предусматривает дополнительные характеристики, повышающие точность сегментации.

Классификация метастатического поражения лимфатических узлов

Задача обучения со слабой разметкой — присвоение метки статуса метастатического поражения группе лимфатических узлов и прогнозирование вероятности метастатического поражения для каждого лимфатического узла. Для достижения поставленной цели выделяют фрагменты изображения с фиксированным размером 32×32, содержащие лимфатические узлы. Их объединяют с соответствующими масками, чтобы собрать все обнаруженные объекты в единый пакет. Для обработки используют свёрточные нейронные сети с архитектурой типа ResNet с 5 уровнями и последующей операцией взятия максимума для уменьшения пространственных размеров [42]. На заключительном этапе выполняют обработку данных с использованием полносвязного и сигмоидного слоёв с целью определения вероятности метастатического поражения каждого лимфатического узла.

Дополнительная сложность заключается в том, что в злокачественных группах лимфатических узлов, в отличие от доброкачественных, могут как присутствовать, так и отсутствовать метастазы. Таким образом, доброкачественная группа не содержит лимфатических

узлов с метастатическим поражением, в то время как злокачественная группа должна содержать как минимум один такой лимфатический узел. С целью обеспечения соблюдений данного правила разрабатывают специальную функцию потерь. Для обучения в отношении оценки вероятности метастатического поражения всех лимфатических узлов в доброкачественных группах используют функцию потери бинарной кросс-энтропии. В отношении лимфатических узлов с метастатическим поражением обучение проводят только в случаях, если все лимфатические узлы в данной зоне определены как доброкачественные по данным прогнозирования (см. рис. 1). Описанный метод обладает как преимуществами, так и недостатками.

ЭКСПЕРИМЕНТ

Данные

Общедоступный набор данных имеет ряд ограничений [45]:

- не содержит исчерпывающую информацию о диагнозе и гистологическом статусе лимфатических узлов средостения;
- аннотирование включает только лимфатические узлы с размером по короткой оси >10 мм и без указания групп;
- изображения КТ с контрастным усилением, предположительно, получены в артериальной, а не венозной фазе.

Таким образом, использовали закрытый набор данных 60 пациентов с подтверждённым НМРЛ, которым выполнили диагностическую операцию для оценки конкретных групп лимфатических узлов.

К полученному набору данных применяли следующие критерии включения:

- наличие венозной фазы контрастирования, позволяющей наиболее эффективно дифференцировать лимфатические узлы и окружающие структуры (особенно кровеносные сосуды);
- диагностическая операция, выполненная в течение 2 мес. после последнего обследования, включавшего венозную фазу контрастирования;
- толщина среза КТ с контрастным усилением <1 мм и получением 8 серий изображений, выбранных для аннотирования.

Группы лимфатических узлов

Аннотирование групп лимфатических узлов выполнял один врач–рентгенолог при условии строгого соблюдения рекомендаций IASLC по построению прогностической карты для области средостения [40]. Протокол аннотирования предусматривал исключение из областей групп лимфатических узлов крупных кровеносных сосудов, таких как аорта, ствол лёгочной артерии и непарная вена, а также пищевода (рис. 2).

Лимфатические узлы

Аннотирование лимфатических узлов средостения выполняли два врача–рентгенолога, присваивающие двоичные маски всем визуализируемым лимфатическим узлам. В случае наличия нечётких границ между несколькими лимфатическим узлами присваивали единую маску.

Степень поражения лимфатических узлов

Метастатическое поражение групп лимфатических узлов определяли по результатам диагностической операции методом видеоассистированного иссечения лимфатических узлов средостения (VAMLA) [14]. Выполняли биопсию удалённых лимфатических узлов для идентификации их статуса. На заключительном этапе каждой их группе присваивали одну из трёх меток в зависимости от результатов гистологического исследования:

- данные отсутствуют (Н/Д) — для групп, которые не удаляли;
- доброкачественная;
- злокачественная.

Статистика для набора обучающих данных представлена в табл. 1.

Обучение

Во всех экспериментах использовали стандартный метод предварительной обработки, подразумевающий увеличение входного изображения до постоянного расстояния между вокселами (1, 1, 1). Изображения КТ кадрировали до уровня мягкотканного окна — 160–240 HU, а интенсивность масштабировали на уровне 0–1 HU. M. Goncharov и соавт. [46] первоначально кадрировали входное изображение до размера области лёгких с использованием предварительно обученной нейронной сети, а затем — до размера области средостения. С учётом ограниченного набора данных в ходе обучения применяли значительное увеличение, включая вращение на 10 и 90°, случайные сдвиги и отражение по вертикали и горизонтали (рис. 3).

Сегментация групп лимфатических узлов

Первый этап предусматривал обучение в течение 30 000 итераций с использованием оптимизатора Adam, включая применение смешанной точности и градиентного масштабирования. Для первого компонента использовали бинарную кросс-энтропию с адаптивным перевзвешиванием вокселов переднего плана. Для второго — кросс-энтропию. Скорость обучения была неизменной в течение процесса обучения и составляла 0,003.

Сегментация лимфатических узлов

Второй этап предусматривал обучение в течение 70 000 итераций с использованием оптимизатора Adam, включая применение смешанной точности и градиентного масштабирования. Его целями были минимизация бинарной кросс-энтропии и адаптивное перевзвешивание

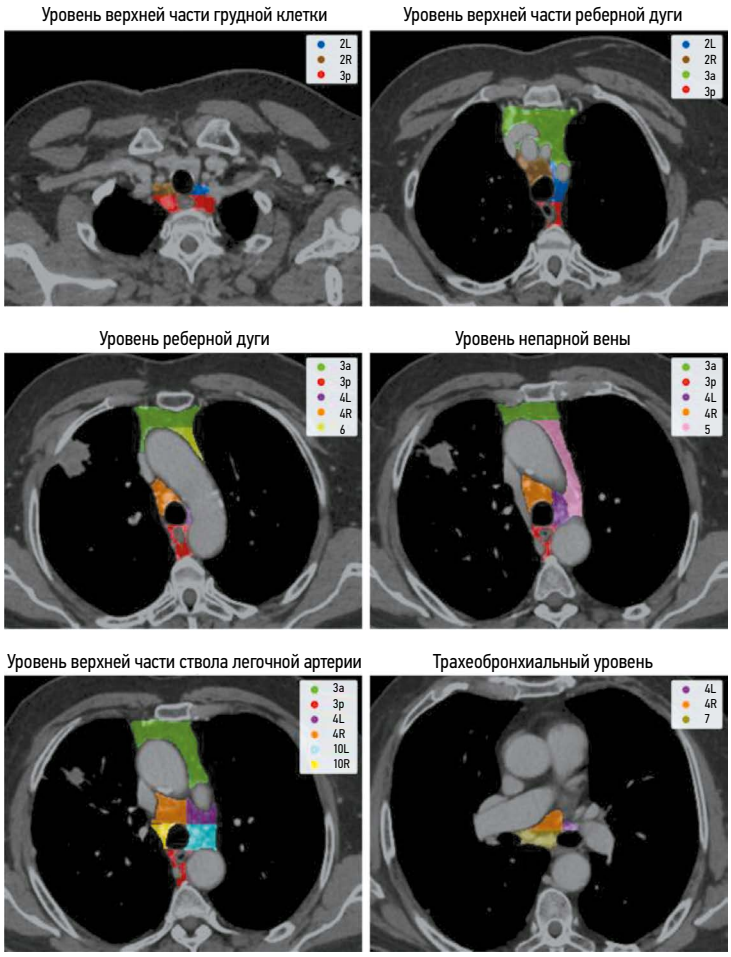

Рис. 2. Пример аннотирования группы лимфатических узлов на разных уровнях средостения.

Таблица 1. Набор обучающих данных: результаты биопсии групп лимфатических узлов

Группы лимфатических узлов	Доброкачественный	Злокачественный	Данные отсутствуют
Правые нижние шейные, надключичные и лимфатические узлы вырезки грудины	0	0	8
Левые нижние шейные, надключичные и лимфатические узлы вырезки грудины	0	0	8
Правые верхние паратрахеальные	5	2	1
Левые верхние паратрахеальные	3	0	5
Преваскулярные	0	0	8
Превертебральные (ретротрахеальные)	0	0	8
Правые нижние паратрахеальные	6	2	0
Левые нижние паратрахеальные	8	0	0
Субаортальные	0	1	7
Парааортальные	0	1	7
Подкаринальные	6	1	1
Параэзофагеальные	0	0	8
Узлы лёгочной связки	1	0	7
Правые лимфатические узлы корня лёгкого	2	2	4
Левые лимфатические узлы корня лёгкого	2	1	5

Примечание. Классификация регионарных лимфатических узлов в соответствии с рекомендациями Международной ассоциации по изучению рака лёгкого (IASLC).

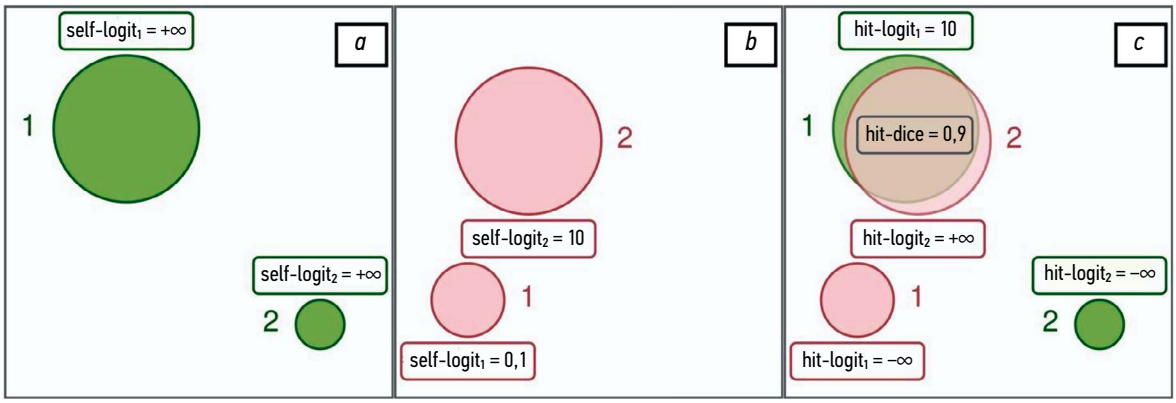

Рис. 3. Пример присвоения рассматриваемых статистических показателей различным связным компонентам маски–образца (*a*) и соответствующей logit-маски (*b*); self-logit и hit-logit — разновидность персональной статистики для каждого связного компонента; hit-dice — общие показатели для пары связных компонентов при положительном значении (*c*).

вокселов переднего плана по аналогии с первым этапом. Обучение начинали со скорости 10^{-3}, которая постепенно снижалась в 3, 3, 2 и 2 раза в течение 5000, 15 000, 50 000 и 60 000 итераций соответственно.

Классификация метастатического поражения лимфатических узлов

Сеть классификации обучали в течение 40 000 итераций с использованием Adam с минимизацией потери путём перевзвешивания примеров позитивного класса (коэффициент 100). Обучение начинали со скорости 3×10^{-5}, которая сохраняется неизменной до конца обучения.

Показатели

Для оценки первого этапа измеряли точность отнесения лимфатических узлов к соответствующим группам, поскольку традиционные показатели сегментации в данном случае менее информативны. Кроме того, для третьего этапа оценивали прогнозы на основании итогового результата. Для этого определяли значение AUC для оценки степени поражения регионарных лимфатических узлов у пациентов с наличием и отсутствием в них метастазов.

Метод FROC

Для оценки качества обнаружения лимфатических узлов использовали метод FROC, разработанный B. Van Ginneken и соавт. [36]. FROC-кривая отражает взаимосвязь между откликом модели в отношении объекта (ось Y) и средним количеством ложноположительных результатов на изображении (ось X).

Для построения FROC-кривой применяли маску–образец для всего изображения (см. рис. 3, *a*) и соответствующую *logit*-карту, которую преобразовывали в двоичную форму с использованием порогового значения 0 для получения *logit*-маски (см. рис. 3, *b*). Затем обе маски разделяли на связные компоненты. Каждой связной компоненте присваивали три статистических показателя:

- *self-logit:* максимальное logit-значение в пределах связной компоненты — принимают равным бесконечности, в случае если связная компонента находится в пределах маски–образца;
- *hit-dice:* максимальное значение Dice Score между выбранной связной компонентой и другой маской (см. рис. 3, *c*);
- *hit-logit:* тот же статистический показатель, что и *self-logit*, однако он получен на основании связной компоненты в пределах другой маски, которая попадает в первую маску с точки зрения значения *hit-dice* — принимают равным отрицательной бесконечности, в случае если значение *hit-dice*=0.

С помощью этих статистических показателей можно использовать значение *hit-logit* для построения FROC-кривой, выбирая разные пороговые значения l. Кроме того, учитывали значение *hit-dice* при получении точек кривой, чтобы проверить соблюдение «условия попадания». Считали, что «условие попадания» для двух связных компонент соблюдено, если значение *hit-dice* положительное. Таким образом, для выбранного порогового значения l:

- значение ложноположительного результата определяли как количество связных компонент в пределах logit-маски со значением *self-logit* > порогового значения l, но при значении *hit-dice*=0;
- значение истинно положительного результата определяли как количество связных компонент в пределах маски–образца со значением hit-logit > порогового значения l и значением *hit-dice* >0;
- значение ложноотрицательного результата определяли как количество связных компонент в пределах маски–образца со значением *self-logit* ⩽ порогового значения l или значением *hit-dice*=0.

В экспериментах мы использовали пороговые значения l в диапазоне от 0,1 до *max-logit*, где значение *max-logit* — максимальное logit-значение для контрольной выборки прогнозов.

В отличие от традиционных методов построения таких кривых, данный подход обеспечивает монотонность, поскольку каждая связная компонента в пределах прогностической маски проявляется полностью или не проявляется вовсе, что позволяет избегать разделение или слияние связных компонент. В связи с ограничениями точности вычислений с плавающей запятой, мы выбрали перебор *logit*-значений, а не классических вероятностей. Это позволяет строить кривые для полного диапазона, поскольку большие *logit*-значения можно выделять с более высокой точностью, чем большие вероятности, которые обычно округляются до 1.

Средний отклик

Метод FROC позволяет получить детальные результаты анализа, однако возникают сложности интерпретации. Мы использовали дополнительный показатель с целью упрощения и обобщения данных, полученных с помощью FROC-кривых. В данной работе представлены средние значения для точек ложноположительных результатов в диапазоне от 0 до 5 и с шагом 0,01. Этот метод позволяет оценить эффективность обнаружения и служит основным показателем качества в данном исследовании, поскольку определяет такую важную клиническую характеристику, как количество выявленных поражений на случай.

Значение Dice Score объекта

Наиболее часто используемый метод оценки сегментации — значение Dice Score [37]. Однако использование его усреднённого значения в отношении множественных объектов на нескольких изображениях связано с таким существенным недостатком, как затенение мелких объектов крупными. Таким образом, в настоящей работе представлено среднее значение Dice Score в отношении объекта:

$$objDSC = \sum_{i=1}^{N}\left(\frac{1}{M}\sum_{j=1}^{M}\frac{2\cdot\left|Y_j \cap \hat{Y}_j\right|}{\left|Y_j\right|+\left|\hat{Y}_j\right|}\right) \quad (1)$$

где N — количество изображений в контрольной выборке; M — количество поражений в пределах маски–образца; Y_j — набор вокселов, связанный с j-й связной компонентой в пределах этой маски; $\hat{Y}_j$ — соответствующая связная компонента для прогностической маски с наибольшей степенью совпадения в отношении значения Dice Score — DSC.

РЕЗУЛЬТАТЫ

Сегментация лимфатических узлов

На втором этапе представлены показатели для различных диапазонов размера:

- все лимфатические узлы;
- лимфатические узлы >5 мм — клинически значимые в соответствии с рекомендациями;
- лимфатические узлы >10 мм — используют в качестве базового показателя потенциального метастатического поражения [31].

Результаты представлены в табл. 2 и 3.

Несмотря на низкую частоту обнаружения в первой группе, свёрточные нейронные сети демонстрируют оптимальную чувствительность в отношении группы наибольшего риска (последней), что подтверждается низкой частотой ложноположительных результатов (три на случай) (рис. 4, 5).

Классификация метастатического поражения лимфатических узлов

Результаты классификации метастатического поражения сопоставимы с полученными при использовании упрощённого подхода, где лимфатический узел с максимальным значением по короткой оси рассматривали в качестве признака метастатического поражения. В процессе применения этого простого критерия получено три ложноположительного результата при пороговом значении — 10 мм. Тем не менее предложенный алгоритм более эффективен, чем указанный подход (рис. 6), поскольку он обеспечил более высокое значение AUC по сравнению с упрощённым подходом — 0,73 и 0,53 соответственно. Согласно классификации Node-RADS, лимфатические узлы с размером по короткой оси >30 мм безусловно рассматривают как лимфатические узлы с метастатическим поражением. Наблюдали единственную ошибку у пациента 5 — для выделенного лимфатического узла была крайне высока вероятность метастатического поражения (рис. 7).

ОБСУЖДЕНИЕ

Предложенная функция потерь обладает как преимуществами, так и недостатками. С одной стороны, она позволяет свёрточной нейронной сети независимо определять отношение между лимфатическим узлами, отнесёнными

Таблица 2. Показатели обнаружения лимфатических узлов для групп в зависимости от их размера по короткой оси

Группа	Средний отклик	Значение Dice Score
d >0 мм	0,48±0,01	0,53±0,24
d >5 мм	0,74±0,01	0,53±0,26
d >10 мм	0,95±0,01	0,56±0,26

Примечание. d — размер лимфатического узла по короткой оси.

Таблица 3. Статус пациентов в отношении степени поражения регионарных лимфатических узлов при условии максимального их размера по короткой оси, прогнозируемая вероятность метастатического поражения

Пациент	Поражение лимфатического узла	Максимальное значение d, мм	Максимальное значение *p*
0	0	11	0,29
1	0	14	0,41
2	+	38	1,00
3	+	14	0,54
4	+	14	0,54
5	0	21	0,83
6	+	15	0,61
7	+	11	0,96

Примечание. Лимфатические узлы, выбранные по критерию диаметра, могут отличаться от лимфатических узлов с максимальной вероятностью метастатического поражения. d — размер лимфатического узла по короткой оси.

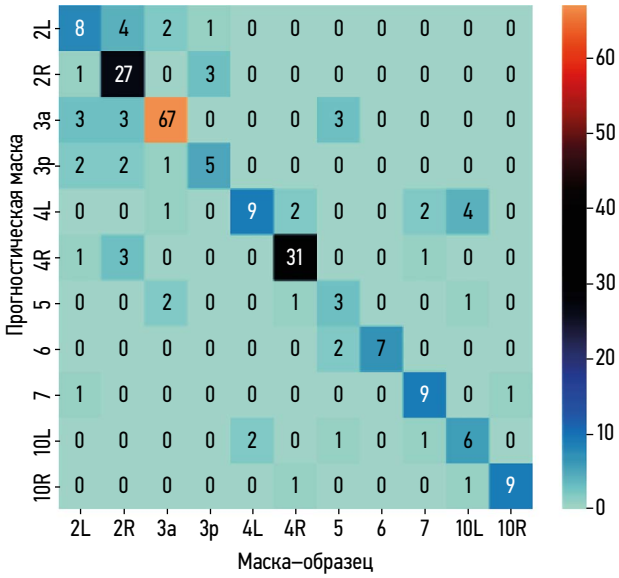

Рис. 4. Точность отнесения лимфатических узлов к группам в соответствии с рекомендациями Международной ассоциации по изучению рака лёгкого.

к злокачественным группам, с использованием прошлого опыта для корректировки решений. С другой стороны, её возможности отнесения соответствующих вероятностей к примерам позитивного класса ограничены, поскольку конкретная информация для каждого лимфатического узла в злокачественной группе не представлена. Данный метод обучения может повысить чувствительность, но также — привести к увеличению частоты ложноположительных результатов.

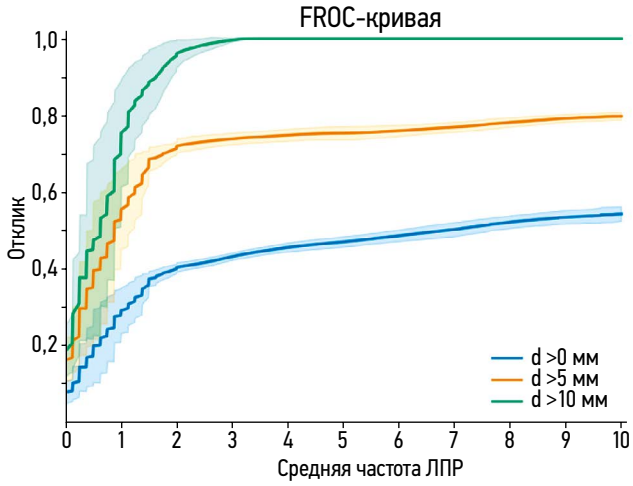

Рис. 5. Результаты обнаружения на этапе сегментации лимфатических узлов. ЛПР — ложноположительный результат; d — размер лимфатического узла по короткой оси.

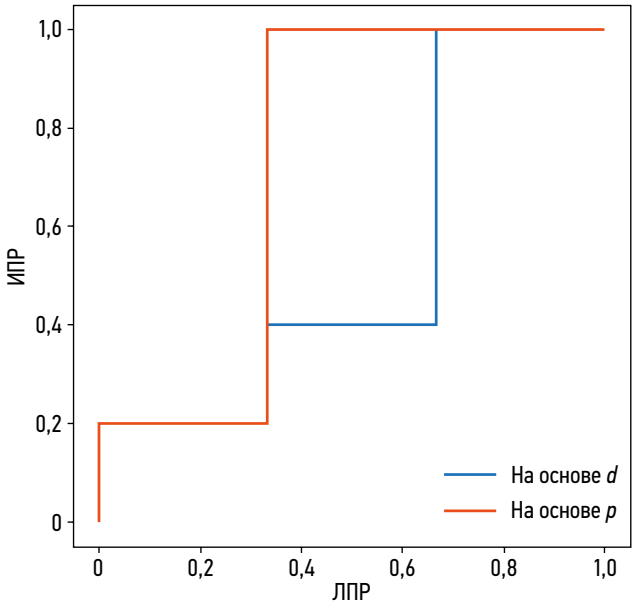

Рис. 6. Сравнение исходных критериев, основанных на значении размера лимфатического узла по короткой оси, для прогнозирования статуса пациента в отношении степени поражения регионарных лимфатических узлов и предложенного алгоритма. ИПР — истинно положительный результат; ЛПР — ложноположительный результат. SAD — размер лимфатического узла по короткой оси.

Метод подразумевает высокие требования к локализации лимфатических узлов на основании клинической классификации, однако его основной недостаток — ограниченный размер набора данных с отсутствием примеров разных лимфатических узлов с метастатическим поражением и без него для каждой группы. Это в значительной степени обусловлено трудо- и времязатратным процессом определения границ групп и отдельных лимфатических узлов с нуля. У одного пациента данный процесс занимает приблизительно 1 и 2–3 часа соответственно. Его дополнительно усложняют неопределённые критерии анатомии человека, что препятствует установлению общих правил.



Рис. 7. Лимфатические узлы с максимальной вероятностью метастатического поражения для каждого пациента. N0 — отсутствие метастатического поражения; N+ — наличие метастатического поражения.

Таким образом, необходимо повысить эффективность показателей алгоритма при расширении набора обучающих данных, что включает новые случаи метастатического поражения лимфатических узлов без увеличения и увеличенных лимфатических узлов без метастатического поражения для каждой группы внутригрудных лимфатических узлов.

Использование многофазных изображений КТ может существенно улучшить анализ степени поражения лимфатических узлов за счёт получения подробной информации на фоне внутривенного контрастирования и без него о каждом лимфатическом узле. Особенно высокую ценность представляет его венозная фаза [25]. Тем не менее потенциальные преимущества многофазных изображений КТ, включая нативную (без контрастирования), артериальную, венозную и отсроченную фазы внутривенного контрастирования, недостаточно хорошо изучены. Их оценка может предоставить дополнительную информацию о накоплении и распределении контрастного вещества в лимфатических узлах.

ЗАКЛЮЧЕНИЕ

В данной работе представлена трёхэтапная последовательность действий с целью сегментации лимфатических узлов и классификации их метастатического поражения у пациентов с НМРЛ. Обучение осуществляют с помощью данных гистологического подтверждения для групп лимфатических узлов. Разработанная последовательность действий обеспечивает общий отклик 0,74±0,01 и значение Dice Score 0,53±0,26 для сегментации клинически значимых лимфатических узлов (с размером по короткой оси 5 мм), а также значение AUC 0,73 для прогнозирования статуса пациента в отношении степени поражения регионарных лимфатических узлов. Таким образом, данная трёхэтапная последовательность более эффективна, чем традиционные методы, основанные только на размере. Для увеличенных лимфатических узлов (с размером по короткой оси 10 мм) эффективность сегментации возрастает с общим откликом и значением Dice Score 0,95 и 0,56 соответственно. Это открывает возможности для новых исследований, направленных на оптимизацию лечения пациентов без увеличения внутригрудных лимфатических узлов и повышение качества терапии онкологических заболеваний.

Кроме того, предложенный алгоритм можно интегрировать в текущий протокол ведения пациентов с подтверждённым НМРЛ в качестве промежуточного этапа между установлением первоначального диагноза и проведением ПЭТ/КТ. У данного алгоритма несколько потенциальных областей применения. Если он прогнозирует низкую вероятность метастатического поражения лимфатических узлов средостения, то существует возможность перейти непосредственно к радикальному хирургическому вмешательству без необходимости проведения ПЭТ/КТ и диагностической операции. Напротив, радикальное хирургическое вмешательство противопоказано при обнаружении высокой вероятности метастатического поражения. В данной ситуации пациента можно направить на неоадъювантную химиотерапию без необходимости проведения ПЭТ/КТ и диагностической операции. Даже если точность данного алгоритма будет сопоставима с точностью ПЭТ/КТ, ожидается, что его применение сопряжено с меньшими затратами и большей доступностью для пациентов.

ДОПОЛНИТЕЛЬНАЯ ИНФОРМАЦИЯ

Источник финансирования. Авторы заявляют об отсутствии внешнего финансирования при проведении работы.

Конфликт интересов. Авторы декларируют отсутствие явных

и потенциальных конфликтов интересов, связанных с публикацией настоящей статьи.

Вклад авторов. Все авторы подтверждают соответствие своего авторства международным критериям ICMJE (все авторы внесли существенный вклад в разработку концепции, проведение работы и подготовку статьи, прочли и одобрили финальную версию перед публикацией). Наибольший вклад распределён следующим образом: А.Е. Шевцов — поиск публикаций по теме статьи, анализ данных, обработка результатов исследования, написание текста рукописи; Я.Д. Томинин — формирование набора данных, обработка результатов исследования, экспертная оценка информации; В.Д. Томинин, В.М. Малеванный — обработка результатов исследования, экспертная оценка информации; З.Г. Туквадзе — поиск публикаций по теме статьи, написание текста рукописи; Ю.С. Есаков, В.В. Козлов — экспертная оценка информации, редактирование текста рукописи; А.О. Нефёдов, П.К. Яблонский, П.В. Гаврилов, Ю.А. Васильев, О.В. Омелянская, И.А. Блохин — экспертная оценка информации; П.В. Гаврилов — экспертная оценка информации; М.Е. Блохина, Е.А. Наливкина — концепция исследования, экспертная оценка информации, утверждение финальной версии рукописи; В.А. Гомболевский, М.Г. Беляев — концепция исследования, экспертная оценка информации, написание текста рукописи, утверждение финальной версии рукописи; М.Н. Дугова, В.Ю. Чернина — концепция исследования, поиск публикаций по теме статьи, экспертная оценка информации, редактирование текста рукописи; Р.В. Решетников — экспертная оценка информации, утверждение финальной версии рукописи.

Благодарности. Авторы выражают благодарность Шукрану Рагимову и Анатолию Ахмедову за предоставление результатов биопсии лимфатических узлов согласно классификации IASLC, а также Анастасии Никулиной и Екатерине Чукановой за разметку контуров лимфатических узлов.

ADDITIONAL INFORMATION

Funding source. This work was not supported by any external sources of funding.

Competing interests. The authors declare that they have no competing interests.

Authors' contribution. All authors made a substantial contribution to the conception of the work, acquisition, analysis, interpretation of data for the work, drafting and revising the work, final approval of the version to be published and agree to be accountable for all aspects of the work. A.E. Shevtsov — literature search on the article topic, data analysis, processing of research results, manuscript writing; I.D. Tominin — dataset formation, processing of research results, expert evaluation of information; V.D. Tominin, V.M. Malevanny — processing of research results, expert evaluation of information; Z.G. Tukvadze — literature search on the article topic, manuscript writing; Yu.S. Esakov, V.V. Kozlov — expert evaluation of information, manuscript editing; A.O. Nefedov, P.K. Yablonsky, P.V. Gavrilov, Yu.A. Vasiliev, O.V. Omelyanskaya, I.A. Blokhin — expert evaluation of information; P.V. Gavrilov — expert evaluation of information; M.E. Blokhina, E.A. Nalivkina — research concept, expert evaluation of information, approval of the final manuscript version; V.A. Gombolevskyб M.G. Belyaev — research concept, expert evaluation of information, manuscript writing, approval of the final manuscript version; M.N. Dugova, V.Yu. Chernina — research concept, literature search on the article topic, expert evaluation of information, manuscript editing; R.V. Reshetnikov — expert evaluation of information, approval of the final manuscript version.

Acknowledgments. The authors would like to thank Shukran Ragimov, and Anatolii Akhmedov for the IASLC lymph node stations biopsy results extraction, and Anastasia Nikulina and Ekaterina Chukanova for lymph node annotation.

СПИСОК ЛИТЕРАТУРЫ

1. Thandra K.Ch., Barsouk A., Saginala K., et al. Epidemiology of lung cancer // Con-temporary Oncology. 2021. Vol. 25, N 1. P. 45–52. doi: 10.5114/wo.2021.103829

2. Goldstraw P., Chansky K., Crowley J., et al. The IASLC lung cancer staging project: Proposals for revision of the TNM stage groupings in the forthcoming (Eighth) edition of the TNM classification for lung cancer // J Thorac Oncol. 2016. Vol. 11, N 1. P. 39–51. doi: 10.1016/j.jtho.2015.09.009

3. Tanoue L.T., Tanner N.T., Gould M.K., Silvestri G.A. Lung cancer screening // Am J Respir Crit Care Med. 2015. Vol. 191, N 1. P. 19–33. doi: 10.1164/rccm.201410-1777CI

4. Ettinger D.S., Wood D.E., Aggarwal C., et al. NCCN guidelines insights: Non-small cell lung cancer, version 1. 2020 // J Natl Compr Canc Netw. 2019. Vol. 17, N 12. P. 1464–1472. doi: 10.6004/jnccn.2019.0059

5. Planchard D., Popat S., Kerr K., et al. Metastatic non-small cell lung cancer: ESMO clinical practice guidelines for diagnosis, treatment and follow-up [published correction appears in Ann Oncol. 2019;30(5):863–870. doi: 10.1093/annonc/mdy474] // Ann Oncol. 2018. Vol. 29, Suppl 4. P. iv192–iv237. doi: 10.1093/annonc/mdy275

6. Heleno B., Siersma V., Brodersen J. Estimation of overdiagnosis of lung cancer in low-dose computed tomography screening: A secondary analysis of the danish lung cancer screening trial // JAMA Intern Med. 2018. Vol. 178, N 10. P. 1420–1422. doi: 10.1001/jamainternmed.2018.3056

7. Lopes Pegna A., Picozzi G., Falaschi F., et al. Four-year results of low-dose CT screening and nodule management in the ITALUNG trial // J Thorac Oncol. 2013. Vol. 8, N 7. P. 866–875. doi: 10.1097/JTO.0b013e31828f68d6

8. Infante M., Cavuto S., Lutman F.R., et al. Long-term follow-up results of the DANTE trial, a randomized study of lung cancer screening with spiral computed tomography // Am J Respir Crit Care Med. 2015. Vol. 191, N 10. P. 1166–1175. doi: 10.1164/rccm.201408-1475OC

9. De Koning H., van der Aalst C., de Jong P. Reduced lung-cancer mortality with vol-ume CT screening in a randomized trial // N Engl J Med. 2020. Vol. 382, N 6. P. 503–513. doi: 10.1056/NEJMoa1911793

10. Pastorino U., Silva M., Sestini S., et al. Prolonged lung cancer screening reduced 10-year mortality in the MILD trial: new confirmation of lung cancer screening efficacy // Ann Oncol. 2019. Vol. 30, N 10. P. 1672. doi: 10.1093/annonc/mdz169

11. Baldwin D.R., Duffy S.W., Wald N.J., et al. UK Lung Screen (UKLS) nodule man-agement protocol: modelling of a single screen randomised controlled trial of low-dose CT screening for lung cancer // Thorax. 2011. Vol. 66, N 4. P. 308–313. doi: 10.1136/thx.2010.152066

12. Detterbeck F.C., Boffa D.J., Kim A.W., Tanoue L.T. The eighth edition lung cancer stage classification // Chest. 2017. Vol. 151, N 1. P. 193–203. doi: 10.1016/j.chest.2016.10.010

13. Nakajima T., Yasufuku K., Yoshino I. Current status and perspective of EBUS-TBNA // Gen Thorac Cardiovasc Surg. 2013. Vol. 61, N 7. P. 390–396. doi: 10.1007/s11748-013-0224-6

14. Hartert M., Tripsky J., Huertgen M. Video-assisted mediastinoscopic lymphadenec-tomy (VAMLA) for staging & treatment of non-small cell lung cancer (NSCLC) // Mediastinum. 2020. Vol. 4. P. 3. doi: 10.21037/med.2019.09.06

15. Ettinger D.S., Wood D.E., Aisner D.L., et al. Non-small cell lung cancer, version 5.2017, NCCN clinical practice guidelines in oncology // J Natl Compr Canc Netw. 2017. Vol. 15, N 4. P. 504–535. doi: 10.6004/jnccn.2017.0050

16. Roberts P.F., Follette D.M., von Haag D., et al. Factors associated with false-positive staging of lung cancer by positron emission tomography // Ann Thorac Surg. 2000. Vol. 70, N 4. P. 1154–1160. doi: 10.1016/s0003-4975(00)01769-0

17. Kanzaki R., Higashiyama M., Fujiwara A., et al. Occult mediastinal lymph node me-tastasis in NSCLC patients diagnosed as clinical N0-1 by preoperative integrated FDG-PET/CT and CT: risk factors, pattern, and histopathological study // Lung Cancer. 2011. Vol. 71, N 3. P. 333–337. doi: 10.1016/j.lungcan.2010.06.008

18. Verduzco-Aguirre H.C., Lopes G., Soto-Perez-De-Celis E. Implementation of diag-nostic resources for cancer in developing countries: a focus on PET/CT // Ecancermedicalscience. 2019. Vol. 13. P. ed87. doi: 10.3332/ecancer.2019.ed87

19. LeCun Y., Bengio Y., Hinton G. Deep learning // Nature. 2015. Vol. 521, N 7553. P. 436–444. doi: 10.1038/nature14539

20. Guo D., Ye X., Ge J., et al. Deepstationing: thoracic lymph node station parsing in CT scans using anatomical context encoding and key organ auto-search. In: International Conference on Medical Image Computing and Computer-Assisted Intervention (MICCAI 2021): 24th International Conference; 2021 September 27–October 1; Strasbourg. Available from: https://miccai2021.org/openaccess/paperlinks/2021/09/01/140-Paper0015.html

21. Iuga A.I., Carolus H., Höink A.J., et al. Automated detection and segmentation of thoracic lymph nodes from CT using 3D foveal fully convolutional neural networks // BMC Med Imaging. 2021. Vol. 21, N 1. P. 69. doi: 10.1186/s12880-021-00599-z

22. Iuga A.I., Lossau T., Caldeira L.L., et al. Automated mapping and N-staging of tho-racic lymph nodes in contrast-enhanced CT scans of the chest using a fully convolutional neural network // Eur J Radiol. 2021. Vol. 139. P. 109718. doi: 10.1016/j.ejrad.2021.109718

23. Zhong Y., Yuan M., Zhang T., et al. Radiomics approach to prediction of occult me-diastinal lymph node metastasis of lung adenocarcinoma // AJR Am J Roentgenol. 2018. Vol. 211, N 1. P. 109–113. doi: 10.2214/AJR.17.19074

24. Liu Y., Kim J., Balagurunathan Y., et al. Prediction of pathological nodal involve-ment by CT-based Radiomic features of the primary tumor in patients with clinically node-negative peripheral lung adenocarcinomas // Med Phys. 2018. Vol. 45, N 6. P. 2518–2526. doi: 10.1002/mp.12901

25. Cong M., Yao H., Liu H., et al. Development and evaluation of a venous computed tomography radiomics model to predict lymph node metastasis from non-small cell lung cancer // Medicine (Baltimore). 2020. Vol. 99, N 18. P. e20074. doi: 10.1097/MD.0000000000020074

26. Gu P., Zhao Y.Z., Jiang L.Y., et al. Endobronchial ultrasound-guided transbronchial needle aspiration for staging of lung cancer: a systematic review and meta-analysis // Eur J Cancer. 2009. Vol. 45, N 8. P. 1389–1396. doi: 10.1016/j.ejca.2008.11.043

27. Brown G., Richards C.J., Bourne M.W., et al. Morphologic predictors of lymph node status in rectal cancer with use of high-spatial-resolution MR imaging with histopathologic compari-son // Radiology. 2003. Vol. 227, N 2. P. 371–377. doi: 10.1148/radiol.2272011747

28. Som P.M. Lymph nodes of the neck // Radiology. 1987. Vol. 165, N 3. P. 593–600. doi: 10.1148/radiology.165.3.3317494

29. Curtin H.D., Ishwaran H., Mancuso A.A., et al. Comparison of CT and MR imaging in staging of neck metastases // Radiology. 1998. Vol. 207, N 1. P. 123–130. doi: 10.1148/radiology.207.1.9530307

30. Loch F.N., Asbach P., Haas M., et al. Accuracy of various criteria for lymph node staging in ductal adenocarcinoma of the pancreatic head by computed tomography and magnetic res-onance imaging // World J Surg Oncol. 2020. Vol. 18, N 1. P. 213. doi: 10.1186/s12957-020-01951-3

31. Elsholtz F.H., Asbach P, Haas M, et al. Introducing the node reporting and data system 1.0 (Node-RADS): a concept for standardized assessment of lymph nodes in cancer. // Eur Radiol. 2021. Vol. 31, N 8. P. 6116–6124. doi: 10.1007/s00330-020-07572-4 Corrected and republished from: Eur Radiol. 2021. Vol. 31, N 9. P. 7217. doi: 10.1007/s00330-021-07795-z

32. Ceylan N., Doğan S., Kocaçelebi K., et al. Contrast enhanced CT versus integrated PET-CT in pre-operative nodal staging of non-small cell lung cancer // Diagn Interv Radiol. 2012. Vol. 18, N 5. P. 435–440. doi: 10.4261/1305-3825.DIR.5100-11.2

33. Kamnitsas K., Ledig C., Newcombe V.F., et al. Efficient multi-scale 3D CNN with fully connected CRF for accurate brain lesion segmentation // Med Image Anal. 2017. Vol. 36. P. 61–78. doi: 10.1016/j.media.2016.10.004

34. Çiçek Ö., Abdulkadir A., Lienkamp S.S., et al. 3D U-net: learning dense volumetric segmentation from sparse annotation. In: Medical Image Computing and Computer-Assisted Inter-vention (MICCAI 2016), Part II: 19th International Conference; 2016 October 17–21; Athens. P. 424–432.

35. Milletari F., Navab N., Ahmadi S.A. V-net: fully convolutional neural networks for volumetric medical image segmentation. In: 2016 Fourth international conference on 3D vision (3DV): proceedings article. 2016 October 25–28; California. P. 565–571. doi: 10.1109/3DV.2016.79

36. Van Ginneken B., Armato S.G., de Hoop B., et al. Comparing and combining algo-rithms for computer-aided detection of pulmonary nodules in computed tomography scans: the AN-ODE09 study // Med Image Anal. 2010. Vol. 14, N 6. P. 707–722. doi: 10.1016/j.media.2010.05.005

37. Bakas S., Reyes M., Jakab A., et al. Identifying the best machine learning algorithms for brain tumor segmentation, progression assessment, and overall survival prediction in the BRATS challenge // The international multimodal brain tumor segmentation (BraTS) challenge. 2018. doi: 10.48550/arXiv.1811.02629

38. Silva F., Pereira T., Frade J., et al. Pre-training autoencoder for lung nodule malignan-cy assessment using CT images // Applied Sciences. 2020. Vol. 10, N 21. P. 7837. doi: 10.3390/app10217837

39. Dubost F., Adams H., Yilmaz P., et al. Weakly supervised object detection with 2D and 3D regression neural networks // Med Image Anal. 2020. Vol. 65. P. 101767. doi: 10.1016/j.media.2020.101767

40. Rusch V.W., Asamura H., Watanabe H., et al. The IASLC lung cancer staging project: a proposal for a new international lymph node map in the forthcoming seventh edition of the TNM classification for lung cancer // J Thorac Oncol. 2009. Vol. 4, N 5. P. 568–577. doi: 10.1097/JTO.0b013e3181a0d82e

41. Ronneberger O., Fischer P., Brox T. U-net: convolutional networks for biomedical image segmentation. In: Medical Image Computing and Computer-Assisted Intervention (MICCAI 2015): 18th International Conference; 2015 May; Munich; P. 234–241. doi: 10.48550/arXiv.1505.04597

42. He K., Zhang X., Ren S., Sun J. Deep residual learning for image recognition. In: Pro-ceedings of the IEEE conference on computer vision and pattern recognition; 2016 June 27–30; Las Vegas. P. 770–778. doi: 10.48550/arXiv.1512.03385

43. Ioffe S., Szegedy Ch. Batch normalization: accelerating deep network training by re-ducing internal covariate shift. ArXiv, 2015. doi: 10.48550/arXiv.1502.03167

44. Nair V., Hinton G.E. Rectified linear units improve restricted boltzmann machines. In: Conference: proceedings of the 27th International Conference on Machine Learning (ICML-10); 2010 June 21–24; Haifa. Available from: https://icml.cc/Conferences/2010/papers/432.pdf

45. Roth H.R., Lu L., Seff A., et al. A new 2.5D representation for lymph node detection using random sets of deep convolutional neural network observations // Med Image Comput Comput Assist Interv. 2014. Vol. 17, N 1. P. 520–527. doi: 10.1007/978-3-319-10404-1_65

46. Goncharov M., Pisov M., Shevtsov A., et al. CT-based COVID-19 triage: deep multi-task learning improves joint identification and severity quantification // Med Image Anal. 2021. Vol. 71. P. 102054. doi: 10.1016/j.media.2021.102054

REFERENCES

1. Thandra KCh, Barsouk A, Saginala K, et al. Epidemiology of lung cancer. *Contemporary Oncology.* 2021;25(1):45–52. doi: 10.5114/wo.2021.103829

2. Goldstraw P, Chansky K, Crowley J, et al. The IASLC lung cancer staging project: Proposals for revision of the TNM stage groupings in the forthcoming (Eighth) edition of the TNM classification for lung cancer. *J Thorac Oncol.* 2016;11(1):39–51. doi: 10.1016/j.jtho.2015.09.009

3. Tanoue LT, Tanner NT, Gould MK, Silvestri GA. Lung cancer screening. *Am J Respir Crit Care Med.* 2015;191(1):19–33. doi: 10.1164/rccm.201410-1777CI

4. Ettinger DS, Wood DE, Aggarwal C, et al. NCCN guidelines insights: Non-small cell lung cancer, version 1. 2020. *J Natl Compr Canc Netw.* 2019;17(12):1464–1472. doi: 10.6004/jnccn.2019.0059

5. Planchard D, Popat S, Kerr K, et al. Metastatic non-small cell lung cancer: ESMO clin-ical practice guidelines for diagnosis, treatment and follow-up [published correction appears in Ann Oncol. 2019;30(5):863–870. doi: 10.1093/annonc/mdy474]. *Ann Oncol.* 2018;29(Suppl 4):iv192–iv237. doi: 10.1093/annonc/mdy275

6. Heleno B, Siersma V, Brodersen J. Estimation of overdiagnosis of lung cancer in low-dose computed tomography screening: A secondary analysis of the danish lung cancer screening trial. *JAMA Intern Med.* 2018;178(10):1420–1422. doi: 10.1001/jamainternmed.2018.3056

7. Lopes Pegna A, Picozzi G, Falaschi F, et al. Four-year results of low-dose CT screen-ing and nodule management in the ITALUNG trial. *J Thorac Oncol.* 2013;8(7):866–875. doi: 10.1097/JTO.0b013e31828f68d6

8. Infante M, Cavuto S, Lutman FR, et al. Long-term follow-up results of the DANTE trial, a randomized study of lung cancer screening with spiral computed tomography. *Am J Respir Crit Care Med.* 2015;191(10):1166–1175. doi: 10.1164/rccm.201408-1475OC

9. De Koning H, van der Aalst C, de Jong P. Reduced lung-cancer mortality with vol-ume CT screening in a randomized trial. *N Engl J Med.* 2020;382(6):503–513. doi: 10.1056/NEJMoa1911793

10. Pastorino U, Silva M, Sestini S, et al. Prolonged lung cancer screening reduced 10-year mortality in the MILD trial: new confirmation of lung cancer screening efficacy. *Ann Oncol.* 2019;30(10):1672. doi: 10.1093/annonc/mdz169

11. Baldwin DR, Duffy SW, Wald NJ, et al. UK Lung Screen (UKLS) nodule manage-ment protocol: modelling of a single screen randomised controlled trial of low-dose CT screening for lung cancer. *Thorax.* 2011;66(4):308–313. doi: 10.1136/thx.2010.152066

12. Detterbeck FC, Boffa DJ, Kim AW, Tanoue LT. The eighth edition lung cancer stage classification. *Chest.* 2017;151(1):193–203. doi: 10.1016/j.chest.2016.10.010

13. Nakajima T, Yasufuku K, Yoshino I. Current status and perspective of EBUS-TBNA. *Gen Thorac Cardiovasc Surg.* 2013;61(7):390–396. doi: 10.1007/s11748-013-0224-6

14. Hartert M, Tripsky J, Huertgen M. Video-assisted mediastinoscopic lymphadenecto-my (VAMLA) for staging & treatment of non-small cell lung cancer (NSCLC). *Mediastinum.* 2020;4:3. doi: 10.21037/med.2019.09.06

15. Ettinger DS, Wood DE, Aisner DL, et al. Non-small cell lung cancer, version 5.2017, NCCN clinical practice guidelines in oncology. *J Natl Compr Canc Netw.* 2017;15(4):504–535. doi: 10.6004/jnccn.2017.0050

16. Roberts PF, Follette DM, von Haag D, et al. Factors associated with false-positive staging of lung cancer by positron emission tomography. *Ann Thorac Surg.* 2000;70(4):1154–1160. doi: 10.1016/s0003-4975(00)01769-0

17. Kanzaki R, Higashiyama M, Fujiwara A, et al. Occult mediastinal lymph node metas-tasis in NSCLC patients diagnosed as clinical N0-1 by preoperative integrated FDG-PET/CT and CT: risk factors, pattern, and histopathological study. *Lung Cancer.* 2011;71(3):333–337. doi: 10.1016/j.lungcan.2010.06.008

18. Verduzco-Aguirre HC, Lopes G, Soto-Perez-De-Celis E. Implementation of diagnostic resources for cancer in developing countries: a focus on PET/CT. *Ecancermedical science.* 2019;13:ed87. doi: 10.3332/ecancer.2019.ed87

19. LeCun Y, Bengio Y, Hinton G. Deep learning. *Nature.* 2015;521(7553):436–444. doi: 10.1038/nature14539

20. Guo D, Ye X, Ge J, et al. Deepstationing: thoracic lymph node station parsing in CT scans using anatomical context encoding and key organ auto-search. In: *International Conference on Medical Image Computing and Computer-Assisted Intervention;* 2021 September 27–October 1; Strasbourg. Available from: https://miccai2021.org/openaccess/paperlinks/2021/09/01/140-Paper0015.html

21. Iuga AI, Carolus H, Höink AJ, et al. Automated detection and segmentation of thorac-ic lymph nodes from CT using 3D foveal fully convolutional neural networks. *BMC Med Imaging.* 2021;21(1):69. doi: 10.1186/s12880-021-00599-z

22. Iuga AI, Lossau T, Caldeira LL, et al. Automated mapping and N-staging of thoracic lymph nodes in contrast-enhanced CT scans of the chest using a fully convolutional neural network. *Eur J Radiol.* 2021;139:109718. doi: 10.1016/j.ejrad.2021.109718

23. Zhong Y, Yuan M, Zhang T, et al. Radiomics approach to prediction of occult medi-astinal lymph node metastasis of lung adenocarcinoma. *AJR Am J Roentgenol.* 2018;211(1):109–113. doi: 10.2214/AJR.17.19074

24. Liu Y, Kim J, Balagurunathan Y, et al. Prediction of pathological nodal involvement by CT-based Radiomic features of the primary tumor in patients with clinically node-negative pe-ripheral lung adenocarcinomas. *Med Phys.* 2018;45(6):2518–2526. doi: 10.1002/mp.12901

25. Cong M, Yao H, Liu H, et al. Development and evaluation of a venous computed to-mography radiomics model to predict lymph node metastasis from non-small cell lung cancer. *Medicine (Baltimore).* 2020;99(18):e20074. doi: 10.1097/MD.0000000000020074

26. Gu P, Zhao YZ, Jiang LY, et al. Endobronchial ultrasound-guided transbronchial nee-dle aspiration for staging of lung cancer: a systematic review and meta-analysis. *Eur J Cancer.* 2009;45(8):1389–1396. doi: 10.1016/j.ejca.2008.11.043

27. Brown G, Richards CJ, Bourne MW, et al. Morphologic predictors of lymph node sta-tus in rectal cancer with use of high-spatial-resolution MR imaging with histopathologic comparison. *Radiology.* 2003;227(2):371–377. doi: 10.1148/radiol.2272011747

28. Som PM. Lymph nodes of the neck. Radiology. 1987;165(3):593–600. doi: 10.1148/radiology.165.3.3317494

29. Curtin HD, Ishwaran H, Mancuso AA, et al. Comparison of CT and MR imaging in staging of neck metastases. *Radiology.* 1998;207(1):123–130. doi: 10.1148/radiology.207.1.9530307

30. Loch FN, Asbach P, Haas M, et al. Accuracy of various criteria for lymph node stag-ing in ductal adenocarcinoma of the pancreatic head by computed tomography and magnetic reso-nance imaging. *World J Surg Oncol. 2*020;18(1):213. doi: 10.1186/s12957-020-01951-3

31. Elsholtz FH, Asbach P, Haas M, et al. Introducing the node reporting and data system 1.0 (Node-RADS): a concept for standardized assessment of lymph nodes in cancer Eur Radiol. 2021;31(8):7217. *Eur Radiol.* 2021;31(9):6116–6124. doi: 10.1007/s00330-020-07572-4 Corrected and republished from: Eur Radiol. 2021;31(9): 7217. doi: 10.1007/s00330-021-07795-z

32. Ceylan N, Doğan S, Kocaçelebi K, et al. Contrast enhanced CT versus integrated PET-CT in pre-operative nodal staging of non-small cell lung cancer. *Diagn Interv Radiol.* 2012;18(5):435–440. doi: 10.4261/1305-3825.DIR.5100-11.2

33. Kamnitsas K, Ledig C, Newcombe VF, et al. Efficient multi-scale 3D CNN with fully connected CRF for accurate brain lesion segmentation. *Med Image Anal.* 2017;36:61–78. doi: 10.1016/j.media.2016.10.004

34. Çiçek Ö, Abdulkadir A, Lienkamp SS, et al. 3D U-net: learning dense volumetric segmentation from sparse annotation. In: *Medical Image Computing and Computer-Assisted Inter-vention (MICCAI 2016), Part II: 19th International Conference;* 2016 October 17–21; Athens. P. 424–432.

35. Milletari F, Navab N, Ahmadi SA. V-net: fully convolutional neural networks for volumetric medical image segmentation. In: *2016 Fourth international conference on 3D vision (3DV): proceedings article.* 2016 October 25–28; California. P. 565–571. doi: 10.1109/3DV.2016.79

36. Van Ginneken B, Armato SG, de Hoop B, et al. Comparing and combining algorithms for computer-aided detection of pulmonary nodules in computed tomography scans: the ANODE09 study. *Med Image Anal.* 2010;14(6):707–722. doi: 10.1016/j.media.2010.05.005

37. Bakas S, Reyes M, Jakab A, et al. Identifying the best machine learning algorithms for brain tumor segmentation, progression assessment, and overall survival prediction in the BRATS challenge. *The international multimodal brain tumor segmentation (BraTS) challenge.* 2018. doi: 10.48550/arXiv.1811.02629

38. Silva F, Pereira T, Frade J, et al. Pre-training autoencoder for lung nodule malignancy assessment using CT images. *Applied Sciences.* 2020;10(21):7837. doi: 10.3390/app10217837

39. Dubost F, Adams H, Yilmaz P, et al. Weakly supervised object detection with 2D and 3D regression neural networks. *Med Image Anal.* 2020;65:101767. doi: 10.1016/j.media.2020.101767

40. Rusch VW, Asamura H, Watanabe H, et al. The IASLC lung cancer staging project: a proposal for a new international lymph node map in the forthcoming seventh edition of the TNM classification for lung cancer. *J Thorac Oncol.* 2009;4(5):568–577. doi: 10.1097/JTO.0b013e3181a0d82e

41. Ronneberger O, Fischer P, Brox T. U-net: convolutional networks for biomedical im-age segmentation. In: *Medical Image Computing and Computer-Assisted Intervention (MICCAI 2015): 18th International Conference;* 2015 May; Munich; P. 234–241. doi: 10.48550/arXiv.1505.04597

42. He K, Zhang X, Ren S, Sun J. Deep residual learning for image recognition. In: *Proceedings of the IEEE conference on computer vision and pattern recognition;* 2016 June 27–30; Las Vegas. P. 770–778. doi: 10.48550/arXiv.1512.03385

43. Ioffe S, Szegedy Ch. Batch normalization: accelerating deep network training by re-ducing internal covariate shift. *ArXiv.* 2015;1. doi: 10.48550/arXiv.1502.03167

44. Nair V, Hinton GE. Rectified linear units improve restricted boltzmann machines. In: *Conference: proceedings of the 27th International Conference on Machine Learning (ICML-10);* 2010 June 21–24; Haifa. Available from: https://icml.cc/Conferences/2010/papers/432.pdf

45. Nair V, Hinton GE. Rectified linear units improve restricted boltzmann machines. In: *Conference: proceedings of the 27th International Conference on Machine Learning (ICML-10), June 21–24, 2010.* Haifa, Israel; 2010. P. 807–814.

46. Roth HR, Lu L, Seff A, et al. A new 2.5D representation for lymph node detection using random sets of deep convolutional neural network observations. *Med Image Comput Comput Assist Interv.* 2014;17(1):520–527. doi: 10.1007/978-3-319-10404-1_65

47. Goncharov M, Pisov M, Shevtsov A, et al. CT-based COVID-19 triage: deep multi-task learning improves joint identification and severity quantification. *Med Image Anal.* 2021;71:102054. doi: 10.1016/j.media.2021.102054

ОБ АВТОРАХ

*** Гомболевский Виктор Александрович,** канд. мед. наук;
адрес: Россия, 121205, Москва, Большой б-р, 30 стр. 1;
ORCID: 0000-0003-1816-1315;
eLibrary SPIN: 6810-3279;
e-mail: v.gombolevskiy@ira-labs.com

Шевцов Алексей Евгеньевич;
ORCID: 0000-0003-3085-4325;
e-mail: a.shevtsov@ira-labs.com

Томинин Ярослав Дмитриевич;
ORCID: 0000-0002-7210-7208;
e-mail: ia.tominin@ira-labs.com

Томинин Владислав Дмитриевич;
ORCID: 0000-0001-5678-3452;
e-mail: v.tominin@ira-labs.com

Малеванный Всеволод Михайлович;
ORCID: 0009-0005-8804-2102;
e-mail: v.malevanniy@ira-labs.com

Есаков Юрий Сергеевич, канд. мед. наук;
ORCID: 0000-0002-5933-924X;
eLibrary SPIN: 8424-0756;
e-mail: lungsurgery@mail.ru

Туквадзе Зураб Георгиевич;
ORCID: 0000-0002-4550-6107;
e-mail: tukvadze.z.med@gmail.com

Нефёдов Андрей Олегович, канд. мед. наук;
ORCID: 0000-0001-6228-182X;
eLibrary SPIN: 2365-9458;
e-mail: herurg78@mail.ru

Яблонский Петр Казимирович, д-р мед. наук, профессор;
ORCID: 0000-0003-4385-9643;
eLibrary SPIN: 3433-2624;
e-mail: glhirurgb2@mail.ru

Гаврилов Павел Владимирович, канд. мед. наук;
ORCID: 0000-0003-3251-4084;
eLibrary SPIN: 7824-5374;
e-mail: pbniifrentgen@mail.ru

Козлов Вадим Викторович, канд. мед. наук;
ORCID: 0000-0003-3211-5139;
eLibrary SPIN: 8045-4286;
e-mail: vadimkozlov80@mail.ru

Блохина Мария Евгеньевна;
ORCID: 0009-0002-9008-9485;
e-mail: mariya.blokhina@astrazeneca.com

Наливкина Елена Александровна;
ORCID: 0009-0003-5412-9643;
e-mail: elena.nalivkina@astrazeneca.com

Васильев Юрий Александрович, д-р мед. наук;
ORCID: 0000-0002-5283-5961;
eLibrary SPIN: 4458-5608;
e-mail: VasilevYA1@zdrav.mos.ru

Дугова Мария Николаевна;
ORCID: 0009-0004-5586-8015;
e-mail: m.dugova@ira-labs.com

AUTHORS' INFO

*** Victor A. Gombolevskiy,** MD, Cand. Sci. (Medicine);
address: 30 Bolshoy Boulevard, 121205, Moscow;
ORCID: 0000-0003-1816-1315;
eLibrary SPIN: 6810-3279;
e-mail: v.gombolevskiy@ira-labs.com

Alexey E. Shevtsov;
ORCID: 0000-0003-3085-4325;
e-mail: a.shevtsov@ira-labs.com

Iaroslav D. Tominin;
ORCID: 0000-0002-7210-7208;
e-mail: ia.tominin@ira-labs.com

Vladislav D. Tominin;
ORCID: 0000-0001-5678-3452;
e-mail: v.tominin@ira-labs.com

Vsevolod M. Malevannyi;
ORCID: 0009-0005-8804-2102;
e-mail: v.malevanniy@ira-labs.com

Yury S. Esakov, MD, Cand. Sci. (Medicine);
ORCID: 0000-0002-5933-924X;
eLibrary SPIN: 8424-0756;
e-mail: lungsurgery@mail.ru

Zurab G. Tukvadze, MD;
ORCID: 0000-0002-4550-6107;
e-mail: tukvadze.z.med@gmail.com

Andrei O. Nefedov, MD, Cand. Sci. (Medicine);
ORCID: 0000-0001-6228-182X;
eLibrary SPIN: 2365-9458;
e-mail: herurg78@mail.ru

Petr K. Yablonskiy, MD, Dr. Sci. (Medicine), Professor;
ORCID: 0000-0003-4385-9643;
eLibrary SPIN: 3433-2624;
e-mail: glhirurgb2@mail.ru

Pavel Vl. Gavrilov, MD, Cand. Sci. (Medicine);
ORCID: 0000-0003-3251-4084;
eLibrary SPIN: 7824-5374;
e-mail: pbniifrentgen@mail.ru

Vadim V. Kozlov, MD, Cand. Sci. (Medicine);
ORCID: 0000-0003-3211-5139;
eLibrary SPIN: 8045-4286;
e-mail: vadimkozlov80@mail.ru

Maria E. Blokhina, MD;
ORCID: 0009-0002-9008-9485;
e-mail: mariya.blokhina@astrazeneca.com

Elena A. Nalivkina;
ORCID: 0009-0003-5412-9643;
e-mail: elena.nalivkina@astrazeneca.com

Yuryi A. Vasilev, MD, Dr. Sci. (Medicine);
ORCID: 0000-0002-5283-5961;
eLibrary SPIN: 4458-5608;
e-mail: VasilevYA1@zdrav.mos.ru

Mariya N. Dugova, MD;
ORCID: 0009-0004-5586-8015;
e-mail: m.dugova@ira-labs.com

Чернина Валерия Юрьевна;
ORCID: 0000-0002-0302-293X;
eLibrary SPIN: 8896-8051;
e-mail: v.chernina@ira-labs.com

Омелянская Ольга Васильевна;
ORCID: 0000-0002-0245-4431;
eLibrary SPIN: 8948-6152;
e-mail: OmelyanskayaOV@zdrav.mos.ru

Решетников Роман Вламидимирович, канд. физ.-мат. наук;
ORCID: 0000-0002-9661-0254;
eLibrary SPIN: 8592-0558;
e-mail: reshetnikov@fbb.msu.ru

Блохин Иван Андреевич, канд. мед. наук;
ORCID: 0000-0002-2681-9378;
eLibrary SPIN: 3306-1387;
e-mail: BlokhinIA@zdrav.mos.ru

Беляев Михаил Геннадьевич, канд. физ.-мат. наук;
ORCID: 0000-0001-9906-6453;
eLibrary SPIN: 2406-1772;
e-mail: belyaevmichel@gmail.com

Valeria Yu. Chernina, MD;
ORCID: 0000-0002-0302-293X;
eLibrary SPIN: 8896-8051;
e-mail: v.chernina@ira-labs.com

Olga V. Omelyanskaya;
ORCID: 0000-0002-0245-4431;
eLibrary SPIN: 8948-6152;
e-mail: OmelyanskayaOV@zdrav.mos.ru

Roman Vl. Reshetnikov, Cand. Sci. (Physics and Mathematics);
ORCID: 0000-0002-9661-0254;
eLibrary SPIN: 8592-0558;
e-mail: reshetnikov@fbb.msu.ru

Ivan A. Blokhin, MD, Cand. Sci. (Medicine);
ORCID: 0000-0002-2681-9378;
eLibrary SPIN: 3306-1387;
e-mail: BlokhinIA@zdrav.mos.ru

Mikhail G. Belyaev, Cand. Sci. (Physics and Mathematics);
ORCID: 0000-0001-9906-6453;
eLibrary SPIN: 2406-1772;
e-mail: belyaevmichel@gmail.com

* Автор, ответственный за переписку / Corresponding author

DOI: https://doi.org/10.17816/DD633363

Трудности и перспективы применения текстурного анализа компьютерно-томографических и магнитно-резонансных изображений в диагностике рака мочевого пузыря

А.А. Коваленко[1], В.Е. Синицын[2,3], В.С. Петровичев[4]

[1] Центральная клиническая больница с поликлиникой, Москва, Россия;
[2] Научно-практический клинический центр диагностики и телемедицинских технологий, Москва, Россия;
[3] Московский государственный университет имени М.В. Ломоносова, Москва, Россия;
[4] Национальный медицинский исследовательский центр «Лечебно-реабилитационный центр», Москва, Россия

АННОТАЦИЯ

Радиомика и текстурный анализ — новый шаг в изучении цифровых медицинских изображений, основанный на использовании специализированного программного обеспечения и количественной оценки невидимых глазу показателей. Извлекаемые путём математических преобразований текстурные показатели коррелируют с морфологическими, молекулярными и генотипическими характеристиками исследуемой области.

В настоящей статье проведён обзор научных исследований, посвящённых возможностям и трудностям применения текстурного анализа в диагностике рака мочевого пузыря. Авторами описана практическая значимость данного метода, рассмотрены сложности и перспективы его использования. С помощью поисковых систем PubMed и Google Scholar по ключевым словам отобраны 40 публикаций, изданных за период с 2016 по 2024 гг.

Результаты многочисленных исследований демонстрируют высокую точность радиомики в местном стадировании рака мочевого пузыря, оценке морфологической картины опухоли и прогнозировании отдалённых клинических исходов.

Таким образом, текстурный анализ медицинских изображений способен предоставить дополнительную информацию в диагностике рака мочевого пузыря в неоднозначных клинических случаях. Сегодня стандартизация метода является одной из ключевых задач для ускорения внедрения радиомического анализа в клиническую практику.

Ключевые слова: радиомика; текстурный анализ; рак мочевого пузыря; магнитно-резонансная томография; компьютерная томография.

Как цитировать:
Коваленко А.А., Синицын В.Е., Петровичев В.С. Трудности и перспективы применения текстурного анализа компьютерно-томографических и магнитно-резонансных изображений в диагностике рака мочевого пузыря // Digital Diagnostics. 2024. Т. 5, № 4. С. 784–793. DOI: https://doi.org/10.17816/DD633363

Рукопись получена: 09.06.2024 **Рукопись одобрена:** 16.09.2024 **Опубликована online:** 06.11.2024

ЭКО • ВЕКТОР

Статья доступна по лицензии CC BY-NC-ND 4.0 International
© Эко-Вектор, 2024

DOI: https://doi.org/10.17816/DD633363

Challenges and benefits of using texture analysis of computed tomography and magnetic resonance imaging scans in diagnosis of bladder cancer

Anastasia A. Kovalenko[1], Valentin E. Sinitsyn[2,3], Victor S. Petrovichev[4]

[1] Central Clinical Hospital of the Management Affair, Moscow, Russia;
[2] Research and Practical Clinical Center for Diagnostics and Telemedicine Technologies, Moscow, Russia;
[3] Lomonosov Moscow State University, Moscow, Russia;
[4] National Medical Research Centre "Treatment and Rehabilitation Centre", Moscow, Russia

ABSTRACT

Radiomics and texture analysis is a new step in the evaluation of digital medical images using specialized software and quantitative assessment of signs invisible to the eye. The textural parameters obtained through mathematical transformations correlate with morphological, molecular, and genotypic characteristics of the examined area.

This article reviews scientific studies on challenges and benefits of using texture analysis in diagnosis of bladder cancer. The authors describe the practical value of this approach, and consider the challenges and potential of using it. Forty publications published between 2016 and 2024 were selected using keywords from PubMed and Google Scholar.

Multiple studies demonstrate high accuracy of radiomics in local staging of bladder cancer, morphologic assessment of the tumor, and prediction of long-term clinical outcomes.

Therefore, texture analysis of medical images can provide additional information to diagnose bladder cancer in uncertain cases. Standardization of the method is currently one of the key issues to accelerate implementation of radiomics analysis in clinical practice.

Keywords: radiomics; texture analysis; bladder cancer; magnetic resonance imaging; computed tomography.

To cite this article:
Kovalenko AA, Sinitsyn VE, Petrovichev VS. Challenges and benefits of using texture analysis of computed tomography and magnetic resonance imaging scans in diagnosis of bladder cancer. *Digital Diagnostics.* 2024;5(4):784–793. DOI: https://doi.org/10.17816/DD633363

Received: 09.06.2024 **Accepted:** 16.09.2024 **Published online:** 06.11.2024

ECO•VECTOR

Article can be used under the CC BY-NC-ND 4.0 International License
© Eco-Vector, 2024

DOI: https://doi.org/10.17816/DD633363

计算机断层扫描和磁共振图像纹理分析在膀胱癌诊断中的应用困难与前景

Anastasia A. Kovalenko[1], Valentin E. Sinitsyn[2,3], Victor S. Petrovichev[4]

[1] Central Clinical Hospital of the Management Affair, Moscow, Russia;
[2] Research and Practical Clinical Center for Diagnostics and Telemedicine Technologies, Moscow, Russia;
[3] Lomonosov Moscow State University, Moscow, Russia;
[4] National Medical Research Centre "Treatment and Rehabilitation Centre", Moscow, Russia

摘要

放射组学和纹理分析是基于专用软件和对肉眼不可见指标定量评估的数字医学图像研究的一个新阶段。通过数学变换提取的纹理指数与所研究区域的形态、分子和基因型特征相关。

本文对纹理分析在膀胱癌诊断中的可能性和困难的科学研究进行了概述。作者描述了该方法的实际意义，分析了其使用的困难和前景。利用PubMed和Google Scholar搜索引擎，使用关键词筛选出从2016年至2024年期间发表的40篇文章。

大量研究结果显示，放射组学在膀胱癌的局部分期、肿瘤形态学图像评估和远期临床结果预测方面具有很高的准确性。

由此可见，医学图像的纹理分析能在不明确的临床病例中为膀胱癌的诊断提供额外的信息。如今，方法的标准化是放射组学分析加速推广到临床实践中的关键任务之一。

关键词：放射组学；纹理分析；膀胱癌；磁共振成像；计算机断层扫描。

引用本文：
Kovalenko AA, Sinitsyn VE, Petrovichev VS. 计算机断层扫描和磁共振图像纹理分析在膀胱癌诊断中的应用困难与前景. *Digital Diagnostics.* 2024;5(4):784–793. DOI: https://doi.org/10.17816/DD633363

收到：09.06.2024 **接受：**16.09.2024 **发布日期：**06.11.2024

ECO•VECTOR
Article can be used under the CC BY-NC-ND 4.0 International License
© Eco-Vector, 2024

ТРУДНОСТИ ДИАГНОСТИКИ РАКА МОЧЕВОГО ПУЗЫРЯ ПРИ ИСПОЛЬЗОВАНИИ ТРАДИЦИОННЫХ МЕТОДОВ МЕДИЦИНСКОЙ ВИЗУАЛИЗАЦИИ, ПРЕДПОСЫЛКИ ПРИМЕНЕНИЯ РАДИОМИКИ

Прогнозирование мышечной инвазии — первостепенная задача в решении вопроса об объёме лечения. Ключевая роль в неинвазивной диагностике и стадировании рака мочевого пузыря (РМП) отводится магнитно-резонансной томографии (МРТ) с внутривенным контрастированием. Для интерпретации данных МРТ при оценке местной стадии РМП принято использовать унифицированную систему VI-RADS (Vesical Imaging-Reporting And Data System) [1].

Несмотря на мультипараметрический подход к анализу изображений и совершенствование параметров сканирования, до сих пор возникают трудности с оценкой местного статуса заболевания. По результатам МРТ сложно провести Т-стадирование опухоли в случае её расположения в мочепузырном треугольнике, шейке и устье мочеточника ввиду анатомических особенностей этих участков. У пациентов, относящихся к категории VI-RADS 3, прогнозирование распространённости рака наиболее неоднозначно. Так, результаты морфологического исследования в этом случае показывают отсутствие и наличие мышечной инвазии в 53 и 47% случаев [2].

При инвазивных диагностических процедурах точность морфологического исследования во многом зависит от качества выполнения трансуретральной резекции (ТУР) опухоли. Считают, что ТУР сопряжена с риском недооценки глубины инвазии ввиду неполной резекции образования и коагуляционного повреждения тканей. По данным систематического обзора, у 32% пациентов после повторной ТУР повышается стадия заболевания и диагностируется мышечная инвазия [3]. Примечательно, что до 50% образцов после первичной ТУР не содержат мышечный слой [2].

Категория группы риска, базирующаяся в том числе на степени дифференцировки опухоли, является отправной точкой в принятии решения относительно режима адъювантной химиотерапии (ХТ) при мышечно-неинвазивном РМП.

В качестве перспективного инструмента для повышения точности стадирования РМП и нивелирования трудностей, связанных с традиционными инвазивными и неинвазивными диагностическими методами, можно рассматривать текстурный анализ (ТА).

МЕТОДИКА И ПРАКТИЧЕСКАЯ СОСТАВЛЯЮЩАЯ ТЕКСТУРНОГО АНАЛИЗА

ТА — метод постпроцессинговой обработки цифровых медицинских изображений с использованием специализированного программного обеспечения (ПО) и извлечением текстурных показателей (ТП). В настоящее время для выполнения ТА разработано несколько ПО: PyRadiomics, MaZda, MATLAB, 3D Slicer, LIFEx и др.

Процесс ТА состоит из ряда последовательных этапов:

- 1 этап — получение медицинских изображений и сохранение последних в формате DICOM (Digital Imaging and Communications in Medicine);
- 2 этап — выбор области интереса (Region of Interest, ROI) и сегментация изображений;
- 3 этап — извлечение ТП;
- 4 этап — статистический анализ с построением прогностических моделей и их дальнейшей проверкой [4].

Сегментация может быть выполнена в ручном, полуавтоматическом или автоматическом режиме, при этом анализировать можно как один срез (2D ROI), так и весь объём зоны интереса (3D ROI). Следует отметить, что извлекаемые ТП и конечный результат исследования напрямую зависят от качества изображений и сегментации. Включение в ROI артефактов и ряда морфологических субстратов (кальцинатов, геморрагического содержимого, зон коагуляционного воздействия и т. д.), а также выход за её пределы искажают истинную картину [5].

Промежуточным этапом между сегментацией и извлечением ТП является предварительная обработка изображений, используемая для их гомогенизации, что особенно актуально при неоднородности выборки, обусловленной выполнением исследований на различных типах оборудования с неодинаковыми параметрами сканирования (выполняют факультативно). Существующие варианты предобработки изображений крайне вариативны. К наиболее встречающимся относят следующие [5]:

- интерполяцию к изотропному вокселю;
- фильтрацию уровней интенсивности;
- дискретизацию количества и ширины ячейки (бина);
- применение различных фильтров (Лапласа–Гаусса, вейвлет-фильтра и др.).

Предварительную обработку изображений рассматривают в качестве важного этапа стандартизации исследования и повышения воспроизводимости ТП [6–8].

Полученные ТП традиционно распределяют на несколько групп. Показатели первого порядка являются характеристиками гистограммы и описывают распределение интенсивности вокселей в изображении. К таковым относятся куртозис, энтропия, скошенность, значения интенсивности, коэффициент асимметрии и однородность. Показатели второго порядка базируются на взаимоотношении

вокселей в области интереса и характеризуют пространственное распределение интенсивности уровней серого в изображении [Grey-Level Run Length Matrix (GLRLM), Grey-Level Zone Length Matrix (GLZLM), Grey Level Co-occurrence Matrix (GLCM), Neighborhood Grey-Level Difference Matrix (NGLDM) и др.]. Наконец, показатели более высокого порядка основываются на применении ряда математических операций (вейвлет-фильтра, преобразования Фурье) [4].

Практическая составляющая применения ТА широко представлена в отношении различных методов диагностики (КТ, ПЭТ-КТ, рентгенография, МРТ, УЗИ). Подавляющее большинство исследований по радиомике сводится к изучению онкологических заболеваний, что позволяет ответить на следующие вопросы [5]:

- установление типа новообразования (доброкачественное или злокачественное);
- определение морфологического и биологического потенциала опухоли (степень дифференцировки, инвазивность);
- соотношение текстурного профиля образования с генетическим профилем (радиогеномика);
- оценка ответа на проводимую терапию.

Большинство исследователей постулируют о перспективах ТА в повышении эффективности топической диагностики онкологических заболеваний. Построение комбинированных прогностических моделей на основе ТП, клинико-лабораторных, генетических и гистологических данных потенциально может способствовать более персонифицированной оценке отдельного случая заболевания [9, 10].

Текстурный анализ направлен в том числе на изучение гетерогенности тканей, что делает его схожим с методом виртуальной биопсии [11, 12]. Однако в то время как биопсия фиксирует гетерогенность лишь одного анатомического участка, который при этом может иметь невысокую информативность ввиду малоклеточности, радиомика позволяет неинвазивно изучить характер всего объёма опухоли. Дополнительная значимость радиомики заключается в прогнозировании общей выживаемости и терапевтического ответа [13–16].

Текстурный анализ МРТ-изображений в диагностике рака мочевого пузыря

В последние годы специалисты всё чаще используют радиомический анализ для расшифровки результатов МРТ и дальнейшего поиска новых характеристик и клинически важных данных в отношении случаев РМП. Большинство опубликованных работ, посвящённых изучению радиомики при РМП, сводятся к поиску ТП, позволяющих прогнозировать инвазию мышечного слоя опухолью и степень дифференцировки новообразования. Также в качестве инструмента сегментации большинство авторов отдают предпочтение трёхмерной области интереса (3D ROI). Обобщённые данные наиболее крупных исследований, посвящённых текстурному анализу МРТ-изображений при РМП, представлены в Приложении 1.

Значимость радиомики в диагностике РМП возрастает в случае построения комбинированных моделей, включающих ТП и клинические (морфологические) переменные, а также данные нескольких импульсных последовательностей [17–19]. Так, в работе X. Xu и соавт. [18]. ТА трёх импульсных последовательностей [T2, диффузионно-взвешенного изображения (ДВИ) и измеряемого коэффициента диффузии (ИКД)] показал, что модель, объединявшая одновременно ТП из T2-взвешенных изображений (ВИ) и ДВИ, обладает наилучшим потенциалом в разграничении мышечно-инвазивных и мышечно-неинвазивных форм РМП (AUC — 0,98, точность — 96,3, чувствительность — 92,6, специфичность — 100%). Позднее S. Xu и соавт. [17] выявили, что добавление результатов ТУР к ТП повышает чувствительность прогнозирования мышечной инвазии до 0,96.

Анализ опубликованных работ показал, что итоговые предиктивные модели, позволяющие различать инвазию мышечного слоя и степень дифференцировки опухоли, чаще всего базируются одновременно на ТП и первого, и второго порядков [20, 21]. В противоположность этому, в ряде работ среди значимых ТП упоминали лишь показатели гистограммы [22–24].

В работе A. Razik и соавт. [24] единственными параметрами, показавшими отличную способность разделения классов опухолей с высокой и низкой степенью злокачественности, оказались два показателя первого порядка [среднее значение положительных пикселей (Mean value of Positive Pixels, MPP) и куртозис], извлечённые из изображений без предварительной обработки. С применением фильтров Лапласа–Гаусса подобных предикторов не найдено, что противоречило ожиданиям. Также в исследовании не обнаружены ТП для разграничения мышечно-инвазивных и мышечно-неинвазивных форм РМП. На подобных результатах мог сказаться ряд факторов: использование 2D сегментации, анализ только ADC изображений, ограниченная выборка (40 наблюдений), нивелирование применения методов машинного обучения для построения классификаторов, а также разные МРТ-сканеры и протоколы исследований.

Существуют различные подходы к процессу сегментации. Впервые сегментация не только всей опухоли, но и её основания проведена в работе J. Zheng и соавт. [21]. 3D анализ T2-ВИ выявил 23 дискриминативных признака мышечно-инвазивных и мышечно-неинвазивных форм РМП, десять (43%) из которых получены из базальной части опухоли. Разработанная шкала достигала AUC в обучающей и тестовой выборках значений 0,913 и 0,874 соответственно. Добавление к текстурным характеристикам морфологического параметра (размера образования) несколько повышало значения AUC до 0,922 и 0,876.

В работе, включающей данные 36 пациентов, C.S. Lim и соавт. [23] сравнивали возможности ТА T2-ВИ и ADC в местном стадировании заболевания. Интересно,

что работа основана на двух вариантах 2D сегментации — самой опухоли и прилежащей к ней паравезикальной клетчатки. По данными многофакторного регрессионного анализа энтропия была единственным статистически различающимся показателем между опухолями категорий ≤T2 и ≥T3, а также опухолями категорий T1 и ≥T2. В отличие от вышеописанной работы A. Razik и соавт. [24], при настоящем исследовании показатели согласованности ТП не зависели от применения фильтров Лапласа–Гаусса. Авторы полагают, что показатели энтропии напрямую коррелируют со степенью гетерогенности и агрессивности новообразования, а также делают вывод о том, что ТА может помочь в определении местной стадии РМП. Среди ограничений своей работы исследователи отмечают выполнение у всех пациентов МРТ после ТУР, а также различную напряжённость магнитного поля сканеров (1,5 и 3 Тл).

Текстурный анализ КТ-изображений в диагностике рака мочевого пузыря

Возможности КТ в оценке начальных стадий внепузырного распространения опухоли ограничены. По сей день поиск отдалённых метастазов — первостепенная задача КТ-исследований. Однако в последние годы появляются крупные исследовательские работы, в которых рассмотрено применение ТА в диагностике РМП.

Y. Cui и соавт. [25] использовали ТП венозной фазы исследования в качестве маркёров прогнозирования мышечно-инвазивных форм РМП. Когорта из 188 пациентов разделена на обучающую и тестовую выборки. Авторы достигли точности модели, равной 0,98.

Аналогичным образом R. Zhang и соавт. [26] проанализировали 196 изображений КТ в нефрографическую фазу. Авторы проводили 3D-сегментацию образований на аксиальных сканах, при этом в случае множественности опухолей для анализа отбирали наиболее крупную из них. Из каждого образования извлечено по 851 ТП. В итоге для построения моделей отобрано лишь 12 ТП первого (original_shape_Sphe-ricity, original_shape_Elongation, original_shape_Least-AxisLength) и второго порядков. Исследователи утверждают, что вероятность инвазии в мышечный слой выше среди образований, форма которых приближена к сферической. В результате построено три модели — клиническая, радиомическая и комбинированная. Именно комбинированная модель показала наибольшую точность в предикции мышечной инвазии (AUC — 0,89). Однако показатели изолированной радиомической модели были также высоки (AUC — 0,85). В комбинированную модель входили радиомические признаки (RadScore) и данные степени дифференцировки образования (high-grade/low-grade).

В отличие от предыдущих работ, J. Ren и соавт. [27] изучали возможности радиомики КТ-урографических исследований с соответствующей оценкой экскреторной фазы. Авторы проанализировали 296 изображений и применили предварительную обработку последних, задавая фиксированный размер вокселя (1×1×1 мм^3) и масштабируя размер пикселя до 0,1. Построенная на основе искусственной нейронной сети модель достигла чувствительности 0,89 и специфичности 0,93 в диагностике мышечной инвазии РМП [27].

Q. Jing и соавт. [28] выполнили мультифазный ТА 204 толстосрезовых КТ-изображений. С помощью 54 показателей нативной, кортико-медуллярной и нефрографической фаз [8 показателей первого порядка (firstOrderFeatures), 3 — формы (shapeFeatures), 43 — второго порядка] удалось разграничить высокодифференцированные и низкодифференцированные формы РМП (AUC — 0,79, точность — 0,71, чувствительность — 0,68, специфичность — 0,73). Помимо этого, построены три модели, базирующиеся на изолированном анализе каждой фазы и имеющие следующие результаты: AUC — 0,70, 0,74 и 0,75 для нативной, кортико-медуллярной и нефрографической фаз соответственно. Преследуя цель повысить эффективность модели, авторы также разработали комбинированная клинико-радиомическая модель, показавшая превосходство над радиомической (AUC — 0,90, точность — 0,79, чувствительность — 0,81, специфичность — 0,77). В состав комбинированной модели путём логистического регрессионного анализа вошли два независимых предиктора прогнозирования степени дифференцировки РМП — возраст пациента и RadScore. К ограничениям данной работы могут быть отнесены толстые срезы изображений (5–6 мм). Кроме того, авторы не применяли предварительную обработку изображений, что, вероятно, могло сказаться на невысоких значениях площади под кривой в моделях, основанных лишь на ТП.

Применение текстурного анализа в прогнозировании ответа на лечение и отдалённых клинических исходов у пациентов с раком мочевого пузыря

Несмотря на развитие технологий эндоскопической визуализации (фотодинамической диагностики, узкополосной визуализации), а также модификацию хирургической техники, исходы пациентов после цистэктомии по-прежнему остаются невысокими: общая 5-летняя выживаемость составляет около 60% [29].

Общепринятыми стандартными методами оценки риска развития рецидива и прогрессирования РМП без мышечной инвазии после макроскопически полной ТУР являются две модели — классификация Европейской организации по исследованию и лечению рака (European Organisation for Research and Treatment of Cancer, EORTC) и схема Испанской группы по онкологической урологии (Club Urologico Español de Tratamiento Oncologico, CUETO) [30, 31]. К недостаткам данных моделей, основанных на клинико-гистологических параметрах, относят невысокую дискриминативную способность в отношении прогноза рецидива, а также высокую вероятность переоценки рисков.

В том числе в настоящее время не существует надёжного метода прогнозирования ответа на неоадъювантную химиотерапию (НАХТ) до или во время её применения.

Всё вышеизложенное подталкивает научное сообщество к изучению радиомики как нового подхода к оценке клинических исходов РМП. Поиск современных прогностических маркёров важен для более прецизионного отбора пациентов, которые будут реагировать на НАХТ. Во многом это обусловлено высокой токсичностью цисплатина (препарата, рекомендуемого для ХТ).

В научном мире проводили ряд исследований возможностей ТА для динамического контроля терапии [32, 33]. Первыми возможности радиомики в прогнозировании ответа на НАХТ при РМП изучили K.H. Cha и соавт. [34]. Они проанализировали результаты КТ 82 пациентов до и после трёх циклов ХТ, показав точность модели, равную 0,7. Несмотря на анализ контрольных КТ после трёх циклов ХТ, авторы ожидают, что обученные модели могут быть применимы в любой клинически значимый момент времени для своевременной коррекции и отмены лечения ещё до появления токсических эффектов.

Построение номограммы для прогнозирования безрецидивной выживаемости у пациентов после частичной резекции мочевого пузыря или радикальной цистэктомии проведено в исследовании Q. Cai и соавт. [35]. Авторы включили в исследование данные 80 МРТ и проанализировали 4 импульсные последовательности (Т2-ВИ, ДВИ, ИКД и постконтрастные изображения).

Ограничения, трудности и перспективы применения радиомики

Широкому внедрению ТА в клиническую практику препятствует отсутствие стандартизации и унифицированности рабочего процесса [34, 36]. Результаты одного из исследований, посвящённого изучению воспроизводимости ТП МРТ-изображений, показали, что для получения надёжных характеристик параметры настроек предварительной обработки могут разниться в зависимости от типа импульсной последовательности [37].

Критическим и спорным моментом радиомики является процесс сегментации. Считают, что полуавтоматическая сегментация преимущественнее ручной и показывает большую воспроизводимость ТП, а также снижает временные затраты. Воспроизводимость сегментации также во многом может зависеть от типа опухоли и её расположения [38].

Известно, что различные типы стандартизации изображений по-разному влияют на воспроизводимость одного и того же ТП или группы ТП [39].

Согласованность ТП в той или иной степени различна в зависимости от применяемого типа ПО, что ограничивает взаимозаменяемость программ. Пакеты специализированных программ могут разрабатываться для анализа определённого диапазона значений пикселей или для конкретного типа тканей. Таким образом, оценка изображений, выходящих за предполагаемые аналитические рамки, может не отображать истинную текстуру тканей [40].

ЗАКЛЮЧЕНИЕ

В настоящее время радиомика представляет собой новый инструмент неинвазивной диагностики. В онкоурологии использование радиомики перспективно для оценки местной стадии заболевания, определения степени дифференцировки опухоли, а также в прогнозировании отдалённых клинических исходов. Безусловно, принятию ТА и широкому внедрению данного метода в клиническую практику должны предшествовать многоцентровые рандомизированные исследования.

ДОПОЛНИТЕЛЬНАЯ ИНФОРМАЦИЯ

Приложение 1. Обобщённые данные наиболее крупных исследований, посвящённых текстурному анализу МРТ-изображений при раке мочевого пузыря. doi: 10.17816/DD633363-4221933

Источник финансирования. Авторы заявляют об отсутствии внешнего финансирования при проведении поисково-аналитической работы.

Конфликт интересов. Авторы декларируют отсутствие явных и потенциальных конфликтов интересов, связанных с публикацией настоящей статьи.

Вклад авторов. Все авторы подтверждают соответствие своего авторства международным критериям ICMJE (все авторы внесли существенный вклад в разработку концепции, проведение работы и подготовку статьи, прочли и одобрили финальную версию перед публикацией). Наибольший вклад распределён следующим образом: А.А. Коваленко — сбор и анализ литературных данных, написание текста статьи; В.Е. Синицын — концепция работы, анализ литературных данных, редактирование текста статьи; В.С. Петровичев — концепция работы, анализ литературных данных.

ADDITIONAL INFORMATION

Appendix 1. Generalized the largest studies based on texture analysis of MRI in bladder cancer. doi: 10.17816/DD633363-4221933

Funding source. This article was not supported by any external sources of funding.

Competing interests. The authors declare that they have no competing interests.

Authors' contribution. All authors made a substantial contribution to the conception of the work, acquisition, analysis, interpretation of data for the work, drafting and revising the work, final approval of the version to be published and agree to be accountable for all aspects of the work. A.A. Kovalenko — collection and analysis of literary data, writing the text of the article; V.E. Sinitsyn — concept of the work, analysis of literary data, editing the article; V.S. Petrovichev — concept of the work, analysis of literary data.

СПИСОК ЛИТЕРАТУРЫ

1. Panebianco V., Narumi Y., Altun E., et al. Multiparametric Magnetic Resonance Imaging for Bladder Cancer: Development of VI-RADS (Vesical Imaging-Reporting And Data System) // European Urology. 2018. Vol. 74, N 3. P. 294–306. doi: 10.1016/j.eururo.2018.04.029

2. Wang Z., Shang Y., Luan T., et al. Evaluation of the value of the VI-RADS scoring system in assessing muscle infiltration by bladder cancer // Cancer Imaging. 2020. Vol. 20, N 1. P. 26. doi: 10.1186/s40644-020-00304-3

3. Cumberbatch M.G.K., Foerster B., Catto J.W.F., et al. Repeat Transurethral Resection in Non-muscle-invasive Bladder Cancer: A Systematic Review // European Urology. 2018. Vol. 73, N 6. P. 925–933. doi: 10.1016/j.eururo.2018.02.014

4. Parekh V., Jacobs M.A. Radiomics: a new application from established techniques // Expert Review of Precision Medicine and Drug Development. 2016. Vol. 1, N 2. P. 207–226. doi: 10.1080/23808993.2016.1164013

5. van Timmeren J.E., Cester D., Tanadini-Lang S., et al. Radiomics in medical imaging-"how-to" guide and critical reflection // Insights Imaging. 2020. Vol. 11. P 91. doi: 10.1186/s13244-020-00887-2

6. Bologna M., Corino V., Mainardi L. Technical Note: Virtual phantom analyses for preprocessing evaluation and detection of a robust feature set for MRI-radiomics of the brain // Medical Physics. 2019. Vol. 46, N 11. P. 5116–5123. doi: 10.1002/mp.13834

7. Moradmand H., Aghamiri S.M.R., Ghaderi R. Impact of image preprocessing methods on reproducibility of radiomic features in multimodal magnetic resonance imaging in glioblastoma // Journal of Applied Clinical Medical Physics. 2020. Vol. 21, N 1. P. 179–190. doi: 10.1002/acm2.12795

8. Shafiq-ul-Hassan M., Zhang G.G., Latifi K., et al. Intrinsic dependencies of CT radiomic features on voxel size and number of gray levels // Medical Physics. 2017. Vol. 44, N 3. P. 1050–1062. doi: 10.1002/mp.12123

9. Li X., Ma Q., Tao C., et al. A CT-based radiomics nomogram for differentiation of small masses (<4 cm) of renal oncocytoma from clear cell renal cell carcinoma // Abdom Radiol. 2021. Vol. 46, N 11. P. 5240–5249. doi: 10.1007/s00261-021-03213-6

10. Chu L.C., Park S., Soleimani S., et al. Classification of pancreatic cystic neoplasms using radiomic feature analysis is equivalent to an experienced academic radiologist: a step toward computer-augmented diagnostics for radiologists // Abdom Radiol. 2022. Vol. 47, N 12. P. 4139–4150. doi: 10.1007/s00261-022-03663-6

11. Marusyk A., Janiszewska M., Polyak K. Intratumor Heterogeneity: The Rosetta Stone of Therapy Resistance // Cancer Cell. 2020. Vol. 37, N 4. P. 471–484. doi: 10.1016/j.ccell.2020.03.007

12. Mayerhoefer M.E., Materka A., Langs G., et al. Introduction to Radiomics // Journal of Nuclear Medicine. 2020. Vol. 61, N 4. P. 488–495. doi: 10.2967/jnumed.118.222893

13. Yip S.S.F., Aerts H.J.W.L. Applications and limitations of radiomics // Phys. Med. Biol. 2016. Vol. 61, N 13. P. R150. doi: 10.1088/0031-9155/61/13/R150

14. Wang J., Shen L., Zhong H., et al. Radiomics features on radiotherapy treatment planning CT can predict patient survival in locally advanced rectal cancer patients // Scientific Reports. 2019. Vol. 9. P. 15346. doi: 10.1038/s41598-019-51629-4

15. Oikonomou A., Khalvati F., Tyrrell P.N., et al. Radiomics analysis at PET/CT contributes to prognosis of recurrence and survival in lung cancer treated with stereotactic body radiotherapy // Scientific Reports. 2018. Vol. 8. P. 4003. doi: 10.1038/s41598-018-22357-y

16. Horvat N., Veeraraghavan H., Khan M., et al. MR Imaging of Rectal Cancer: Radiomics Analysis to Assess Treatment Response after Neoadjuvant Therapy // Radiology. 2018. Vol. 287, N 3. P. 833–843. doi: 10.1148/radiol.2018172300

17. Xu S., Yao Q., Liu G., et al. Combining DWI radiomics features with transurethral resection promotes the differentiation between muscle-invasive bladder cancer and non-muscle-invasive bladder cancer // European Radiology. 2020. Vol. 30. P. 1804–1812. doi: 10.1007/s00330-019-06484-2

18. Xu X., Zhang X., Tian Q., et al. Quantitative Identification of Nonmuscle-Invasive and Muscle-Invasive Bladder Carcinomas: A Multiparametric MRI Radiomics Analysis // Magn. Reson. Imaging. 2019. Vol. 49, N 5. P. 1489–1498. doi: 10.1002/jmri.26327

19. Wang H., Hu D., Yao H., et al. Radiomics analysis of multiparametric MRI for the preoperative evaluation of pathological grade in bladder cancer tumors // European Radiology. 2019. Vol. 29, N 11. P. 6182–6190. doi: 10.1007/s00330-019-06222-8

20. Zhang X., Xu X., Tian Q., et al. Radiomics assessment of bladder cancer grade using texture features from diffusion-weighted imaging // J. Magn. Reson. Imaging. 2017. Vol. 46, N 5. P. 1281–1288. doi: 10.1002/jmri.25669

21. Zheng J., Kong J., Wu S., et al. Development of a noninvasive tool to preoperatively evaluate the muscular invasiveness of bladder cancer using a radiomics approach // Cancer. 2019. Vol. 125, N 24. P. 4388–4398. doi: 10.1002/cncr.32490

22. Xu X., Liu Y., Zhang X., et al. Preoperative prediction of muscular invasiveness of bladder cancer with radiomic features on conventional MRI and its high-order derivative maps // Abdominal Radiology. 2017. Vol. 42, N 7. P. 1896–1905. doi: 10.1007/s00261-017-1079-6

23. Lim C.S, Tirumani S., van der Pol C.B., et al. Use of Quantitative T2-Weighted and Apparent Diffusion Coefficient Texture Features of Bladder Cancer and Extravesical Fat for Local Tumor Staging After Transurethral Resection // American Journal of Roentgenology. 2019. Vol. 212, N 5. P. 1060–1069. doi: 10.2214/AJR.18.20718

24. Razik A., Das C.J., Sharma R., et al. Utility of first order MRI-Texture analysis parameters in the prediction of histologic grade and muscle invasion in urinary bladder cancer: a preliminary study // British Journal of Radiology. 2021. Vol. 94, N 1122. doi: 10.1259/bjr.20201114

25. Cui Y., Sun Z., Liu X., et al. CT-based radiomics for the preoperative prediction of the muscle-invasive status of bladder cancer and comparison to radiologists' assessment // Clinical Radiology. 2022. Vol. 77, N 6. P. e473–e482. doi: 10.1016/j.crad.2022.02.019

26. Zhang R., Jia S., Zhai L., et al. Predicting preoperative muscle invasion status for bladder cancer using computed tomography-based radiomics nomogram // BMC Medical Imaging. 2024. Vol. 24. P. 98. doi: 10.1186/s12880-024-01276-7

27. Ren J., Gu H., Zhang N., et al. Preoperative CT-based radiomics for diagnosing muscle invasion of bladder cancer // Egyptian Journal of Radiology and Nuclear Medicine. 2023. Vol. 54. P. 131. doi: 10.1186/s43055-023-01044-7

28. Jing Q., Yang L., Hu S., et al. Radiomics prediction of the pathological grade of bladder cancer based on multi-phase CT images // Research Square. 2022. doi: 10.21203/rs.3.rs-2385545/v1

29. Woźnicki P., Laqua F.C., Messmer K., et al. Radiomics for the Prediction of Overall Survival in Patients with Bladder Cancer Prior to Radical Cystectomy // Cancers. 2022. Vol. 14, N 18. P. 4449. doi: 10.3390/cancers14184449

30. Sylvester R.J., van der Meijden A.P., Oosterlinck W., et al. Predicting Recurrence and Progression in Individual Patients with Stage Ta T1 Bladder Cancer Using EORTC Risk Tables: A Combined Analysis of

2596 Patients from Seven EORTC Trials // European Urology. 2006. Vol. 49, N 3. P. 466–477. doi: 10.1016/j.eururo.2005.12.031

31. Fernandez-Gomez J., Madero R., Solsona E., et al. Predicting Nonmuscle Invasive Bladder Cancer Recurrence and Progression in Patients Treated With Bacillus Calmette-Guerin: The CUETO Scoring Model // Journal of Urology. 2009. Vol. 182, N 5. P. 2195–2203. doi: 10.1016/j.juro.2009.07.016

32. Zhang X., Wang Y., Zhang J., et al. Development of a MRI-Based Radiomics Nomogram for Prediction of Response of Patients With Muscle-Invasive Bladder Cancer to Neoadjuvant Chemotherapy // Front. Oncol. 2022. Vol. 12. doi: 10.3389/fonc.2022.878499

33. Kimura K., Yoshida S., Tsuchiya J., et al. Usefulness of texture features of apparent diffusion coefficient maps in predicting chemoradiotherapy response in muscle-invasive bladder cancer // European Radiology. 2022. Vol. 32. P. 671–679. doi: 10.1007/s00330-021-08110-6

34. Cha K.H., Hadjiiski L., Chan H.P., et al. Bladder Cancer Treatment Response Assessment in CT using Radiomics with Deep-Learning // Scientific Reports. 2017. Vol. 7. P. 8738 doi: 10.1038/s41598-017-09315-w

35. Cai Q., Huang Y., Ling J., et al. Radiomics nomogram for predicting disease-free survival after partial resection or radical cystectomy in patients with bladder cancer // British Journal of Radiology. 2024. Vol. 97, N 1153. P. 201–209. doi: 10.1093/bjr/tqad010

36. Ibrahim A., Primakov S., Beuque M., et al. Radiomics for precision medicine: Current challenges, future prospects, and the proposal of a new framework // Methods. 2021. Vol. 188. P. 20–29. doi: 10.1016/j.ymeth.2020.05.022

37. Wichtmann B.D., Harder F.N., Weiss K., et al. Influence of Image Processing on Radiomic Features From Magnetic Resonance Imaging // Investigative Radiology. 2023. Vol. 58, N 3. P. 199–208. doi: 10.1097/RLI.0000000000000921

38. Park J.E., Park S.Y., Kim H.J., et al. Reproducibility and Generalizability in Radiomics Modeling: Possible Strategies in Radiologic and Statistical Perspectives // Korean J Radiol. 2019. Vol. 20, N 7. P. 1124–1137. doi: 10.3348/kjr.2018.0070

39. Li Q., Bai H., Chen Y., et al. A Fully-Automatic Multiparametric Radiomics Model: Towards Reproducible and Prognostic Imaging Signature for Prediction of Overall Survival in Glioblastoma Multiforme // Scientific Reports. 2017. Vol. 7. P. 14331. doi: 10.1038/s41598-017-14753-7

40. Foy J.J., Armato S.G., Al-Hallaq H.A. Effects of variability in radiomics software packages on classifying patients with radiation pneumonitis // Journal of Medical Imaging. 2020. Vol. 7, N 1. P. 014504. doi: 10.1117/1.JMI.7.1.014504

REFERENCES

1. Panebianco V, Narumi Y, Altun E, et al. Multiparametric Magnetic Resonance Imaging for Bladder Cancer: Development of VI-RADS (Vesical Imaging-Reporting And Data System). *European Urology.* 2018;74(3):294–306. doi: 10.1016/j.eururo.2018.04.029

2. Wang Z, Shang Y, Luan T, et al. Evaluation of the value of the VI-RADS scoring system in assessing muscle infiltration by bladder cancer. *Cancer Imaging.* 2020;20(1):26. doi: 10.1186/s40644-020-00304-3

3. Cumberbatch MGK, Foerster B, Catto JWF, et al. Repeat Transurethral Resection in Non-muscle-invasive Bladder Cancer: A Systematic Review. *European Urology.* 2018;73(6):925–933. doi: 10.1016/j.eururo.2018.02.014

4. Parekh V, Jacobs MA. Radiomics: a new application from established techniques. *Expert Review of Precision Medicine and Drug Development.* 2016;1(2):207–226. doi: 10.1080/23808993.2016.1164013

5. van Timmeren JE, Cester D, Tanadini-Lang S, et al. Radiomics in medical imaging-»how-to» guide and critical reflection. *Insights Imaging.* 2020;11:91. doi: 10.1186/s13244-020-00887-2

6. Bologna M, Corino V, Mainardi L. Technical Note: Virtual phantom analyses for preprocessing evaluation and detection of a robust feature set for MRI-radiomics of the brain. *Medical Physics.* 2019;46(11):5116–5123. doi: 10.1002/mp.13834

7. Moradmand H, Aghamiri SMR, Ghaderi R. Impact of image preprocessing methods on reproducibility of radiomic features in multimodal magnetic resonance imaging in glioblastoma. *Journal of Applied Clinical Medical Physics.* 2020;21(1):179–190. doi: 10.1002/acm2.12795

8. Shafiq-ul-Hassan M, Zhang GG, Latifi K, et al. Intrinsic dependencies of CT radiomic features on voxel size and number of gray levels. *Medical Physics.* 2017;44(3):1050–1062. doi: 10.1002/mp.12123

9. Li X, Ma Q, Tao C, et al. A CT-based radiomics nomogram for differentiation of small masses (<4 cm) of renal oncocytoma from clear cell renal cell carcinoma. *Abdom Radiol.* 2021;46(11):5240–5249. doi: 10.1007/s00261-021-03213-6

10. Chu LC, Park S, Soleimani S, et al. Classification of pancreatic cystic neoplasms using radiomic feature analysis is equivalent to an experienced academic radiologist: a step toward computer-augmented diagnostics for radiologists. *Abdom Radiol.* 2022;47(12):4139–4150. doi: 10.1007/s00261-022-03663-6

11. Marusyk A, Janiszewska M, Polyak K. Intratumor Heterogeneity: The Rosetta Stone of Therapy Resistance. *Cancer Cell.* 2020;37(4):471–484. doi: 10.1016/j.ccell.2020.03.007

12. Mayerhoefer ME, Materka A, Langs G, et al. Introduction to Radiomics. *Journal of Nuclear Medicine.* 2020;61(4):488–495. doi: 10.2967/jnumed.118.222893

13. Yip SSF, Aerts HJWL. Applications and limitations of radiomics. *Phys. Med. Biol.* 2016;61(13):R150. doi: 10.1088/0031-9155/61/13/R150

14. Wang J, Shen L, Zhong H, et al. Radiomics features on radiotherapy treatment planning CT can predict patient survival in locally advanced rectal cancer patients. *Scientific Reports.* 2019;9:15346. doi: 10.1038/s41598-019-51629-4

15. Oikonomou A, Khalvati F, Tyrrell PN, et al. Radiomics analysis at PET/CT contributes to prognosis of recurrence and survival in lung cancer treated with stereotactic body radiotherapy. *Scientific Reports.* 2018;8:4003. doi: 10.1038/s41598-018-22357-y

16. Horvat N, Veeraraghavan H, Khan M, et al. MR Imaging of Rectal Cancer: Radiomics Analysis to Assess Treatment Response after Neoadjuvant Therapy. *Radiology.* 2018;287(3):833–843. doi: 10.1148/radiol.2018172300

17. Xu S, Yao Q, Liu G, et al. Combining DWI radiomics features with transurethral resection promotes the differentiation between muscle-invasive bladder cancer and non-muscle-invasive bladder cancer. *European Radiology.* 2020;30:1804–1812. doi: 10.1007/s00330-019-06484-2

18. Xu X, Zhang X, Tian Q, et al. Quantitative Identification of Nonmuscle-Invasive and Muscle-Invasive Bladder Carcinomas: A Multiparametric MRI Radiomics Analysis. *J. Magn. Reson. Imaging.* 2019;49(5):1489–1498. doi: 10.1002/jmri.26327

19. Wang H, Hu D, Yao H, et al. Radiomics analysis of multiparametric MRI for the preoperative evaluation of pathological grade in bladder cancer tumors. *European Radiology.* 2019;29(11):6182–6190. doi: 10.1007/s00330-019-06222-8

20. Zhang X, Xu X, Tian Q, et al. Radiomics assessment of bladder cancer grade using texture features from diffusion-weighted imaging. *J. Magn. Reson. Imaging.* 2017;46(5):1281–1288. doi: 10.1002/jmri.25669
21. Zheng J, Kong J, Wu S, et al. Development of a noninvasive tool to preoperatively evaluate the muscular invasiveness of bladder cancer using a radiomics approach. *Cancer.* 2019;125(24):4388–4398. doi: 10.1002/cncr.32490
22. Xu X, Liu Y, Zhang X, et al. Preoperative prediction of muscular invasiveness of bladder cancer with radiomic features on conventional MRI and its high-order derivative maps. *Abdominal Radiology.* 2017;42(7):1896–1905. doi: 10.1007/s00261-017-1079-6
23. Lim CS, Tirumani S, van der Pol CB, et al. Use of Quantitative T2-Weighted and Apparent Diffusion Coefficient Texture Features of Bladder Cancer and Extravesical Fat for Local Tumor Staging After Transurethral Resection. *American Journal of Roentgenology.* 2019;212(5):1060–1069. doi: 10.2214/AJR.18.20718
24. Razik A, Das CJ, Sharma R, et al. Utility of first order MRI-Texture analysis parameters in the prediction of histologic grade and muscle invasion in urinary bladder cancer: a preliminary study. *British Journal of Radiology.* 2021;94(1122). doi: 10.1259/bjr.20201114
25. Cui Y, Sun Z, Liu X, et al. CT-based radiomics for the preoperative prediction of the muscle-invasive status of bladder cancer and comparison to radiologists' assessment. *Clinical Radiology.* 2022;77(6):e473–e482. doi: 10.1016/j.crad.2022.02.019
26. Zhang R, Jia S, Zhai L, et al. Predicting preoperative muscle invasion status for bladder cancer using computed tomography-based radiomics nomogram. *BMC Medical Imaging.* 2024;24:98. doi: 10.1186/s12880-024-01276-7
27. Ren J, Gu H, Zhang N, et al. Preoperative CT-based radiomics for diagnosing muscle invasion of bladder cancer. *Egyptian Journal of Radiology and Nuclear Medicine.* 2023;54(131). doi: 10.1186/s43055-023-01044-7
28. Jing Q, Yang L, Hu S, et al. Radiomics prediction of the pathological grade of bladder cancer based on multi-phase CT images. *Research Square.* 2022. doi: 10.21203/rs.3.rs-2385545/v1
29. Woźnicki P, Laqua FC, Messmer K, et al. Radiomics for the Prediction of Overall Survival in Patients with Bladder Cancer Prior to Radical Cystectomy. *Cancers.* 2022;14(18):4449. doi: 10.3390/cancers14184449
30. Sylvester RJ, van der Meijden AP, Oosterlinck W, et al. Predicting Recurrence and Progression in Individual Patients with Stage Ta T1 Bladder Cancer Using EORTC Risk Tables: A Combined Analysis of 2596 Patients from Seven EORTC Trials. *European Urology.* 2006;49(3):466–477. doi: 10.1016/j.eururo.2005.12.031
31. Fernandez-Gomez J, Madero R, Solsona E, et al. Predicting Nonmuscle Invasive Bladder Cancer Recurrence and Progression in Patients Treated With Bacillus Calmette-Guerin: The CUETO Scoring Model. *Journal of Urology.* 2009;182(5):2195–2203. doi: 10.1016/j.juro.2009.07.016
32. Zhang X, Wang Y, Zhang J, et al. Development of a MRI-Based Radiomics Nomogram for Prediction of Response of Patients With Muscle-Invasive Bladder Cancer to Neoadjuvant Chemotherapy. *Front. Oncol.* 2022;12. doi: 10.3389/fonc.2022.878499
33. Kimura K, Yoshida S, Tsuchiya J, et al. Usefulness of texture features of apparent diffusion coefficient maps in predicting chemoradiotherapy response in muscle-invasive bladder cancer. *European Radiology.* 2022;32:671–679. doi: 10.1007/s00330-021-08110-6
34. Cha KH, Hadjiiski L, Chan HP, et al. Bladder Cancer Treatment Response Assessment in CT using Radiomics with Deep-Learning. *Scientific Reports.* 2017;7:8738. doi: 10.1038/s41598-017-09315-w
35. Cai Q, Huang Y, Ling J, et al. Radiomics nomogram for predicting disease-free survival after partial resection or radical cystectomy in patients with bladder cancer. *British Journal of Radiology.* 2024;97(1153):201–209. doi: 10.1093/bjr/tqad010
36. Ibrahim A, Primakov S, Beuque M, et al. Radiomics for precision medicine: Current challenges, future prospects, and the proposal of a new framework. *Methods.* 2021;188:20–29. doi: 10.1016/j.ymeth.2020.05.022
37. Wichtmann BD, Harder FN, Weiss K, et al. Influence of Image Processing on Radiomic Features From Magnetic Resonance Imaging. *Investigative Radiology.* 2023;58(3):199–208. doi: 10.1097/RLI.0000000000000921
38. Park JE, Park SY, Kim HJ, et al. Reproducibility and Generalizability in Radiomics Modeling: Possible Strategies in Radiologic and Statistical Perspectives. *Korean J Radiol.* 2019;20(7):1124–1137. doi: 10.3348/kjr.2018.0070
39. Li Q, Bai H, Chen Y, et al. A Fully-Automatic Multiparametric Radiomics Model: Towards Reproducible and Prognostic Imaging Signature for Prediction of Overall Survival in Glioblastoma Multiforme. *Scientific Reports.* 2017;7:14331. doi: 10.1038/s41598-017-14753-7
40. Foy JJ, Armato SG, Al-Hallaq HA. Effects of variability in radiomics software packages on classifying patients with radiation pneumonitis. *Journal of Medical Imaging.* 2020;7(1):014504. doi: 10.1117/1.JMI.7.1.014504

ОБ АВТОРАХ

*** Коваленко Анастасия Андреевна;**
адрес: Россия, 121359, Москва, ул. Маршала Тимошенко, д. 15;
ORCID: 0000-0001-8276-3594;
eLibrary SPIN: 6158-0090;
e-mail: nastua_kovalenko@mail.ru

Синицын Валентин Евгеньевич, д-р мед. наук, профессор;
ORCID: 0000-0002-5649-2193;
eLibrary SPIN: 8449-6590;
e-mail: vsini@mail.ru

Петровичев Виктор Сергеевич, канд. мед. наук;
ORCID: 0000-0002-8391-2771;
eLibrary SPIN: 7730-7420;
e-mail: petrovi4ev@gmail.com

AUTHORS' INFO

*** Anastasia A. Kovalenko,** MD;
address: 15 Marshala Timoshenko str., 121359, Moscow, Russia;
ORCID: 0000-0001-8276-3594;
eLibrary SPIN: 6158-0090;
e-mail: nastua_kovalenko@mail.ru

Valentin E. Sinitsyn, MD, Dr. Sci. (Medicine), Professor;
ORCID: 0000-0002-5649-2193;
eLibrary SPIN: 8449-6590;
e-mail: vsini@mail.ru

Victor S. Petrovichev, MD, Cand. Sci. (Medicine);
ORCID: 0000-0002-8391-2771;
eLibrary SPIN: 7730-7420;
e-mail: petrovi4ev@gmail.com

* Автор, ответственный за переписку / Corresponding author

DOI: https://doi.org/10.17816/DD633033

Дистанционное наблюдение за состоянием пациентов с хронической сердечной недостаточностью: неинвазивный подход

А.В. Емельянов, М.В. Кожевникова, Е.А. Железных, А.Л. Панова, Е.В. Привалова, Ю.Н. Беленков

Первый Московский государственный медицинский университет имени И.М. Сеченова, Москва, Россия

АННОТАЦИЯ

Дистанционное наблюдение за состоянием здоровья пациентов активно используют в последние годы, в том числе у пациентов с хронической сердечной недостаточностью. В отличие от инвазивных методов, неинвазивные не сопряжены с операционными рисками и предоставляют широкие возможности для ведения пациентов: телемониторинг, виртуальные визиты, предварительная сортировка на пути в приёмное отделение, внутригоспитальная телемедицина, телемедицинская реабилитация, психологическая поддержка и многое другое. Ранее дистанционое наблюдение осуществляли с привлечением мультидисциплинарной команды из медработников разных специальностей, что обеспечивало высокую эффективность, а попытки внедрения современных технологий для снижения участия людей часто оказывались безуспешными. Однако пандемия COVID-19 подтолкнула к радикальному изменению всех электронных и телемедицинских технологий в здравоохранении. На сегодняшний день существует огромное разнообразие методов и технологий дистанционного наблюдения, но из-за отсутствия единых стандартов, несовершенства законодательства, региональных, социальных и экономических различий в доступности этих технологий всё ещё нельзя однозначно судить об их эффективности. Тем не менее в 2021 году дистанционное наблюдение включили в клинические рекомендации Европейского общества кардиологов по диагностике и лечению острой и хронической сердечной недостаточности (IIb). Данный обзор посвящён истории развития современных методов дистанционного наблюдения, а также проблемам, которые они призваны решить с целью повышения эффективности амбулаторного наблюдения за состоянием здоровья пациентов с хронической сердечной недостаточностью.

Ключевые слова: хроническая сердечная недостаточность; дистанционное наблюдение; телемедицина; электронное здравоохранение.

Как цитировать:
Емельянов А.В., Кожевникова М.В., Железных Е.А., Панова А.Л., Привалова Е.В., Беленков Ю.Н. Дистанционное наблюдение за состоянием пациентов с хронической сердечной недостаточностью: неинвазивный подход // Digital Diagnostics. 2024. Т. 5. № 4. С. 794–807. DOI: https://doi.org/10.17816/DD633033

Рукопись получена: 30.05.2024 **Рукопись одобрена:** 11.07.2024 **Опубликована online:** 05.11.2024

ЭКО • ВЕКТОР

Статья доступна по лицензии CC BY-NC-ND 4.0 International
© Эко-Вектор, 2024

DOI: https://doi.org/10.17816/DD633033

Remote monitoring of patients with chronic heart failure: a non-invasive approach

Aleksei V. Emelianov, Maria V. Kozhevnikova, Elena A. Zheleznykh, Anastasia L. Panova, Elena V. Privalova, Yuri N. Belenkov

Sechenov First Moscow State Medical University, Moscow, Russia

ABSTRACT

Remote monitoring of patients, including those with chronic heart failure, has been actively used in recent years. Unlike invasive methods, non-invasive methods are not associated with surgical risks and offer a wide range of patient management options such as telemonitoring, virtual visits, emergency department pre-triage, in-hospital telemedicine, telemedicine rehabilitation, psychological support, etc. Previously, remote monitoring required a multidisciplinary medical team to ensure high efficiency, and attempts to use advanced technology to reduce human involvement were often unsuccessful. However, all electronic and telemedicine technologies in healthcare have been dramatically transformed by the COVID-19 pandemic. There is currently a wide variety of remote monitoring methods and technologies. But it is still impossible to clearly assess their effectiveness due to a lack of common standards, inadequate legislation, and regional, social, and economic differences in the availability of these technologies. However, in 2021, remote monitoring was included in the European Society of Cardiology clinical guidelines for the diagnosis and management of acute and chronic heart failure (IIb). This review describes the history of modern remote monitoring methods and the problems they are designed to solve in order to improve outpatient health monitoring for patients with chronic heart failure.

Keywords: chronic heart failure; remote monitoring; telemedicine; e-health.

To cite this article:
Emelianov AV, Kozhevnikova MV, Zheleznykh EA, Panova AL, Privalova EV, Belenkov YN. Remote monitoring of patients with chronic heart failure: a non-invasive approach. *Digital Diagnostics.* 2024;5(4):794–807. DOI: https://doi.org/10.17816/DD633033

Received: 30.05.2024 **Accepted:** 11.07.2024 **Published online:** 05.11.2024

ECO•VECTOR

Article can be used under the CC BY-NC-ND 4.0 International License
© Eco-Vector, 2024

DOI: https://doi.org/10.17816/DD633033

远距离观测慢性心力衰竭患者：一种无创方法

Aleksei V. Emelianov, Maria V. Kozhevnikova, Elena A. Zheleznykh, Anastasia L. Panova, Elena V. Privalova, Yuri N. Belenkov

Sechenov First Moscow State Medical University, Moscow, Russia

摘要

近年来，对患者健康状况的远距离观测得到了积极应用，包括慢性心力衰竭患者。与侵入性方法不同，非侵入性方法不存在操作风险，并为患者就医提供可能：远程监护、虚拟就诊、前往急诊室途中的预分诊、院内远程医疗、远程医疗康复、心理支持等等。此前，远距离观测是由来自不同专业的医护人员组成的多学科团队进行的，这确保了高效率，但试图引入现代技术以减少人工参与的努力往往并不成功。然而，COVID-19大流行推动了医疗保健领域所有电子和远程医疗技术的彻底变革。目前远距离观测的方法和技术种类繁多，但由于缺乏统一标准、立法不完善，以及这些技术的可用性存在地区、社会和经济差异，仍然无法明确判断其有效性。然而，2021年远距离观测被纳入欧洲心脏病学会诊断和治疗急慢性心力衰竭（IIb）的临床指南。本综述介绍了现代远距离观测方法的发展历史，以及它们旨在解决的问题，以提高慢性心力衰竭患者健康状况的门诊监测效率。

关键词：慢性心力衰竭；远距离观测；远程医疗；电子健康。

引用本文：
Emelianov AV, Kozhevnikova MV, Zheleznykh EA, Panova AL, Privalova EV, Belenkov YN. 远距离观测慢性心力衰竭患者：一种无创方法. *Digital Diagnostics.* 2024;5(4):794–807. DOI: https://doi.org/10.17816/DD633033

收到：30.05.2024 **接受：**11.07.2024 **发布日期：**05.11.2024

ECO•VECTOR

Article can be used under the CC BY-NC-ND 4.0 International License
© Eco-Vector, 2024

ВВЕДЕНИЕ

Хроническая сердечная недостаточность (ХСН) остаётся одной из значимых проблем здравоохранения. По всему миру насчитывается более 60 млн человек с данной патологией [1]. В Российской Федерации (РФ) её распространённость среди всего населения составляет 8,2%. Ведущими причинами развития ХСН являются артериальная гипертензия, ишемическая болезнь сердца, а также их сочетание, встречающееся у половины пациентов [2]. Исследования показывают, что пятилетняя выживаемость пациентов с ХСН составляет 50%, однако её снижение отмечается при декомпенсации состояния, а амбулаторное и стационарное лечение сопровождаются огромной финансовой нагрузкой [1].

При сохранённой и умеренно сниженной фракции выброса (ФВ) доказана эффективность применения только ингибиторов натрий-глюкозного котранспортёра 2-го типа (иНГКТ-2). В случае низкой ФВ показана четырёхкомпонентная терапия (игибиторы ангиотензинпревращающего фермента (иАПФ), β-адреноблокаторы, антагонисты минералокортикоидных рецепторов, иНГКТ-2), которая снижает частоту повторных госпитализаций из-за декомпенсации ХСН и смертность от сердечно-сосудистых заболеваний (ССЗ) на 72% [3].

В РФ только 16,2% пациентов получают оптимальную медикаментозную терапию, что связано с невозможностью постоянного мониторинга и страхом перед нежелательными лекарственными реакциями (гипотонии, гиперкалиемии) [4]. Однако в соответствии с новыми рекомендациями по титрации дозы этот процент может стать ниже [1, 5].

Немаловажным является также приверженность пациентов к лечению, зависящая от особенностей личности и коморбидности. Снижение её, как правило, ассоциировано с неблагоприятным прогнозом, сокращением физической активности и ухудшением качества жизни [6, 7]. Согласно результатам исследований, уровень комплаентности варьирует от 10 до 98%, что связано с использованием разных инструментальных методов её оценки. Среди негативных факторов, влияющих на приверженность к лечению, выделяют недостаточную поддержку врача, нехватку финансов, отсутствие симптомов, когнитивные нарушения, нежелательные лекарственные реакции, депрессию, недостаточную информированность, полипрагмазию и неудобства, вызванные приёмом диуретиков [8].

Другие важные составляющие эффективного лечения — взаимодействие врач–пациент, обучение, реабилитация и амбулаторное наблюдение. Для решения данных проблем возрастает потребность в комплексных и современных подходах, учитывающих актуальные проблемы и тенденции. Одним из таких подходов является дистанционное наблюдение.

ВЕРОЯТНОЕ РЕШЕНИЕ

Благодаря технологическому прогрессу пациенты отправляют данные о своём состоянии, собранные посредством инвазивных и неинвазивных устройств, и получают консультацию специалиста абсолютно на любом расстоянии.

Инвазивные методы с высокой точностью оценивают различные параметры и реагируют на малейшие изменения у пациентов с ХСН. Существуют устройства, фиксирующие давление в лёгочной артерии (CardioMEMS), правом желудочке (Chronicle IHM) или левом предсердии (The HeartPOD), оценивающие сердечный ритм и проводимость, биоимпеданс лёгочной ткани, а также другие маркёры ухудшения [9, 10]. Тем не менее результаты исследований и данные метаанализа демонстрируют недостаточную эффективность либо её отсутствие в отношении их применения у пациентов с ХСН. Это связано с отсутствием единого протокола дистанционного наблюдения, разнообразием методов и параметров оценки. Однако отчётливо видна польза устройств, оценивающих показатели гемодинамики, особенно давление в лёгочной артерии — известный и зарекомендовавший себя маркёр ухудшения [11]. Вместе с тем инвазивные методы требуют оперативного вмешательства, являются источником инфекции, имеют ограниченный источник питания и высокую стоимость. Данные устройства устанавливают преимущественно пациентам с высоким риском, за которыми требуется тщательное наблюдение, и не подходят для массового применения [12].

С другой стороны, существует большое разнообразие неинвазивных устройств и методов для наблюдения и ведения. К самым простым относят приборы, оценивающие несколько параметров (весы, тонометр, пульсоксиметр, «умные часы», фитнес-трекеры). Среди более сложных методов наблюдения выделяют телефонный звонок и использование различного программного обеспечения. Они позволяют: получать и обрабатывать субъективные и объективные данные о пациентах; обмениваться информацией с другими приборами; поддерживать обратную связь; осуществлять обучение, реабилитацию и коррекцию образа жизни. Количество альтернативных способов наблюдения растёт, что повышает доступность и снижает стоимость, а накопленный опыт свидетельствует об эффективности такого подхода [12].

РАЗВИТИЕ НЕИНВАЗИВНОГО ДИСТАНЦИОННОГО НАБЛЮДЕНИЯ

M.W. Rich и соавт. [13] продемонстрировали эффективность мультидисциплинарного ведения (МДВ) пациентов ≥70 лет, включающего в себя обучение, консультации с социальной службой и кардиологом–гериатром, дополнительные контакты и телефонные звонки. Данный подход снижает общее число повторных госпитализаций,

в частности из-за декомпенсации ХСН, улучшает качество жизни и позволяет экономить 460 долларов на пациента.

G.C. Fonarow и соавт. [14] провели исследование среди пациентов с ХСН III–IV функционального класса (ФК) по классификации Нью-Йоркской кардиологической ассоциации (NYHA) и кандидатов на трансплантацию и подтвердили пользу МДВ. Обучение пациента и его семьи, дополнительные визиты и телефонные звонки улучшили функциональное состояние, снизили число повторных госпитализаций и сэкономили 9 тыс. 800 долларов на пациента. C.M.J. Cline и соавт. [15] с помощью обучения и дистанционного наблюдения медсестрой увеличили время до повторной госпитализации, но различий в выживаемости не было.

В 1999 году проведено первое исследование без очных визитов PHARM (Pharmacist in heart failure assessment recommendation and monitoring study) с участием пациентов с ФВ <45%. Основная группа находилась под наблюдением клинического фармаколога с использованием телефонных звонков. Проводили оценку состояния, информирование пациента, обучение, консультации с лечащим врачом и коррекцию терапии. Смертность от всех причин и число событий, связанных с ХСН, оказались значительно ниже и пациенты были ближе к целевой дозе иАПФ при одинаковой частоте назначения [16].

Количество публикаций увеличивалось, а критерии включения расширялись. Так, в 2004 году F.A. McAlister и соавт. [17] опубликовали крупный систематический обзор из 29 исследований с участием 5 039 пациентов, который показал, что только МДВ снижает общее количество повторных госпитализаций, в частности из-за декомпенсации ХСН, и смертность. Программы для улучшения самообслуживания не оказали влияния на смертность, а подходы, включающие телефонные звонки с рекомендацией обратиться к врачу при ухудшении, снизили только частоту госпитализаций из-за декомпенсации, но не повлияли на госпитализации по всем причинам и смертность. В 2005 году проведено знаковое рандомизированное клиническое испытание TEN HMS (The trans-european network-home-care management system study), продемонстрировавшее возможность телемониторинга (ТМ). Пациентов с ФВ <40% после эпизода декомпенсации и на диуретической терапии разделили на 3 группы в зависимости от способа наблюдения. В 1-й группе проводили ТМ — с помощью специальных приборов собирали и передавали на сервер данные о состоянии пациента [масса тела, показатели артериального давления (АД), частота сердечных сокращений (ЧСС), сердечный ритм]. Во 2-й группе за пациентами наблюдали обученные медсёстры с помощью телефонных звонков. В 3-й группе проводили стандартное наблюдение. Результаты показали отсутствие различий в частоте наступления смерти и числе госпитализаций в палату интенсивной терапии, однако в 1-й и 2-й группах смертность через год оказалась ниже, чем в 3-й группе [18]. В 2007 году опубликованы результаты первого российского многоцентрового исследования «ШАНС», в котором оценивали обучение с последующим наблюдением (запланированные телефонные звонки и 3 очных визита) в течение 12 мес. Отмечено снижение смертности от всех причин и числа повторных госпитализаций из-за декомпенсации ХСН, увеличение дистанции, преодолеваемой пациентом в ходе 6-минутного теста (6МТ), уменьшение потребности в диуретической терапии и повышение качества жизни. Такая тактика привела к снижению относительного риска смерти на 37% [19].

Накопленный опыт даёт понимание того, что именно МДВ вносит основной вклад в повышение эффективности дистанционного наблюдения за состоянием здоровья пациентов с ХСН. Однако такой подход можно реализовать только при участии подготовленных специалистов, он оказывает дополнительную нагрузку на персонал, требует значительных затрат на обучение и оплату труда. Во всём мире наблюдается нехватка медицинского персонала, поэтому врачи тратят значительную часть рабочего и внерабочего времени на просмотр и анализ данных [20]. Известно, что использование внерабочего времени значительно повышает частоту «выгорания» [21]. Также нельзя забывать о проблеме наблюдения за пациентами в удалённых от крупных населённых пунктов районах и странах с низким доходом населения [22]. Именно поэтому всё больше внимания уделяют новым методам в надежде найти эффективные способы ведения пациентов с целью уменьшения личного участия медицинского персонала и снижения финансовых затрат на фоне растущей нагрузки.

Тем не менее исследования не дали однозначного ответа. Данные метаанализа, включающего 20 рандомизированных клинических испытаний (6 258 пациентов) и 12 когортных исследований (2 354 пациента) с 2000 по 2008 год, показали эффективность дистанционного наблюдения в снижении смертности и числа повторных госпитализаций [23], однако частично в него включены исследования по применению МДВ [17]. Последующие работы не смогли оправдать надежды. Так, S.I. Chaudhry и соавт. [24] оценивали эффективность дистанционного наблюдения с помощью телефонных звонков с целью сбора информации о жалобах и массе тела, а также последующей консультации с врачом. Данный подход не влиял на: частоту повторных госпитализаций, в частности по причине декомпенсации ХСН; количество дней в стационаре; смертность от всех причин. В рамках исследования TIM-HF (Telemedical interventional monitoring in heart failure) осуществляли ТМ с помощью домашних устройств для регистрации ЭКГ, АД и массы тела, подключённых по протоколу Bluetooth к цифровому помощнику, отправляющему информацию в телемедицинские центры. Такой подход не повлиял на смертность от всех причин и ССЗ, а также число госпитализаций из-за декомпенсации ХСН [25]. P. Lyngå и соавт. [26] оценивали эффективность ТМ на основе анализа динамики массы тела пациентов в двух группах. В 1-й группе показатели передавали в клинику

с помощью электронных весов, пациенты 2-й группы контролировали массу тела самостоятельно. Результаты исследования показали отсутствие различий между числом повторных госпитализаций и смертностью в группах. В многоцентровом рандомизированном контролируемом исследовании TEHAF (Telemonitoring in heart failure) применяли устройство с дисплеем и 4-мя клавишами. Собирали данные об АД и ЧСС и проводили опрос с помощью предустановленных вопросов. Ответы вводились с помощью клавиш, передавались на сервер и отображались на рабочем столе медсестры. При обнаружении отклонений проводили консультацию. Не выявлено различий в числе госпитализаций и смертности, что связано с малой выборкой и тщательно отобранными группами. Однако сократилось количество контактов с медсестрой [27].

Были и многообещающие результаты. В исследовании TEMA-HF (The telemonitoring in the management of heart failure study) оценивали эффективность мониторинга АД, ЧСС, массы тела с помощью электронных устройств, связанных по Bluetooth с телефоном для передачи данных. При отклонении параметров врач получал уведомление и определял дальнейшую тактику. Результаты показали снижение смертности от всех причин, уменьшение дней, потерянных из-за госпитализации, диализа или смерти и тенденцию к сокращению числа повторных госпитализаций из-за декомпенсации ХСН (p=0,06) [28]. В 2015 году S.C. Inglis и соавт. [29] опубликовали систематический обзор, включающий оценку 41 исследования (25 — структурированные телефонные звонки, 18 — неинвазивный ТМ), согласно которому дистанционные технологии способны снижать смертность от всех причин и частоту повторных госпитализаций по поводу декомпенсации ХСН, а также улучшать качество жизни, самообслуживание и информированность о заболевании. Большинство пациентов, даже пожилых, легко осваивали технологии и демонстрировали высокую удовлетворённость. Отмечали отсутствие единой структуры, гетерогенность исследований и влияние на частоту смертности от всех причин и повторных госпитализаций из-за декомпенсации ХСН. Рост популярности, количества исследований и демонстрация эффективности дистанционного наблюдения привели к созданию в 2016 году документа, отражавшего позицию Европейского общества кардиологов [30]. Он стал большим шагом в развитии, подчеркнул важность и эффективность направления, уделил внимание актуальным проблемам, способам решения и описал дальнейший план развития. Среди проблем отмечали: недостаточную осведомлённость о решениях электронного здравоохранения и недоверие к ним; небольшое количество доказательств рентабельности; отсутствие правовой ясности в отношении мобильных приложений для охраны здоровья и прозрачности использования данных, включая те, что хранятся заграницей; региональные, социальные и экономические различия в доступности технологий [30]. Однако результаты исследования BEAT-HF (The better effectiveness after transition–heart failure) вновь не оправдали ожиданий. Проводили наблюдение с помощью телефонных звонков с обучением и ТМ. Для ТМ использовали оборудование, регистрирующее АД, ЧСС, симптомы и массу тела, а обученные медсёстры осуществляли мониторинг, протоколировали действия и выполняли телефонные звонки. Группы не имели различий по частоте повторных госпитализаций и смертности по любым причинам, но качество жизни оказалось лучше [31].

В 2017 году А.А. Гребенникова и соавт. [32] определили возможность повышения способности пациентов к самопомощи при использовании дистанционного наблюдения на базе мобильного приложения. Результаты исследования продемонстрировали снижение среднего балла в соответствии с российской версией Европейской шкалы оценки способности к самопомощи пациентов с ХСН, что говорило о достоверном повышении способности к самопомощи.

Согласно данным исследования TIM-HF2 (The telemedical interventional management in heart failure II), использование дистанционного наблюдения у пациентов с ХСН II–III ФК NYHA и ФВ ≤45% (или >45% в комбинации с использованием пероральных диуретиков), госпитализированных по поводу её декомпенсации за последние 12 мес., снизило процент потерянных дней из-за госпитализаций по поводу декомпенсации ССЗ и смертность от всех причин, однако не выявлено различий в показателях смертности от ССЗ между группами [33]. Ю.В. Мареев и соавт. [34] провели анализ клинических исследований по применению телеметрии при ХСН и получили противоречивые результаты, связанные с низкой приверженностью к технологиям без прямого контакта с медицинским персоналом, использованием показателей с недостаточной чувствительностью и включением в ряд работ стабильных пациентов, не требующих ТМ.

Метаанализ рандомизированных контролируемых исследований с участием 10 981 пациента с 1999 по 2018 год, проведённый Y. Zhu и соавт. [35], позволяет утверждать, что дистанционное наблюдение снижает число повторных госпитализаций по всем причинам, в частности по поводу декомпенсации ССЗ, смертность от всех причин и ССЗ, а также продолжительность пребывания в стационаре, но не влияет на смертность от ХСН. В данном метаанализе отмечена гетерогенность исследований, а работы, в которых анализировали необходимость применения МДВ, в очередной раз доказали свою эффективность, однако в него не вошли результаты, полученные в ходе исследования TIM-HF2. Более подробная информация представлена в Приложении 1.

Несмотря на количество исследований, модель мало изменилась и сводится к использованию телефонных звонков, видеозвонков и/или домашних приборов с автоматической отправкой данных о состоянии пациента. Значительную роль сыграла пандемия COVID-19, которая сопровождалась активным развитием технологий

дистанционного наблюдения. Оказалось, многие задачи и целые направления можно эффективно и безопасно дополнить, а также частично или полностью заменить. Помимо улучшения ТМ, появились виртуальные визиты, предварительная сортировка на пути в приёмное отделение, внутригоспитальная телемедицина, телереабилитация, психологическая поддержка [36]. Систематический обзор исследований по неинвазивному и инвазивному ТМ в период с 2010 по 2020 год, проведённый С.Н. Насоновой и соавт. [37], показал, что нельзя дать однозначный ответ на вопрос об эффективности дистанционного наблюдения из-за гетерогенности исследований и невозможности прямого сравнения, что подчеркнуло необходимость стандартизации. Тем не менее неинвазивный ТМ в 2021 году включили в клинические рекомендации Европейского общества кардиологов (класс рекомендаций IIb, уровень доказательности B) [1]. Однако продолжают появляться новые методы исследования и результаты.

СОВРЕМЕННАЯ МОДЕЛЬ НЕИНВАЗИВНОГО ТЕЛЕМОНИТОРИНГА

Современный неинвазивный ТМ включает в себя: сбор данных и обратную связь; серверную часть для хранения и обработки данных; интерфейс на стороне медицинского работника для просмотра и анализа сведений о состоянии здоровья пациента (рис. 1) [10].

Внимания заслуживает также взаимодействие с пациентом. Его важность описывает проблема «последней мили». Она встречается во многих сферах и описывает насколько успех всей системы зависит от этого звена: реализация взаимодействия, метод сбора данных и их вид, удобство для пациента в качестве пользователя. Независимо от сложности и ценности системы, пациент откажется от неё, если услуга окажется дорогостоящей, решение громоздким, использование сложным и с избыточным вторжением в личную жизнь. Актуальным остаётся поиск эффективного, удобного, безопасного и дешёвого решения проблемы.

Одним из вариантов является приложение, которое даёт широкие возможности, ограничено только поставленной целью и фантазией разработчиков. WEB-приложения, мобильные приложения в виде персонального помощника с обратной связью, телеконсультации, сбор данных с помощью опросников и домашних устройств, в том числе российских программ[1], обучение, реабилитация и другие функции уже доступны пациентам. Опубликованные работы показали хорошую приверженность и удовлетворённость пациентов, улучшение способности пациентов к самопомощи, снижение числа повторных госпитализаций по поводу декомпенсации ХСН и смертности от всех причин [38–40].

Отдельно стоит выделить игровую модель. Её активно тестируют как инструмент обучения пациентов, изменения поведения, повышения качества жизни, мотивации и улучшения качества самопомощи. Среди ограничений стоит выделить индивидуальные предпочтения, неравную доступность и компьютерную грамотность. Модель должна отражать реальные жизненные дилеммы, с которыми пациенты сталкиваются в процессе самопомощи. Также необходимо тщательное планирование методов с вознаграждением пациентов, чтобы избежать непредвиденных последствий [41, 42].

Удобными остаются опросники и неинвазивные устройства, подключенные к приложению или телемедицинскому хабу. Одно из главных исследований HERMeS

Рис. 1. Современная модель неинвазивного телемониторинга.

[1] Зингерман Б.В., Демкина А.Е., Фистул И.А., Бородин Р.А. [программа для ЭВМ № 2021613872] Medsenger.Cardio: система дистанционного мониторинга пациентов с сердечно-сосудистыми заболеваниями на основе настраиваемых сценариев, 2021

(Study of heart failure events reduction with remote monitoring and eHealth support) показало, что приложение с функциями обратной видеосвязи, мониторирования АД, массы тела и ответов на опросники снижает частоту смертности от ССЗ и декомпенсаций ХСН на 50 и 64% соответственно, а также уменьшает количество повторных госпитализаций по всем причинам, обращений в медицинские учреждения, смертность от всех причин и ХСН. Особенно у пациентов в «уязвимой фазе» в первые 6 мес. после выписки из стационара по поводу декомпенсации [43].

Набирают популярность и голосовые ассистенты. Альтернатива приложению, с которым не всегда справляются люди пожилого возраста, применение опросников для сбора субъективной и объективной информации в форме общения также заинтересовали исследователей. Продемонстрирована высокая удовлетворённость, но сильная вариабельность ответов и отсутствие связи между тяжестью симптомов и риском повторных госпитализаций подчёркивают необходимость персонифицированного подхода, чтобы обеспечить точность получаемых данных и раскрыть все преимущества [44].

Широкую распространённость получили чат-боты — мини-программы на базе мессенджеров, управляемые текстовыми командами по принципу «вопрос–ответ», подходящие для проведения опросов. Отмечено повышение показателей качества жизни и снижение количества обращений за медицинской помощью при использовании данных методов. Недостатками исследований являются большое разнообразие опросников, малые выборки и короткий период наблюдения [45].

Учитывая значительные экономические и социальные различия, актуальность сохраняют проверенные и недорогие методы. Например, ежемесячные и внеплановые СМС-контакты показали повышение показателей качества жизни, более высокие баллы в опросниках по оказанию самопомощи и приверженности к лечению [46]. А с использованием Канзасского опросника для пациентов с кардиомиопатией (KCCQ), заполняемого онлайн или отправляемого по электронной почте, исследователям удавалось выявлять симптомы ХСН после инфаркта миокарда и определять группу пациентов высокого риска. Среди наиболее важных показателей были нарушение ходьбы, отёки ног и прогрессирование симптомов [47].

Развитие и большое распространение также получили различные гаджеты. Например, датчик для регистрации ЭКГ с акселерометром, определением импеданса и температуры кожи позволял своевременно обнаруживать и с высокой чувствительностью (сравнимой с имплантированными устройствами) прогнозировать ухудшения состояния пациентов [48]. Дистанционное наблюдение за пациентами с ХСН в сельской местности с помощью тонометра и российского устройства КаРе 1.0 для регистрации ЭКГ привело к снижению числа обращений за экстренной медицинской помощью и повторных госпитализаций [49]. Применение тонометра INME-01 позволило сократить число госпитализаций с тенденцией к снижению смертности от ССЗ [50]. Перспективной выглядит оценка жидкости в лёгких. Устройства для определения импеданса и диэлектрических свойств продемонстрировали высокую эффективность, сравнимую или превосходящую другие предикторы (например, N-концевой пропептид натрийуретического гормона (NT-proBNP), масса тела, рентгенография, ФК NYHA, данные аускультации, отёки, давление в ярёмной вене). Сократилась продолжительность госпитализации, снизились число повторных госпитализаций и общая смертность, а также из-за декомпенсации ХСН [51–53]. Устройства только проходят испытания, но со временем станут доступны пациентам, а безопасность и относительная простота использования будут их преимуществом.

Другой метод прогнозирования декомпенсации основан на оценке накопления жидкости в лёгких, гортани, голосовых складках и изменения тембра голоса и дыхания. Пилотное исследование показало, что голос в состоянии эуволемии обладает чистотой, имеет более стабильное произношение, быстрый темп речи с более длинными фразами, чем при декомпенсации, а коэффициент пауз на 14,9% выше при острой сердечной недостаточности независимо от пола, возраста и ФВ, сохранялся у пациентов с низкой выраженностью отёков и одышки, что может быть полезным маркёром ухудшения состояния, особенно при отсутствии типичных клинических признаков. Также показана прямая корреляция с уровнем NT-proBNP [54, 55].

Быстрое развитие телемедицинской реабилитации сопровождается использованием мультимедийного контента, ТМ активности и состояния пациентов с помощью домашних приборов и «умных часов», мотивирующих и подбадривающих сообщений, а также отчётов о проделанной работе, которые высоко оцениваются пациентами по шкалам удобства, принятия, удовлетворённости, что способствует повышению физической активности. Среди недостатков выделяют отсутствие персонализации по индивидуальным целям, физической активности и окружающим условиям. Те, кто изначально был ниже по функциональным возможностям и имел меньше опыта, чаще положительно относились к вмешательству [56, 57]. Однако результаты исследования TELEREH-HF (The telerehabilitation in heart failure patients) не показали различий в смертности и количестве повторных госпитализаций при использовании инвазивного ТМ [58]. Изучение эффективности дистанционного наблюдения с помощью различных методов продолжаются [59].

Новым направлением является внутрибольничный ТМ. Данные показывают, что он не влияет на качество лечения. Только 1 из 9 пациентов выписывают с назначением оптимальной медикаментозной терапии. Необходимы дальнейшая доработка и усовершенствование оповещений, а также дополнительная мотивация врачей [60]. Более подробная информация представлена в Приложении 2.

Несмотря на многообразие технологий ТМ, только 20% из них соответствуют требованиям регуляторов и проводят клинические исследования [61]. Однако с уверенностью можно говорить об активном развитии данного направления и о приобретении им большой значимости в отношении ведения пациентов, что подтверждается актуальными клиническими рекомендациями.

ЗАКЛЮЧЕНИЕ

Неинвазивное дистанционное наблюдение — быстроразвивающееся и перспективное направление, которое берёт своё начало с применения МДВ и доходит до минимального участия медицинских работников. Автоматизация сбора данных и программные методы взаимодействия изначально не оказались эффективными из-за актуальных на сегодняшний день проблем. Однако постепенно формируется единая модель и продолжается поиск эффективных, безопасных и удобных методов. Появление стандартных протоколов дистанционного наблюдения за состоянием здоровья пациентов с ХСН, персонализированный подход, учитывающий все доступные решения на основе характеристик пациента и его предпочтений, приведут к значительному повышению эффективности.

ДОПОЛНИТЕЛЬНАЯ ИНФОРМАЦИЯ

Приложение 1. Основные исследования по неинвазивному дистанционному наблюдению у пациентов с хронической сердечной недостаточностью. doi: 10.17816/DD633033-4221677

Приложение 2. Современные направления неинвазивного дистанционного наблюдения пациентов с хронической сердечной недостаточностью. doi: 10.17816/DD633033-4221678

Источник финансирования. Публикация настоящей работы поддержана Инновационной научной школой Сеченовского Университета.

Конфликт интересов. Авторы декларируют отсутствие явных и потенциальных конфликтов интересов, связанных с публикацией настоящей статьи.

Вклад авторов. Все авторы подтверждают соответствие своего авторства международным критериям ICMJE (все авторы внесли существенный вклад в разработку концепции, проведение поисково-аналитической работы и подготовку статьи, прочли и одобрили финальную версию перед публикацией). Наибольший вклад распределён следующим образом: А.В. Емельянов — обзор литературы, сбор и анализ литературных источников, написание текста и редактирование статьи, оформление иллюстраций; М.В. Кожевникова — концептуализация, методология, руководство, написание текста и редактирование статьи, финансирование проекта; Е.А. Железных — руководство, написание текста и редактирование статьи; А.Л. Панова — обзор литературы, сбор литературных источников, подготовка и написание текста статьи; Е.В. Привалова — обзор литературы, написание текста и редактирование статьи; Ю.Н. Беленков — концептуализация, методология, финансирование проекта.

ADDITIONAL INFORMATION

Appendix 1. The most valuable studies in non-invasive remote monitoring in patient with heart failure. doi: 10.17816/DD633033-4221677

Appendix 2. The modern directions of non-invasive remote monitoring in patient with heart failure. doi: 10.17816/DD633033-4221678

Funding source. This research was funded by Sechenov University Innovative Scientific School.

Competing interests. The authors declare that they have no competing interests.

Authors' contribution. All authors made a substantial contribution to the conception of the work, acquisition, analysis, interpretation of data for the work, drafting and revising the work, final approval of the version to be published and agree to be accountable for all aspects of the work. A.V. Emelianov — literature review, collection and analysis of literary sources, writing the text and editing the article, organization of the figures; M.V. Kozhevnikova — conceptualization, methodology, guidance, writing the text and editing the article, funding acquisition; E.A. Zheleznykh — guidance, writing the text and editing the article; A.L. Panova — literature review, collection of literary sources, preparation and writing of the text of the article; E.V. Privalova — literature review, writing the text and editing the article; Y.N. Belenkov — conceptualization, methodology, funding acquisition.

СПИСОК ЛИТЕРАТУРЫ

1. McDonagh T.A., Metra M., Adamo M., et al.; ESC Scientific Document Group. 2021 ESC Guidelines for the diagnosis and treatment of acute and chronic heart failure // Eur Heart J. 2021. Vol. 42, N 36. P. 3599–3726. doi: 10.1093/eurheartj/ehab368

2. Поляков Д.С., Фомин И.В., Беленков Ю.Н., и др. Хроническая сердечная недостаточность в Российской Федерации: что изменилось за 20 лет наблюдения? Результаты исследования ЭПОХА-ХСН // Кардиология. 2021. Т. 61, № 4. С. 4–14. EDN: WSZNFS doi: 10.18087/cardio.2021.4.n1628

3. Tromp J., Ouwerkerk W., van Veldhuisen D.J., et al. A Systematic review and network meta-analysis of pharmacological treatment of heart failure with reduced ejection fraction // JACC Heart Fail. 2022. Vol. 10, N 2. P. 73–84. doi: 10.1016/j.jchf.2021.09.004

4. Шляхто Е.В., Беленков Ю.Н., Бойцов С.А., и др. Проспективное наблюдательное многоцентровое регистровое исследование пациентов с хронической сердечной недостаточностью в Российской Федерации (ПРИОРИТЕТ-ХСН): обоснование, цели и дизайн исследования // Российский кардиологический журнал. 2023. Т. 28. № 6. С. 7–14. EDN: LKSHVP doi: 10.15829/1560-4071-2023-5456

5. Maddox T.M., Januzzi J.L., Jr, Allen L.A., et al. 2024 ACC Expert consensus decision pathway for treatment of heart failure with reduced ejection fraction: a report of the American College of Cardiology solution set oversight committee // J. Am. Coll. Cardiol. 2024. Vol. 83, N 15. P. 1444–1488. doi: 10.1016/j.jacc.2023.12.024

6. Ruppar T.M., Cooper P.S., Mehr D.R., et al. Medication adherence interventions improve heart failure mortality and readmission rates: systematic review and meta-analysis of controlled trials // J. Am. Heart Assoc. 2016. Vol. 5, N 6. P. e002606. doi: 10.1161/JAHA.115.002606

7. Wu J.R., Moser D.K. Medication adherence mediates the relationship between heart failure symptoms and cardiac event-free survival in patients with heart failure // J. Cardiovasc. Nurs. 2018. Vol. 33, N 1. P. 40–46. doi: 10.1097/JCN.0000000000000427

8. Shah D., Simms K., Barksdale D., Wu J. Improving medication adherence of patients with chronic heart failure: challenges and solutions // Res. Rep. Clin. Cardiol. 2015. Vol. 6. P. 87–95. doi: 10.2147/RRCC.S50658

9. Adamson P.B. Pathophysiology of the transition from chronic compensated and acute decompensated heart failure: new insights from continuous monitoring devices // Curr. Heart Fail. Rep. 2009. Vol. 6, N 4. P. 287–292. doi: 10.1007/s11897-009-0039-z

10. Stevenson L.W., Ross H.J., Rathman L.D., Boehmer J.P. Remote Monitoring for Heart Failure Management at Home // J. Am. Coll. Cardiol. 2023. Vol. 81, N 23. P. 2272–2291. doi: 10.1016/j.jacc.2023.04.010

11. Lindenfeld J., Costanzo M.R., Zile M.R., et al.; GUIDE-HF, CHAMPION, LAPTOP-HF Investigators. Implantable hemodynamic monitors improve survival in patients with heart failure and reduced ejection fraction // J. Am. Coll. Cardiol. 2024. Vol. 83, N 6. P. 682–694. doi: 10.1016/j.jacc.2023.11.030

12. Scholte N.T.B., Gürgöze M.T., Aydin D., et al. Telemonitoring for heart failure: a meta-analysis // Eur. Heart J. 2023. Vol. 44, N 31. P. 2911–2926. doi: 10.1093/eurheartj/ehad280

13. Rich M.W., Beckham V., Wittenberg C., et al. A multidisciplinary intervention to prevent the readmission of elderly patients with congestive heart failure // N. Engl. J. Med. 1995. Vol. 333, N 18. P. 1190–1195. doi: 10.1056/NEJM199511023331806

14. Fonarow G.C., Stevenson L.W., Walden J.A., et al. Impact of a comprehensive heart failure management program on hospital readmission and functional status of patients with advanced heart failure // J. Am. Coll. Cardiol. 1997. Vol. 30, N 3. P. 725–732. doi: 10.1016/s0735-1097(97)00208 8

15. Cline C.M., Israelsson B.Y., Willenheimer R.B., et al. Cost effective management programme for heart failure reduces hospitalisation // Heart. 1998. Vol. 80, N 5. P. 442–446. doi: 10.1136/hrt.80.5.442

16. Gattis W.A., Hasselblad V., Whellan D.J., O'Connor C.M. Reduction in heart failure events by the addition of a clinical pharmacist to the heart failure management team: results of the pharmacist in heart failure assessment recommendation and monitoring (PHARM) Study // Arch. Intern. Med. 1999. Vol. 159, N 16. P. 1939–1945. doi: 10.1001/archinte.159.16.1939

17. McAlister F.A., Stewart S., Ferrua S., McMurray J.J. Multidisciplinary strategies for the management of heart failure patients at high risk for admission // J. Am. Coll. Cardiol. 2004. Vol. 44, N 4. P. 810–819. doi: 10.1016/j.jacc.2004.05.055

18. Cleland J.G., Louis A.A., Rigby A.S., et al.; TEN-HMS Investigators. Noninvasive home telemonitoring for patients with heart failure at high risk of recurrent admission and death // J. Am. Coll. Cardiol. 2005. Vol. 45, N 10. P. 1654–1664. doi: 10.1016/j.jacc.2005.01.050

19. Беленков Ю.Н. Влияние специализированных форм активного амбулаторного ведения на функциональный статус, качество жизни и показатели гемодинамики больных с выраженной сердечной недостаточностью. Результаты Российской программы «ШАНС» // Журнал сердечная недостаточность. 2007. Т. 8, № 3. С. 112–116. EDN: ODSNQP

20. Rotenstein L.S., Holmgren A.J., Downing N. L., Bates D.W. Differences in total and after-hours electronic health record time across ambulatory specialties // JAMA Intern. Med. 2021. Vol. 181, N 6. P. 863–865. doi: 10.1001/jamainternmed.2021.0256

21. Adler-Milstein J., Zhao W., Willard-Grace R., et al. Electronic health records and burnout: time spent on the electronic health record after hours and message volume associated with exhaustion but not with cynicism among primary care clinicians // J. Am. Med. Inform. Assoc. 2020. Vol. 27, N 4. P. 531–538. doi: 10.1093/jamia/ocz220

22. Azizi Z., Broadwin C., Islam S., et al. Digital health interventions for heart failure management in underserved rural areas of the united states: a systematic review of randomized trials // J. Am. Heart Assoc. 2024. Vol. 13, N 2. P. e030956. doi: 10.1161/JAHA.123.030956

23. Klersy C., De Silvestri A., Gabutti G., et al. A meta-analysis of remote monitoring of heart failure patients // J. Am. Coll. Cardiol. 2009. Vol. 54, N 18. P. 1683–1694. doi: 10.1016/j.jacc.2009.08.017

24. Chaudhry S.I., Mattera J.A., Curtis J.P., et al. Telemonitoring in Patients with Heart Failure // N. Engl. J. Med. 2010. Vol. 363, N 24. P. 2301–2309. doi: 10.1056/NEJMoa1010029

25. Koehler F., Winkler S., Schieber M., et al.; TIM-HF Investigators. Impact of remote telemedical management on mortality and hospitalizations in ambulatory patients with chronic heart failure: the telemedical interventional monitoring in heart failure study // Circulation. 2011. Vol. 123, N 17. P. 1873–1880. doi: 10.1161/CIRCULATIONAHA.111.018473

26. Lyngå P., Persson H., Hägg-Martinell A., et al. Weight monitoring in patients with severe heart failure (WISH). A randomized controlled trial // Eur. J. Heart Fail. 2012. Vol. 14, N 4. P. 438–444. doi: 10.1093/eurjhf/hfs023

27. Boyne J.J., Vrijhoef H.J., Crijns H.J., et al.; TEHAF investigators. Tailored telemonitoring in patients with heart failure: results of a multicentre randomized controlled trial // Eur. J. Heart Fail. 2012. Vol. 14, N 7. P. 791–801. doi: 10.1093/eurjhf/hfs058

28. Dendal P., De Keulenaer G., Troisfontaines P., et al. Effect of a telemonitoring-facilitated collaboration between general practitioner and heart failure clinic on mortality and rehospitalization rates in severe heart failure: the TEMA-HF 1 (TElemonitoring in the MAnagement of Heart Failure) study // Eur. J. Heart Fail. 2012. Vol. 14, N 3. P. 333–340. doi: 10.1093/eurjhf/hfr144

29. Inglis S.C., Clark R.A., Dierckx R., et al. Structured telephone support or non-invasive telemonitoring for patients with heart failure // Cochrane Database Syst. Rev. 2015. Vol. 2015, N 10. P. CD007228. doi: 10.1002/14651858.CD007228.pub3

30. Cowie M.R., Bax J., Bruining N., et al. e-Health: a position statement of the European Society of Cardiology // Eur. Heart J. 2016. Vol. 37, N 1. P. 63–66. doi: 10.1093/eurheartj/ehv416

31. Ong M.K., Romano P.S., Edgington S., et al. Effectiveness of remote patient monitoring after discharge of hospitalized patients with heart failure: the better effectiveness after transition–heart Failure (BEAT-HF) Randomized Clinical Trial // JAMA Intern. Med. 2016. Vol. 176, N 3. P. 310–318. doi: 10.1001/jamainternmed.2015.7712

32. Гребенникова А.А., Столяров А.Ю., Лопатин Ю.М. Применение платформы удалённого мониторинга на базе мобильного приложения для повышения приверженности к самопомощи пациентов с хронической сердечной недостаточностью // Кардиология. 2017. Т. 57, № 4S. С. 11–18. EDN: YKUOWF doi: 10.18087/cardio.2413

33. Koehler F., Koehler K., Deckwart O., et al. Efficacy of telemedical interventional management in patients with heart failure (TIM-HF2): a randomised, controlled, parallel-group, unmasked trial // The Lancet. 2018. Vol. 392, N 10152. P. 1047–1057. doi: 10.1016/S0140-6736(18)31880-4

34. Мареев Ю.В., Зинченко А.О., Мясников Р.П., и др. Применение телеметрии у больных с хронической сердечной недостаточностью // Кардиология. 2019. Т. 59, № 9S. С. 4–15. EDN: ISWIAY doi: 10.18087/cardio.n530

35. Zhu Y., Gu X., Xu C. Effectiveness of telemedicine systems for adults with heart failure: a meta-analysis of randomized controlled trials // Heart Fail. Rev. 2020. Vol. 25, N 2. P. 231–243. doi: 10.1007/s10741-019-09801-5

36. Tersalvi G., Winterton D., Cioffi G.M., et al. Telemedicine in heart failure during COVID-19: a step into the future // Front. Cardiovasc. Med. 2020. Vol. 7. P. 612818. doi: 10.3389/fcvm.2020.612818

37. Насонова С.Н., Лаптева А.Е., Жиров И.В., и др. Дистанционный мониторинг пациентов с сердечной недостаточностью в реальной клинической практике // Кардиология. 2021. Т. 61, № 8. С. 76–86. EDN: GRIBYY doi: 10.18087/cardio.2021.8.n1683

38. Yokota T., Fukushima A., Tsuchihashi-Makaya M., et al. The AppCare-HF randomized clinical trial: a feasibility study of a novel self-care support mobile app for individuals with chronic heart failure // Eur. Heart J. - Digit. Health. 2023. Vol. 4, N 4. P. 325–336. doi: 10.1093/ehjdh/ztad032

39. Rao V.N., Kaltenbach L.A., Granger B.B., et al. The Association of Digital Health Application use with heart failure care and outcomes: insights from CONNECT-HF // J. Card. Fail. 2022. Vol. 28, N 10. P. 1487–1496. doi: 10.1016/j.cardfail.2022.07.050

40. Агапов В.В., Кудряшов Ю.Ю., Грайфер И.В., Самитин В.В. Разработка и внедрение системы телемониторинга хронической сердечной недостаточности: опыт одного центра // Кардиология. 2022. Т. 62, № 5. С. 45–52. EDN: BHAITY doi: 10.18087/cardio.2022.5.n1825

41. Radhakrishnan K., Julien C., O'Hair M., et al. Sensor-controlled digital game for heart failure self-management: protocol for a randomized controlled trial // JMIR Res. Protoc. 2023. Vol. 12. P. e45801. doi: 10.2196/45801

42. Lukey A., Mackay M., Hasan K., Rush K.L. Clinical perspectives on the development of a gamified heart failure patient education web site // CIN Comput. Inform. Nurs. 2023. Vol. 41, N 8. P. 615–620. doi: 10.1097/CIN.0000000000000983

43. Yun S., Enjuanes C., Cobo M. et al. Effect on cardiovascular mortality and worsening heart failure of mHealth solutions combining telemonitoring and teleintervention: results of the HERMeS multicentre, randomised, controlled trial. In: Heart Failure; 2023 May 20–23; Prague. Unpublished.

44. Shara N., Bjarnadottir M.V., Falah N., et al. Voice activated remote monitoring technology for heart failure patients: Study design, feasibility and observations from a pilot randomized control trial // PLOS ONE. 2022. Vol. 17, N 5. P. e0267794. doi: 10.1371/journal.pone.0267794

45. Емельянов А.В., Железных Е.А., Кожевникова М.В., и др. Качество жизни и приверженность лечению у пациентов с хронической сердечной недостаточностью, находящихся на удалённом наблюдении с помощью чат-бота, по сравнению с группой стандартного наблюдения в течение 3 месяцев // Digital Diagnostics. 2023. Т. 4, № 1S. С. 53–56. EDN: PPGJTP doi: 10.17816/DD430343

46. Пырикова Н.В., Мозгунов Н.А., Осипова И.В. Результаты пилотного дистанционного мониторинга пациентов с хронической сердечной недостаточностью // Кардиоваскулярная терапия и профилактика. 2022. Т. 21, № 6. С. 42–51. EDN: ROTHHY doi: 10.15829/1728-8800-2022-3151

47. Wohlfahrt P., Jenča D., Melenovský V., et al. Remote heart failure symptoms assessment after myocardial infarction identifies patients at risk for death // J. Am. Heart Assoc. 2024. Vol. 13, N 2. P. e032505. doi: 10.1161/JAHA.123.032505

48. Stehlik J., Schmalfuss C., Bozkurt B., et al. Continuous wearable monitoring analytics predict heart failure hospitalization: the LINK-HF multicenter study // Circ. Heart Fail. 2020. Vol. 13, N 3. P. e006513. doi: 10.1161/CIRCHEARTFAILURE.119.006513

49. Потапов А.П., Ярцев С.Е., Лагутова Е.А. Дистанционное наблюдение за пациентами с хронической сердечной недостаточностью с применением телемониторинга АД и ЭКГ // Российский журнал телемедицины и электронного здравоохранения. 2021. Т. 7, № 3. С. 42–51. EDN: OFOTQN doi: 10.29188/2712-9217-2021-7-3-42-51

50. Гаранин А.А., Муллова И.С., Шкаева О.В., и др. Амбулаторный дистанционный мониторинг пациентов, выписанных из отделения неотложной кардиологии // Российский кардиологический журнал. 2022. Т. 27, № 3S. С. 8–15. EDN: BIRQPJ doi: 10.15829/1560-4071-2022-5072

51. Kleiner Shochat M., Fudim M., Shotan A., et al. Prediction of readmissions and mortality in patients with heart failure: lessons from the IMPEDANCE-HF extended trial // ESC Heart Fail. 2018. Vol. 5, N 5. P. 788–799. doi: 10.1002/ehf2.12330

52. Abraham W.T., Anker S., Burkhoff D., et al. Primary results of the sensible medical innovations lung fluid status monitor allows reducing readmission rate of heart failure patients (smile) trial // J. Card. Fail. 2019. Vol. 25, N 11. P. 938. doi: 10.1016/j.cardfail.2019.11.007

53. Bensimhon D., Alali S.A., Curran L., et al. The use of the reds noninvasive lung fluid monitoring system to assess readiness for discharge in patients hospitalized with acute heart failure: A pilot study // Heart Lung. 2021. Vol. 50, N 1. P. 59–64. doi: 10.1016/j.hrtlng.2020.07.003

54. Murton O.M., Dec G.W., Hillman R.E., et al. Acoustic voice and speech biomarkers of treatment status during hospitalization for acute decompensated heart failure // Appl. Sci. 2023. Vol. 13, N 3. P. 1827. doi: 10.3390/app13031827

55. Schöbi D., Zhang Y.P., Kehl J., et al. Evaluation of speech and pause alterations in patients with acute and chronic heart failure // J. Am. Heart Assoc. 2022. Vol. 11, N 21. P. e027023. doi: 10.1161/JAHA.122.027023

56. Atluri N., Mishra S.R., Anderson T., et al. Acceptability of a text message-based mobile health intervention to promote physical activity in cardiac rehabilitation enrollees: a qualitative substudy of participant perspectives // J. Am. Heart Assoc. 2024. Vol. 13, N 2. P. e030807. doi: 10.1161/JAHA.123.030807

57. Rossetto F., Borgnis F., Isernia S., et al. System integrated digital empowering and telerehabilitation to promote patient activation and well-being in chronic disabilities: a usability and acceptability study // Front. Public Health. 2023. Vol. 11. P. 1154481. doi: 10.3389/fpubh.2023.1154481

58. Piotrowicz E., Pencina M.J., Opolski G., et al. Effects of a 9-week hybrid comprehensive telerehabilitation program on long-term outcomes in patients with heart failure: the telerehabilitation in heart failure patients (TELEREH-HF) randomized clinical trial // JAMA Cardiol. 2020. Vol. 5, N 3. P. 300–308. doi: 10.1001/jamacardio.2019.5006

59. Dinesen B., Hansen E.T., Refsgaard J., et al. «Future patient II» telerehabilitation for patients with heart failure: protocl for a randomized controlled trial // Int. J. Cardiol. Cardiovasc. Risk Prev. 2024. Vol. 20. P. 200239. doi: 10.1016/j.ijcrp.2024.200239

60. Ghazi L., Yamamoto Y., Fuery M., et al. Electronic health record alerts for management of heart failure with reduced ejection fraction in hospitalized patients: the PROMPT-AHF trial // Eur. Heart J. 2023. Vol. 44, N 40. P. 4233–4242. doi: 10.1093/eurheartj/ehad512

61. Day S., Shah V., Kaganoff S., et al. Assessing the clinical robustness of digital health startups: cross-sectional observational analysis // J. Med. Internet Res. 2022. Vol. 24, N 6. P. e37677. doi: 10.2196/37677

REFERENCES

1. McDonagh TA, Metra M, Adamo M, et al.; ESC Scientific Document Group. 2021 ESC Guidelines for the diagnosis and treatment of acute and chronic heart failure. *Eur Heart J.* 2021;42(36):3599–3726. doi: 10.1093/eurheartj/ehab368

2. Polyakov DS, Fomin IV, Belenkov YuN, et al. Chronic heart failure in the Russian Federation: what has changed over 20 years of follow-up? Results of the EPOCH-CHF study. *Kardiologiia.* 2021;61(4):4–14. EDN: WSZNFS doi: 10.18087/cardio.2021.4.n1628

3. Tromp J, Ouwerkerk W, van Veldhuisen DJ, et al. A Systematic review and network meta-analysis of pharmacological treatment of heart failure with reduced ejection fraction // *JACC Heart Fail.* 2022;10(2):73–84. doi: 10.1016/j.jchf.2021.09.004

4. Shlyakhto EV, Belenkov YuN, Boytsov SA, et al. Prospective observational multicenter registry study of patients with heart failure in the Russian Federation (PRIORITET-CHF): rationale, objectives and design of the. *Russian Journal of Cardiology.* 2023;28(6):7–14. EDN: LKSHVP doi: 10.15829/1560-4071-2023-5456

5. Maddox TM, Januzzi JL, Jr, Allen LA, et al. 2024 ACC Expert consensus decision pathway for treatment of heart failure with reduced ejection fraction: a report of the American College of Cardiology solution set oversight committee. *J. Am. Coll. Cardiol.* 2024;83(15):1444–1488. doi: 10.1016/j.jacc.2023.12.024

6. Ruppar TM, Cooper PS, Mehr DR, et al. Medication adherence interventions improve heart failure mortality and readmission rates: systematic review and meta-analysis of controlled trials. *J. Am. Heart Assoc.* 2016;5(6):e002606. doi: 10.1161/JAHA.115.002606

7. Wu JR, Moser DK. Medication adherence mediates the relationship between heart failure symptoms and cardiac event-free survival in patients with heart failure. *J. Cardiovasc. Nurs.* 2018;33(1):40–46. doi: 10.1097/JCN.0000000000000427

8. Shah D, Simms K, Barksdale D, Wu J. Improving medication adherence of patients with chronic heart failure: challenges and solutions. *Res. Rep. Clin. Cardiol.* 2015;6:87–95. doi: 10.2147/RRCC.S50658

9. Adamson PB. Pathophysiology of the transition from chronic compensated and acute decompensated heart failure: new insights from continuous monitoring devices. *Curr. Heart Fail. Rep.* 2009;6(4):287–292. doi: 10.1007/s11897-009-0039-z

10. Stevenson LW, Ross HJ, Rathman LD, Boehmer JP. Remote monitoring for heart failure management at home. *J. Am. Coll.* Cardiol. 2023;81(23):2272–2291. doi: 10.1016/j.jacc.2023.04.010

11. Lindenfeld J, Costanzo MR, Zile MR, et al.; GUIDE-HF, CHAMPION, LAPTOP-HF Investigators. Implantable hemodynamic monitors improve survival in patients with heart failure and reduced ejection fraction. *J. Am. Coll. Cardiol.* 2024;83(6):682–694. doi: 10.1016/j.jacc.2023.11.030

12. Scholte NTB, Gürgöze MT, Aydin D, et al. Telemonitoring for heart failure: a meta-analysis. *Eur. Heart J.* 2023;44(31):2911–2926. doi: 10.1093/eurheartj/ehad280

13. Rich MW, Beckham V, Wittenberg C, et al. A multidisciplinary intervention to prevent the readmission of elderly patients with congestive heart failure. *N. Engl. J. Med.* 1995;333(18):1190–1195. doi: 10.1056/NEJM199511023331806

14. Fonarow GC, Stevenson LW, Walden JA, et al. Impact of a comprehensive heart failure management program on hospital readmission and functional status of patients with advanced heart failure. *J. Am. Coll. Cardiol.* 1997;30(3):725–732. doi: 10.1016/s0735-1097(97)00208 8

15. Cline CM, Israelsson BY, Willenheimer RB, et al. Cost effective management programme for heart failure reduces hospitalization. *Heart.* 1998;80(5):442–446. doi: 10.1136/hrt.80.5.442

16. Gattis WA, Hasselblad V, Whellan DJ, O'Connor CM. Reduction in heart failure events by the addition of a clinical pharmacist to the heart failure management team: results of the pharmacist in heart failure assessment recommendation and monitoring (PHARM) Study. *Arch. Intern. Med.* 1999;159(16):1939–1945. doi: 10.1001/archinte.159.16.1939

17. McAlister FA, Stewart S, Ferrua S, McMurray JJ. Multidisciplinary strategies for the management of heart failure patients at high risk for admission. *J. Am. Coll. Cardiol.* 2004;44(4):810–819. doi: 10.1016/j.jacc.2004.05.055

18. Cleland JG, Louis AA, Rigby AS, et al.; TEN-HMS Investigators. Noninvasive home telemonitoring for patients with heart failure at high risk of recurrent admission and death. *J. Am. Coll. Cardiol.* 2005;45(10):1654–1664. doi: 10.1016/j.jacc.2005.01.050

19. Belenkov YuN. Effect of specialized forms of active outpatient management on the functional status, quality of life and hemodynamic parameters in patients with advanced heart failure. Results of the Russian Program «CHANCE». *Russ Heart Fail J.* 2007;8(3):112–116. EDN: ODSNQP

20. Rotenstein LS, Holmgren AJ, Downing N L, Bates DW. Differences in total and after-hours electronic health record time across ambulatory specialties. *JAMA Intern. Med.* 2021;181(6):863–865. doi: 10.1001/jamainternmed.2021.0256

21. Adler-Milstein J, Zhao W, Willard-Grace R, et al. Electronic health records and burnout: time spent on the electronic health record after hours and message volume associated with exhaustion but not with cynicism among primary care clinicians. *J. Am. Med. Inform. Assoc.* 2020;27(4):531–538. doi: 10.1093/jamia/ocz220

22. Azizi Z, Broadwin C, Islam S, et al. Digital health interventions for heart failure management in underserved rural areas of the united states: a systematic review of randomized trials. *J. Am. Heart Assoc.* 2024;13(2):e030956. doi: 10.1161/JAHA.123.030956

23. Klersy C, De Silvestri A, Gabutti G, et al. A meta-analysis of remote monitoring of heart failure patients. *J. Am. Coll. Cardiol.* 2009;54(18):1683–1694. doi: 10.1016/j.jacc.2009.08.017

24. Chaudhry SI, Mattera JA, Curtis JP, et al. Telemonitoring in Patients with Heart Failure. *N. Engl. J. Med.* 2010;363(24):2301–2309. doi: 10.1056/NEJMoa1010029

25. Koehler F, Winkler S, Schieber M, et al.; TIM-HF Investigators. Impact of remote telemedical management on mortality and hospitalizations in ambulatory patients with chronic heart failure: the telemedical interventional monitoring in heart failure study. *Circulation.* 2011;123(17):1873–1880. doi: 10.1161/CIRCULATIONAHA.111.018473

26. Lyngå P, Persson H, Hägg-Martinell A, et al. Weight monitoring in patients with severe heart failure (WISH). A randomized controlled trial. *Eur. J. Heart Fail.* 2012;14(4):438–444. doi: 10.1093/eurjhf/hfs023

27. Boyne JJ, Vrijhoef HJ, Crijns HJ, et al.; TEHAF investigators. Tailored telemonitoring in patients with heart failure: results of a multicentre randomized controlled trial. *Eur. J. Heart Fail.* 2012;14(7):791–801. doi: 10.1093/eurjhf/hfs058

28. Dendal P, De Keulenaer G, Troisfontaines P, et al. Effect of a telemonitoring-facilitated collaboration between general practitioner and heart failure clinic on mortality and rehospitalization rates in severe heart failure: the TEMA-HF 1 (TElemonitoring

in the MAnagement of Heart Failure) study. *Eur. J. Heart Fail.* 2012;14(3):333–340. doi: 10.1093/eurjhf/hfr144

29. Inglis SC, Clark RA, Dierckx R, et al. Structured telephone support or non-invasive telemonitoring for patients with heart failure. *Cochrane Database Syst. Rev.* 2015;2015(10):CD007228. doi: 10.1002/14651858.CD007228.pub3

30. Cowie MR, Bax J, Bruining N, et al. e-Health: a position statement of the European Society of Cardiology. *Eur. Heart J.* 2016;37(1):63–66. doi: 10.1093/eurheartj/ehv416

31. Ong MK, Romano PS, Edgington S, et al. Effectiveness of remote patient monitoring after discharge of hospitalized patients with heart failure: the better effectiveness after transition–heart Failure (BEAT-HF) Randomized Clinical Trial. *JAMA Intern. Med.* 2016;176(3):310–318. doi: 10.1001/jamainternmed.2015.7712

32. Grebennikova AA, Stoliarov AU, Lopatin YuM. The use of platform for remote monitoring on the base of mobile app for improving self-care in patients with chronic heart failure. *Kardiologiia.* 2017;57(4S):11–18. EDN: YKUOWF doi: 10.18087/cardio.2413

33. Koehler F, Koehler K, Deckwart O, et al. Efficacy of telemedical interventional management in patients with heart failure (TIM-HF2): a randomised, controlled, parallel-group, unmasked trial. *The Lancet.* 2018;392(10152):1047–1057. doi: 10.1016/S0140-6736(18)31880-4

34. Mareev YuV, Zinchenko AO, Myasnikov RP, et al. Telemonitoring in patients with chronic heart failure. *Kardiologiia.* 2019;59(9S):4–15. EDN: ISWIAY doi: 10.18087/cardio.n530

35. Zhu Y, Gu X, Xu C Effectiveness of telemedicine systems for adults with heart failure: a meta-analysis of randomized controlled trials. *Heart Fail. Rev.* 2020;25(2):231–243. doi: 10.1007/s10741-019-09801-5

36. Tersalvi G, Winterton D, Cioffi GM, et al. Telemedicine in heart failure during COVID-19: a step into the future. *Front. Cardiovasc. Med.* 2020;7:612818. doi: 10.3389/fcvm.2020.612818

37. Nasonova SN, Lapteva AE, Zhirov IV, et al. Remote monitoring of patients with heart failure in real clinical practice. *Kardiologiia.* 2021;61(8):76–86. (In Russ.) EDN: GRIBYY doi: 10.18087/cardio.2021.8.n1683

38. Yokota T, Fukushima A, Tsuchihashi-Makaya M, et al. The AppCare-HF randomized clinical trial: a feasibility study of a novel self-care support mobile app for individuals with chronic heart failure. *Eur. Heart J. - Digit. Health.* 2023;4(4):325–336. doi: 10.1093/ehjdh/ztad032

39. Rao VN, Kaltenbach LA, Granger BB, et al. The Association of Digital Health Application use with heart failure care and outcomes: insights from CONNECT-HF. *J. Card. Fail.* 2022;28(10):1487–1496. doi: 10.1016/j.cardfail.2022.07.050

40. Agapov VV, Kudryashov YuY, Graifer IV, Samitin VV. Development and implementation of a heart failure telemonitoring system: the single centre experience. *Kardiologiia.* 2022;62(5):45–52. EDN: BHAITY doi: 10.18087/cardio.2022.5.n1825

41. Radhakrishnan K, Julien C, O'Hair M, et al. Sensor-controlled digital game for heart failure self-management: protocol for a randomized controlled trial. *JMIR Res. Protoc.* 2023;12:e45801. doi: 10.2196/45801

42. Lukey A, Mackay M, Hasan K, Rush KL. Clinical perspectives on the development of a gamified heart failure patient education web site. *CIN Comput. Inform. Nurs.* 2023;41(8):615–620. doi: 10.1097/CIN.0000000000000983

43. Yun S, Enjuanes C, Cobo M, et al. Effect on cardiovascular mortality and worsening heart failure of mHealth solutions combining telemonitoring and teleintervention: results of the HERMeS multicentre, randomised, controlled trial. In: *Heart Failure*; 2023 May 20–23; Prague. Unpublished.

44. Shara N, Bjarnadottir MV, Falah N, et al. Voice activated remote monitoring technology for heart failure patients: Study design, feasibility and observations from a pilot randomized control trial. *PLOS ONE.* 2022;17(5):e0267794. doi: 10.1371/journal.pone.0267794

45. Emelianov AV, Zheleznykh EA, Kozhevnikova MV, et al. Quality of life and adherence to therapy in patients with chronic heart failure who were remotely monitored by chatbot compared to the standard follow-up group for 3 months. *Digital Diagnostics.* 2023;4(1S):53–56. EDN: PPGJTP doi: 10.17816/DD430343

46. Pyrikova NV, Mozgunov NA, Osipova IV. Results of pilot remote monitoring of heart failure patients. *Cardiovascular Therapy and Prevention.* 2022;21(6):42–51. EDN: ROTHHY doi: 10.15829/1728-8800-2022-3151

47. Wohlfahrt P, Jenča D, Melenovský V, et al. Remote heart failure symptoms assessment after myocardial infarction identifies patients at risk for death. *J. Am. Heart Assoc.* 2024;13(2):e032505. doi: 10.1161/JAHA.123.032505

48. Stehlik J, Schmalfuss C, Bozkurt B, et al. Continuous wearable monitoring analytics predict heart failure hospitalization: the LINK-HF multicenter study. *Circ. Heart Fail.* 2020;13(3):e006513. doi: 10.1161/CIRCHEARTFAILURE.119.006513

49. Potapov AP, Yartsev SE, Lagutova EA. Remote monitoring of patients with chronic heart failure using blood pressure telemonitoring and ECG. *Russian Journal of Telemedicine and E-Health.* 2021;7(3):42–51. EDN: OFOTQN doi: 10.29188/2712-9217-2021-7-3-42-51

50. Garanin AA, Mullova IS, Shkaeva OV, et al. Remote monitoring of outpatients discharged from the emergency cardiac care department. *Russian Journal of Cardiology.* 2022;27(3S):8–15. EDN: BIRQPJ doi: 10.15829/1560-4071-2022-5072

51. Kleiner Shochat M, Fudim M, Shotan A, et al. Prediction of readmissions and mortality in patients with heart failure: lessons from the IMPEDANCE-HF extended trial. *ESC Heart Fail.* 2018;5(5):788–799. doi: 10.1002/ehf2.12330

52. Abraham WT, Anker S, Burkhoff D, et al. Primary results of the sensible medical innovations lung fluid status monitor allows reducing readmission rate of heart failure patients (smile) trial. *J. Card. Fail.* 2019;25(11):938. doi: 10.1016/j.cardfail.2019.11.007

53. Bensimhon D, Alali SA, Curran L, et al. The use of the reds noninvasive lung fluid monitoring system to assess readiness for discharge in patients hospitalized with acute heart failure: A pilot study. *Heart Lung.* 2021;50(1):59–64. doi: 10.1016/j.hrtlng.2020.07.003

54. Murton OM, Dec GW, Hillman RE, et al. Acoustic voice and speech biomarkers of treatment status during hospitalization for acute decompensated heart failure. *Appl. Sci.* 2023;13(3):1827. doi: 10.3390/app13031827

55. Schöbi D, Zhang YP, Kehl J, et al. Evaluation of speech and pause alterations in patients with acute and chronic heart failure. *J. Am. Heart Assoc.* 2022;11(21):e027023. doi: 10.1161/JAHA.122.027023

56. Atluri N, Mishra SR, Anderson T, et al. Acceptability of a text message-based mobile health intervention to promote physical activity in cardiac rehabilitation enrollees: a qualitative substudy of participant perspectives. *J. Am. Heart Assoc.* 2024;13(2):e030807. doi: 10.1161/JAHA.123.030807

57. Rossetto F, Borgnis F, Isernia S, et al. System integrated digital empowering and telerehabilitation to promote patient activation and well-being in chronic disabilities: a usability and acceptability study. *Front. Public Health.* 2023;11:1154481. doi: 10.3389/fpubh.2023.1154481

58. Piotrowicz E, Pencina MJ, Opolski G, et al. Effects of a 9-week hybrid comprehensive telerehabilitation program on long-term outcomes in patients with heart failure: the telerehabilitation in heart failure patients (TELEREH-HF) randomized clinical trial. *JAMA Cardiol.* 2020;5(3):300–308. doi: 10.1001/jamacardio.2019.5006

59. Dinesen B, Hansen ET, Refsgaard J, et al. «Future patient II» telerehabilitation for patients with heart failure: protocl for a randomized controlled trial. *Int. J. Cardiol. Cardiovasc. Risk Prev.* 2024;20:200239. doi: 10.1016/j.ijcrp.2024.200239

60. Ghazi L, Yamamoto Y, Fuery M, et al. Electronic health record alerts for management of heart failure with reduced ejection fraction in hospitalized patients: the PROMPT-AHF trial. *Eur. Heart J.* 2023;44(40):4233–4242. doi: 10.1093/eurheartj/ehad512

61. Day S, Shah V, Kaganoff S, et al. Assessing the clinical robustness of digital health startups: cross-sectional observational analysis. *J. Med. Internet Res.* 2022;24(6):e37677. doi: 10.2196/37677

ОБ АВТОРАХ

*** Емельянов Алексей Владимирович;**
адрес: Россия, 119435, Москва, ул. Большая Пироговская, д. 6, стр. 1;
ORCID: 0000-0002-4748-8029;
eLibrary SPIN: 4346-1475;
e-mail: emelyanow.alexei@yandex.ru

Кожевникова Мария Владимировна, канд. мед. наук;
ORCID: 0000-0003-4778-7755;
eLibrary SPIN: 8501-9812;
e-mail: kozhevnikova-m@inbox.ru

Железных Елена Анатольевна, канд. мед. наук;
ORCID: 0000-0002-2596-192X;
eLibrary SPIN: 2941-4875;
e-mail: elenavlvp@gmail.com

Панова Анастасия Леонидовна;
ORCID: 0009-0000-9543-5282;
e-mail: lanaer@rambler.ru

Привалова Елена Витальевна, д-р мед. наук, профессор;
ORCID: 0000-0001-6675-7557;
e-mail: ev_privalova@mail.ru

Беленков Юрий Никитич, д-р мед. наук, академик РАН;
ORCID: 0000-0002-3014-6129;
eLibrary SPIN: 5661-4691;
e-mail: ynbelenkov@gmail.com

AUTHORS' INFO

*** Aleksei V. Emelianov,** MD;
address: 6 bldg. 1 Bolshaya Pirogovskaya str., 119435, Moscow, Russia;
ORCID: 0000-0002-4748-8029;
eLibrary SPIN: 4346-1475;
e-mail: emelyanow.alexei@yandex.ru

Maria V. Kozhevnikova, MD, Cand. Sci. (Medicine);
ORCID: 0000-0003-4778-7755;
eLibrary SPIN: 8501-9812;
e-mail: kozhevnikova-m@inbox.ru

Elena A. Zheleznykh, MD, Cand. Sci. (Medicine);
ORCID: 0000-0002-2596-192X;
eLibrary SPIN: 2941-4875;
e-mail: elenavlvp@gmail.com

Anastasia L. Panova, MD;
ORCID: 0009-0000-9543-5282;
e-mail: lanaer@rambler.ru

Elena V. Privalova, MD, Dr. Sci. (Medicine), Professor;
ORCID: 0000-0001-6675-7557;
e-mail: ev_privalova@mail.ru

Yuri N. Belenkov, MD, Dr. Sci. (Medicine), Academician of the Russian Academy of Sciences;
ORCID: 0000-0002-3014-6129;
eLibrary SPIN: 5661-4691;
e-mail: ynbelenkov@gmail.com

* Автор, ответственный за переписку / Corresponding author

DOI: https://doi.org/10.17816/DD632499

Цифровой стетоскоп — новая эра аускультации

А.А. Гаранин, О.Ю. Айдумова, А.О. Рубаненко, Е.Г. Бибикова

Самарский государственный медицинский университет, Самара, Россия

АННОТАЦИЯ

В статье представлен обзор современных электронных и цифровых стетоскопов. Проведён анализ публикаций за последние 10 лет с использованием поисковых систем eLIBRARY.ru, PubMed, Google Scholar по ключевым словам: «аускультация», «электронный стетоскоп», «цифровой стетоскоп», «телемедицина». Рассмотрены новые возможности аускультации при использовании цифровых стетоскопов. Даны краткие характеристики изделий наиболее востребованных на рынке производителей. Повышение функционала и универсальности цифрового стетоскопа (возможность анализировать звуки сердца, лёгких, кишечника и других органов), а также улучшение шумоподавления и фильтрации полученного звука позволят сделать цифровые стетоскопы ещё более привлекательными для использования. По мере решения этих задач цифровой стетоскоп определённо станет незаменимым инструментом в диагностике, мониторинге и лечении заболеваний, а также самоконтроле пациентов. Перспективным направлением использования современных моделей цифровых стетоскопов является телемониторинг пациентов с заболеваниями сердечно-сосудистой и дыхательной систем. Особенно важна оценка аускультативной картины пациентов в динамике, при длительном наблюдении, что может способствовать раннему выявлению осложнений и декомпенсаций различных хронических неинфекционных заболеваний, например хронической обструктивной болезни лёгких, бронхиальной астмы, инфаркта миокарда и т.д.

Ключевые слова: аускультация; электронный стетоскоп; цифровой стетоскоп; телемедицина.

Как цитировать:
Гаранин А.А., Айдумова О.Ю., Рубаненко А.О., Бибикова Е.Г. Цифровой стетоскоп — новая эра аускультации // Digital Diagnostics. 2024. Т. 5, № 4. С. 808–818. DOI: https://doi.org/10.17816/DD632499

Рукопись получена: 22.05.2024 **Рукопись одобрена:** 06.06.2024 **Опубликована online:** 05.11.2024

ЭКО • ВЕКТОР

Статья доступна по лицензии CC BY-NC-ND 4.0 International
© Эко-Вектор, 2024

DOI: https://doi.org/10.17816/DD632499

Digital stethoscope: a new era of auscultation

Andrey A. Garanin, Olesya Yu. Aydumova, Anatoly O. Rubanenko, Elena G. Bibikova

Samara State Medical University, Samara, Russia

ABSTRACT

The article reviews modern electronic and digital stethoscopes. The publications of the last 10 years were analyzed using eLIBRARY.ru, PubMed, Google Scholar with “аускультация” (“auscultation”), “электронный стетоскоп” (“electronic stethoscope”), “цифровой стетоскоп” (“digital stethoscope”), and “телемедицина” (“telemedicine”) keywords. New ways to auscultate using digital stethoscopes were considered. Products from the most popular manufacturers were briefly characterized. Improved functionality and versatility of a digital stethoscope (ability to evaluate heart, lung, bowel, and other organ sounds), noise reduction and sound filtering make digital stethoscopes an even more attractive tool. If these challenges are met, a digital stethoscope will undoubtedly become an indispensable tool in the diagnosis, monitoring and treatment of diseases and in patient self-monitoring. Telemonitoring of patients with cardiovascular and respiratory diseases is a promising area of application for modern models of digital stethoscopes. Auscultation is especially important to evaluate changes during long-term follow-up, for early detection of complications and decompensated chronic non-infectious diseases such as chronic obstructive pulmonary disease, asthma, myocardial infarction, etc.

Keywords: auscultation; electronic stethoscope; digital stethoscope; telemedicine.

To cite this article:
Garanin AA, Aydumova OYu, Rubanenko AO, Bibikova EG. Digital stethoscope: a new era of auscultation. *Digital Diagnostics.* 2024;5(4):808–818. DOI: https://doi.org/10.17816/DD632499

Received: 22.05.2024 **Accepted:** 06.06.2024 **Published online:** 05.11.2024

ECO•VECTOR

Article can be used under the CC BY-NC-ND 4.0 International License
© Eco-Vector, 2024

DOI: https://doi.org/10.17816/DD632499

数字听诊器 — 听诊新时代

Andrey A. Garanin, Olesya Yu. Aydumova, Anatoly O. Rubanenko, Elena G. Bibikova

Samara State Medical University, Samara, Russia

摘要

本文对现代电子和数字听诊器进行了概述。文章通过eLIBRARY.ru、PubMed、Google Scholar等搜索引擎，以 “听诊”、“电子听诊器”、“数字听诊器”、“远程医疗” 为关键词，对过去10年的发表文章进行了分析。 研究了使用数字听诊器进行听诊的新的可能性。给出了市场上最受欢迎的制造商的产品简介。数字听诊器功能的增强和多功能性（能够分析心脏、肺、肠和其他器官的声音），以及改进降噪和对接收声音的过滤，将使数字听诊器更具使用吸引力。随着这些挑战的解决，数字听诊器必将成为疾病诊断、监测、治疗，以及患者自我监控不可替代的工具。对心血管和呼吸系统疾病患者进行远程监控是使用现代数字听诊器的一个很有前景的发展方向。尤其重要的是，在长期随访过程中对患者的听诊情况进行动态评估，这有助于及早发现各种慢性非传染性疾病的并发症和失代偿，如慢性阻塞性肺病、支气管哮喘、心肌梗死等等。

关键词：听诊；电子听诊器；数字听诊器；远程医疗。

引用本文：
Garanin AA, Aydumova OYu, Rubanenko AO, Bibikova EG. 数字听诊器 — 听诊新时代. *Digital Diagnostics.* 2024;5(4):808–818.
DOI: https://doi.org/10.17816/DD632499

收到：22.05.2024 **接受：**06.06.2024 **发布日期：**05.11.2024

ECO•VECTOR

Article can be used under the CC BY-NC-ND 4.0 International License
© Eco-Vector, 2024

ВВЕДЕНИЕ

Одним из важнейших этапов объективного осмотра пациента является аускультация звуковых явлений, сопровождающих работу внутренних органов. Опосредованную аускультацию применяют почти 200 лет, с момента создания первого стетоскопа Р. Лаэннеком в 1816 году. Предложенная им воронка с мембраной позволила усилить громкость звуковых сигналов. В 1940 году М. Раппапорт и Х. Спрэг усовершенствовали строение стетоскопа, предложив двустороннюю головку с комбинацией воронки и мембраны [1]. Долгое время стетоскоп не менял своего облика.

Простота использования, экономичность и широкая доступность делают классический стетоскоп популярным среди работников здравоохранения [2]. Следует отметить, что, несмотря на простоту и надёжность метода классической аускультации, он имеет ряд недостатков. В первую очередь, это наличие искажений передаваемых звуковых сигналов, связанное с акустическими свойствами головки стетоскопа, гибкостью стенок звукопровода, а также с индивидуальными особенностями пациента (толщина грудной клетки). Кроме того, восприятие звука носит субъективный характер и зависит от возраста и опыта исследователя [3, 4]. Наконец, при классической аускультации остаётся недоступным анализ звуковых явлений другими специалистами без участия пациента, а полученные данные безвозвратно утрачиваются [5]. Это создаёт сложности при консультировании пациентов с применением телемедицинских технологий, при дистанционном мониторинге и анализе физикальных данных пациента в спорных ситуациях и в судебной практике [6].

Пандемия COVID-19 также показала необходимость разработки нового подхода к аускультации с применением стетоскопов, которые могли бы обеспечить дистанционный мониторинг и минимизировать риск заражения медицинского работника при обследовании пациента [7].

ЭЛЕКТРОННЫЙ СТЕТОСКОП

Новые возможности аускультации появились с созданием электронного стетоскопа. Электронный стетоскоп состоит из трёх модулей: сбора данных, предварительной обработки и преобразования сигнала. Модуль сбора данных обеспечивает фильтрацию, буферизацию и усиление прослушиваемых звуков, а также преобразование акустического сигнала в цифровой. Модуль предварительной обработки фильтрует сигнал и удаляет артефакты. Затем данные поступают в модуль преобразования сигнала, который группирует данные для принятия клинического диагностического решения [8].

Выделяют несколько видов датчиков электронных стетоскопов в зависимости от используемого механизма преобразования звука в аналоговый электрический сигнал.

- Датчик с двойной диафрагмой: звуковые колебания фиксируются диафрагмой стетоскопа и передаются на диафрагму внутри микрофона. Однако две диафрагмы, разделённые воздушным каналом, могут привести к чрезмерному увеличению уровня окружающего шума и неточной передаче звукового сигнала.
- Пьезоэлектрический датчик: звуки, улавливаемые диафрагмой стетоскопа, вызывают изменение структуры кристаллического вещества, приводящее к преобразованию звукового сигнала в электрический.
- Микроэлектромеханическая система. Диафрагма стетоскопа находится в поле номинальной ёмкости, которая изменяется в соответствии с давлением звуковой волны. Изменение ёмкости преобразовывает звуковой сигнал в электрический [9, 10].

Шумоподавление окружающей среды также является одной из задач электронного стетоскопа. П. Каин с соавт. [11] протестировали электронные стетоскопы в условиях имитируемого шума вертолёта на уровне 70–100 дБ с целью определения порогового уровня шума для аускультации лёгких и сердца. Порог интенсивности шума для выслушивания тонов сердца составил 85 дБ, дыхательных шумов — 75–80 дБ. Исходя из этого, необходимо повышение соотношения сигнал/шум как минимум на 30 дБ, что можно реализовать путём улучшения шумоподавления. Это позволит применять электронный стетоскоп в условиях стихийных бедствий и при медицинской транспортировке пациента. Данную проблему удалось решить использованием цифрового фильтра, способного извлечь из электронного сигнала интересующий диапазон частот [1, 2]. Звуковые явления, возникающие при работе внутренних органов, имеют разные частоты. Существующие цифровые стетоскопы позволяют подбирать различные частотные режимы для наилучшего выслушивания отдельных звуков, например дыхательных шумов или тонов сердца. Так, электронный стетоскоп Welch Allyn Elite™ (Welch Allyn, США) имеет частотный режим 20–420 Гц для аускультации сердца и частотный режим 350–1900 Гц для аускультации лёгких. Таким образом, электронный стетоскоп позволяет улучшить качество и громкость звука. Стетоскоп 3M™ Littmann® CORE (3M, США) с пьезоэлектрическим датчиком усиливает звук в 40 раз, а стетоскоп Thinklabs One™ (Thinklabs, США) с микроэлектромеханическим датчиком — в 100 раз [12, 13].

Безусловно, электронный стетоскоп повышает диагностическую ценность метода аускультации [14]. Ф. Азимпур с соавт. [15] в 2016 году изучили возможности использования электронного стетоскопа для акустической диагностики гемодинамически значимого (более 50%) стеноза коронарной артерии путём обнаружения внутрикоронарных шумов, вызванных турбулентным потоком крови в артерии при таком стенозе. Коронарную анатомию, а также наличие и выраженность атеросклеротических поражений верифицировали по данным коронарной ангиографии. Чувствительность и специфичность

обнаружения стеноза коронарной артерии по данным аускультации электронным стетоскопом составили 70 и 80% соответственно (p <0,001). Предложено несколько тест–систем электронной аускультации для выявления обструктивной ишемической болезни сердца: CSA SonoMedica model 3.0™ (SonoMedica, США), CADence Ironman™ (AUM Cardiovascular, США), CADScor System™ (Acarix AB, Швеция). В эксперименте данные тест–системы статистически значимо выявили обструктивное поражение коронарных артерий с чувствительностью 81–89,5% и специфичностью 53–83% [16].

В целом, использование электронного стетоскопа расширяет возможности аускультации благодаря усилению звукового сигнала и подавлению побочных шумов.

ЦИФРОВОЙ СТЕТОСКОП

Подавляющее большинство современных электронных стетоскопов имеют функцию записи и передачи звука на компьютер или смартфон. Дав пациенту инструкции по размещению головки стетоскопа, врач может удалённо прослушивать и анализировать звуковые сигналы. Это обеспечивает дистанционный мониторинг пациентов, находящихся на карантине (например, в связи с COVID-19) или в труднодоступных районах, а также анализ звуковых явлений несколькими исследователями одновременно в целях повышения качества телемедицинских консультаций [17].

Ещё одно преимущество цифровизации аускультации — повышение качества подготовки студентов медицинских вузов. Симуляторы аускультации воспроизводят звуковые сигналы, предварительно записанные у пациентов с различными заболеваниями сердца и лёгких, позволяя аудитории прослушивать запись [18]. Функция графического представления сигнала в виде спектрограммы делает процесс обучения методу аускультации более наглядным, позволяя выявить спектрографические «паттерны» различных заболеваний [19].

Цифровизация данных позволила использовать алгоритмы искусственного интеллекта (ИИ) для анализа звуковых явлений, открыв новые возможности для аускультации. Наиболее распространённым методом обработки звука является преобразование Фурье, обеспечивающее анализ частотных компонентов звукового сигнала. Алгоритм машинного обучения на основе искусственной нейронной сети позволяет дополнительно обрабатывать полученную информацию и соотносить различные частоты сигнала с конкретными аускультативными явлениями. А. Гурунг с соавт. [20] провели метаанализ исследований для оценки прогностических возможностей сочетания цифровой аускультации лёгких с компьютерными алгоритмами обработки и анализа данных. Чувствительность и специфичность выявления патологических дыхательных шумов с использованием компьютерных алгоритмов составили 85 и 80% соответственно.

Следующим этапом в развитии цифровой аускультации стала возможность не только обнаружения патологических звуковых явлений при работе внутренних органов, но и диагностики заболеваний с помощью компьютерных алгоритмов. Так, Т. Каддура с соавт. [21] проанализировали возможность диагностики лёгочной гипертензии на основе аускультации сердца и лёгких. Аускультативную картину, полученную с применением цифрового стетоскопа, сравнивали у здоровых лиц и пациентов с лёгочной гипертензией. Выявили, что компьютерный алгоритм диагностировал лёгочную гипертензию по данным аускультации в 74% случаев.

Таким образом, современный цифровой стетоскоп обладает следующими преимуществами [22].

- Высокое качество звуковых сигналов. Усиление звуков, возникающих при работе внутренних органов, и шумоподавление окружающей среды облегчают работу клинициста в условиях повышенной шумовой нагрузки: в полевых условиях, зонах чрезвычайных ситуаций и переполненных отделениях, при транспортировке пациента.
- Удалённое обследование пациента. Отсутствие необходимости прямого контакта актуально при географической удалённости пациента и при использовании врачом средств индивидуальной защиты в условиях радиационной, биологической или химической опасности.
- Мониторинг звуковых явлений в амбулаторных условиях. Непрерывная аускультация пациента в покое и во время повседневной активности, в том числе при физической нагрузке, а также получение информации от нескольких датчиков в разных частях тела обеспечивают оценку состояния пациента в динамике.
- Сохранение данных аускультации. Возможность повторной оценки данных увеличивает эффективность телемедицинских консультаций и облегчает разрешение спорных ситуаций в судебно-медицинской практике. Банк записей аускультативных явлений, характерных для различных заболеваний, можно использовать при подготовке студентов медицинских вузов.
- Диагностика заболеваний на основе алгоритмов ИИ.

Сравнение традиционного и электронного стетоскопов приведено в табл. 1.

Все модели цифровых стетоскопов, представленные на рынке, обладают функциями усиления звукового сигнала и шумоподавления, а также записи и передачи полученных данных на персональный компьютер или смартфон через Bluetooth. Стетоскоп 3M™ Littmann® 3200 (3M Littmann, США) — один из наиболее популярных инструментов для цифровой аускультации (рис. 1, *а*). Данный прибор усиливает звуковой сигнал в 24 раза и имеет два режима аускультации (для выслушивания низко- и высокочастотных звуков). Жидкокристаллический дисплей с подсветкой отображает частоту сердечных сокращений (ЧСС), режим аускультации, уровень громкости и заряд батареи. Прибор записывает данные в формате трека

Таблица 1. Сравнительная характеристика традиционного и электронного стетоскопов

Признак	Традиционный стетоскоп	Электронный стетоскоп
Усиление звука	Нет	Да
Шумоподавление	Нет	Да
Универсальность для аускультации внутренних органов	Да	Не у всех моделей
Запись и передача данных	Нет	Да
Использование алгоритмов ИИ	Нет	Да
Зависимость от источника питания	Нет	Да
Стоимость устройства и сменных частей	Низкая	Высокая

Примечание. ИИ – искусственный интеллект.

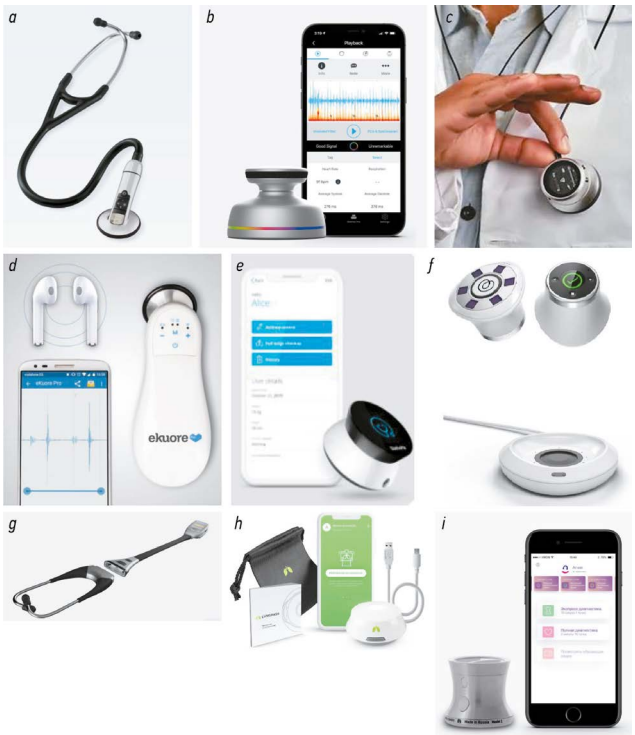

Рис. 1. Внешний вид наиболее популярных электронных стетоскопов, представленных на рынке: *a* — стетоскоп 3M™ Littmann 3200 (США) http://stetoskopy.ru/shop/3m-littmann/3200_BK_27.html; *b* — стетоскоп M3DICINE Stethee Pro™ (Австралия) https://m3dicine.com/#deeper_level; *c* — стетоскоп Thinklabs One™ (США) https://www.thinklabs.com/stethoscopes; *d* — кардиологический стетоскоп eKuore Pro™ (Испания) https://www.deal-med.ru/stetoskop_elektronniy_ekuore_pro.html; *e* — стетоскоп StethoMe™ (Польша) https://www.stethome.com/en-gb/; *f* — датчики системы для диагностики заболеваний сердца CADence™ (США) https://evercare.ru/cadence; *g* — стетоскоп с возможностью записи электрокардиограммы Ekoscope™ (США) https://ekoscope.com/ekoscope; *h* — стетоскоп Healthy Networks Lung Passport™ (Белоруссия) https://cetez.ru/lungpass/; *i* — стетоскоп Laeneco™ (Россия) https://laenecocom.tmweb.ru/.

длиной 30 с и сохраняет в виде аудиофайла. Записанные звуковые явления можно визуализировать в виде фонокардиограммы при помощи программного обеспечения StethAssist™ [23]. Цифровые стетоскопы производства 3M™ наиболее часто используются при изучении преимуществ цифровой аускультации [24]. Стетоскоп Stethee Pro™ (M3DICINE, Австралия) усиливает звуковой сигнал в 24 раза при непосредственной аускультации и в 96 раз при использовании приложения Stethee Pro™, воспринимает и анализирует звуки с частотой от 20 Гц до 2 кГц с последующим анализом с помощью ИИ AIDA™ (рис. 1, *b*). Данный прибор, как и предыдущий, обладает функцией визуализации звука в виде фонокардиограммы на экране принимающего устройства. Также данный стетоскоп оснащён литиевым аккумулятором с быстрой зарядкой через USB. Ещё одним преимуществом является компактность модели [25].

Самый компактный и лёгкий цифровой стетоскоп с максимальным усилением звука (в 100 раз) на рынке — прибор Thinklabs One™ (Thinklabs, США) (рис. 1, *c*). Он производит аускультацию в нескольких режимах и имеет функцию настройки фильтрации шума с полным её отключением. Данный стетоскоп позволяет врачу обследовать пациента с использованием средств индивидуальной защиты, например в условиях инфекционного отделения для больных COVID-19, и интегрируется с большинством систем видеоконференцсвязи и телемедицины [12]. Стетоскоп eKuore Pro™ (eKuore, Испания) — ещё одно устройство для аускультации пациентов как в очном, так и в удалённом режиме (рис. 1, *d*). Аппарат анализирует данные на основе ИИ, легко интегрируется с любым программным обеспечением компьютеров и смартфонов. Особенностями модели можно считать возможность замены части, соприкасающейся с телом пациента, и передачу данных через Wi-Fi [26]. Стетоскоп StethoMe™ (StethoMe, Польша) разработан для служб ухода за больными на дому и самодиагностики пациентов с заболеваниями сердца и органов дыхания, в частности бронхиальной астмой (рис. 1, *e*). Этот стетоскоп диагностирует наличие патологических дыхательных шумов при помощи ИИ StethoMe AI™ и автоматически передаёт данные врачу, что позволяет удалённо отслеживать динамику заболевания у пациента. Отличительной особенностью данного стетоскопа является возможность измерять температуру тела [27]. Система для диагностики заболеваний сердца CADence™ (AUM Cardiovascular, США) представляет собой комбинацию стетоскопа и электрокардиографа: прибор оснащён встроенными датчиками для записи

Таблица 2. Сравнительная характеристика наиболее популярных на рынке цифровых стетоскопов

Модель стетоскопа (производитель, страна)	Преимущества	Недостатки
3M™ Littmann 3200 (Littmann, США)	• Регистрация ЧСС • Визуализация в виде фонокардиограммы • Возможность аускультации сердца и лёгких	• Отсутствие анализа данных ИИ • Невозможность самодиагностики пациентом • Невозможность работы в СИЗ • Отсутствие аккумулятора (питание от батареек AA)
Stethee Pro™ (M3DICINE, Австралия)	• Регистрация ЧДД, ЧСС, продолжительности систолы и диастолы • Визуализация в виде фонокардиограммы • Возможность аускультации сердца и лёгких • Применение ИИ для анализа данных • Возможность работы в СИЗ • Литиевый аккумулятор	• Невозможность самодиагностики пациентом
Thinklabs One™ (Thinklabs, США)	• Возможность аускультации сердца и лёгких • Возможность работы в СИЗ • Литиевый аккумулятор	• Отсутствие анализа данных ИИ • Невозможность самодиагностики пациентом
eKuore Pro™ (eKuore, Испания)	• Возможность аускультации сердца и лёгких • Возможность работы в СИЗ • Подключение по Wi-Fi • Возможность дистанционного мониторинга • Литиевый аккумулятор	• Отсутствие анализа данных ИИ • Невозможность самодиагностики пациентом
StethoMe™ (StethoMe, Польша)	• Возможность аускультации сердца и лёгких • Применение ИИ для анализа данных • Возможность работы в СИЗ • Возможность дистанционного мониторинга • Возможность самодиагностики пациентом • Регистрация температуры тела • Литиевый аккумулятор	• Отсутствие наушников
CADence™ (CADence, США)	• Регистрация ЭКГ • Литиевый аккумулятор	• Невозможность аускультации лёгких • Невозможность самодиагностики пациентом
Ekoscope™ (Ekoscope, США)	• Регистрация ЭКГ • Применение ИИ для анализа данных • Литиевый аккумулятор	• Невозможность аускультации лёгких • Невозможность самодиагностики пациентом • Невозможность работы в СИЗ
Lung Passport™ (Healthy Networks, Белоруссия)	• Применение ИИ для анализа данных • Возможность самодиагностики пациентом • Литиевый аккумулятор	• Невозможность аускультации сердца
Laeneco™ (Laeneco, Россия)	• Применение ИИ для анализа данных • Возможность самодиагностики пациентом • Литиевый аккумулятор	• Невозможность аускультации сердца

Примечание. ЧСС — частота сердечных сокращений; ИИ — искусственный интеллект; СИЗ — средства индивидуальной защиты; ЧДД — частота дыхательных движений; ЭКГ — электрокардиограмма.

электрокардиограммы (ЭКГ) (рис. 1, *f*). Данная система работает с приложением CADence Software™ для поддержки принятия клинических решений, обеспечивающим помощь клиницисту в анализе аускультативных явлений в сочетании с результатами ЭКГ. Сбор данных занимает около 8 мин, после чего в течение 12 мин прибор автоматически отправляет отчёт на указанный электронный адрес [28]. Прибор Ekoscope™ (Ekoscope, США) представляет собой ещё один многофункциональный медицинский инструмент, позволяющий одновременно осуществлять аускультацию сердца и запись ЭКГ в шести отведениях (рис. 1, *g*). Он оснащён портом microUSB для зарядки аккумулятора и передачи данных [29]. Стетоскоп Lung Passport™ (Healthy Networks, Республика Беларусь) предназначен для диагностики заболеваний дыхательной системы в домашних условиях (рис. 1, *h*). Прибор оснащён мобильным приложением, которое с использованием алгоритмов ИИ анализирует полученные

записи звуков, затем сопоставляет их со звуками, характерными для пневмонии, хронической обструктивной болезни лёгких, бронхиальной астмы и нескольких видов бронхита, после чего выдаёт предварительный диагноз. Для повышения точности диагностики приложение включает опросник для пациента [30]. Отечественный стетоскоп Laeneco™ (Laeneco, Россия) предназначен как для самодиагностики, так и для удалённой диагностики врачом по аудиозаписи (рис. 1, *i*). Анализ данных с помощью ИИ занимает 2 мин, по истечении которых аппарат даёт заключение о наличии или отсутствии патологических шумов без постановки диагноза [31]. Сравнительная характеристика различных моделей цифровых стетоскопов представлена в табл. 2.

Таким образом, описанные устройства имеют различный функционал. Некоторые из них можно применять для самодиагностики пациента, другие предназначены только для использования врачом. Обращают на себя внимание дополнительные функции стетоскопов: возможность записи ЭКГ, визуализации звуковых явлений, измерения температуры тела. Безусловно, существенным ограничением ряда цифровых стетоскопов является их «специализация» на аускультации только лёгких или сердца. Ещё одним ограничением для внедрения цифровых стетоскопов в широкую практику является относительная дороговизна устройств и их сменных элементов, а также сложность ремонта в связи с его высокой стоимостью и низкой географической плотностью сервисных центров. Тем не менее бурное развитие систем принятия врачебных решений и алгоритмов ИИ, а также потребность в разработке и совершенствовании технологий для удалённого мониторинга и телемедицины делают эти устройства перспективным сегментом производства и рынка медицинских изделий.

За последние несколько десятилетий развитие ИИ кардинально изменило основные сферы повседневной жизни, включая здравоохранение. Доказано, что цифровизация здравоохранения повышает качество оказания медицинской помощи, улучшает приверженность к терапии и позволяет на ранней стадии выявлять заболевание или его обострение [32]. Использование цифрового стетоскопа позволяет записывать и сохранять результаты аускультации, что преодолевает субъективизм в интерпретации данных. Анализ рынка показывает, что всё большее количество медицинских изделий ориентированы на пациента, обеспечивая самодиагностику в домашних условиях. Цифровые стетоскопы не стали исключением: домашний цифровой стетоскоп с функцией диагностики на основе алгоритма ИИ представляет собой рыночную нишу. Кроме того, применение подобных аппаратов пациентами в амбулаторных условиях позволит разгрузить первичное звено здравоохранения. Так, по данным предварительной оценки применение устройства Lung Passport снизит обращаемость к врачу на 35% [7]. Возможность дистанционного мониторинга пациента и его обследования с использованием средств индивидуальной защиты способствует снижению контакта между пациентом и медицинским работником, делая процесс обследования максимально комфортным для обеих сторон. Применение аккумуляторов с быстрой зарядкой и высокой ёмкостью, а также внедрение дополнительных функций (ЭКГ, термометрии) способны повысить конкурентные преимущества изделий.

ЗАКЛЮЧЕНИЕ

Повышение функционала и универсальности цифрового стетоскопа (возможность анализировать звуки сердца, лёгких, кишечника и других органов), а также улучшение шумоподавления и фильтрации полученного звука делают цифровые стетоскопы ещё более привлекательными для использования. По мере решения этих задач цифровой стетоскоп определённо станет незаменимым инструментом в диагностике, мониторинге и лечении заболеваний, а также самоконтроле пациентов. Перспективным направлением использования современных моделей цифровых стетоскопов является телемониторинг пациентов с заболеваниями сердечно-сосудистой и дыхательной систем. Особенно важной считают оценку аускультативной картины пациентов в динамике, при длительном наблюдении, что может способствовать раннему выявлению осложнений и декомпенсаций различных хронических неинфекционных заболеваний, например хронической обструктивной болезни лёгких, бронхиальной астмы, инфаркта миокарда и т. д.

ДОПОЛНИТЕЛЬНАЯ ИНФОРМАЦИЯ

Источник финансирования. Авторы заявляют об отсутствии внешнего финансирования при проведении поисково-аналитической работы.

Конфликт интересов. Авторы декларируют отсутствие явных и потенциальных конфликтов интересов, связанных с публикацией настоящей статьи.

Вклад авторов. Все авторы подтверждают соответствие своего авторства международным критериям ICMJE (все авторы внесли существенный вклад в разработку концепции, проведение поисково-аналитической работы и подготовку статьи, прочли и одобрили финальную версию перед публикацией). Наибольший вклад распределён следующим образом: А.А. Гаранин — обзор литературы, сбор и анализ литературных источников, написание текста и редактирование статьи, окончательное утверждение версии для публикации; О.Ю. Айдумова — обзор литературы, сбор и анализ литературных источников, подготовка и написание текста статьи; А.О. Рубаненко — сбор и анализ литературных источников, написание текста и редактирование статьи; Е.Г. Бибикова — обзор литературы, сбор и анализ литературных источников, написание текста статьи.

ADDITIONAL INFORMATION

Funding source. This article was not supported by any external sources of funding.

Competing interests. The authors declare that they have no competing interests.
Authors' contribution. All authors made a substantial contribution to the conception of the work, acquisition, analysis, interpretation of data for the work, drafting and revising the work, final approval of the version to be published and agree to be accountable for all aspects of the work. A.A. Garanin — literature review, collection and analysis of literary sources, writing the text and editing the article, final approval for publication; O.Yu. Aydumova — literature review, collection and analysis of literary sources, preparation and writing the text of the article; A.O. Rubanenko — collection and analysis of literary sources, writing and of the text and editing the article; E.G. Bibikova — literature review, collection and analysis of literary sources and writing the text of the article.

СПИСОК ЛИТЕРАТУРЫ

1. Swarup S., Mararyus A.N. Digital stethoscope: technology update // Med Devices (Auckl). 2018. Vol. 11. P. 29–36. doi: 10.2147/MDER.S135882
2. Landge K., Kidambi B.R., Singal A., Basha A. Electronic stethoscopes: brief review of clinical utility, evidence, and future implications // Journal of the Practice of Cardiovascular Sciences. 2018. Vol. 4, N 2. P. 65–68. doi: 10.4103/jpcs.jpcs_47_18
3. Grenier M.-C., Gagnon K., Genest J., et al. Clinical comparison of acoustic and electronic stethoscopes and design of a new electronic stethoscope // Am J Cardiol. 1998. Vol. 81, N 5. P. 653–656. doi: 10.1016/s0002-9149(97)00977-6
4. Nussbaumer M., Agarwal A. Stethscope acoustics // J Sound Vib. 2022. Vol. 539. P. 1171–1194. doi: 10.1016/j.jsv.2022.117194
5. Tavel M.E. Cardiac auscultation: a glorious past — and it does have a future! // Circulation. 2006. Vol. 113, N 9. P. 1255–1259. doi: 10.1161/CIRCULATIONAHA.105.591149
6. Nowak L.J., Nowak K.M. Sound differences between electronic and acoustic stethoscopes // Biomed Eng Online. 2018. Vol. 17, N 1. ID 104. doi: 10.1186/s12938-018-0540-2
7. Кудрявцева Е.С., Ахметзянова Н.М. Электронный стетоскоп: новый гаджет для диагностики и самодиагностики // Архитектура здоровья. 2020. № 1. С. 44–49. EDN: GUSAON
8. Leng S., Tan R.S., Chai K.T., et al. The electronic stethoscope // Biomed Eng Online. 2015. Vol. 14, N 1. ID 66. doi: 10.1186/s12938-015-0056-y
9. Grundlehner B., Buxi D. Methods to characterize sensors for capturing body sounds. In: International conference on body sensor networks (BSN); 2011 May 23–25; Dallas, TX, USA. doi: 10.1109/BSN.2011.22
10. Kevin T.C.C., Han D., Ravinder P.S., et al. 118-db dynamic range, continuous-time, opened-loop capacitance to voltage converter readout for capacitive MEMS accelerometer. In: IEEE Asian Solid-State Circuits Conference; 2010 Nov 08–10; Beijing, China. doi: 10.1109/ASSCC.2010.5716626
11. Cain P.A., Ahroon W.A., Greenburg D. An Assessment of acoustic and electronic stethoscope performance in the UH-60 noise environment. U.S. Army Aeromedical Research Laboratory, Aircrew Protection Division; 2002 Aug. Report No.: 2002–20. Program element No.: 622787, project No.: 878.
12. Thinklabs One [Internet]. [дата обращения: 20.05.2024]. Доступ по ссылке: https://www.thinklabs.com/stethoscopes
13. The 3M Littmann CORE Digital Stethoscope [Internet]. [дата обращения 20.05.2024]. Доступ по ссылке: https://www.littmann.com/3M/en_US/littmann-stethoscopes/advantages/core-digital-stethoscope/
14. Silverman B., Balk M. Digital stethoscope — improved auscultation at the bedside // Am J Cardiol. 2019. Vol. 123, N 6. P. 984–985. doi: 10.1016/j.amjcard.2018.12.022
15. Azimpour F., Caldwell E., Tawfik P., et al. Audible coronary artery stenosis // Am J Med. 2016. Vol. 129, N 5. P. 515–521. doi: 10.1016/j.amjmed.2016.01.015
16. Thomas J.L., Winther S., Wilson R.F., Bøttcher M. A novel approach to diagnosing coronary artery disease: acoustic detection of coronary turbulence // Int J Cardiovasc Imaging. 2017. Vol. 33, N 1. P. 129–136. doi: 10.1007/s10554-016-0970-5
17. Jain A., Sahu R., Gaumnitz T., et al. Development and validation of a low-cost electronic stethoscope: DIY digital stethoscope // BMJ Innovations. 2021. Vol. 7. P. 609–613. doi: 10.1136/bmjinnov-2021-000715
18. Takashina T., Shimizu M., Muratake T., Mayuzumi S. New stethoscope with extensible diaphragm // Circ J. 2016. Vol. 80, N 9. P. 2047–2049. doi: 10.1253/circj.CJ-16-0193
19. Legget M.E., Toh M., Meintjes A., et al. Digital devices for teaching cardiac auscultation — A randomized pilot study // Med Educ Online. 2018. Vol. 23, N 1. ID 1524688. doi: 10.1080/10872981.2018.1524688
20. Gurung A., Scafford C.G., Tielsch J.M., et al. Computerized lung sound analysis as diagnostic aid for the detection of abnormal lung sounds: a systematic review and meta-analysis // Respir Med. 2011. Vol. 105, N 9. P. 1396–1403. doi: 10.1016/j.rmed.2011.05.007
21. Kaddoura T., Vadlamudi K., Kumar S., et al. Acoustic diagnosis of pulmonary hypertension: automated speed-recognition-inspired classification algorithm outperforms physicians // Sci Rep. 2016. Vol. 6. ID 33182. doi: 10.1038/srep33182
22. Seah J.J., Zhao J. Wang D.Y., Lee H.P. Review on the advancements of stethoscope types in chest auscultation // Diagnostics. 2023. Vol. 13, N 9. ID 1545. doi: 10.3390/diagnostics13091545
23. Stetoskopy.ru [Internet]. [дата обращения 14.04.2024]. Режим досупа: http://stetoskopy.ru/shop/3m-littmann/3200_BK_27.html/
24. Mamorita N., Arisaka N., Isonaka R., et al. Development of Smartphone App for visualizing heart sounds and murmurs // Cardiology. 2017. Vol. 137, N 3. P. 193–200. doi: 10.1159/000466683
25. Stethee Pro [Internet]. [дата обращения: 20.05.2024]. Режим доступа: https://m3dicine.com/#deeper_level
26. Деалмед [Internet]. [дата обращения: 20.05.2024]. Режим доступа: https://www.deal-med.ru/stetoskop_elektronniy_ekuore_pro.html
27. StethoMe [Internet]. [дата обращения: 20.05.2024]. Режим доступа: https://www.stethome.com/en-gb/
28. EverCare [Internet]. [дата обращения: 20.05.2024]. Режим доступа: https://evercare.ru/cadence
29. Ekoscope [Internet]. [дата обращения: 20.05.2024]. Режим доступа: https://ekoscope.com/ekoscope
30. LungPass [Internet]. [дата обращения: 20.05.2024]. Режим доступа: https://cetez.ru/lungpass/
31. Laeneco - Smart stethoscope [Internet]. [дата обращения: 20.05.2024]. Режим доступа: https://laenecocom.tmweb.ru/
32. Honkoop P., Usmani O., Bonini M. The current and future role of technology in respiratory care // Pulm Ther. 2022. Vol. 8, N 2. P. 167–179. doi: 10.1007/s41030-022-00191-y

REFERENCES

1. Swarup S, Mararyus AN. Digital stethoscope: technology update. *Med Devices (Auckl).* 2018;11:29–36. doi: 10.2147/MDER.S135882

2. Landge K, Kidambi BR, Singal A, Basha A. Electronic stethoscopes: brief review of clinical utility, evidence, and future implications. *Journal of the Practice of Cardiovascular Sciences.* 2018;4(2):65–68. doi: 10.4103/jpcs.jpcs_47_18

3. Grenier M-C, Gagnon K, Genest J, et al. Clinical comparison of acoustic and electronic stethoscopes and design of a new electronic stethoscope. *Am J Cardiol.* 1998;81(5):653–656. doi: 10.1016/s0002-9149(97)00977-6

4. Nussbaumer M, Agarwal A. Stethscope acoustics. *J Sound Vib.* 2022;539:1171–1194. doi: 10.1016/j.jsv.2022.117194

5. Tavel ME. Cardiac auscultation: a glorious past — and it does have a future! *Circulation.* 2006;113(9):1255–1259. doi: 10.1161/CIRCULATIONAHA.105.591149.

6. Nowak LJ, Nowak KM. Sound differences between electronic and acoustic stethoscopes. *Biomed Eng Online.* 2018;17(1):104. doi: 10.1186/s12938-018-0540-2

7. Kudryavtseva ES, Akhmetzyanova NM. Electronic stethoscope: new gadget for dianostics and self-diagnostics. *Arkhitektura zdorov'ya.* 2020(1):44–49. (In Russ.) EDN: GUSAON

8. Leng S, Tan RS, Chai KT, et al. The electronic stethoscope. *Biomed Eng Online.* 2015;14(1):66. doi: 10.1186/s12938-015-0056-y

9. Grundlehner B, Buxi D. Methods to characterize sensors for capturing body sounds. In: *International Conference on Body Sensor Networks (BSN)*; 2011 May 23–25; Dallas, TX, USA. doi: 10.1109/BSN.2011.22

10. Kevin TCC, Han D, Ravinder PS, et al. 118-db dynamic range, continuous-time, opened-loop capacitance to voltage converter readout for capacitive MEMS accelerometer. In: *IEEE Asian Solid-State Circuits Conference*; 2010 Nov 08–10; Beijing, China. doi: 10.1109/ASSCC.2010.5716626

11. Cain PA, Ahroon WA, Greenburg D. An Assessment of acoustic and electronic stethoscope performance in the UH-60 noise environment. U.S. Army Aeromedical Research Laboratory, Aircrew Protection Division; 2002 Aug. Report No.: 2002–20. Program element No.: 622787, project No.: 878.

12. Thinklabs One [Internet]. [cited 20 May 2024]. Available from: https://www.thinklabs.com/stethoscopes

13. The 3M Littmann CORE Digital Stethoscope [Internet]. [cited 20 May 2024]. Available from: https://www.littmann.com/3M/en_US/littmann-stethoscopes/advantages/core-digital-stethoscope/

14. Silverman B, Balk M. Digital stethoscope — improved auscultation at the bedside. *Am J Cardiol.* 2019;123(6):984–985. doi: 10.1016/j.amjcard.2018.12.022

15. Azimpour F, Caldwell E, Tawfik P, et al. Audible coronary artery stenosis. *Am J Med.* 2016;129(5):515–521. doi: 10.1016/j.amjmed.2016.01.015

16. Thomas JL, Winther S, Wilson RF, Bøttcher M. A novel approach to diagnosing coronary artery disease: acoustic detection of coronary turbulence. *Int J Cardiovasc Imaging.* 2017;33(1):129–136. doi: 10.1007/s10554-016-0970-5

17. Jain A, Sahu R, Gaumnitz T, et al. Development and validation of a low-cost electronic stethoscope: DIY digital stethoscope. *BMJ Innovations.* 2021;7:609–613. doi: 10.1136/bmjinnov-2021-000715

18. Takashina T, Shimizu M, Muratake T, Mayuzumi S. New stethoscope with extensible diaphragm. *Circ J.* 2016;80(9):2047–2049. doi: 10.1253/circj.CJ-16-0193

19. Legget ME, Toh M, Meintjes A, et al. Digital devices for teaching cardiac auscultation — A randomized pilot study. *Med Educ Online.* 2018;23(1):1524688. doi: 10.1080/10872981.2018.1524688

20. Gurung A, Scafford CG, Tielsch JM, et al. Computerized lung sound analysis as diagnostic aid for the detection of abnormal lung sounds: a systematic review and meta-analysis. *Respir Med.* 2011;105(9):1396–1403. doi: 10.1016/j.rmed.2011.05.007

21. Kaddoura T, Vadlamudi K, Kumar S, et al. Acoustic diagnosis of pulmonary hypertension: automated speed-recognition-inspired classification algorithm outperforms physicians. *Sci Rep.* 2016;6:331382. doi: 10.1038/srep33182

22. Seah JJ, Zhao J, Wang DY, Lee HP. Review on the advancements of stethoscope types in chest auscultation. *Diagnostics.* 2023;13(9):1545. doi: 10.3390/diagnostics13091545

23. Stetoskopy.ru [Internet]. [cited 14 April 2024]. Available from: http://stetoskopy.ru/shop/3m-littmann/3200_BK_27.html/

24. Mamorita N, Arisaka N, Isonaka R, et al. Development of Smartphone App for visualizing heart sounds and murmurs. *Cardiology.* 2017;137(3):193–200. doi: 10.1159/000466683

25. Stethee Pro [Internet]. [cited 20 May 2024]. Available from: https://m3dicine.com/#deeper_level

26. Dealmed [Internet]. [cited 20 May 2024]. Available from: https://www.deal-med.ru/stetoskop_elektronniy_ekuore_pro.html

27. StethoMe [Internet]. [cited 20 May 2024]. Available from: https://www.stethome.com/en-gb/

28. EverCare [Internet]. [cited 20 May 2024]. Available from: https://evercare.ru/cadence

29. Ekoscope [Internet]. [cited 20 May 2024]. Available from: https://ekoscope.com/ekoscope

30. LungPass [Internet]. [cited 20 May 2024]. Available from: https://cetez.ru/lungpass/

31. Laeneco - Smart stethoscope [Internet]. [cited 20 May 2024]. Available from: https://laenecocom.tmweb.ru/

32. Honkoop P, Usmani O, Bonini M. The current and future role of technology in respiratory care. *PulmTher.* 2022;8(2):167–179. doi: 10.1007/s41030-022-00191-y

ОБ АВТОРАХ

*** Гаранин Андрей Александрович,** канд. мед. наук;
адрес: Россия, 443079, Самара, пр. Карла-Маркса, д. 165б;
ORCID: 0000-0001-6665-1533;
eLibrary SPIN: 9976-3085;
e-mail: a.a.garanin@samsmu.ru

AUTHORS' INFO

*** Andrey A. Garanin,** MD, Cand. Sci. (Medicine);
address: 165b Karl-Marx avenue, 443079, Samara, Russia;
ORCID: 0000-0001-6665-1533;
eLibrary SPIN: 9976-3085;
e-mail: a.a.garanin@samsmu.ru

Айдумова Олеся Юрьевна;
ORCID: 0000-0001-5673-7958;
eLibrary SPIN: 6330-2186;
e-mail: o.yu.ajdumova@samsmu.ru

Рубаненко Анатолий Олегович;
ORCID: 0000-0002-3996-4689;
eLibrary SPIN: 6947-1028
e-mail: a.o.rubanenko@samsmu.ru

Бибикова Елена Григорьевна;
ORCID: 0009-0005-9392-1101;
eLibrary SPIN: 1578-1620;
e-mail: e.g.bibikova@samsmu.ru

Olesya Yu. Aydumova, MD;
ORCID: 0000-0001-5673-7958;
eLibrary SPIN: 6330-2186;
e-mail: o.yu.ajdumova@samsmu.ru

Anatoly O. Rubanenko;
ORCID: 0000-0002-3996-4689;
eLibrary SPIN: 6947-1028;
e-mail: a.o.rubanenko@samsmu.ru

Elena G. Bibikova;
ORCID: 0009-0005-9392-1101;
eLibrary SPIN: 1578-1620;
e-mail: e.g.bibikova@samsmu.ru

* Автор, ответственный за переписку / Corresponding author

DOI: https://doi.org/10.17816/DD635577

Возможности применения технологий виртуальной и дополненной реальности в современной кардиологии и кардиохирургии

С.С. Рашидова[1], Э.А. Бдоян[2], М.М. Тимурзиева[3], С.А. Лобановская[3], В.В. Науменко[2], А.В. Рахманова[2], В.Д. Тимофеева[4], А.С. Гуцуляк[5], А.А. Зайнуллин[5], К.Р. Узбекова[5], В.А. Харитонова[5], Н.Ф. Ахметова[5]

[1] Перинатальный центр г. Хасавюрта, Хасавюрт, Россия;
[2] Ростовский государственный медицинский университет, Ростов-на-Дону, Россия;
[3] Российский национальный исследовательский медицинский университет имени Н.И. Пирогова, Москва, Россия;
[4] Первый Санкт-Петербургский государственный медицинский университет имени академика И.П. Павлова, Санкт-Петербург, Россия;
[5] Башкирский государственный медицинский университет, Уфа, Россия

АННОТАЦИЯ

Технологические инновации произвели революцию в медицинской практике, особенно в области кардиохирургии, где сложный характер вмешательств требует точности и предусмотрительности. Использование виртуальной и дополненной реальности в этой области открывает огромные перспективы для улучшения предоперационного планирования, повышения качества медицинского образования и, в конечном счёте, улучшения результатов лечения пациентов.

В данном обзоре проанализирована литература, посвящённая роли виртуальной и дополненной реальности в современной кардиологии, а также обсуждаются возможные направления развития данной области.

В результате поиска извлечено 3858 публикаций из PubMed/MEDLINE, 69 публикаций из eLibrary и 1115 публикаций, найденных с помощью Google Scholar. Поисковые запросы включали следующие ключевые слова и их сочетания: виртуальная реальность; дополненная реальность; кардиология; кардиохирургия; virtual reality; augmented reality; cardiology; cardiac surgery. Временной интервал поиска: с момента основания соответствующих баз данных по май 2024 года.

Современная кардиологическая помощь включает в себя всё более сложные процедуры, требующие высокого уровня квалификации. Виртуальная реальность становится мощным инструментом как для предпроцедурного планирования, так и для образовательных мероприятий. Она открывает новые возможности для обучения и подготовки специалистов в области кардиологии. С её помощью можно создавать реалистичные симуляции различных ситуаций, с которыми врачи могут столкнуться в своей работе. Это позволяет обучающимся получить практический опыт без риска для реальных пациентов. Интеграция виртуальной реальности в кардиологическую практику имеет большой потенциал, однако для этого необходимо решить ряд проблем. Следует разработать стандарты безопасности и эффективности использования виртуальной реальности в медицинских целях. Также необходимо провести дополнительные исследования, чтобы оценить долгосрочные последствия её использования для здоровья пациентов.

Ключевые слова: искусственный интеллект; виртуальная реальность; дополненная реальность; кардиология; визуализация; обучение.

Как цитировать:
Рашидова С.С., Бдоян Э.А., Тимурзиева М.М., Лобановская С.А., Науменко В.В., Рахманова А.В., Тимофеева В.Д., Гуцуляк А.С., Зайнуллин А.А., Узбекова К.Р., Харитонова В.А., Ахметова Н.Ф. Возможности применения технологий виртуальной и дополненной реальности в современной кардиологии и кардиохирургии // Digital Diagnostics. 2024. Т. 5, № 4. С. 819–832. DOI: https://doi.org/10.17816/DD635577

Рукопись получена: 01.09.2024 **Рукопись одобрена:** 25.09.2024 **Опубликована online:** 05.11.2024

ЭКО • ВЕКТОР

Статья доступна по лицензии CC BY-NC-ND 4.0 International
© Эко-Вектор, 2024

DOI: https://doi.org/10.17816/DD635577

Potential use of virtual and augmented reality technologies in modern cardiology and cardiac surgery

Seda S. Rashidova[1], Emma A. Bdoyan[2], Madina M. Timurzieva[3], Sofya A. Lobanovskaya[3], Valeria V. Naumenko[2], Angelina V. Rakhmanova[2], Valeriya D. Timofeeva[4], Alexey S. Gutsulyak[5], Artem A. Zainullin[5], Karina R. Uzbekova[5], Valeriya A. Kharitonova[5], Narina F. Akhmetova[5]

[1] Khasavyurt Perinatal Center, Khasavyurt, Russia;
[2] Rostov State Medical University, Rostov-on-Don, Russia;
[3] Pirogov Russian National Research Medical University, Russia;
[4] Academician I.P. Pavlov First St. Petersburg State Medical University, Saint Petersburg, Russia;
[5] Bashkir State Medical University, Ufa, Russia

ABSTRACT

Innovative technologies have dramatically changed medical practice, particularly in cardiac surgery, which requires precision and caution due to the challenging nature of procedures. The use of virtual reality (VR) and augmented reality (AR) in this area has great potential to improve surgical planning, medical education and patient outcomes.

This review analyzes the literature on the role of VR and AR in modern cardiology and discusses possible directions for their development.

The search retrieved 3,858 publications from PubMed/MEDLINE, 69 publications from eLibrary, and 1,115 publications from Google Scholar. Searches included the following keywords and combinations thereof: virtual reality; augmented reality; cardiology; cardiac surgery. Publications were searched from the time the relevant databases were created to May 2024.

Cardiac care today involves increasingly sophisticated procedures that require a high level of expertise. VR becomes a powerful tool for both surgical planning and education. It opens new opportunities for educating and training cardiologists. It can be used to create realistic simulations of situations healthcare professionals may encounter in their practice. Students are able to gain hands-on experience with no risk to real patients. Integrating virtual reality into cardiology practice has great potential, but several issues need to be addressed. Standards for safety and efficacy of the medical use of virtual reality should be developed. Further research is also needed to assess the long-term health effects of VR use on patients.

Keywords: artificial intelligence; virtual reality; augmented reality; cardiology; imaging; training.

To cite this article:
Rashidova SS, Bdoyan EA, Timurzieva MM, Lobanovskaya SA, Naumenko VV, Rakhmanova AV, Timofeeva VD, Gutsulyak AS, Zainullin AA, Uzbekova KR, Kharitonova VA, Akhmetova NF. Potential use of virtual and augmented reality technologies in modern cardiology and cardiac surgery. *Digital Diagnostics.* 2024;5(4):819–832. DOI: https://doi.org/10.17816/DD635577

Received: 01.09.2024 **Accepted:** 25.09.2024 **Published online:** 05.11.2024

ECO•VECTOR

Article can be used under the CC BY-NC-ND 4.0 International License
© Eco-Vector, 2024

DOI: https://doi.org/10.17816/DD635577

在现代心脏病学和心脏外科中应用虚拟现实和增强现实技术的可能性

Seda S. Rashidova[1], Emma A. Bdoyan[2], Madina M. Timurzieva[3], Sofya A. Lobanovskaya[3], Valeria V. Naumenko[2], Angelina V. Rakhmanova[2], Valeriya D. Timofeeva[4], Alexey S. Gutsulyak[5], Artem A. Zainullin[5], Karina R. Uzbekova[5], Valeriya A. Kharitonova[5], Narina F. Akhmetova[5]

[1] Khasavyurt Perinatal Center, Khasavyurt, Russia;
[2] Rostov State Medical University, Rostov-on-Don, Russia;
[3] Pirogov Russian National Research Medical University, Russia;
[4] Academician I.P. Pavlov First St. Petersburg State Medical University, Saint Petersburg, Russia;
[5] Bashkir State Medical University, Ufa, Russia

摘要

技术创新彻底改变了医疗实践，特别是在心脏外科领域，干预的复杂性需要精确性和预见性。虚拟现实和增强现实在该领域的应用，对于改善术前规划、提高医学教育质量，并最终改善患者治疗效果，具有巨大的前景。

本综述分析了虚拟现实和增强现实在现代心脏病学中的作用的文献，并讨论了该领域可能的发展方向。

最终从PubMed/MEDLINE检索到3858篇发表文章，从 eLibrary检索到69篇发表文章，并使用Google Scholar检索到1115篇发表文章。搜索查询包括以下关键词及其词组：虚拟现实；增强现实；心脏病学；心脏外科；virtual reality; augmented reality；cardiology；cardiac surgery。检索时间间隔：自各数据库建库至2024年5月。

现代心脏护理，包括日益复杂的程序，需要高水平的专业知识。虚拟现实正在成为程序前规划和教育活动的强大工具。它为心脏病学的教育和培训提供了新的可能性。它可对医生在工作中可能遇到的各种情况进行真实的模拟。这使得学员能够获得实践经验，而真正的患者无需承担风险。将虚拟现实融入心脏病学实践具有巨大潜力，但为此必须解决许多问题。应制定将虚拟现实技术用于医疗目的的虚拟现实的安全性和有效性的标准。还需要进一步的研究来评估其使用对患者健康的长期影响。

关键词：人工智能；虚拟现实；增强现实；心脏病学；可视化；学习。

引用本文：
Rashidova SS, Bdoyan EA, Timurzieva MM, Lobanovskaya SA, Naumenko VV, Rakhmanova AV, Timofeeva VD, Gutsulyak AS, Zainullin AA, Uzbekova KR, Kharitonova VA, Akhmetova NF. 在现代心脏病学和心脏外科中应用虚拟现实和增强现实技术的可能性. *Digital Diagnostics.* 2024;5(4):819–832. DOI: https://doi.org/10.17816/DD635577

收到：01.09.2024 **接受：**25.09.2024 **发布日期：**05.11.2024

ECO•VECTOR
Article can be used under the CC BY-NC-ND 4.0 International License
© Eco-Vector, 2024

ВВЕДЕНИЕ

В современном здравоохранении одним из глобальных трендов развития является использование виртуальной, дополненной и смешанной реальности [1]. Виртуальная реальность (VR — virtual reality) — это визуализация цифровой информации в трёх измерениях, которая представляет собой компьютерную имитацию объектов реального или физически не существующего мира. Технология VR была изобретена в 1950-х годах [2], а в 1980-х годах появились значительные достижения, открывшие путь для обширных доклинических исследований [3]. Примечательно, что внедрение в 1980-х годах наголовного дисплея с фронтальным экраном, именуемого также VR-шлемом, стало поворотным моментом, позволившим улучшить визуализацию во время медицинских процедур [4]. K.H. Cho и соавт. [5] провели исследование, в котором показано, как очки внутри гарнитуры генерируют 3D-изображение во время процедуры при непрерывном движении руки вперёд/назад у пациентов с двигательными нарушениями верхних конечностей после инсульта.

В свою очередь дополненная реальность (AR — augmented reality) отличается плавным сочетанием виртуальных элементов с реальностью. В отличие от VR, которая полностью погружает пользователей в имитируемую цифровую реальность, AR интегрирует виртуальную информацию в окружение пользователя. Функции дополненной реальности реализуются с помощью смартфонов, планшетов и устройств, устанавливаемых на голову, оснащённых очками или проекторами, передающими виртуальные изображения непосредственно в реальный мир [6–8]. Это отличие создаёт основу для изучения уникальных свойств как виртуальной, так и дополненной реальности в контексте совершенствования процедур кардиохирургии.

Технологические инновации произвели революцию в медицинской практике, особенно в области кардиохирургии, где сложный характер вмешательств требует точности и предусмотрительности. Использование VR и AR в этой области открывает огромные перспективы для улучшения предоперационного планирования, повышения качества медицинского образования и, в конечном счёте, улучшения результатов лечения пациентов.

Методология поиска

Оценка статей проводилась в соответствии с рекомендациями PRISMA. Алгоритм отбора исследований представлен на рис. 1.

В результате поиска извлечено 3858 публикаций из PubMed/MEDLINE, 69 публикаций из eLibrary и 1115 публикаций, найденных с помощью Google Scholar. Поисковые запросы включали следующие ключевые слова и их сочетания: виртуальная реальность; дополненная реальность; кардиология; кардиохирургия; virtual reality; augmented reality; cardiology; cardiac surgery. Временной интервал поиска: с момента основания соответствующей базы данных по май 2024 года. Независимо друг от друга все авторы проводили скрининг названий и аннотаций выявленных статей, при обнаружении релевантных исследований извлекался полный текст соответствующей статьи. Дубликаты и неполнотекстовые версии статей исключены. Полнотекстовые версии статей оценивались на предмет соответствия следующим критериям включения:

- работа опубликована на английском или русском языках;
- работа опубликована в рецензируемом научном издании;
- работа представляет собой обзор литературы, экспериментальное или клиническое исследование, содержащее указанные ключевые слова.

После процедуры отбора в обзор включено 55 статей.

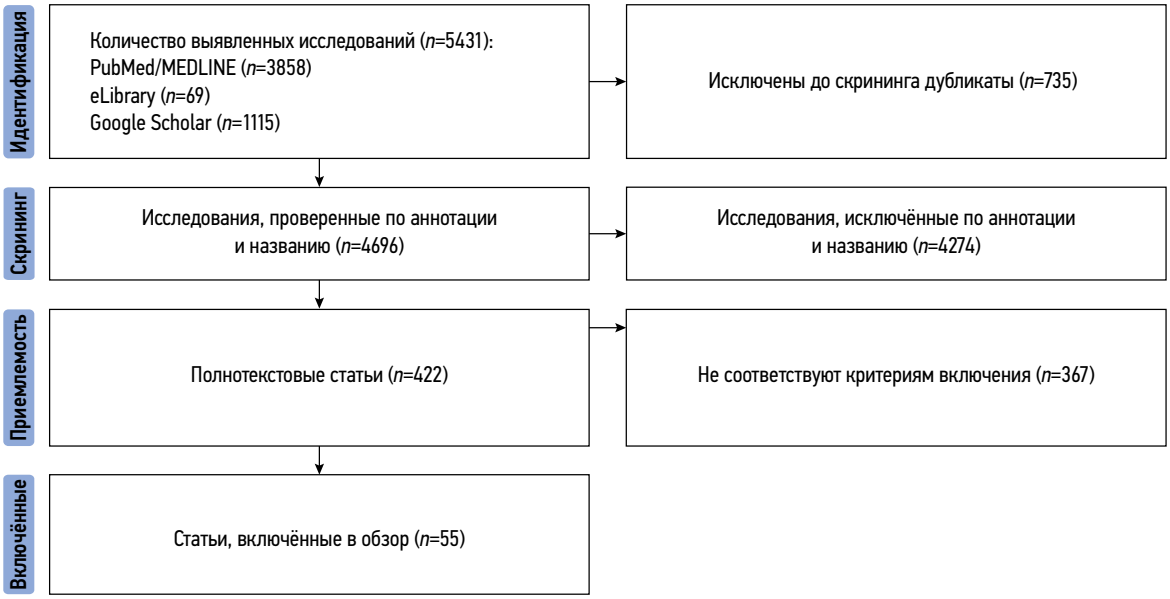

Рис. 1. Алгоритм поиска исследований.

РОЛЬ ВИРТУАЛЬНОЙ РЕАЛЬНОСТИ В ИНТЕРВЕНЦИОННОЙ КАРДИОЛОГИИ

Перипроцедурные технологии VR и AR — это современные технологии, которые позволяют визуализировать анатомическую структуру в 3D для пред- и послеоперационного планирования. VR позволяет рентгенхирургам изучать сложную анатомию в виртуальном мире [9, 10], в то время как AR помогает проецировать цифровые данные на пациента как до, так и после операции. B. Rymuza и соавт. [11] описали предварительное применение CarnaLife Holo (MedApp, Польша) у пациента со стенозом двустворчатого аортального клапана. Рентгенхирурги смогли увидеть трёхмерную голограмму сердца во время успешной процедуры транскатетерной замены аортального клапана (Transcatheter aortic valve replacement, TAVR). Как VR, так и AR-технологии позволяют имитировать этапы структурных вмешательств на сердце, таких как TAVR, клапанные вмешательства или врождённые пороки сердца [12–14]. Эндоваскулярная окклюзия ушка левого предсердия (УЛП), электрофизиологическая абляция и TAVR являются сложными вмешательствами, требующими глубокого понимания анатомических особенностей сердца [15]. Процедуру TAVR можно смоделировать, создав индивидуальные модели и определив оптимальную зону установки аортального клапана. При определении данной зоны может учитываться несколько факторов, в том числе морфология клапана и кальциноз, предполагаемые расстояния до соответствующих структур при нарушениях сердечной проводимости, а также устья коронарных артерий, которые помогают при других вмешательствах, таких как окклюзия УЛП или трансаортальная реконструкция задней створки митрального клапана. В этих случаях вмешательства на митральном клапане могут быть практически спланированы с учётом точного местоположения трансептальной пункции [16]. VR-симулятор позволяет избрать оптимальную тактику оперативного вмешательства, что приведёт к снижению риска формирования фатальных осложнений, таких как перфорация аорты, разрушение аппарата митрального клапана, обструкция выводного тракта левого желудочка или повреждение коронарных артерий. Рентгенхирурги объединяют информацию, полученную при рентгеноскопии в режиме реального времени, для регистрации анатомических деталей тела пациента и, возможно, используют альтернативные методы визуализации, такие как предпроцедурная компьютерная томография (КТ), магнитно-резонансная томография (МРТ) сердца и эхокардиография. Это также может быть эффективным при проведении перикардиоцентеза и электрофизиологических процедур [17].

Помимо преимуществ VR для врачей, необходимо отметить возможность её использования для увеличения комфорта пациентов в процессе проводимой терапии. Так, иммерсивная VR генерирует положительные эмоции и улучшает настроение, синхронизируя и стабилизируя электронные импульсы в префронтальной коре, что уменьшает болевые ощущения и беспокойство пациента [18]. Тем не менее в нескольких исследованиях с совершенно разными приложениями и разнообразным мультимедийным контентом оценивалось влияние VR на интервенционные кардиологические процедуры.

В исследовании, проведённом M. Keshvari и соавт. [19], показано, что 5-минутное VR погружение с естественными сценариями и звуками, включая тихую музыку, пение птиц и звуки водопада, перед процедурой коронароангиографии (КГА) помогло снизить тревожность, согласно опроснику State-Trait Anxiety Inventory (STAI), со значимыми различиями от контрольной группы, получавшей стандартное лечение. Кроме того, авторы продемонстрировали, что 5-минутное воздействие VR помогло стабилизировать частоту сердечных сокращений и артериальное давление.

Исследование, проведённое J.J. Aardoom и соавт. [20], показало, что использование пациентами обучающего контента, введённого за 1 или 2 недели до КГА, может снизить беспокойство, связанное с процедурой. С помощью VR гарнитуры, используемой в домашних условиях или в условиях стационара, пациенты могли виртуально отслеживать день оперативного вмешательства, включая все этапы, начиная с момента поступления в больницу и заканчивая послеоперационным периодом. Во время данного обучения затронуты различные темы, касающиеся процесса оказания медицинской помощи, такие как правила поведения в палате, необходимая одежда, кто может находиться рядом с пациентом, а также медикаментозные препараты, которые назначают после операции. Пациенты могли полноценно взаимодействовать с аватарами в виде медицинских работников, чтобы получать актуальную информацию на каждом этапе. Весь виртуальный опыт длился приблизительно 20 минут, но, вероятно, варьировал в зависимости от времени, проведённого пациентом в каждом модуле.

Исследование H. Morgan и соавт. [21] показало значительно большее снижение тревожности у пациентов, которым проводили 10-минутный образовательный курс VR перед КГА, иллюстрирующий предпроцедурную фазу и саму процедуру, по сравнению с пациентами из группы контроля. Опытная группа также лучше понимала саму процедуру и была более удовлетворена по сравнению с пациентами контрольной группы. В клиническом исследовании, проведённом E. Gökçe и S. Arslan [22], применение VR у пациентов, проходящих КГА, также оказалось более эффективным в снижении показателей боли и тревожности, а также в повышении уровня комфорта пациента, систолического артериального давления, частоты дыхания и пульса, по сравнению со стандартным лечением, проводимым в контрольной группе.

Технологию VR также использовали у пациентов, которым проводили сознательную седацию[1] во время процедуры TAVR. Пациентов опытной группы погружали на 30 мин в расслабляющую виртуальную среду, которую они предварительно выбрали. В общей сложности 81,3% пациентов использовали VR до процедуры и 37,5% — на протяжении всей процедуры. Результаты продемонстрировали значительное снижение тревожности, измеренное с помощью визуальной аналоговой шкалы (ВАШ), по сравнению с пациентами контрольной группы, которым проводили стандартную TAVR. Однако необходимо интерпретировать эти результаты с осторожностью из-за небольшого размера выборки (32 пациента) [23].

Имеются данные об использовании технологии VR перед процедурой катетерной абляции по поводу фибрилляции предсердий (ФП). По итогам исследований установлено, что данная процедура демонстрирует положительные результаты с точки зрения увеличения объёма знаний пациента, самоэффективности, большей удовлетворённости и снижения опасений по поводу оперативного вмешательства [24–26]. Кроме того, применение VR перед абляцией эффективно снижает беспокойство и боль во время процедуры [26]. M.B. Brewer и соавт. [27] использовали VR у 40 пациентов, которым выполнена односторонняя радиочастотная абляция большой подкожной вены. Все процедуры завершены успешно, при этом не отмечено разницы в общем времени операции, и все пациенты в целом удовлетворены лечением. С помощью VR статистически значимо снижено беспокойство по поводу операции по сравнению с контрольной группой, получавшей стандартное лечение. Кроме того, во время процедуры у пациентов контрольной группы повышалась тревожность, в то время как у пациентов из группы VR она снижалась. Наконец, 85% пациентов из группы VR рекомендовали бы использование VR тем, кто проходит аналогичную процедуру.

РОЛЬ ВИРТУАЛЬНОЙ РЕАЛЬНОСТИ В ТЕРАПИИ СЕРДЕЧНОЙ НЕДОСТАТОЧНОСТИ

Помимо использования при интервенционных вмешательствах, VR может помочь в анатомическом планировании механической поддержки кровообращения. При лечении сердечной недостаточности (СН) более важным является понимание взаимодействия между анатомией, функционированием миокарда и клапанов, а также динамикой кровотока. Ярким примером является использование желудочковых вспомогательных устройств (Ventricular assist device, VAD) у людей с различными формами, размерами и функциональными особенностями желудочков сердца. Современные VAD возможно использовать у педиатрических пациентов в качестве основы для назначения терапии. Использование имплантации с имитацией VR может помочь определить не только внешний вид, но и оптимальное позиционирование устройства для конкретного пациента с учётом анатомических особенностей [28]. В частности, использование виртуальных моделей позволяет в режиме реального времени протестировать имплантацию VAD и определить правильную ориентацию канюли. Правильное расположение канюли параллельно перегородке и на одной линии с атриовентрикулярным клапаном имеет решающее значение для достижения оптимальных результатов. Неправильное положение может привести к ухудшению кровотока и тромбозу. Предоперационная оценка может быть полезна для предотвращения осложнений, особенно у детей, у которых могут возникнуть осложнения, связанные с нарушением выброса крови из левого желудочка после вмешательства. Модели, разработанные специально для конкретного пациента, также могут предоставить ценную пространственную информацию о взаиморасположении VAD с основными структурами, такими как межжелудочковая перегородка, коронарные артерии, а также об ориентации сердечных клапанов и взаимодействии экстракардиальных устройств с грудной стенкой и диафрагмой.

A. Stepanenko и соавт. [29] описали свой опыт работы с использованием 3D-печати и виртуальной реальности у 53 взрослых пациентов с прогрессирующей СН. Их опыт показал, что использование 3D-моделирования повлияло на принятие оптимального клинического решения о типе используемой механической поддержки кровообращения. Аналогичным образом R.R. Davies и соавт. [30] и R.K. Ramaswamy и соавт. [31] описали использование VR для оценки внутриперикардиального размещения интраперикардиальных устройств HeartWare VAD (HVAD; Medtronic, Дублин, Ирландия) и HeartMate 3 (Abbott, Чикаго, Иллинойс) у детей.

Кроме того, эти модели можно использовать для обучения хирургов, поскольку они позволяют пользователю физически манипулировать имплантатами и тестировать их, что повышает уверенность хирургов при проведении вмешательства. Таким образом, использование VR-реконструкции и специальных 3D-моделей может помочь точно спланировать оперативное вмешательство, выявить потенциальные риски и разработать план на случай возникновения экстренной ситуации для конкретного пациента.

РОЛЬ ВИРТУАЛЬНОЙ РЕАЛЬНОСТИ В ПРЕДПРОЦЕДУРНОМ ПЛАНИРОВАНИИ

Развитие цифровых технологий непрерывно преобразует знания и возможности в области оказания кардиологической помощи [32]. Использование искусственного

[1] Сознательная внутривенная седация — это метод, при котором пациент вводится в состояние лёгкого сна с помощью седативных препаратов.

интеллекта (ИИ) для автоматизации эхокардиографии и роботизированной хирургии при малоинвазивных операциях на митральном клапане стало реальностью, а не вымыслом. Сложность структурных сердечно-сосудистых вмешательств требует соответствующих технических навыков для их выполнения и готовности к любым непредвиденным осложнениям, которые могут быть опасны для жизни пациента. Развитие этой области связано с достижениями в области мультимодальной визуализации, позволяющей улучшить измерения, калибровку и предпроцедурное планирование. Технологии VR могут сыграть значимую роль в этой области, являясь важным инструментом как для пациента, так и для врача.

Интерактивные 3D-изображения и VR-симуляторы могут облегчить визуализацию сложной анатомии сердца для принятия решения об оптимальной стратегии вмешательства (чрескожного или хирургического).

VR в сочетании с другими методами визуализации, такими как эхокардиография и КТ сердца, позволяет тщательно спланировать оперативное вмешательство и оценить надлежащие зоны имплантации в случаях TAVR или mitra-clip, когда близлежащие структуры или выраженная кальцификация могут препятствовать использованию современных инструментов визуализации [15, 16]. Подобно авиасимуляторам, новая система VR может обеспечить безопасность для пациента, прогнозируя и предотвращая развитие фатальных осложнений, таких как смещение импланта, перфорации аорты, а также развитие острого коронарного синдрома [16].

ИНТРАПРОЦЕДУРНОЕ ИСПОЛЬЗОВАНИЕ ВИРТУАЛЬНОЙ РЕАЛЬНОСТИ

VR применяется во многих сложных случаях, например, при митральных вмешательствах, когда анатомия митрального клапана динамична и сложна и в основном требует мультимодальной визуализации для достижения лучших результатов [26]. VR позволяет повысить точность и сократить время процедуры по сравнению с традиционным методом чреспищеводной эхографии (ЧПЭхоКГ). VR также может помочь лучше визуализировать паравазкулярную регургитацию после TAVR и облегчить выбор оптимального VAR [33, 34].

В случае врождённых пороков сердца, таких как дефекты межпредсердной перегородки с аномальным дренажом лёгочных вен, использование VR помогало допускать меньшее количество ошибок при проведении трансептальной пункции в сочетании с компьютерной томографией и биплоскостной рентгеноскопией [33, 35, 36]. Кроме того, VR может способствовать всесторонней оценке состояния УЛП и прилегающих структур, таких как лёгочная артерия и огибающая артерия, при его окклюзии на фоне ФП и кровотечениях высокого риска [33]. Создание голографической среды с использованием 3D-изображений, полученных на основе данных эхокардиографии или компьютерной томографии с возможностью интерактивного манипулирования устройством посредством жестов и голосовых команд, позволяет получить голографическую модель сердца. Это делает платформу удобной для работы кардиологической бригады [37].

РОЛЬ ВИРТУАЛЬНОЙ РЕАЛЬНОСТИ ПРИ ВРОЖДЁННЫХ ПОРОКАХ СЕРДЦА

Планирование процедур при врождённых пороках сердца (ВПС) может быть сложной задачей из-за их широкого спектра и различных клинических проявлений. В кардиологии VR применяется для обучения и планирования процедур. Её использование началось ещё на доклинической стадии разработки имплантируемых устройств, а также при создании и тестировании прототипов перед проведением испытаний на животных и последующих строго регламентированных тестов по имплантации этих устройств человеку.

Поверхностные сетчатые модели, созданные на основе ручной сегментации изображений КТ, ангиографии или МРТ сердца, позволяют кардиохирургам легко планировать оперативное вмешательство, поскольку такие модели удобно обрезать или кадрировать [38]. Однако их создание может быть трудоёмким процессом. F. Raimondi и соавт. [39] описали использование новой технологии VR для обработки данных МРТ сердца без необходимости промежуточных этапов сегментации. Среднее время постобработки VR-моделей с использованием этого программного обеспечения составляло 5 мин.

При использовании VR с полным погружением точность диагностики пороков сердца значительно выше, чем при использовании 2D-дисплея и программного обеспечения VR — на 54,49 и 146,82% соответственно. Статистически значимых различий между диагностическими данными, предоставленными каждому участнику исследования, выявлено не было ($t=-1{,}01$, $p=0{,}31$) [40]. Другая группа исследователей сравнивала эффективность стереоскопической VR и моноскопического настольного компьютера. Обнаружено, что использование стереоскопической VR не привело к улучшению понимания анатомии ВПС ($p=0{,}11$). При этом группа, работавшая с моноскопическим настольным компьютером, отметила, что его интерфейс проще, чем у системы со стереоскопической VR ($p=0{,}01$) [41].

Недавние исследования, сравнивающие использование VR и 3D-печатных моделей сердца при ВПС, показали, что VR считают более полезной в медицинском образовании и предоперационном планировании, чем 3D-печатные модели сердца, однако статистически значимой разницы не выявлено [42]. Аналогичные результаты получены при оценке анатомических особенностей

во время сеанса VR при ВПС. В этом сеансе участвовали медицинские работники с различным образованием и опытом (кардиохирурги, кардиологи, кардиоанестезиологи, педиатры и патологоанатомы) и студенты-медики. При этом 72% участников оценили методы взаимодействия в VR (например, захват предметов, использование режущего инструмента) как «чрезвычайно интуитивные», а 94% выразили желание внедрить систему VR в своих учреждениях, оценив эту идею на 4 или 5 баллов по пятибалльной шкале [43].

Внедрение VR в медицинском учреждении требует значительных вложений на приобретение соответствующего оборудования, такого как гарнитуры VR, аппаратное и программное обеспечение, мониторы и прочее. Однако, если сравнивать с 3D-печатью, стоимость оборудования и материалов для 3D-печати, а также затраты на эксплуатацию устройств для 3D-печати остаются неизменными. VR даёт возможность редактировать и обновлять визуализированные 3D-модели и сетки по мере необходимости, сохранять их в цифровом формате и привязывать к медицинским картам пациентов для последующего использования [44].

VR является крайне полезным инструментом при планировании сложных интра- и экстракардиальных вмешательств. Так, исследовательская группа детских кардиохирургов сообщила о повышении своей уверенности при проведении и планировании хирургического вмешательства в 2/3 случаев и об изменении хирургической тактики в 60% случаев [38]. R.R. Davies и соавт. [30] описали использование VR для планирования установки взрослого VAR у ребёнка. (17 кг; 0,67 м^2). Благодаря этому удалось сохранить функцию атриовентрикулярного клапана и уменьшить деформацию структур сердца. На данный момент использование VR ограничено несколькими центрами, однако частота её применения в академических и клинических учреждениях продолжает расти.

РАСШИРЕНИЕ ВИРТУАЛЬНОЙ РЕАЛЬНОСТИ С ПОМОЩЬЮ ИСКУССТВЕННОГО ИНТЕЛЛЕКТА

ИИ является ключом к обработке сложных и многодоменных данных в технологиях VR и AR, что облегчает внедрение новых технологий. Более конкретно ИИ вносит свой вклад в функционирование VR по 3 аспектам.

1. Сегментация: ИИ способствует точной и своевременной маркировке данных. Алгоритмы глубокого обучения позволяют отслеживать структуры, причём этот процесс может быть полностью автоматизирован или требовать подсказок и проверки со стороны человека. Время предварительной обработки сокращается от нескольких дней до нескольких минут, что делает этот этап необходимым для внедрения VR в клинические операции [38, 45].

2. Реконструкция: ИИ позволяет создавать реконструкции моделей человека в виртуальной реальности для определённых целей, например, для воссоздания коронарной артерии с автоматическим расчётом объёма атеросклеротической бляшки или для преобразования эхокардиограммы в VR-модель с трёхмерной анатомией и визуализацией кровотока для планирования хирургического вмешательства [38]. Этот шаг позволяет пользователю сосредоточиться на задачах в виртуальной среде, а не на настройке приложения [46]. D. Franson и соавт. [47] разработали систему для преобразования 2D-МРТ-изображений в интерактивные 4D-структуры, доступные пользователю в режиме реального времени, со скоростью рендеринга, превышающей скорость сбора данных. Аналогично технология M. Bindschadler и соавт. [48] получила дальнейшее развитие, позволив манипулировать моделями сердца в дополненной реальности, которые можно просматривать на портативных устройствах с помощью простых жестов — функции, оптимизированной для консультирования пациентов.

3. Взаимодействие машины и человека: взаимодействие пользователя с VR может генерировать огромное количество многодоменных данных, которые необходимо интегрировать с уменьшением размерности, усилением машинного обучения и взаимодействием VR с пользователем. Основное применение этой функции — медицинское образование [49, 50]. Такая технология также может уменьшить головокружение, связанное с использованием VR, что является частым ограничением для многих пользователей. Это достигается с помощью системы с шестью степенями свободы, которая улучшает глазодвигательные ощущения пользователя, тем самым уменьшая пространственную дезориентацию, которая приводит к появлению тошноты и головокружения [51].

Перечисленные аспекты позволили таким системам, как Immersive и Elucis (Realize Medical Inc, Канада), разработать платформу виртуальной реальности. Она может быть использована для одного исследования с визуализацией сердца, планирования процедур, удалённого взаимодействия между специалистами и консультирования пациентов. Также платформа позволяет сохранять модели для образовательных целей. Таким образом, обеспечивается высококачественная медицинская помощь.

ДАЛЬНЕЙШИЕ ПЕРСПЕКТИВЫ

Применение VR может существенно изменить современную кардиологическую практику. Интеграция данных КТ, МРТ и эхокардиографии всё ещё развивается, обещая слияние данных в реальном времени и создание трёхмерных анатомических структур с высоким разрешением [52, 53]. Современная кардиохирургия включает всё более сложные процедуры, требующие высокого уровня квалификации [53, 54]. VR может служить образовательным инструментом, позволяя приобретать необходимые

для клинической практики процедурные навыки. Она также преодолевает географические барьеры, обеспечивая лёгкий доступ к образовательным программам и конференциям и предлагая реальный опыт обучения. Кроме того, эти образовательные возможности могут распространяться на пациентов, улучшая их понимание анатомии и хода оперативного вмешательства. VR готова стать неотъемлемой частью стандартных планов лечения и находится на пороге интеграции в медицинские учреждения [53, 55].

Прежде чем начать широко применять VR в клинической практике, необходимо решить несколько проблем. Большинство существующих исследований ограничены по масштабам, охватывают небольшое количество случаев и проводятся в отдельных центрах. Чтобы тщательно изучить эффективность VR в клинической практике, нужны более масштабные исследования и рандомизированные контролируемые испытания. Также необходима стандартизация методологий, чтобы обеспечить согласованность и способствовать широкому внедрению. Интеграция мультимодальных изображений продвигается, но пока не реализована в полной мере. Использование различных платформ VR, каждая из которых требует специальных знаний, может создать дополнительную нагрузку для пользователей. Внедрение VR в клиническую практику может увеличить и без того значительную нагрузку на медицинский персонал. Несмотря на многообещающее будущее VR в медицине, крайне важно провести рандомизированные контролируемые исследования, которые продемонстрируют её полезность.

Несмотря на существующие трудности, ценность виртуальной реальности в клинической практике становится всё более очевидной. Чтобы в полной мере использовать возможности виртуальной реальности в здравоохранении, необходимо постоянно развивать технологии и стандартизировать их применение.

ЗАКЛЮЧЕНИЕ

Современная кардиологическая помощь включает в себя всё более сложные процедуры, требующие высокого уровня квалификации. VR становится мощным инструментом как для предпроцедурного планирования, так и для образовательных мероприятий. VR открывает новые возможности для обучения и подготовки специалистов в области кардиологии. С её помощью можно создавать реалистичные симуляции различных ситуаций, с которыми врачи могут столкнуться в своей работе. Это позволяет обучающимся получить практический опыт без риска для реальных пациентов. Кроме того, VR может быть использована для предпроцедурного планирования сложных кардиологических операций. С её помощью можно детально изучить анатомию пациента, спланировать ход операции и предсказать возможные осложнения. Это может значительно повысить точность и безопасность операций. Однако для полноценной интеграции VR в клиническую практику необходимо решить ряд проблем. Необходимо разработать стандарты безопасности и эффективности использования VR в медицинских целях. Также необходимо провести дополнительные исследования, чтобы оценить долгосрочные последствия использования VR для здоровья пациентов. В целом, интеграция VR в кардиологическую практику имеет большой потенциал. Она может значительно улучшить качество медицинской помощи, снизить риски и повысить эффективность обучения. Однако для реализации этого потенциала необходимо провести дополнительные исследования и разработать соответствующие стандарты.

ДОПОЛНИТЕЛЬНАЯ ИНФОРМАЦИЯ

Источник финансирования. Авторы заявляют об отсутствии внешнего финансирования при проведении поисково-аналитической работы.

Конфликт интересов. Авторы декларируют отсутствие явных и потенциальных конфликтов интересов, связанных с публикацией настоящей статьи.

Вклад авторов. Все авторы подтверждают соответствие своего авторства международным критериям ICMJE (все авторы внесли существенный вклад в разработку концепции, проведение поисково-аналитической работы и подготовку статьи, прочли и одобрили финальную версию перед публикацией). Наибольший вклад распределён следующим образом: С.С. Рашидова, Э.А. Бдоян — сбор и анализ литературных данных, научное редактирование рукописи; М.М. Тимурзиева, С.А. Лобановская — сбор и анализ литературных данных, написание рукописи; В.В. Науменко — анализ литературных данных, редактирование текста рукописи; А.В. Рахманова — анализ литературных данных, редактирование и утверждение текста; В.Д. Тимофеева — написание рукописи, сбор и анализ литературных данных; А.С. Гуцуляк — редактирование текста статьи, анализ литературных данных; А.А. Зайнуллин — сбор и анализ литературных данных, написание текста статьи; К.Р. Узбекова — утверждение финального варианта рукописи, редактирование текста статьи; В.А. Харитонова — анализ литературных данных, помощь в написании статьи; Н.Ф. Ахметова — анализ литературных данных, помощь в написании статьи, редактирование и утверждение финального варианта статьи.

ADDITIONAL INFORMATION

Funding source. This article was not supported by any external sources of funding.

Competing interests. The authors declare that they have no competing interests.

Authors' contribution. All authors made a substantial contribution to the conception of the work, acquisition, analysis, interpretation of data for the work, drafting and revising the work, final approval of the version to be published and agree to be accountable for all aspects of the work. S.S. Rashidova, E.A. Bdoyan — collection and analysis of literary data, scientific editing of the manuscript; M.M. Timurzieva, S.A. Lobanovskaya — collection and analysis of literary data, writing of the manuscript; V.V. Naumenko — analysis of literary

data, editing of the text of the manuscript; A.V. Rakhmanova — data analysis, editing and approval of the text; V.D. Timofeeva — writing a manuscript, extraction and analysis of literary data; A.S. Gutsulyak — editing the text of the article, analyzing literary data; A.A. Zainullin — collecting literary data, writing the text of the article; K.R. Uzbekova — approval of the final version of the manuscript, editing the text of the article; V.A. Kharitonova — analysis of literary data, assistance in writing the article; N.F. Akhmetova — analysis of literary data, assistance in writing the article, verification and approval of the text of the article.

СПИСОК ЛИТЕРАТУРЫ

1. Николаев В.А., Николаев А.А. Опыт и перспективы использования технологий виртуальной, дополненной и смешанной реальности в условиях цифровой трансформации системы здравоохранения // Медицинские технологии. Оценка и выбор. 2020. № 2. С. 35–42. EDN: AWZZTL doi: 10.17116/medtech20204002135

2. Jiang Z., Guo Y., Wang Z. Digital twin to improve the virtual-real integration of industrial IoT // J Ind Inf Integr. 2021. Vol. 22, N 11. P. 100196. doi: 10.1016/j.jii.2020.100196

3. Никитин А.И., Абрамов М.К. Применение VR в медицине. В кн.: Актуальные проблемы авиации и космонавтики. Сборник материалов V Международной научно-практической конференции, посвященной Дню космонавтики. 2019. Т. 2. С. 193–194. EDN: RLBTYQ

4. Haleem A., Javaid M. Industry 5.0 and its applications in orthopaedics // J Clin Orthop Trauma. 2019. Vol. 10, N 4. P. 807–808. doi: 10.1016/j.jcot.2018.12.010

5. Cho K.H., Hong M.R., Song W.K. Upper-Limb Robot-Assisted Therapy Based on Visual Error Augmentation in Virtual Reality for Motor Recovery and Kinematics after Chronic Hemiparetic Stroke: A Feasibility Study // Healthcare (Basel). 2022. Vol. 10, N 7. P. 1186. doi: 10.3390/healthcare10071186

6. Намиот Е.Д. Дополненная реальность в медицине // International Journal of Open Information Technologies. 2019. Т. 7, № 11. С. 94–99. EDN: ULRJCX

7. Sutherland J., Belec J., Sheikh A., et al. Applying Modern Virtual and Augmented Reality Technologies to Medical Images and Models // J Digit Imaging. 2019. Vol. 32, N 1. P. 38–53. doi: 10.1007/s10278-018-0122-7

8. Taghian A., Abo-Zahhad M., Sayed M.S., Abd El-Malek A.H. Virtual and augmented reality in biomedical engineering // Biomed Eng Online. 2023. Vol. 22, N 1. P. 76. doi: 10.1186/s12938-023-01138-3

9. Buytaert J.A., Dirckx J.J. Design and quantitative resolution measurements of an optical virtual sectioning three-dimensional imaging technique for biomedical specimens, featuring two-micrometer slicing resolution // J Biomed Opt. 2007. Vol. 12, N 1. P. 014039. doi: 10.1117/1.2671712

10. Silva J.N.A., Southworth M., Raptis C., Silva J. Emerging Applications of Virtual Reality in Cardiovascular Medicine // JACC Basic Transl Sci. 2018. Vol. 3, N 3. P. 420–430. doi: 10.1016/j.jacbts.2017.11.009

11. Rymuza B., Grodecki K., Kamiński J., et al. Holographic imaging during transcatheter aortic valve implantation procedure in bicuspid aortic valve stenosis // Kardiol Pol. 2017. Vol. 75, N 10. P. 1056. doi: 10.5603/KP.2017.0195

12. Aslani N., Behmanesh A., Garavand A., et al. The Virtual Reality Technology Effects and Features in Cardiology Interventions Training: A Scoping Review // Med J Islam Repub Iran. 2022. Vol. 36. P. 77. doi: 10.47176/mjiri.36.77

13. Southworth M.K., Silva J.R., Silva J.N.A. Use of extended realities in cardiology // Trends Cardiovasc Med. 2020. Vol. 30, N 3. P. 143–148. doi: 10.1016/j.tcm.2019.04.005

14. Culbertson C., Nicolas S., Zaharovits I., et al. Methamphetamine craving induced in an online virtual reality environment // Pharmacol Biochem Behav. 2010. Vol. 96, N 4. P. 454–460. doi: 10.1016/j.pbb.2010.07.005

15. Arslan F., Gerckens U. Virtual support for remote proctoring in TAVR during COVID-19 // Catheter Cardiovasc Interv. 2021. Vol. 98, N 5. P. E733–E736. doi: 10.1002/ccd.29504

16. Liu J., Al'Aref S.J., Singh G., et al. An augmented reality system for image guidance of transcatheter procedures for structural heart disease // PLoS One. 2019. Vol. 14, N 7. P. e0219174. doi: 10.1371/journal.pone.0219174

17. de Jesus Catalã C.A., Pan R., Rossetto Kron-Rodrigues M., de Oliveira Freitas N. Virtual Reality Therapy to Control Burn Pain: Systematic Review of Randomized Controlled Trials // J Burn Care Res. 2022. Vol. 43, N 4. P. 880–888. doi: 10.1093/jbcr/irab213

18. Salisbury J.P. Using Medical Device Standards for Design and Risk Management of Immersive Virtual Reality for At-Home Therapy and Remote Patient Monitoring // JMIR Biomed Eng. 2021. Vol. 6, N 2. P. e26942. doi: 10.2196/26942

19. Keshvari M., Yeganeh M.R., Paryad E., et al. The effect of virtual reality distraction on reducing patients' anxiety before coronary angiography: a randomized clinical trial study // Egypt Heart J. 2021. Vol. 73, N 1. P. 98. doi: 10.1186/s43044-021-00224-y

20. Aardoom J.J., Hilt A.D., Woudenberg T., et al. A Preoperative Virtual Reality App for Patients Scheduled for Cardiac Catheterization: Pre-Post Questionnaire Study Examining Feasibility, Usability, and Acceptability // JMIR Cardio. 2022. Vol. 6, N 1. P. e29473. doi: 10.2196/29473

21. Morgan H., Nana M., Phillips D., Gallagher S. The Effect of a Virtual Reality Immersive Experience Upon Anxiety Levels, Procedural Understanding, and Satisfaction in Patients Undergoing Cardiac Catheterization: The Virtual Cath Trial // J Invasive Cardiol. 2021. Vol. 33, N 9. P. E681–E686. doi: 10.25270/jic/20.00664

22. Gökçe E., Arslan S. Effects of virtual reality and acupressure interventions on pain, anxiety, vital signs and comfort in catheter extraction processes for patients undergoing coronary angiography: A randomized controlled trial // Int J Nurs Pract. 2023. Vol. 29, N 6. P. e13176. doi: 10.1111/ijn.13176

23. Bruno R.R., Lin Y., Wolff G., et al. Virtual reality-assisted conscious sedation during transcatheter aortic valve implantation: a randomised pilot study // EuroIntervention. 2020. Vol. 16, N 12. P. e1014–e1020. doi: 10.4244/EIJ-D-20-00269

24. Hermans A.N.L., Betz K., Verhaert D.V.M., et al. 360° Virtual reality to improve patient education and reduce anxiety towards atrial fibrillation ablation // Europace. 2023. Vol. 25, N 3. P. 855–862. doi: 10.1093/europace/euac246

25. Chang S.L., Kuo M.J., Lin Y.J., et al. Virtual reality informative aids increase residents' atrial fibrillation ablation procedures-related knowledge and patients' satisfaction // J Chin Med Assoc. 2021. Vol. 84, N 1. P. 25–32. doi: 10.1097/JCMA.0000000000000464

26. Chang S.L., Kuo M.J., Lin Y.J., et al. Virtual reality-based preprocedural education increases preparedness and satisfaction of patients about the catheter ablation of atrial fibrillation // J Chin Med Assoc. 2021. Vol. 84, N 7. P. 690–697. doi: 10.1097/JCMA.0000000000000555

27. Brewer M.B., Lau D.L., Chu E.A., et al. Virtual reality can reduce anxiety during office-based great saphenous vein radiofrequency ablation // J Vasc Surg Venous Lymphat Disord. 2021. Vol. 9, N 5. P. 1222–1225. doi: 10.1016/j.jvsv.2020.12.081

28. Goo H.W., Park S.J., Yoo S.J. Advanced Medical Use of Three-Dimensional Imaging in Congenital Heart Disease: Augmented Reality, Mixed Reality, Virtual Reality, and Three-Dimensional Printing // Korean J Radiol. 2020. Vol. 21, N 2. P. 133–145. doi: 10.3348/kjr.2019.0625

29. Stepanenko A., Perez L.M., Ferre J.C., et al. 3D Virtual modelling, 3D printing and extended reality for planning of implant procedure of short-term and long-term mechanical circulatory support devices and heart transplantation // Front Cardiovasc Med. 2023. Vol. 10. P. 1191705. doi: 10.3389/fcvm.2023.1191705

30. Davies R.R., Hussain T., Tandon A. Using virtual reality simulated implantation for fit-testing pediatric patients for adult ventricular assist devices // JTCVS Tech. 2020. Vol. 6. P. 134–137. doi: 10.1016/j.xjtc.2020.10.017

31. Ramaswamy R.K., Marimuthu S.K., Ramarathnam K.K., et al. Virtual reality-guided left ventricular assist device implantation in pediatric patient: Valuable presurgical tool // Ann Pediatr Cardiol. 2021. Vol. 14, N 3. P. 388–392. doi: 10.4103/apc.apc_81_21

32. Tautz L., Walczak L., Georgii J., et al. Combining position-based dynamics and gradient vector flow for 4D mitral valve segmentation in TEE sequences // Int J Comput Assist Radiol Surg. 2020. Vol. 15, N 1. P. 119–128. doi: 10.1007/s11548-019-02071-4

33. Bruckheimer E., Rotschild C. Holography for imaging in structural heart disease // EuroIntervention. 2016. Vol. 12 Suppl X. P. 81–84. doi: 10.4244/EIJV12SXA15

34. Currie M.E., McLeod A.J., Moore J.T., et al. Augmented Reality System for Ultrasound Guidance of Transcatheter Aortic Valve Implantation // Innovations (Phila). 2016. Vol. 11, N 1. P. 31–39. doi: 10.1097/IMI.0000000000000235

35. Butera G., Sturla F., Pluchinotta F.R., et al. Holographic Augmented Reality and 3D Printing for Advanced Planning of Sinus Venosus ASD/Partial Anomalous Pulmonary Venous Return Percutaneous Management // JACC Cardiovasc Interv. 2019. Vol. 12, N 14. P. 1389–1391. doi: 10.1016/j.jcin.2019.03.020

36. Zbroński K., Rymuza B., Scisło P., et al. Augmented reality in left atrial appendage occlusion // Kardiol Pol. 2018. Vol. 76, N 1. P. 212. doi: 10.5603/KP.2018.0017

37. Iannotta M., d'Aiello F.A., Van De Bruaene A., et al. Modern tools in congenital heart disease imaging and procedure planning: a European survey // J Cardiovasc Med (Hagerstown). 2024. Vol. 25, N. 1. P. 76–87. doi: 10.2459/JCM.0000000000001569

38. Deng S., Wheeler G., Toussaint N., et al. A Virtual Reality System for Improved Image-Based Planning of Complex Cardiac Procedures // J Imaging. 2021. Vol. 7, N 8. P. 151. doi: 10.3390/jimaging7080151

39. Raimondi F., Vida V., Godard C., et al. Fast-track virtual reality for cardiac imaging in congenital heart disease // J Card Surg. 2021. Vol. 36, N 7. P. 2598–2602. doi: 10.1111/jocs.15508

40. Kim B., Loke Y.H., Mass P., et al. A Novel Virtual Reality Medical Image Display System for Group Discussions of Congenital Heart Disease: Development and Usability Testing // JMIR Cardio. 2020. Vol. 4, N 1. P. e20633. doi: 10.2196/20633

41. Patel N., Costa A., Sanders S.P., Ezon D. Stereoscopic virtual reality does not improve knowledge acquisition of congenital heart disease // Int J Cardiovasc Imaging. 2021. Vol. 37, N 7. P. 2283–2290. doi: 10.1007/s10554-021-02191-6

42. Lau I., Gupta A., Sun Z. Clinical Value of Virtual Reality versus 3D Printing in Congenital Heart Disease // Biomolecules. 2021. Vol. 11, N 6. P. 884. doi: 10.3390/biom11060884

43. Milano E.G., Pajaziti E., Schievano S., et al. P369 Patient specific virtual reality for education in con- genital heart disease // Eur Heart J Cardiovasc Imaging. 2020. Vol. 21, Suppl. 1. doi: 10.1093/ehjci/jez319.218

44. Ong C.S., Krishnan A., Huang C.Y., et al. Role of virtual reality in congenital heart disease // Congenit Heart Dis. 2018. Vol. 13, N 3. P. 357–361. doi: 10.1111/chd.12587

45. Sadeghi A.H., Maat A.P.W.M., Taverne Y.J.H.J., et al. Virtual reality and artificial intelligence for 3-dimensional planning of lung segmentectomies // JTCVS Tech. 2021. Vol. 7. P. 309–321. doi: 10.1016/j.xjtc.2021.03.016

46. van de Woestijne P.C., Bakhuis W., Sadeghi A.H., et al. 3D Virtual Reality Imaging of Major Aortopulmonary Collateral Arteries: A Novel Diagnostic Modality // World J Pediatr Congenit Heart Surg. 2021. Vol. 12, N 6. P. 765–772. doi: 10.1177/21501351211045064

47. Franson D., Dupuis A., Gulani V., et al. A System for Real-Time, Online Mixed-Reality Visualization of Cardiac Magnetic Resonance Images // J Imaging. 2021. Vol. 7, N 12. P. 274. doi: 10.3390/jimaging7120274

48. Bindschadler M., Buddhe S., Ferguson M.R., et al. HEARTBEAT4D: An Open-source Toolbox for Turning 4D Cardiac CT into VR/AR // J Digit Imaging. 2022. Vol. 35, N 6. P. 1759–1767. doi: 10.1007/s10278-022-00659-y

49. Aeckersberg G., Gkremoutis A., Schmitz-Rixen T., Kaiser E. The relevance of low-fidelity virtual reality simulators compared with other learning methods in basic endovascular skills training // J Vasc Surg. 2019. Vol. 69, N 1. P. 227–235. doi: 10.1016/j.jvs.2018.10.047

50. Andersen N.L., Jensen R.O., Posth S., et al. Teaching ultrasound-guided peripheral venous catheter placement through immersive virtual reality: An explorative pilot study // Medicine (Baltimore). 2021. Vol. 100, N 27. P. e26394. doi: 10.1097/MD.0000000000026394

51. Arshad I., De Mello P., Ender M., et al. Reducing Cybersickness in 360-Degree Virtual Reality // Multisens Res. 2021. P. 1–17. doi: 10.1163/22134808-bja10066

52. Jung C., Wolff G., Wernly B., et al. Virtual and Augmented Reality in Cardiovascular Care: State-of-the-Art and Future Perspectives // JACC Cardiovasc Imaging. 2022. Vol. 15, N 3. P. 519–532. doi: 10.1016/j.jcmg.2021.08.017

53. Mahtab E.A.F., Egorova A.D. Current and future applications of virtual reality technology for cardiac interventions // Nat Rev Cardiol. 2022. Vol. 19, N 12. P. 779–780. doi: 10.1038/s41569-022-00789-4

54. Pezel T., Coisne A., Bonnet G., et al. Simulation-based training in cardiology: State-of-the-art review from the French Commission of Simulation Teaching (Commission d'enseignement par simulation-COMSI) of the French Society of Cardiology // Arch Cardiovasc Dis. 2021. Vol. 114, N 1. P. 73–84. doi: 10.1016/j.acvd.2020.10.004

55. Spiegel B., Fuller G., Lopez M., et al. Virtual reality for management of pain in hospitalized patients: A randomized comparative effectiveness trial // PLoS One. 2019. Vol. 14, N 8. P. e0219115. doi: 10.1371/journal.pone.0219115

REFERENCES

1. Nikolaev VA, Nikolaev AA. Virtual, augmented and mixed reality technologies in the context of digitalization of healthcare system. Medical Technologies. *Assessment and Choice.* 2020;(2):35–42. EDN: AWZZTL doi: 10.17116/medtech20204002135

2. Jiang Z, Guo Y, Wang Z. Digital twin to improve the virtual-real integration of industrial IoT. *J Ind Inf Integr.* 2021;22(11):100196. doi: 10.1016/j.jii.2020.100196

3. Nikitin AI, Abramov MK. The use of VR in medicine. In: Aktual'nye problemy aviacii i kosmonavtiki. *Sbornik materialov V Mezhdunarodnoj nauchno-prakticheskoj konferencii, posvyashchennoj Dnyu kosmonavtiki.* 2019;2:193–194. (In Russ.) EDN: RLBTYQ

4. Haleem A, Javaid M. Industry 5.0 and its applications in orthopaedics. *J Clin Orthop Trauma.* 2019;10(4):807–808. doi: 10.1016/j.jcot.2018.12.010

5. Cho KH, Hong MR, Song WK. Upper-Limb Robot-Assisted Therapy Based on Visual Error Augmentation in Virtual Reality for Motor Recovery and Kinematics after Chronic Hemiparetic Stroke: A Feasibility Study. *Healthcare (Basel).* 2022;10(7):1186. doi: 10.3390/healthcare10071186

6. Namiot ED. Augmented reality in medicine. *International Journal of Open Information Technologies.* 2019;7(11):94–99. EDN: ULRJCX

7. Sutherland J, Belec J, Sheikh A, et al. Applying Modern Virtual and Augmented Reality Technologies to Medical Images and Models. *J Digit Imaging.* 2019;32(1):38–53. doi: 10.1007/s10278-018-0122-7

8. Taghian A, Abo-Zahhad M, Sayed MS, Abd El-Malek AH. Virtual and augmented reality in biomedical engineering. *Biomed Eng Online.* 2023;22(1):76. doi: 10.1186/s12938-023-01138-3

9. Buytaert JA, Dirckx JJ. Design and quantitative resolution measurements of an optical virtual sectioning three-dimensional imaging technique for biomedical specimens, featuring two-micrometer slicing resolution. *J Biomed Opt.* 2007;12(1):014039. doi: 10.1117/1.2671712

10. Silva JNA, Southworth M, Raptis C, Silva J. Emerging Applications of Virtual Reality in Cardiovascular Medicine. *JACC Basic Transl Sci.* 2018;3(3):420–430. doi: 10.1016/j.jacbts.2017.11.009

11. Rymuza B, Grodecki K, Kamiński J, et al. Holographic imaging during transcatheter aortic valve implantation procedure in bicuspid aortic valve stenosis. *Kardiol Pol.* 2017;75(10):1056. doi: 10.5603/KP.2017.0195

12. Aslani N, Behmanesh A, Garavand A, et al. The Virtual Reality Technology Effects and Features in Cardiology Interventions Training: A Scoping Review. *Med J Islam Repub Iran.* 2022;36:77. doi: 10.47176/mjiri.36.77

13. Southworth MK, Silva JR, Silva JNA. Use of extended realities in cardiology. *Trends Cardiovasc Med.* 2020;30(3):143–148. doi: 10.1016/j.tcm.2019.04.005

14. Culbertson C, Nicolas S, Zaharovits I, et al. Methamphetamine craving induced in an online virtual reality environment. *Pharmacol Biochem Behav.* 2010;96(4):454–460. doi: 10.1016/j.pbb.2010.07.005

15. Arslan F, Gerckens U. Virtual support for remote proctoring in TAVR during COVID-19. *Catheter Cardiovasc Interv.* 2021;98(5):E733–E736. doi: 10.1002/ccd.29504

16. Liu J, Al'Aref SJ, Singh G, et al. An augmented reality system for image guidance of transcatheter procedures for structural heart disease. *PLoS One.* 2019;14(7):e0219174. doi: 10.1371/journal.pone.0219174

17. de Jesus Catalã CA, Pan R, Rossetto Kron-Rodrigues M, de Oliveira Freitas N. Virtual Reality Therapy to Control Burn Pain: Systematic Review of Randomized Controlled Trials. *J Burn Care Res.* 2022;43(4):880–888. doi: 10.1093/jbcr/irab213

18. Salisbury JP. Using Medical Device Standards for Design and Risk Management of Immersive Virtual Reality for At-Home Therapy and Remote Patient Monitoring. *JMIR Biomed Eng.* 2021;6(2):e26942. doi: 10.2196/26942

19. Keshvari M, Yeganeh MR, Paryad E, et al. The effect of virtual reality distraction on reducing patients' anxiety before coronary angiography: a randomized clinical trial study. *Egypt Heart J.* 2021;73(1):98. doi: 10.1186/s43044-021-00224-y

20. Aardoom JJ, Hilt AD, Woudenberg T, et al. A Preoperative Virtual Reality App for Patients Scheduled for Cardiac Catheterization: Pre-Post Questionnaire Study Examining Feasibility, Usability, and Acceptability. *JMIR Cardio.* 2022;6(1):e29473. doi: 10.2196/29473

21. Morgan H, Nana M, Phillips D, Gallagher S. The Effect of a Virtual Reality Immersive Experience Upon Anxiety Levels, Procedural Understanding, and Satisfaction in Patients Undergoing Cardiac Catheterization: The Virtual Cath Trial. *J Invasive Cardiol.* 2021;33(9):E681–E686. doi: 10.25270/jic/20.00664

22. Gökçe E, Arslan S. Effects of virtual reality and acupressure interventions on pain, anxiety, vital signs and comfort in catheter extraction processes for patients undergoing coronary angiography: A randomized controlled trial. *Int J Nurs Pract.* 2023;29(6):e13176. doi: 10.1111/ijn.13176

23. Bruno RR, Lin Y, Wolff G, et al. Virtual reality-assisted conscious sedation during transcatheter aortic valve implantation: a randomised pilot study. *EuroIntervention.* 2020;16(12):e1014–e1020. doi: 10.4244/EIJ-D-20-00269

24. Hermans ANL, Betz K, Verhaert DVM, et al. 360° Virtual reality to improve patient education and reduce anxiety towards atrial fibrillation ablation. *Europace.* 2023;25(3):855–862. doi: 10.1093/europace/euac246

25. Chang SL, Kuo MJ, Lin YJ, et al. Virtual reality informative aids increase residents' atrial fibrillation ablation procedures-related knowledge and patients' satisfaction. *J Chin Med Assoc.* 2021;84(1):25–32. doi: 10.1097/JCMA.0000000000000464

26. Chang SL, Kuo MJ, Lin YJ, et al. Virtual reality-based preprocedural education increases preparedness and satisfaction of patients about the catheter ablation of atrial fibrillation. *J Chin Med Assoc.* 2021;84(7):690–697. doi: 10.1097/JCMA.0000000000000555

27. Brewer MB, Lau DL, Chu EA, et al. Virtual reality can reduce anxiety during office-based great saphenous vein radiofrequency ablation. *J Vasc Surg Venous Lymphat Disord.* 2021;9(5):1222–1225. doi: 10.1016/j.jvsv.2020.12.081

28. Goo HW, Park SJ, Yoo SJ. Advanced Medical Use of Three-Dimensional Imaging in Congenital Heart Disease: Augmented Reality, Mixed Reality, Virtual Reality, and Three-Dimensional Printing. *Korean J Radiol.* 2020;21(2):133–145. doi: 10.3348/kjr.2019.0625

29. Stepanenko A, Perez LM, Ferre JC, et al. 3D Virtual modelling, 3D printing and extended reality for planning of implant procedure of short-term and long-term mechanical circulatory support devices and heart transplantation. *Front Cardiovasc Med.* 2023;10:1191705. doi: 10.3389/fcvm.2023.1191705

30. Davies RR, Hussain T, Tandon A. Using virtual reality simulated implantation for fit-testing pediatric patients for adult ventricular assist devices. *JTCVS Tech.* 2020;6:134–137. doi: 10.1016/j.xjtc.2020.10.017

31. Ramaswamy RK, Marimuthu SK, Ramarathnam KK, et al. Virtual reality-guided left ventricular assist device implantation in pediatric patient: Valuable presurgical tool. *Ann Pediatr Cardiol.* 2021;14(3):388–392. doi: 10.4103/apc.apc_81_21

32. Tautz L, Walczak L, Georgii J, et al. Combining position-based dynamics and gradient vector flow for 4D mitral valve segmentation in TEE sequences. *Int J Comput Assist Radiol Surg.* 2020;15(1):119–128. doi: 10.1007/s11548-019-02071-4
33. Bruckheimer E, Rotschild C. Holography for imaging in structural heart disease. *EuroIntervention.* 2016;12 Suppl X:81–84. doi: 10.4244/EIJV12SXA15
34. Currie ME, McLeod AJ, Moore JT, et al. Augmented Reality System for Ultrasound Guidance of Transcatheter Aortic Valve Implantation. *Innovations (Phila).* 2016;11(1):31–39. doi: 10.1097/IMI.0000000000000235
35. Butera G, Sturla F, Pluchinotta FR, et al. Holographic Augmented Reality and 3D Printing for Advanced Planning of Sinus Venosus ASD/Partial Anomalous Pulmonary Venous Return Percutaneous Management. *JACC Cardiovasc Interv.* 2019;12(14):1389–1391. doi: 10.1016/j.jcin.2019.03.020
36. Zbroński K, Rymuza B, Scisło P, et al. Augmented reality in left atrial appendage occlusion. *Kardiol Pol.* 2018;76(1):212. doi: 10.5603/KP.2018.0017
37. Iannotta M, d'Aiello FA, Van De Bruaene A, et al. Modern tools in congenital heart disease imaging and procedure planning: a European survey. *J Cardiovasc Med (Hagerstown).* 2024;25(1):76–87. doi: 10.2459/JCM.0000000000001569
38. Deng S, Wheeler G, Toussaint N, et al. A Virtual Reality System for Improved Image-Based Planning of Complex Cardiac Procedures. *J Imaging.* 2021;7(8):151. doi: 10.3390/jimaging7080151
39. Raimondi F, Vida V, Godard C, et al. Fast-track virtual reality for cardiac imaging in congenital heart disease. *J Card Surg.* 2021;36(7):2598–2602. doi: 10.1111/jocs.15508
40. Kim B, Loke YH, Mass P, et al. A Novel Virtual Reality Medical Image Display System for Group Discussions of Congenital Heart Disease: Development and Usability Testing. *JMIR Cardio.* 2020;4(1):e20633. doi: 10.2196/20633
41. Patel N, Costa A, Sanders SP, Ezon D. Stereoscopic virtual reality does not improve knowledge acquisition of congenital heart disease. *Int J Cardiovasc Imaging.* 2021;37(7):2283–2290. doi: 10.1007/s10554-021-02191-6
42. Lau I, Gupta A, Sun Z. Clinical Value of Virtual Reality versus 3D Printing in Congenital Heart Disease. *Biomolecules.* 2021;11(6):884. doi: 10.3390/biom11060884
43. Milano EG, Pajaziti E, Schievano S, et al. P369 Patient specific virtual reality for education in con- genital heart disease. *Eur Heart J Cardiovasc Imaging.* 2020;21(suppl 1). doi: 10.1093/ehjci/jez319.218
44. Ong CS, Krishnan A, Huang CY, et al. Role of virtual reality in congenital heart disease. *Congenit Heart Dis.* 2018;13(3):357–361. doi: 10.1111/chd.12587
45. Sadeghi AH, Maat APWM, Taverne YJHJ, et al. Virtual reality and artificial intelligence for 3-dimensional planning of lung segmentectomies. *JTCVS Tech.* 2021;7:309–321. doi: 10.1016/j.xjtc.2021.03.016
46. van de Woestijne PC, Bakhuis W, Sadeghi AH, et al. 3D Virtual Reality Imaging of Major Aortopulmonary Collateral Arteries: A Novel Diagnostic Modality. *World J Pediatr Congenit Heart Surg.* 2021;12(6):765–772. doi: 10.1177/21501351211045064
47. Franson D, Dupuis A, Gulani V, et al. A System for Real-Time, Online Mixed-Reality Visualization of Cardiac Magnetic Resonance Images. *J Imaging.* 2021;7(12):274. doi: 10.3390/jimaging7120274
48. Bindschadler M, Buddhe S, Ferguson MR, et al. HEARTBEAT4D: An Open-source Toolbox for Turning 4D Cardiac CT into VR/AR. *J Digit Imaging.* 2022;35(6):1759–1767. doi: 10.1007/s10278-022-00659-y
49. Aeckersberg G, Gkremoutis A, Schmitz-Rixen T, Kaiser E. The relevance of low-fidelity virtual reality simulators compared with other learning methods in basic endovascular skills training. *J Vasc Surg.* 2019;69(1):227–235. doi: 10.1016/j.jvs.2018.10.047
50. Andersen NL, Jensen RO, Posth S, et al. Teaching ultrasound-guided peripheral venous catheter placement through immersive virtual reality: An explorative pilot study. *Medicine (Baltimore).* 2021;100(27):e26394. doi: 10.1097/MD.0000000000026394
51. Arshad I, De Mello P, Ender M, et al. Reducing Cybersickness in 360-Degree Virtual Reality. *Multisens Res.* 2021:1–17. doi: 10.1163/22134808-bja10066
52. Jung C, Wolff G, Wernly B, et al. Virtual and Augmented Reality in Cardiovascular Care: State-of-the-Art and Future Perspectives. *JACC Cardiovasc Imaging.* 2022;15(3):519–532. doi: 10.1016/j.jcmg.2021.08.017
53. Mahtab EAF, Egorova AD. Current and future applications of virtual reality technology for cardiac interventions. *Nat Rev Cardiol.* 2022;19(12):779–780. doi: 10.1038/s41569-022-00789-4
54. Pezel T, Coisne A, Bonnet G, et al. Simulation-based training in cardiology: State-of-the-art review from the French Commission of Simulation Teaching (Commission d'enseignement par simulation-COMSI) of the French Society of Cardiology. *Arch Cardiovasc Dis.* 2021;114(1):73–84. doi: 10.1016/j.acvd.2020.10.004
55. Spiegel B, Fuller G, Lopez M, et al. Virtual reality for management of pain in hospitalized patients: A randomized comparative effectiveness trial. *PLoS One.* 2019;14(8):e0219115. doi: 10.1371/journal.pone.0219115

ОБ АВТОРАХ

*** Рашидова Седа Сулеймановна;**
адрес: Россия, 368000, Хасавюрт, ул. Алиева, д. 21
ORCID: 0009-0002-9090-0688;
eLibrary SPIN: 5824-7314;
e-mail: rrstr1990@mail.ru

Бдоян Эмма Альбертовна;
ORCID: 0009-0002-4343-1049;
e-mail: emma.bdoyan@mail.ru

Тимурзиева Мадина Мухарбековна;
ORCID: 0009-0002-6048-7108;
e-mail: timurziyeva.madina@bk.ru

AUTHORS' INFO

*** Seda S. Rashidova,** MD;
address: 21 Aliev str., 368000, Khasavyurt, Russia;
ORCID: 0009-0002-9090-0688;
eLibrary SPIN: 5824-7314;
e-mail: rrstr1990@mail.ru

Emma A. Bdoyan;
ORCID: 0009-0002-4343-1049;
e-mail: emma.bdoyan@mail.ru

Madina M. Timurzieva;
ORCID: 0009-0002-6048-7108;
e-mail: timurziyeva.madina@bk.ru

Лобановская Софья Александровна;
ORCID: 0009-0009-7486-0672;
e-mail: sonyalobanovsk11@yandex.ru
Науменко Валерия Викторовна;
ORCID: 0009-0000-3836-9231;
e-mail: valerianaumenko555@gmail.com
Рахманова Ангелина Вадимовна;
ORCID: 0009-0002-2209-8988;
e-mail: alyarakhmanova@mail.ru
Тимофеева Валерия Дмитриевна;
ORCID: 0009-0000-0040-6447;
e-mail: timofeeva-valera@mail.ru
Гуцуляк Алексей Сергеевич;
ORCID: 0009-0002-3242-9859;
e-mail: alex.guculyak@gmail.com
Зайнуллин Артем Артурович;
ORCID: 0000-0003-1581-7120;
e-mail: artem.z011@mail.ru
Узбекова Карина Рустамовна;
ORCID: 0009-0009-7099-2635;
eLibrary SPIN: 7263-6262;
e-mail: uzkarina@mail.ru
Харитонова Валерия Артуровна;
ORCID: 0009-0009-0978-2997;
e-mail: valeriya0901@bk.ru
Ахметова Нарина Фаритовна;
ORCID: 0000-0003-0073-4672;
eLibrary SPIN: 7830-7828;
e-mail: junehiltoncamp@gmail.com

Sofya A. Lobanovskaya;
ORCID: 0009-0009-7486-0672;
e-mail: sonyalobanovsk11@yandex.ru
Valeria V. Naumenko;
ORCID: 0009-0000-3836-9231;
e-mail: valerianaumenko555@gmail.com
Angelina V. Rakhmanova;
ORCID: 0009-0002-2209-8988;
e-mail: alyarakhmanova@mail.ru
Valeriya D. Timofeeva;
ORCID: 0009-0000-0040-6447;
e-mail: timofeeva-valera@mail.ru
Alexey S. Gutsulyak, MD;
ORCID: 0009-0002-3242-9859;
e-mail: alex.guculyak@gmail.com
Artem A. Zainullin;
ORCID: 0000-0003-1581-7120;
e-mail: artem.z011@mail.ru
Karina R. Uzbekova;
ORCID: 0009-0009-7099-2635;
eLibrary SPIN: 7263-6262;
e-mail: uzkarina@mail.ru
Valeriya A. Kharitonova;
ORCID: 0009-0009-0978-2997;
e-mail: valeriya0901@bk.ru
Narina F. Akhmetova;
ORCID: 0000-0003-0073-4672;
eLibrary SPIN: 7830-7828;
e-mail: junehiltoncamp@gmail.com

* Автор, ответственный за переписку / Corresponding author

DOI: https://doi.org/10.17816/DD629866

Сравнительный анализ модификаций нейросетевых архитектур U-Net в задаче сегментации медицинских изображений

А.М. Достовалова[1,2], А.К. Горшенин[1,2], Ю.В. Старичкова[1], К.М. Арзамасов[1,3]

[1] МИРЭА — Российский технологический университет, Москва, Россия;
[2] Федеральный исследовательский центр «Информатика и управление» Российской академии наук, Москва, Россия;
[3] Научно-практический клинический центр диагностики и телемедицинских технологий, Москва, Россия

АННОТАЦИЯ

Методы обработки данных с использованием нейронных сетей завоёвывают всё большую популярность в области медицинской диагностики. Наиболее часто их применяют при исследовании медицинских изображений органов человека с использованием компьютерной и магнитно-резонансной томографии, ультразвуковых и иных средств неинвазивных исследований. Диагностирование патологии в таком случае сводится к решению задачи сегментации медицинского изображения, то есть поиска групп (областей) пикселов, характеризующих некоторые объекты на снимке. Один из наиболее успешных методов решения данной задачи — разработанная в 2015 году нейросетевая архитектура U-Net. В настоящем обзоре авторы проанализировали разнообразные модификации классической архитектуры U-Net. Рассмотренные работы разделены на несколько ключевых направлений: модификации кодировщика и декодировщика; использование блоков внимания; комбинирование с элементами других архитектур; методы внедрения дополнительных признаков; трансферное обучение и подходы для обработки малых наборов реальных данных. Изучены различные обучающие наборы, для которых приведены лучшие достигнутые в литературе значения метрик (показатель сходства Dice; пересечение над объединением Intersection over Union; общая точность и др.). Также создана сводная таблица с указанием типов анализируемых изображений и выявляемых патологий на них. Обозначены перспективные направления дальнейших модификаций для повышения качества решения задач сегментации. Результаты могут быть полезны в области выявления заболеваний, прежде всего, онкологических. Представленные алгоритмы могут стать частью профессиональных медицинских интеллектуальных ассистентов.

Ключевые слова: архитектура U-Net; сегментация; компьютерная томография; магнитно-резонансная томография; медицинская диагностика; онкологические заболевания.

Как цитировать:
Достовалова А.М., Горшенин А.К., Старичкова Ю.В., Арзамасов К.М. Сравнительный анализ модификаций нейросетевых архитектур U-Net в задаче сегментации медицинских изображений // Digital Diagnostics. 2024. Т. 5, № 4. С. 833–853. DOI: https://doi.org/10.17816/DD629866

Рукопись получена: 03.04.2024 **Рукопись одобрена:** 06.06.2024 **Опубликована online:** 21.11.2024

ЭКО • ВЕКТОР

Статья доступна по лицензии CC BY-NC-ND 4.0 International
© Эко-Вектор, 2024

DOI: https://doi.org/10.17816/DD629866

Comparative analysis of modifications of U-Net neuronal network architectures in medical image segmentation

Anastasia M. Dostovalova[1,2], Andrey K. Gorshenin[1,2], Julia V. Starichkova[1], Kirill M. Arzamasov[1,3]

[1] MIREA — Russian Technological University, Moscow, Russia;
[2] Federal Research Center Computer Science and Control of the Russian Academy of Sciences, Moscow, Russia;
[3] Research and Practical Clinical Center for Diagnostics and Telemedicine Technologies, Moscow, Russia

ABSTRACT

Data processing methods based on neural networks are becoming increasingly popular in medical diagnostics. They are most commonly used to evaluate medical images of human organs using computed tomography, magnetic resonance imaging, ultrasound, and other non-invasive diagnostic methods. Disease diagnosis involves solving the problem of medical image segmentation, i.e. finding groups (regions) of pixels that characterize specific objects in the image. The U-Net neural network architecture developed in 2015 is one of the most successful tools to solve this issue. This review evaluated various modifications of the classic U-net architecture. The papers considered were divided into several key categories, such as modifications of the encoder and decoder; use of attention blocks; combination with elements of other architectures; methods for introducing additional attributes; transfer learning; and approaches for processing small sets of real-world data. Different training sets with the best parameters found in the literature were evaluated (Dice similarity score; Intersection over Union; overall accuracy, etc.). A summary table was developed showing types of images evaluated and abnormalities detected. Promising directions for further modifications to improve the quality of the segmentation are identified. The results can be used to detect diseases, especially cancer. Intelligent medical assistants can implement the presented algorithms.

Keywords: U-Net architecture; segmentation; computed tomography; magnetic resonance imaging; medical diagnostics; oncology diseases.

To cite this article:
Dostovalova AM, Gorshenin AK, Starichkova JuV, Arzamasov KM. Comparative analysis of modifications of U-Net neuronal network architectures in medical image segmentation. *Digital Diagnostics.* 2024;5(4):833–853. DOI: https://doi.org/10.17816/DD629866

Received: 03.04.2024 **Accepted:** 06.06.2024 **Published online:** 21.11.2024

ECO•VECTOR

Article can be used under the CC BY-NC-ND 4.0 International License
© Eco-Vector, 2024

DOI: https://doi.org/10.17816/DD629866

U-Net神经网络架构在医学图像分割任务中的改型比较分析

Anastasia M. Dostovalova[1,2], Andrey K. Gorshenin[1,2], Julia V. Starichkova[1], Kirill M. Arzamasov[1,3]

[1] MIREA-Russian Technological University, Moscow, Russia;
[2] Federal Research Center Computer Science and Control of the Russian Academy of Sciences, Moscow, Russia;
[3] "Research and Practical Clinical Center for Diagnostics and Telemedicine Technologies of the Moscow Health Care Department", Moscow, Russia

摘要

在医学诊断领域，使用神经网络的数据处理方法越来越受欢迎。它们最常用于使用计算机断层扫描和磁共振成像、超声波和其他非侵入性研究工具来研究人体器官的医学图像。在这种情况下，病理诊断归结为解决医学图像分割的问题，即搜索表征图像中某些对象的像素组（区域）。2015年开发的U-Net神经网络架构是解决这一问题的最成功方法之一。在本文中，作者分析了典型的 U-Net架构的各种改型。研究工作分为几个关键领域：编码器和解码器的改型；注意力模块的使用；与其他架构元素的结合；引入附加特征的方法；迁移学习和处理小型现实数据集的方法。研究了各种训练集，列出了文献中实现的最佳度量值（Dice相似度指标；交集大于联合Intersection over Union；总体准确性等等）。还创建了一份汇总表，说明所分析的图像类型和在这些图像上检测到的病理情况。概述了进一步改型以提高分割任务质量的有前景的方向。这些结果可能有助于疾病检测，主要是肿瘤检测。 所提出的算法可以成为专业医疗智能助手的一部分。

关键词：U-Net架构；分割；计算机断层扫描；磁共振成像；医学诊断；肿瘤病。

引用本文：
Dostovalova AM, Gorshenin AK, Starichkova JuV, Arzamasov KM. U-Net神经网络架构在医学图像分割任务中的改型比较分析. *Digital Diagnostics.* 2024;5(4):833–853. DOI: https://doi.org/10.17816/DD633363

收到：03.04.2024 **接受：**06.06.2024 **发布日期：**21.11.2024

ECO•VECTOR
Article can be used under the CC BY-NC-ND 4.0 International License
© Eco-Vector, 2024

ВВЕДЕНИЕ

Обработка изображений программным обеспечением (ПО) на основе технологий искусственного интеллекта (ТИИ) играет ведущую роль в современной медицинской диагностике. В последние десятилетия с развитием вычислительной техники и алгоритмов машинного обучения возможности анализа изображений значительно расширились, на смену простым классификационным моделям пришли полноценные системы поддержки принятия врачебных решений (в том числе автономные).

Обработка медицинских изображений начинает свою историю с простых методов визуализации, к которым относятся рентгенография и маммография. Далее эти системы эволюционировали, и в настоящее время специалисты эффективно обрабатывают результаты компьютерной томографии (КТ) и магнитно-резонансной томографии (МРТ). Спектр задач, решаемых ПО на основе ТИИ, в лучевой диагностике сводится к визуализации, сегментации, регистрации, а также классификации и интерпретации данных.

Одной из самых сложных является задача сегментации медицинского изображения — поиска групп (областей) пикселов, характеризующих некоторые объекты на снимке, особенно если речь идёт о КТ или МРТ. Алгоритмы глубокого обучения показали впечатляющие результаты в задачах сегментации (выделения целевой области) патологических структур и последующей их классификации, значительно превосходя традиционные подходы по точности и скорости обработки данных [1]. Для её решения используют разные архитектуры — модели нейронных сетей, включающие в себя такие структурные компоненты как количество слоёв, количество нейронов в каждом слое, функции активации, методы оптимизации и др. Наибольшие успехи достигнуты с использованием архитектур U-Net, V-Net, DenseNet и Mask R-CNN [2–6].

С момента своего появления в 2015 году сеть-сегментатор U-Net де-факто стала стандартным инструментом обработки биомедицинских изображений, однако до сих пор даже базовая версия U-Net весьма эффективна в разнообразных медицинских приложениях, связанных с обработкой данных о поражениях различных органов человека, например, КТ-снимков почек, изменений в лёгких, вызванных COVID-19 или обструктивной болезнью лёгких [7–9]. Известна разновидность U-Net3D, отличающаяся от исходной архитектуры U-Net лишь использованием трёхмерных свёрток вместо двумерных [10]. Эта архитектура применяется для сегментирования трёхмерных медицинских изображений. Так, в работе A. Pantovic и соавт. [11] с помощью U-Net3D по снимкам КТ мозга с вживлёнными датчиками определяли область для проведения операции по удалению эпилептогенной зоны. В статье X. Han и соавт. [12] эта же архитектура

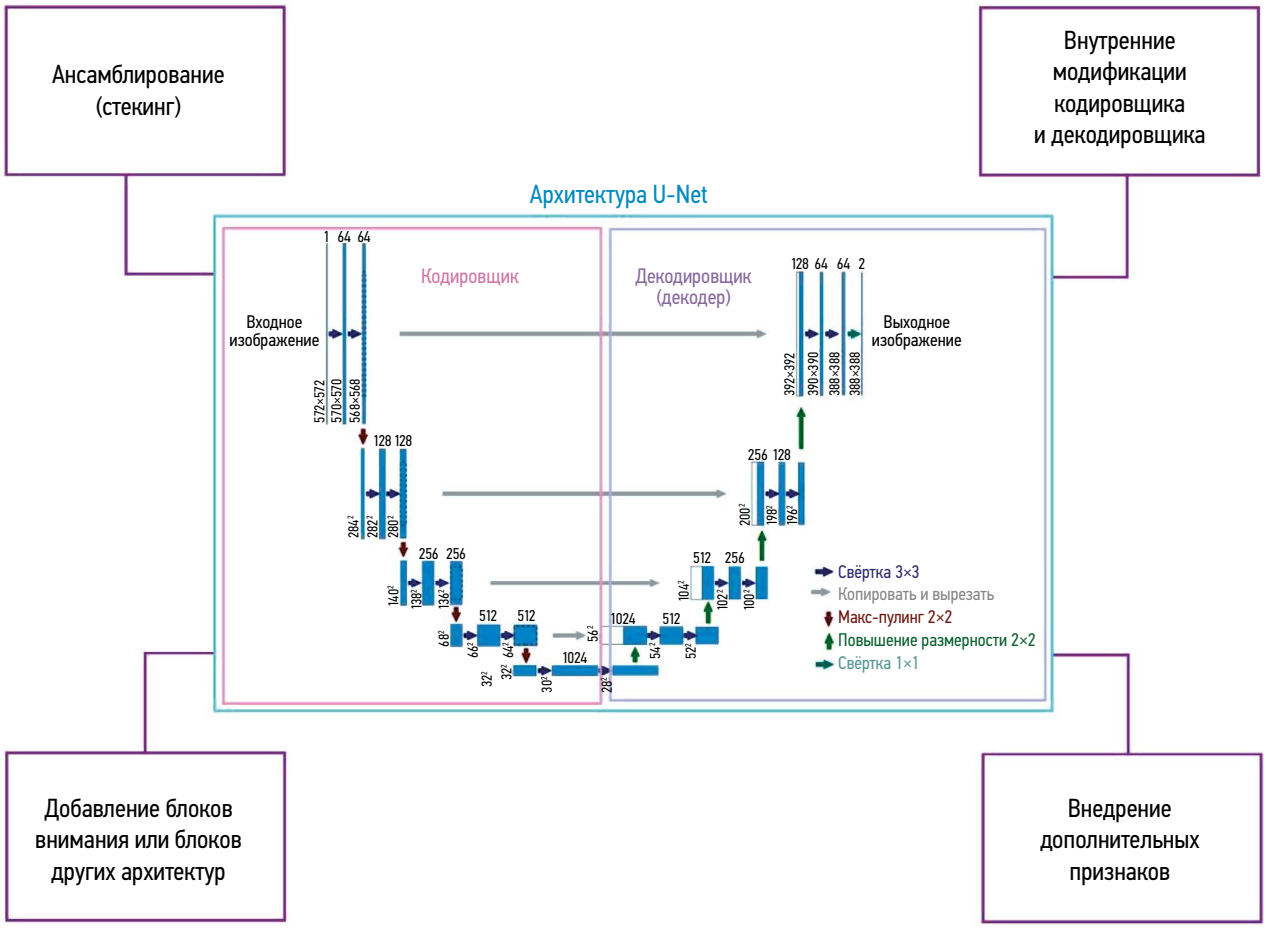

Рис. 1. Классическая архитектура U-Net, предложенная в 2015 г., и основные способы её модифицирования.

применялась для сегментирования МРТ-снимков печени и выделения на изображении как её контуров, так и внутренних участков.

Классическая архитектура нейронной сети U-Net состоит из двух блоков: кодировщика и декодера. Кодировщик анализирует входные данные и, уменьшая их размер, выделяет наиболее важные для распознавания признаки, а декодер восстанавливает из сжатых кодировщиком данных изображение, разделённое на сегменты. С 2015 года разработано значительное количество модификаций классической архитектуры U-Net (U-архитектуры) (рис. 1), направленных на повышение точности, скорости и устойчивости её работы. Эти модификации возможно разделить на 4 основных направления: внутренние модификации кодировщика и декодера, не изменяющие структуры сети; ансамблирование — создание композиций из U-архитектур; введение в сеть элементов других архитектур и блоков внимания; разнообразные подходы внедрения в модель дополнительных признаков.

Указанные модификации также применяются для решения специальных задач сегментирования изображений, возникающих в случае работы с частично размеченными данными (Semi-supervised learning), или если данных для обучения сети мало (рис. 2). Во втором случае различают обучение по малым и экстремально малым наборам. При работе с малыми наборами обычно применяют техники дообучения и настройки (transfer learning и fine-tuning) на интересующие данные предобученных на более разнообразных наборах сетей.

В случае экстремально малых наборов (few-shot learning) предобучения оказывается недостаточно: подходы few-shot learning, как правило, связаны с использованием оригинальных архитектурных решений и моделей данных.

В настоящем обзоре проведена структуризация применяемых модификаций архитектуры U-Net в задачах обработки медицинских изображений. Раздел 1 посвящён описанию способов модифицирования U-архитектуры четырьмя основными способами — внесением внутренних модификаций в кодировщик и декодер, введением в сеть элементов других архитектур и блоков внимания и модифицированием процесса обучения сети. В разделе 2 приведены способы решения специальных задач сегментации медицинских изображений с использованием архитектуры U-Net. В заключении сформулированы краткие выводы по рассмотренному материалу.

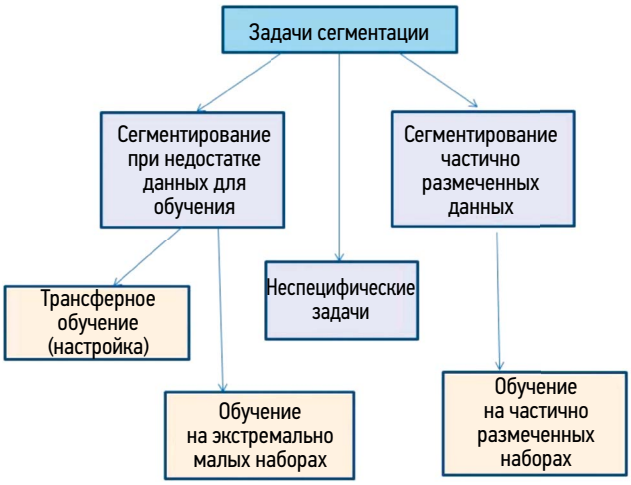

Рис. 2. Задачи сегментации в зависимости от специфики обучающих данных.

МЕТОДОЛОГИЯ ПОИСКА

Авторами данной статьи проведён поиск научных публикаций за период с 2018 по 2024 год, размещённых в реферативных базах данных Web of Science, Scopus и PubMed. Результаты поисковой выдачи из различных баз схожи: они отражают ключевые тенденции в подходах к модифицированию архитектуры U-Net. Поисковые запросы основывались на наборе ключевых слов («U-Net», «medical images», «modification» и др.). Первичные результаты поисковой выдачи включали около 5 тыс. источников. Дальнейшее уточнение предполагало использование фильтров на основе дополнительных ключевых слов: «attention», «few-shot», «unsupervised», «semi-supervised», «ensemble», «stack», «additional features», «metadata», «DICOM data» и др.

Результаты, отражённые в обнаруженных работах, критически оценены с учётом возможности применения данной архитектуры для анализа медицинских изображений. Критерии включения в обзор были следующими:

- качество валидации результатов (проведение сравнения с другими архитектурами и подходами, использование общих известных метрик качества, полнота исследования);
- оригинальность архитектурной модификации в рамках соответствующего ей направления;
- специфичность задачи (детектируемой патологии или сегментируемого органа);
- использование открытых наборов данных.

В настоящей работе подробно рассмотрена архитектура U-Net, которая оказалась прорывной для многих задач сегментации медицинских изображений благодаря своей эффективности. Так, U-Net представлена в статье O. Ronneberger и соавт. [2], а позднее на её основе созданы различные вариации, например, U-Net++ [13], Attention U-Net [5], 3D U-Net [10], EU-Net [14], NAS-U-Net [15], U-Net 3+ [16], SwinAttU-Net [17]. Основные работы по различным способам модифицирования данной архитектуры, значения оценок точностей сегментации и используемые для проверки наборы данных (и их тип) перечислены в Приложении 1. Также приведены работы, в которых U-Net используется для решения специальных задач сегментирования. Используются сокращения метрик: DC — показатель сходства Dice, пересечение над объединением (IoU, intersection over union), OA (overall accuracy) — общая точность [18, 19].

МОДИФИКАЦИИ АРХИТЕКТУРЫ U-NET

Внутренние модификации кодировщика и декодера

Рассмотрим структурные элементы, которые изменяются при внутренних модификациях кодировщика и декодера U-архитектуры.

Блоки свёртки кодировщика и декодера. Так, в работе Z. Xu и соавт. [57] для обработки снимков спинномозговых структур (наборы данных Verse2019 и Verse2020) в блоке кодировщика свёрточные слои заменялись на линейные, а в декодере на октавные свёртки (комбинация блоков свёрток с пулингом для выделения из данных частотной информации). В статье Y. Ayalew и соавт. [58] в задаче определения опухолей в печени по КТ-снимкам в оригинальной U-архитектуре было уменьшено число каналов в свёртках и применялась батч-нормализация. Это позволило повысить точность работы сети на наборах с выраженным дисбалансом численности элементов разных классов. S. Guan и соавт. [59] для устранения искажений фотоаккустических изображений (например, мозга) применяли архитектуру с изменёнными свёрточными блоками, в которых результаты сворачивания на каждом из слоёв конкатенировались между собой и в дальнейшем обрабатывались совместно.

Связи между блоками кодировщика и декодера. Для определения на КТ-изображениях печени участков, содержащих опухоли, в работе F. Özcan и соавт. [60] связи между блоками кодировщика и декодировщика проходили через специальный inception-блок из свёрток с разным размером ядра, выходы которых конкатенировались между собой. В исследовании ряда других авторов связи между кодировщиком и декодером проходили через пирамиду пулинг-слоёв (несколько пулинг-слоёв с разным размером ядра, применяемых к одним и тем же данным) [61]. Данная модификация применялась для быстрого сегментирования ультразвуковых изображений печени.

Блоки регуляризации кодировщика или декодера. Например, B. Omarov и соавт. [62] для выявления по КТ-снимкам областей мозга, пострадавших от ишемического удара, использовали модифицированную архитектуру U-Net, в которой в декодер добавлены дропаут и слои, реализующие L2-регуляризацию.

Ансамблирование U-Net-архитектур. Так, для восстановления КТ-изображений из информации о проекциях объекта, полученных при его вращении, может быть использована композиция из нескольких последовательно соединённых U-Net, обучавшихся на преобразованных в синограммы изображений из набора ImageNet [63]. Также среди рассмотренных исследований существует опыт использования ансамбля из двух сетей U-Net3D, предобученных на наборе данных LiTS, для детектирования опухолей на трёхмерных КТ-изображениях печени [24, 64]. Первая сеть работала со снимками в низком разрешении (исходные уменьшенные изображения). Результаты их сегментирования передавались на вход второй сети. Использовалась функция потерь, объединяющая DC и кросс-энтропию. Составная композиция двух U-Net сетей, одна из которых выступала как блок постобработки и уточнения результатов, также использовалась для детектирования опухолей в печени [65].

В работе C.P. Koirala и соавт. [66] ансамбль из U-Net3D, ONet3D и SphereNet3D использовали для определения положения опухоли мозга. Ансамблирование реализовано как взвешивание (суммирование с умножением на число, выражающее значимость вклада сети в общий результат — её вес) выходов всех моделей для определения наиболее вероятного класса.

Z. Li и соавт. [67] среди нескольких U-Net-моделей лучшую выбирали с помощью U-Net-сети без модификаций.

В рассмотренных работах продемонстрировано, что небольшие модификации архитектуры U-Net способны повысить качество и эффективность её работы для решения медицинских задач.

Модификации с использованием механизмов внимания

В данном разделе рассмотрим подходы к модификации классической архитектуры U-Net путём внесения в модель блоков пространственного и поканального внимания [68]. В исследовании ряда авторов для детектирования на КТ-изображениях грудной клетки изменений, вызванных COVID-19, использовалась архитектура на основе U-Net3D с эффективным поканальным вниманием в блоках кодировщика [69]. Также применён Pyramid fusion module на нижнем уровне U-архитектуры. В нём проводили конкатенацию признаков, выделенных нейронными сетями с различным размером окон, и обработка полученных данных в слое пулинга по глобальному среднему значению. Для оптимизации использована функция потерь Tversky loss [70].

В другой работе рассматривалась задача одновременной сегментации нескольких органов по их КТ-изображениям [71]. В предложенной U-Net-архитектуре использован блок внимания, который получал на вход выходы блоков кодировщика и декодера. Эти выходы конкатенировались и преобразовывались одномерной свёрткой с использованием функций активации ReLU и сигмоиды [72].

В статье [73] для сегментирования онкологических поражений печени по КТ-снимкам использовалась архитектура U-Net с блоками пространственного многомасштабного внимания. Было использовано несколько блоков в разных частях архитектуры, как внутри кодировщика и декодировщика, так и на связях между ними.

L.B. Zhang и соавт. [74] в качестве блоков внимания использовали пирамидальный пулинг в нижней части U-архитектуры (соответствующей максимальному уровню сжатия данных) и блоки эффективного поканального внимания на связях между блоками кодировщика и декодера. Данная модификация применялась для сегментирования КТ-изображений опухолей печени. Для детектирования

рака груди в следующей статье предложена архитектура U-Net с пространственным вниманием между блоками кодировщика, комбинирующим свёртки с несколькими рецептивными полями (рис. 3), обучавшаяся с помощью функции потерь Tversky [75].

В работе A. Subhan Akbar и соавт. [76] с помощью внимания модифицированы связи между блоками кодировщика и декодера в U-архитектуре, а их коллегами на её нижнем уровне для выделения признаков добавлен блок позиционного внимания, после в каждом слое декодировщика — блок самовнимания [77].

Использование в U-Net разнообразных блоков внимания направлено на выявление пространственных взаимосвязей между элементами изображения в разных масштабах, которые не выделяются основной архитектурой.

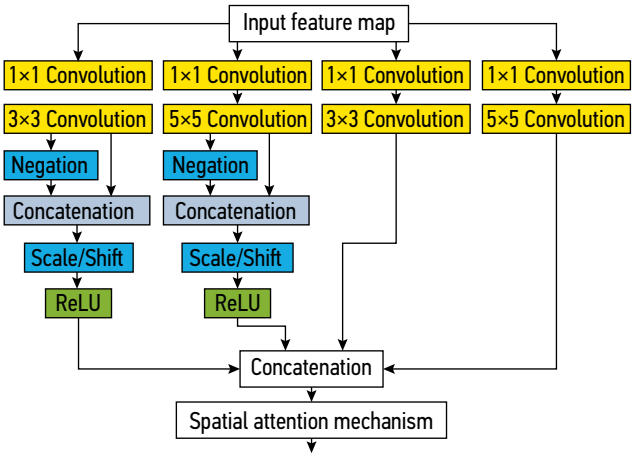

Рис. 3. Схема блока пространственного внимания между элементами кодировщика [75].

Модификации на основе добавления элементов других архитектур

Часто используемый способ модифицирования U-Net-архитектуры — внесение в основную архитектуру элементов других сетей, например, ResNet, трансформеров и др. В литературе описано несколько вариаций подобного механизма.

Полная модификация кодировщика и (или) декодера. В работе F. Xingfei и соавт. [78] для сегментирования изменений в лёгких, вызванных COVID-19, использована модификация U-Net, кодировщик в которой замещён сетью ResNet50 [79]. После кодировщика следовал блок поканального внимания и специальный пирамидальный пулинг. Возможно использование трансформерного кодировщика, выход которого с помощью операции деконволюции приводится к соответствующему масштабу для использования в разных частях U-архитектуры [80].

Модифицирование блоков кодировщика и декодера с сохранением общей структуры U-архитектуры. В статье S. Eskandari и соавт. [81] рассматривалась задача сегментирования КТ-снимков печени. Для учёта высокой вариативности формы и размера органа, а также его изменений положения на снимке использовалась комбинация сети-классификатора, определяющая на изображении положение печени, и модифицированная сеть U-Net. Модификация заключалась в замене блоков свёртки на блоки из архитектуры ConvLSTM, а также использования этих блоков при построении для связей между блоками кодировщика и декодера [82].

Для решения задачи выделения по фотографиям поражённых участков кожных покровов предложена

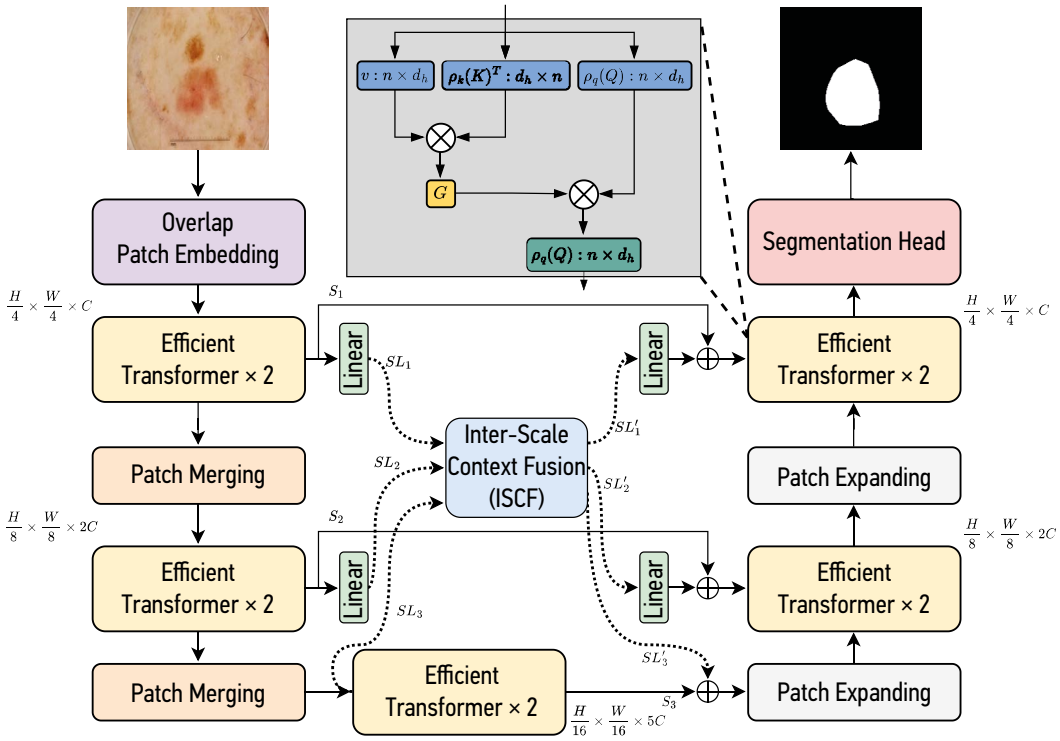

Рис. 4. Архитектура, сочетающая блоки трансформера с U-образной архитектурой [81].

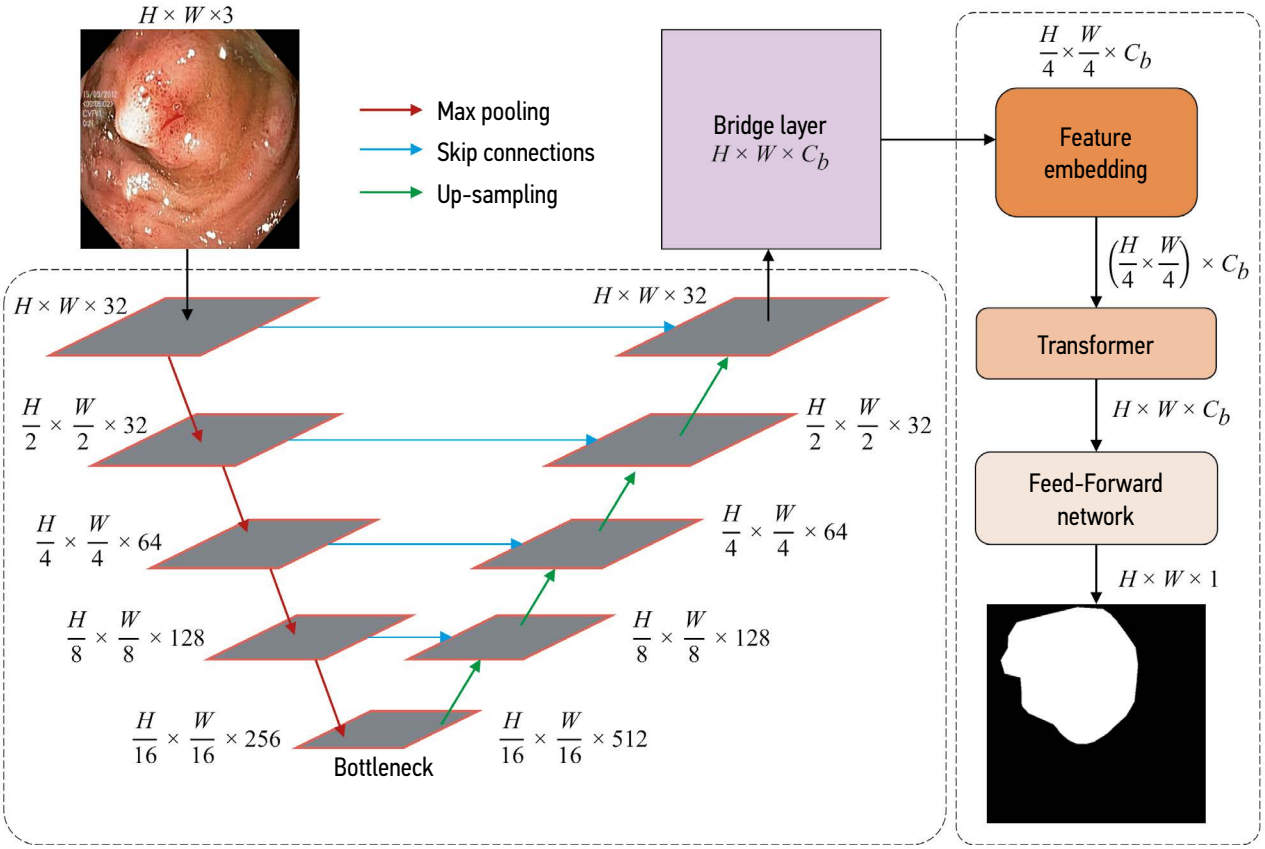

Рис. 5. Композиция U-Net и Transformer [83].

архитектура, сочетающая блоки Efficient Tranformer с U-архитектурой (рис. 4) [83]. По метрикам DC, чувствительности, специфичности и точности она превзошла классическую U-Net, Att U-Net, TransU-Net, FAT-Net, Swin U-Net при обработке набора данных снимков поражений кожи ISIC 2018.

В работе F. Ghofrani и соавт. [84] для сегментации изображений полипов (Kvasir-SEG, CVC-ClinicDB, CVC-ColonDB, EndoScene) используется композиция U-архитектуры (U-Net без модификаций) с блоками трансформера (рис. 5), которая превзошла по точности U-Net, ResU-Net++ и DoubleU-Net [36, 37, 85, 86].

Могут быть объединены элементы U-Net и Swin-Transformer, U-Net и BTSwin- Transformer, U-Net и DenseNet в задаче трёхмерной сегментации снимков печени [87–89].

Как и в случае внесения в архитектуру изменений с помощью блоков внимания, использование элементов других архитектур позволяет повысить качество обработки изображений за счёт выделения неявных взаимосвязей между частями снимка иным способом. Популярным является применение трансформерных блоков, использующих механизм самовнимания как способ выявления скрытых признаков.

Внедрение дополнительных признаков в U-Net

В литературе в качестве дополнительных признаков медицинских изображений обычно берутся их метаданные из файлов формата DICOM. Они имеют табличную структуру, среди них встречаются как непрерывные характеристики, так и категориальные переменные. Часто метаданные подаются на вход какой-либо другой сети, обучающейся как одновременно, так и отдельно от основного блока сегментатора. Внедрение дополнительной информации в основную сеть производится обычно с помощью разнообразных механизмов внимания. Например, при решении задачи сегментирования опухолей спинного мозга информацию о метаданных встраивают прямо в модель сегментатора, который имеет U-архитектуру, в каждый блок которой вставляется блок линейного преобразования выходов предшествующего свёрточного слоя [90]. Параметры преобразования (сдвиг и масштаб) определяются вынесенным из U-архитектуры генератором, получающем на вход метаданные о сегментируемом изображении. В статье R. Du и соавт. [91] реализован механизм поканального внимания, при этом метаданные использовались для обучения сети 3D-RADNet, выделяющей среди набора срезов те, что содержат интересующий орган (печень). Выделенные с использованием метаданных срезы поступали на вход сегментатору, имевшему U-архитектуру. Для сегментирования почечных опухолей в том числе может быть использовано поканальное внимание: метаданные встраиваются в сеть с помощью внутриканального внимания и составляют выходы структурных блоков U-образной архитектуры [92]. После последнего свёрточного слоя блока данные изображения и его метаданные попадают в слой, в котором последние подаются на вход многослойному перцептрону с сигмоидальной функцией

активации. Его выходы перемножаются поканально на данные изображения, поступившие из предшествующего свёрточного слоя.

Помимо метаданных возможно использование и иных источников информирования U-Net:

- двухветочной архитектуры из свёрточной сети [93];
- CNNFormer для сегментирования печени (такая композиция позволяет учитывать пространственные связи внутри слайса и иерархические между ними) [94];
- дополнительные признаки (результаты сегментирования позвоночника, лёгких, границ кожного покрова, собранные с помощью Python-библиотеки bodynavigation) [95].

Эти данные конкатенировались с исходными изображениями для уточнения положения органа на снимке. Подход применялся для сегментирования КТ-изображений печени архитектурами U-Net и U-Net3D (слайсами или целиком).

Модификации процесса обучения U-Net нередко связаны с подходом итеративного повторного использования признаков. Так, в работе P. Ernst и соавт. [96] рассматривается задача восстановления КТ снимков из их синограмм. Для этого авторы используют комбинацию U-Net3D и Primal-Dual network, реализующую итеративный подход к обучению (на каждом следующем шаге полученное изображение комбинируется с результатами предшествующей итерации). В следующей статье предложен подход повышения точности сегментации изображений за счёт повторного использования выделенных в процессе обучения признаков данных [97]. Архитектура RecycleNet строится на базе U-Net. Сеть разделяется на три блока:

- I — блок входных данных;
- R — блок повторного использования скрытых признаков;
- O — блок результата (рис. 6).

Алгоритм повторного использования признаков представлен на рис. 6. Сначала случайным образом из заданного диапазона значений выбирается число итераций, которое будет использоваться для принятия решений. После признаки, выделенные на предшествующей итерации, нормализуются и складываются со значениями, выделенными на текущей итерации (фактически, реализуется пространственный эмбеддинг). После выполнения заданного числа итераций сеть выдаёт выходное значение. Экспериментальная проверка RecycleNet проводилась на наборах данных KiTS 2019 (рак почек), LiTS, BTCV, AMOS (мультиорганная сегментация), CHAOS (МРТ-снимки) [23, 24, 33, 40]. Предложенная архитектура сравнивалась с использованием специальной модификации метрики DC с сетями nnU-Net и DRU [98]. Во всех задачах RecycleNet превзошла перечисленные архитектуры.

Таким образом, использование дополнительных признаков позволяет повысить точность обработки изображений с помощью U-Net. Нередко дополнительные данные содержат в себе закономерности, которые не проявляются вовсе или проявляются в самих изображениях, но менее явно.

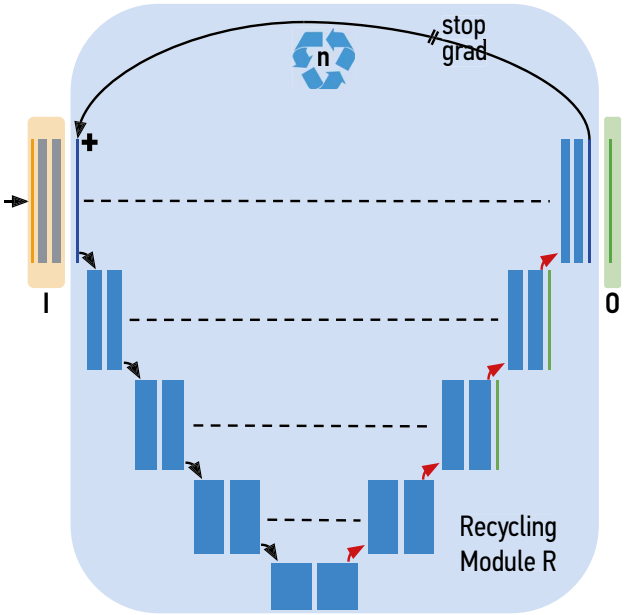

Рис. 6. Схема разделения архитектуры U-Net на блоки [97].

РЕШЕНИЕ СПЕЦИАЛЬНЫХ ЗАДАЧ СЕГМЕНТАЦИИ С ИСПОЛЬЗОВАНИЕМ АРХИТЕКТУРЫ U-NET

Трансферное обучение и тонкая настройка U-Net

В задачах обработки медицинских изображений часто возникает ситуация, когда для обучения сети имеется лишь небольшой набор данных, имеющих сложную структуру. Недостаток данных обусловлен как сложностью их разметки, так и ограничениями, возникающими из-за соглашений о приватности. Один из подходов к решению задач в таких случаях — использование предобученных моделей с последующей тонкой настройкой (fine-tuning) с помощью имеющегося в распоряжении набора данных.

В исследовании M. Heker и соавт. [99] рассматривалась задача сегментирования небольшого набора данных КТ-снимков печени для обнаружения в нём опухолей различного типа. Для этого архитектура U-Net вначале обучалась на наборе данных LiTS, после чего веса её кодировщика иерархически «замораживались». Вначале веса кодировщика объявлялись нейтральными (неизменяющимися в процессе обучения). Оставшаяся часть сети учила заданное число итераций, а после по одному «замороженные» веса назначались обучаемыми, выполнялась их настройка.

В статье ряда авторов архитектура U-Net использовала кодировщик на основе ResNet32, который вначале обучался на ImageNet, а после дообучался на изображениях оптической когерентной томографии [100]. Другие исследователи рассматривали техники дообучения U-Net и U-Net3D для сегментации изображений различных

органов и заболеваний, а также подходы, включавшие в том числе варьирование числа обучаемых слоёв [101, 102].

Существует также метод для трансферного обучения (transfer learning) архитектур U-Net и EfficientNet, созданных сегментировать двумерные изображениях, с целью переноса результатов для обработки трёхмерных изображений [103, 104]. Авторами метода были предложены два способа — повышение частоты дискретизации двумерных весов в соответствующих им по порядку блоках трёхмерных архитектур или работа с проекциями трёхмерных данных на плоскость с дальнейшей обработкой обученной на двумерных данных сетью (рис. 7).

Иной подход к доообучению — проведение постобработки результатов сегментирования изображения с помощью U-Net. Так, в статье Y. Hong и соавт. [105] рассмотрена задача сегментирования печени по снимкам КТ. В качестве модификации предложена процедура постобработки результатов сегментирования U-Net. Она заключалась в оптимизации энергетического функционала, состоящего из слагаемого, отвечающего за выделение контуров на изображении, и слагаемого, отвечающего за оптимизацию меток класса вокселов внутри рассматриваемого региона.

Эффективность стратегий тонкой настройки и трансферного обучения в целом во многом зависит от наборов данных, на которых сеть предобучалась. Она будет тем выше, чем более близки по типам рассматриваемых объектов обучающий и целевой набор. Однако последнее нередко неосуществимо, особенно в случае специфических задач: наборов данных достаточного размера часто не существует, особенно, если речь идёт про трёхмерные данные. Перспективным видится подход дообучения на более простых данных меньшей размерности, получение которых в достаточных объёмах сопряжено с меньшими сложностями.

Методы с частичным привлечением учителя

Нередко отсутствие обучающих данных в достаточном количестве для работы сложных архитектур обусловлено недоступностью экспертной разметки «сырых» данных, так как это трудоёмкий процесс, требующий большого опыта и знаний в предметной области. Существуют различные стратегии обучения U-архитектур с привлечением неразмеченных данных, ориентирующихся на подходы с частичным привлечением учителя.

H. Wang и соавт. [106] рассматривают задачу обучения сетей сегментации трёхмерных медицинских моделей органов на наборах частично размеченных данных. Создан фреймворк, способный работать с различными типами соотношений между размеченными и неразмеченными данными при обучении и тестировании сети (см. рис. 7):

- рис. 7, *a*: размеченные, неразмеченные наборы и данные для тестирования принадлежат одному типу (тестовое множество выделено пунктиром);
- рис. 7, *b*: размеченные данные принадлежат одному типу, неразмеченные и данные для теста — другому;
- рис. 7, *c*: обучающий набор состоит из размеченных и неразмеченных данных разных типов. Тестовые данные по своей сути с ними полностью различны.

Построенный фреймворк состоит из двух блоков (рис. 8): блока агрегирования и блока разделения. Первый состоит из кодировщика предложенной в данной работе сети Diffusion VNet, применяемой для сегментации изображений для взаимосвязей первого типа. Второй состоит из трёх декодеров VNet, каждый из которых генерирует метки классов определённого типа. Первый декодер генерирует несмещённые относительно типа данных метки (с функцией потерь, объединяющей кросс-энтропию и DC), используемые для получения меток ревзвешенных классов (вес использовался в функции потерь, состоявшей из суммы оценки DC всех классов размеченных данных). Взвешивание позволяло более эффективно обучать «отстающие» классы. Второй декодер генерировал

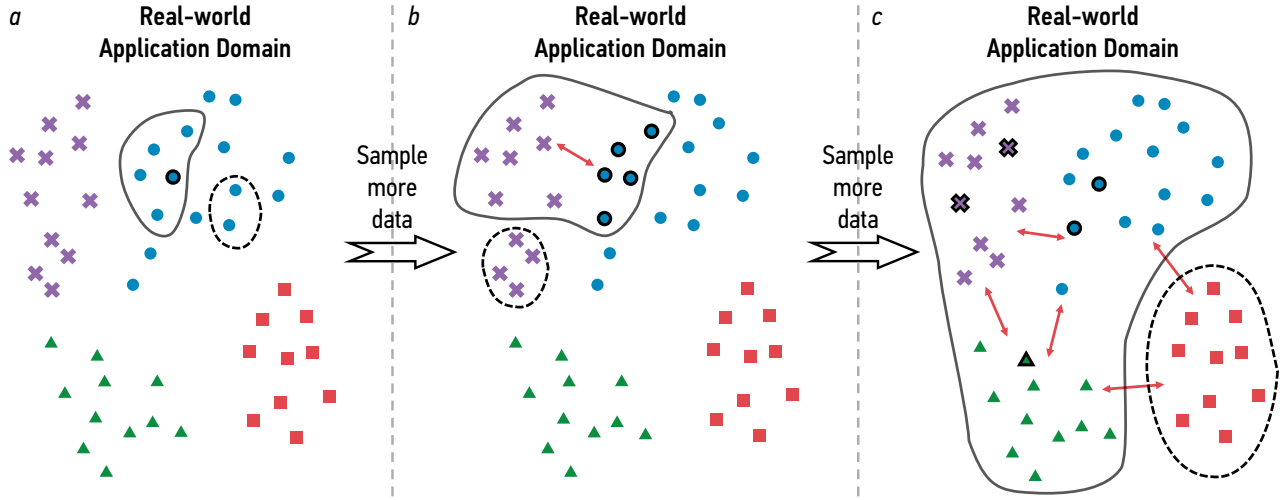

Рис. 7. Типы соотношений между размеченными и неразмеченными данными при обучении и тестировании сетей: *a* — SSL; *b* — UDA; *c* — SemiDG [106].

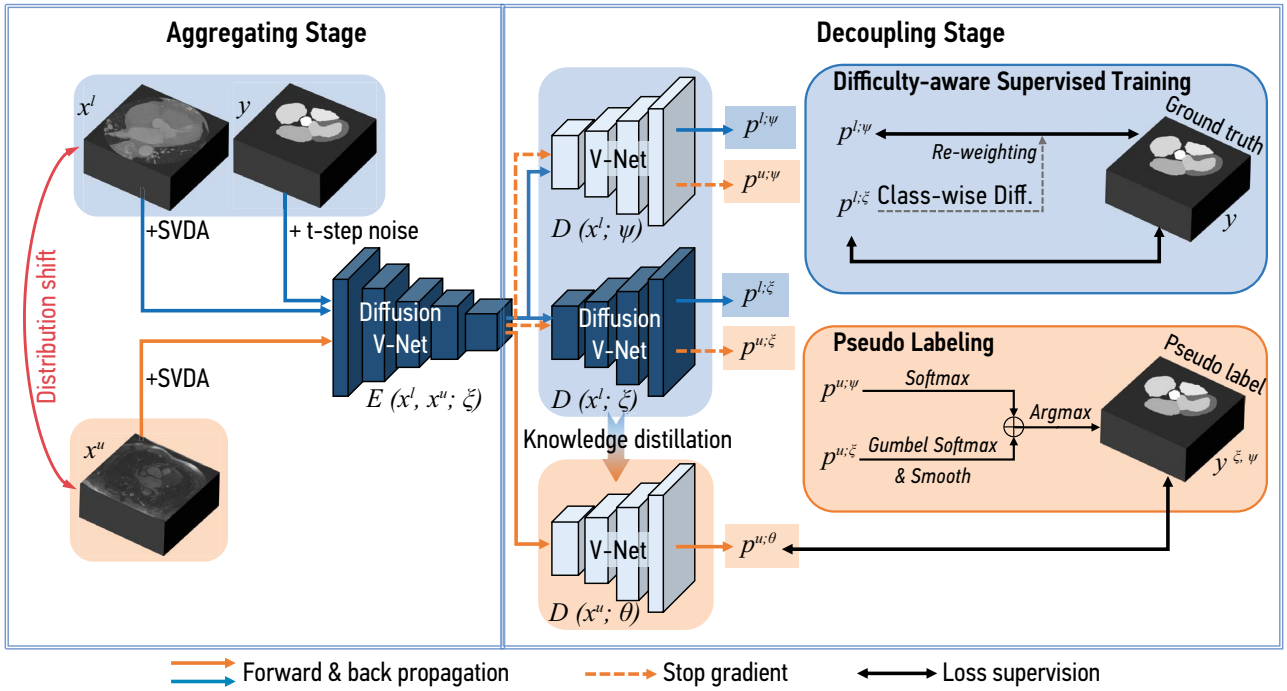

Рис. 8. Схема A&D фреймворка [106].

неразмеченным данным псевдо-метку класса, использовавшуюся для обучения третьего декодера по принципу обучения без учителя.

Фреймворк обучался на наборах данных LASeg (МРТ мозга), Synapse (различные органы), MMWHS и M&Ms (сердце) [47–50]. Результаты его работы сравнивались с результатами архитектур UA-MT, LMISA-3D, vMFNet, SS-Net и др. в терминах метрик DC, Жаккарда, HD95. Фреймворк продемонстрировал в ряде случаев превосходящие или сопоставимые результаты со сравниваемыми с ним специализированными архитектурами.

J. Wang и соавт. [107] рассмотрели задачу адаптирования обученной сети для сегментации небольшого целевого набора данных (сегментирование полипов). Исследовалась ситуация, когда целевой набор состоял из изображений, похожих на те, на которых обучалась сеть, но при этом не был размечен. Для обучения сети использовались две техники: контрастное обучение и псевдомаркировка с калибровкой.

При контрастном обучении неразмеченные изображения в наборе по отношению к снимку размечаются на позитивные (согласующиеся с ним) и негативные. Традиционно позитивными считались изображения, полученные из снимка в результате аугментации, а негативными — остальные. Для разметки использовалась обученная на другом наборе данных сеть, генерировавшая для целевого набора псевдо-маски. Предсказанные сетью маски использовались для вычисления значений энтропии и центров классов на снимках.

Для повышения достоверности создаваемой псевдомаски добавлен блок её попиксельной калибровки с учётом предшествующих предсказаний. Для оценки эффективности подхода в задаче сегментации изображений полипов (наборы данных ClinicDB, ETIS-LARIB, Kvasir-SEG) предложенная архитектура сравнивалась с сетями, реализующими техники Bidirectional Learning (BDL), Fourier Domain Adaptation (FDA), Historical Contrastive Learning (HCL), and Denoised Pseudo-Labeling. В терминах различных вариаций метрики DC, IoU предложенная архитектура превзошла перечисленные альтернативы.

В статье T. Wang и соавт. [108] предложен метод сегментации изображений органов человека, в том числе полученных в ходе проведения операций, для наборов, состоящих из частично размеченных данных.

Для работы с неразмеченными данными используется конфигурация (рис. 9), состоящая из двух сетей одинаковой архитектуры, получающих на вход одно и то же изображение. Сети инициализированы по-разному и потому объединение результатов их использования позволяет получать предсказания более высокой точности, чем при работе с каждой из них по отдельности. С целью избежать искажений при присваивании неразмеченным данным псевдо-меток в случаях, когда классы представлены в обучающем наборе неравномерно, восстанавливался не общий закон распределения данных, а частные распределения классов по отдельности.

Для согласования частных плотностей классов использовалось преобразование экспоненциального скользящего среднего, приименного к матрицам согласования классов для размеченных и неразмеченных данных. Для оценки эффективности предложенного подхода рассматривались наборы данных CaDIS (снимки ведения операций), LGE-MRIs и ACDC (болезни сердца). Результаты работы метода сравнивались с результатами архитектур URPC, UAMT, CLD и CPS в терминах метрик DC, Жаккардовой и др. Метод превзошёл перечисленные архитектуры.

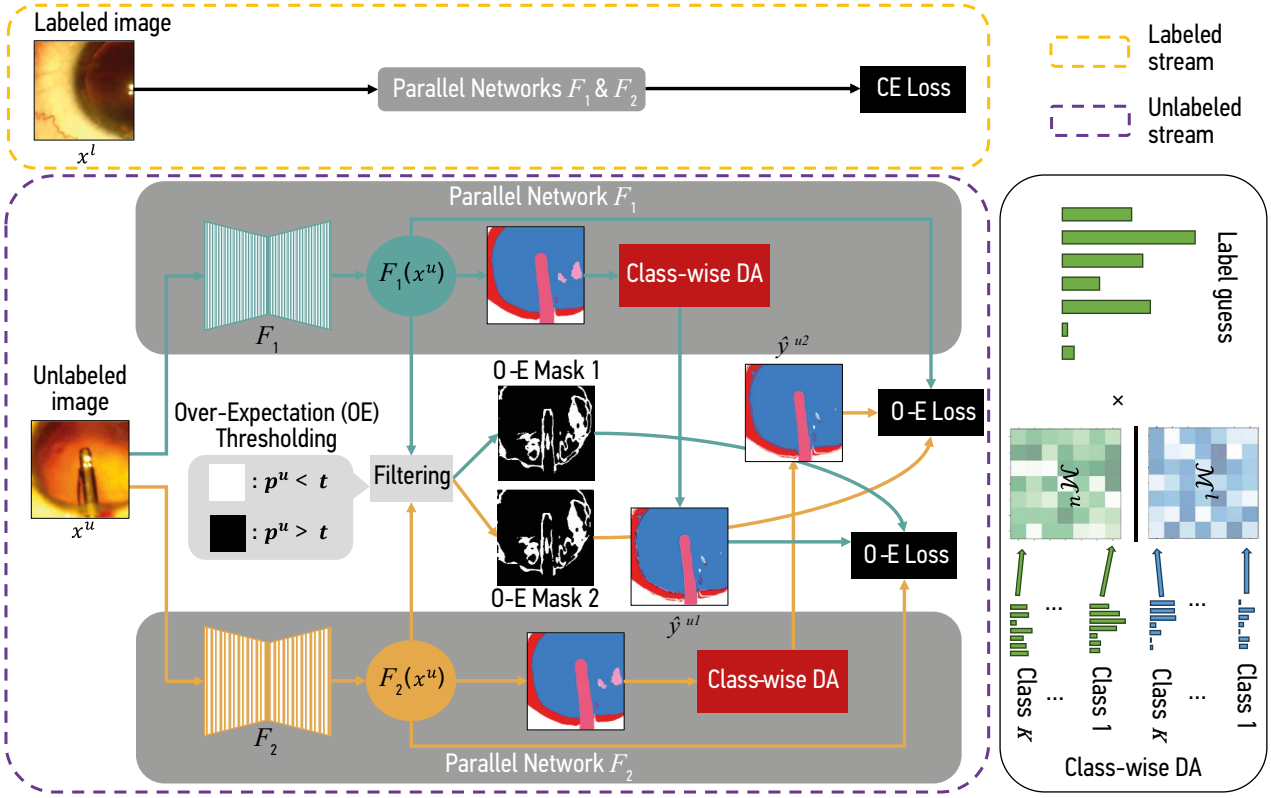

Рис. 9. Архитектура из двух сетей для обучения на наборах, в которых классы представлены неравномерно [108].

Таким образом, грамотный выбор архитектурных решений позволяет эффективно использовать неразмеченные данные для обучения U-архитектур в том числе в случае дисбаланса классов.

Обучение U-Net на экстремально малых наборах реальных данных

Разработка ПО на основе ТИИ для отдельных медицинских задач сопряжена со сложностью подготовки обучающего набора данных требуемого размера [109]. Необходимо наличие специализированного ПО для обработки текстовых протоколов и приведения их к структурированному виду [110–112]. По этой причине, а также вследствие высокой стоимости разметки данных, разработчикам приходится сталкиваться с наличием ограниченного числа размеченных исследований для машинного обучения, поэтому одной из распространённых техник для работы с медицинскими изображениями являются методы обучения на экстремально малых наборах реальных данных (few-shot).

Учёными рассмотрена задача диагностирования рака лёгких по снимкам компьютерной и позитронно-эмиссионной томографии [113]. U-Net без модификаций обучалась с использованием аугментации данных и их дополнением в процессе обучения и тестирования модели обратной связью от эксперта, оценивающего результаты её работы. В другом исследовании использовали тот же подход, только для данных по COVID-19 [114]. В следующей статье для повышения качества сегментирования изображений в архитектуре U-Net модифицирован кодировщик по типу Siamese Net: добавлена вторая ветка, получавшая на вход изображение, умноженное на свою маску (сегмент), веса которой объединены с весами первой ветви кодировщика, получавшей на вход обычное изображение без изменений [115].

В приложениях к медицинским изображениям применение данной техники чаще встречается для архитектур, отличающихся от U-Net, что, возможно, связано с размером и числом нейронов этой сети.

ЗАКЛЮЧЕНИЕ

Классическая архитектура U-Net — эффективный инструмент для сегментирования медицинских изображений. Это обусловило популярность данной архитектуры, а также количество способов улучшения результатов её работы с помощью модификаций. Для U-Net распространены модификации различных типов, направленные как на более точное интерпретирование имеющихся данных, так и на обобщение признаков, полученных во время предобучения на различных, в том числе и неразмеченных, наборах. Также возможно разделение модификаций по решаемым задачам (например, сегментирование и выявление поражённых тканей) и наборам данных, соответствующих определённым заболеваниям. Диагностическая точность решений на основе U-Net архитектур может быть повышена с помощью использования дополнительных обучающих признаков, извлекаемых из данных или математической модели в текстовом или табличном виде.

Архитектуры на основе U-Net применяются для решения задач сегментирования медицинских изображений, разнообразных как по своим постановкам, так и по используемым данным (различные типы снимков и патологий). Каждая из таких задач имеет свою специфику, потому выделить одну универсальную архитектуру или хотя бы класс, позволяющие одинаково эффективно решать произвольную из них, не представляется возможным. Однако среди рассмотренных лучшие результаты продемонстрированы на основе модификации нейронной сети U-Net с использованием элементов других архитектур. Это решение зарекомендовало себя не только в классической постановке задачи сегментирования снимков (с использованием блоков трансформерных архитектур), но и в случаях, когда данных для обучения недостаточно (например, метод предобучения с использованием сетей меньшей размерности, чем целевые данные). Высокий потенциал имеют и методы внедрения разнообразных дополнительных признаков в нейросетевые архитектуры, а также вариации подходов физического информирования нейронных сетей моделями изучаемых объектов или структуры изображения.

ДОПОЛНИТЕЛЬНАЯ ИНФОРМАЦИЯ

Приложение 1. Способы модифицирования архитектуры U-Net. doi: 10.17816/DD629866-4224037

Источник финансирования. Данная статья подготовлена авторским коллективом в рамках НИОКР «Разработка платформы повышения качества ИИ-Сервисов для медицинской диагностики» (№ ЕГИСУ: 123031400006-0) в соответствии с Приказом от 21.12.2022 г. № 1196 «Об утверждении государственных заданий, финансовое обеспечение которых осуществляется за счёт средств бюджета города Москвы государственным бюджетным (автономным) учреждениям подведомственным Департаменту здравоохранения города Москвы, на 2023 год и плановый период 2024 и 2025 годов» Департамента здравоохранения города Москвы. Ряд нейросетевых конфигураций тестировался на ресурсах федерального государственного бюджетного образовательного учреждения высшего образования «МИРЭА — Российский технологический университет» в рамках дополнительного соглашения №1 от 24 ноября 2023 года к соглашению о сотрудничестве №1 от 07.07.2022 г., Москва.

Конфликт интересов. Авторы декларируют отсутствие явных и потенциальных конфликтов интересов, связанных с публикацией настоящей статьи. Рисунки 1 и 2 являются оригинальными и выполнены авторами. Рисунки 3–9 распространяются под лицензией CC BY 4.0 и приведены в данной работе в неизменном виде со ссылкой на оригинальные работы, где были впервые представлены.

Вклад авторов. Все авторы подтверждают соответствие своего авторства международным критериям ICMJE (все авторы внесли существенный вклад в разработку концепции, проведение поисково-аналитической работы и подготовку статьи, прочли и одобрили финальную версию перед публикацией). Наибольший вклад распределён следующим образом: А.М. Достовалова — сбор и обработка материалов, написание текста статьи; А.К. Горшенин — постановка задачи, анализ и систематизация подходов, концептуализация, написание текста статьи; Ю.В. Старичкова, К.М. Арзамасов — концепция работы, написание текста статьи.

ADDITIONAL INFORMATION

Appendix 1. Ways to modify the U-Net architecture. doi: 10.17816/DD629866-4224037

Funding source. This article was prepared by a group of authors as a part of the research and development effort titled «Development of a platform for improving the quality of AI services for clinical diagnostics» (USIS No.: 123031400006-0) in accordance with the Order No. 1196 dated December 21, 2022 «On approval of state assignments funded by means of allocations from the budget of the city of Moscow to the state budgetary (autonomous) institutions subordinate to the Moscow Health Care Department, for 2023 and the planned period of 2024 and 2025» issued by the Moscow Health Care Department. The research was carried out using the infrastructure of the federal state budgetary educational institution of higher education «MIREA – Russian Technological University» within the framework of additional agreement No. 1 dated November 24, 2023 to the cooperation agreement No. 1 dated 07.07.2022, (Moscow).

Competing interests. The authors declare that they have no competing interests. Figures 1 and 2 are original and made by the authors. Figures 3-9 are distributed under the CC BY 4.0 license and are presented in this work unchanged with reference to the original works where they were first presented.

Authors' contribution. All authors made a substantial contribution to the conception of the work, acquisition, analysis, interpretation of data for the work, drafting and revising the work, final approval of the version to be published and agree to be accountable for all aspects of the work. A.M. Dostovalova — collection and processing of materials, writing the text of the article; A.K. Gorshenin — problem statement, analysis and systematization of approaches, conceptualization, writing the text of the article; Ju.V. Starichkova, K.M. Arzamasov — concept of the work, writing the text of the article.

СПИСОК ЛИТЕРАТУРЫ

1. Shen D., Wu G., Suk H.I. Deep Learning in Medical Image Analysis // Annual Review of Biomedical Engineering. 2017. Vol. 19. P. 221–248. doi: 10.1146/annurev-bioeng-071516-044442

2. Ronneberger O., Fischer P., Brox T. U-Net: Convolutional Networks for Biomedical Image Segmentation // Medical Image Computing and Computer-Assisted Intervention (MICCAI) 2015. 2015. Vol. 9351. doi: 10.1007/978-3-319-24574-4_28

3. Milletari F., Navab N., Ahmadi S.A. V-Net: Fully Convolutional Neural Networks for Volumetric Medical Image Segmentation // Fourth International Conference on 3D Vision (3DV). 2016. P. 565–571. doi: 10.48550/arXiv.1606.04797

4. Chen L.C., Papandreou G., Kokkinos I., Murphy K., Yuille A. DeepLab: Semantic Image Segmentation with Deep Convolutional Nets, Atrous Convolution, and Fully Connected CRFs // IEEE

Transactions on Pattern Analysis and Machine Intelligence. 2017. Vol. 40, N 4. P. 834–848. doi: 10.1109/TPAMI.2017.2699184

5. Huang G., Liu Z., Van Der Maaten L., Weinberger K.Q. Densely Connected Convolutional Networks // IEEE Conference on Computer Vision and Pattern Recognition (CVPR). 2017. P. 2261–2269. doi: 10.1109/CVPR.2017.243

6. He K., Gkioxari G., Dollár P., Girshick R. Mask R-CNN // IEEE International Conference on Computer Vision (ICCV). 2017. P. 2980–2988. doi: 10.1109/ICCV.2017.322

7. Khalal D.M., Azizi H., Maalej N. Automatic segmentation of kidneys in computed tomography images using U-Net // Cancer/Radiothérapie. 2023. Vol. 27, N 2. P. 109–114. doi: 10.1016/j.canrad.2022.08.004

8. Bernardo Gois F.N., Lobo Marques J.A. Segmentation of CT-Scan Images Using UNet Network for Patients Diagnosed with COVID-19 // Computerized Systems for Diagnosis and Treatment of COVID-192023. 2023. P. 29–44. doi: 10.1007/978-3-031-30788-1_3

9. Sarsembayeva T., Shomanov A., Sarsembayev M., et al. UNet Model for Segmentation of COPD Lung Lesions on Computed Tomography Images // Proceedings of the 7th International Conference on Digital Technologies in Education, Science and Industry (DTESI 2022). 2022. Available at: https://ceur-ws.org/Vol-3382/Short5.pdf. Accessed: November 9, 2024.

10. Çiçek Ö., Abdulkadir A., Lienkamp S., Brox T., Ronneberger O. 3D U-Net: Learning Dense Volumetric Segmentation from Sparse Annotation // Medical Image Computing and Computer-Assisted Intervention – MICCAI 2016. 2016. P. 424–432. doi: 10.1007/978-3-319-46723-8_4

11. Pantovic A., Ollivier I., Essert C. 2D and 3D-UNet for segmentation of SEEG electrode contacts on post-operative CT scans // Medical Imaging 2022: Image-Guided Procedures, Robotic Interventions, and Modeling. 2022. doi: 10.1117/12.2606538

12. Han X., Wu X., Wang S., et al. Automated segmentation of liver segment on portal venous phase MR images using a 3D convolutional neural network // Insights Imaging. 2022. Vol. 13, N 26. doi: 10.1186/s13244-022-01163-1

13. Zhou Z., Rahman Siddiquee M.M., Tajbakhsh N., Liang J. UNet++: A Nested U-Net Architecture for Medical Image Segmentation // Deep Learning in Medical Image Analysis and Multimodal Learning for Clinical Decision Support. 2018. P. 3–11. doi: 10.1007/978-3-030-00889-5_1

14. Yu C., Wang Y., Tang C., Feng W., Lv J. EU-Net: Automatic U-Net neural architecture search with differential evolutionary algorithm for medical image segmentation // Computers in Biology and Medicine. 2023. Vol. 167. P. 107579. doi: 10.1016/j.compbiomed.2023.107579

15. Weng Y., Zhou T., Li Y., Qiu X. NAS-Unet: Neural Architecture Search for Medical Image Segmentation // IEEE Access. 2019. Vol. 7. P. 44247–44257. doi: 10.1109/ACCESS.2019.2908991

16. Huang H., Lin L., Tong R., et al. UNet 3+: A Full-Scale Connected UNet for Medical Image Segmentation // ICASSP 2020–2020 IEEE International Conference on Acoustics, Speech and Signal Processing (ICASSP). 2020. P. 1055–1059. doi: 10.1109/ICASSP40776.2020.9053405

17. Li C., Bagher-Ebadian H., Sultan R.I., et al. A new architecture combining convolutional and transformer-based networks for automatic 3D multi-organ segmentation on CT images // Med Phys. 2023. Vol. 50, N 11. P. 6990–7002. doi: 10.1002/mp.16750

18. Müller D., Soto-Rey I., Kramer F. Towards a guideline for evaluation metrics in medical image segmentation // BMC Research Notes. 2022. Vol. 15, N 210. doi: 10.1186/s13104-022-06096-y

19. Alberg A.J., Park J.W., Hager B.W., Brock M.V., Diener-West M. The use of «overall accuracy» to evaluate the validity of screening or diagnostic tests // Journal of General Internal Medicine. 2004. Vol. 19. P. 460–465. doi: 10.1111/j.1525-1497.2004.30091.x

20. Soler L., Hostettler A., Agnus V., et al. 3D image reconstruction for comparison of algorithm database: A patient specific anatomical and medical image database // IRCAD. 2010. Available at: https://www-sop.inria.fr/geometrica/events/wam/abstract-ircad.pdf. Accessed: November 9, 2024.

21. Löffler M., Sekuboyina A., Jakob A., et al. A Vertebral Segmentation Dataset with Fracture Grading // Radiology: Artificial Intelligence. 2020. Vol. 2, N 4. doi: 10.1148/ryai.2020190138

22. Wang Z., Bovik A.C., Sheikh H.R., Simoncelli E.P. Image quality assessment: from error visibility to structural similarity // IEEE Transactions on Image Processing. 2004. Vol. 13, N 4. P. 600–612. doi: 10.1109/TIP.2003.819861

23. Kavur A.E., Gezer N.S., Barıs M., et al. CHAOS Challenge – combined (CT-MR) healthy abdominal organ segmentation // Medical Image Analysis. 2021. Vol. 69. P. 101950. doi: 10.1016/j.media.2020.101950

24. Bilic P., Christ P., Li H.B., et al. The Liver Tumor Segmentation Benchmark (LiTS) // Medical Image Analysis. 2023. Vol. 84. P. 102680. doi: 10.1016/j.media.2022.102680

25. Petrusca L., Cattin P., De Luca V., et al. Hybrid ultrasound/magnetic resonance simultaneous acquisition and image fusion for motion monitoring in the upper abdomen // Investigative Radiology. 2013. Vol. 48, N 5. P. 333–340. doi: 10.1097/RLI.0b013e31828236c3

26. Jun M., Cheng G., Yixin W., et al. Covid-19 CT lung and infection segmentation dataset // Zenodo. 2020. Available at: https://zenodo.org/records/3757476#.YLov8vkzaUk. Accessed: November 9, 2024.

27. Morozov S.P., Andreychenko A.E., Blokhin I.A., et al. MosMedData: data set of 1110 chest CT scans performed during the COVID-19 epidemic // Digital Diagnostics. 2020. Vol. 1, N 1. P. 49–59. doi: 10.17816/DD46826

28. Roth H.R., Oda H., Hayashi Y., et al. Hierarchical 3D fully convolutional networks for multi-organ segmentation // ArXiv. 2017. Available at: https://arxiv.org/abs/1704.06382v1. Accessed: November 9, 2024.

29. Roth H., Farag A., Turkbey E.B., et al. Data from Pancreas-CT // The Cancer Imaging Archive. 2016. doi: 10.7937/K9/TCIA.2016.tNB1kqBU

30. Heimann T., Styner M., van Ginneken B. 3D Segmentation in the Clinic: A Grand Challenge // MICCAI 2007, the 10th Intel Conf. on Medical Image Computing and Computer Assisted Intervention. 2007. P. 7–15. Available at: https://www.diagnijmegen.nl/publications/ginn07/. Accessed: November 9, 2024.

31. Suckling J. The Mammographic Image Analysis Society Digital Mammogram Database // International Congress Series. 1994. P. 375–378. Available at: http://peipa.essex.ac.uk/info/mias.html. Accessed: November 9, 2024.

32. WHO Director-General's opening remarks at the media briefing on COVID-19 - 11 March 2020 [Internet]. 2020. Доступ по ссылке: https://www.who.int/director-general/speeches/detail/who-director-general-s-opening-remarks-at-the-media-briefing-on-covid-19---11-march-2020 [Дата обращения: 9.11.2024].

33. Landman B., Xu Z., Igelsias J., et al. Miccai multi-atlas labeling beyond the cranial vault–workshop and challenge // Proceedings of the MICCAI Multi-Atlas Labeling Beyond Cranial Vault — Workshop Challenge. 2015. Vol. 5. P. 12.

34. Simpson A.L., Antonelli M., Bakas S., et al. A large annotated medical image dataset for the development and evaluation of segmentation algorithms // ArXiv. 2019. doi: 10.48550/arXiv.1902.09063

35. Gutman D., Codella N.C.F., Celebi E., et al. Skin Lesion Analysis toward Melanoma Detection: A Challenge at the International Symposium on Biomedical Imaging (ISBI) 2016, hosted by the International Skin Imaging Collaboration (ISIC) // ArXiv. 2016. doi: 10.48550/arXiv.1605.01397

36. Jha D., Smedsrud P.H., Riegler M.A., et al. Kvasir-SEG: A Segmented Polyp Dataset // MultiMedia Modeling. 2020. Vol. 11962. P. 451–462. doi: 10.1007/978-3-030-37734-2_37

37. Bernal J., Sánchez F.J., Fernández-Esparrach G., et al. WM-DOVA maps for accurate polyp highlighting in colonoscopy: Validation vs. saliency maps from physicians // Computerized Medical Imaging and Graphics. 2015. Vol. 43. P. 99–111. doi: 10.1016/j.compmedimag.2015.02.007

38. Grove O., Berglund A.E., Schabath M.B., et al. Quantitative Computed Tomographic Descriptors Associate Tumor Shape Complexity and Intratumor Heterogeneity with Prognosis in Lung Adenocarcinoma // PLOS ONE. 2015. Vol. 10, N 3. P. e0118261. doi: 10.1371/journal.pone.0118261

39. Heller N., Sathianathen N., Kalapara A., et al. The KiTS19 Challenge Data: 300 Kidney Tumor Cases with Clinical Context, CT Semantic Segmentations, and Surgical Outcomes // ArXiv. 2019. P. 13. doi: 10.48550/arXiv.1904.00445

40. Ji Y., Bai H., Yang J., et al. AMOS: A Large-Scale Abdominal Multi-Organ Benchmark for Versatile Medical Image Segmentation // ArXiv. 2022. doi: 10.48550/arXiv.2206.08023

41. Lemay A., Gros C., Zhuo Z., et al. Multiclass Spinal Cord Tumor Segmentation on MRI with Deep Learning // ArXiv. 2021. doi: 10.48550/arXiv.2012.12820

42. Ali M.A.S., Misko O., Salumaa S.O., et al. Evaluating Very Deep Convolutional Neural Networks for Nucleus Segmentation from Brightfield Cell Microscopy Images // SLAS Discovery. 2021. Vol. 26, N 9. P. 1125–1137. doi: 10.1177/24725552211023214

43. Gibson E., Giganti F., Hu Y., et al. Automatic Multi-Organ Segmentation on Abdominal CT With Dense V-Networks // IEEE Transactions on Medical Imaging. 2018. Vol. 37, N 8. P. 1822–1834. doi: 10.1109/TMI.2018.2806309

44. Jimenez-del Toro O., Müller H., Krenn M., et al. Cloud-Based Evaluation of Anatomical Structure Segmentation and Landmark Detection Algorithms: VISCERAL Anatomy Benchmarks // IEEE Transactions on Medical Imaging. 2016. Vol. 35, N 11. P. 2459–2475. doi: 10.1109/TMI.2016.2578680

45. Regan E.A., Hokanson J.E., Murphy J.R., et al. Genetic Epidemiology of COPD (COPDGene) Study Design // COPD: Journal of Chronic Obstructive Pulmonary Disease. 2010. Vol. 7, N 1. P. 32–43. doi: 10.3109/15412550903499522

46. Litjens G., Toth R., van de Ven W., et al. Evaluation of prostate segmentation algorithms for MRI: The PROMISE12 challenge // Medical Image Analysis. 2014. Vol. 18, N 2. P. 359–373. doi: 10.1016/j.media.2013.12.002

47. Xiong Z., Xia Q., Hu Z., et al. A global benchmark of algorithms for segmenting the left atrium from late gadolinium-enhanced cardiac magnetic resonance imaging // Medical Image Analysis. 2021. Vol. 67. P. 101832. doi: 10.1016/j.media.2020.101832

48. Landman B., Xu Z., Igelsias J., et al. 2015 MICCAI multi-atlas labeling beyond the cranial vault–workshop and challenge // MICCAI Multi-Atlas Labeling Beyond Cranial Vault — Workshop Challenge. 2015. Vol. 5. P. 12.

49. Zhuang X., Shen J. Multi-scale patch and multi-modality atlases for whole heart segmentation of MRI // Medical Image Analysis. 2016. Vol. 31. P. 77–87. doi: 10.1016/j.media.2016.02.006

50. Campello V.M., Gkontra P., Izquierdo C., et al. Multi-Centre, Multi-Vendor and Multi-Disease Cardiac Segmentation: The M&Ms Challenge // IEEE Transactions on Medical Imaging. 2021. Vol. 40, N 12. P. 3543–3554. doi: 10.1109/TMI.2021.3090082

51. Silva J., Histace A., Romain O., Dray X., Granado B. Toward embedded detection of polyps in WCE images for early diagnosis of colorectal cancer // International Journal of Computer Assisted Radiology and Surgery. 2014. Vol. 9. P. 283–293. doi: 10.1007/s11548-013-0926-3

52. Trikha S., Turnbull A., Morris R., Anderson D., Hossain P. The journey to femtosecond laser-assisted cataract surgery: New beginnings or a false dawn? // Eye. 2013. Vol. 27, N 4. P. 461–473. doi: 10.1038/eye.2012.293

53. Xiong Z., Xia Q., Hu Z., et al. A global benchmark of algorithms for segmenting the left atrium from late gadolinium-enhanced cardiac magnetic resonance imaging // Medical Image Analisys. 2021. Vol. 67. P. 101832. doi: 10.1016/j.media.2020.101832

54. Bernard O., Lalande A., Zotti C., et al. Deep Learning Techniques for Automatic MRI Cardiac Multi-Structures Segmentation and Diagnosis: Is the Problem Solved? // IEEE Transactions on Medical Imaging. 2018. Vol. 37, N 11. P. 2514–2525. doi: 10.1109/TMI.2018.2837502

55. Li P., Wang S., Li T., et al. A Large-Scale CT and PET/CT Dataset for Lung Cancer Diagnosis (Lung-PET-CT-Dx) [Data set] // The Cancer Imaging Archive. 2020. doi: 10.7937/TCIA.2020.NNC2-0461

56. Clark K., Vendt B., Smith K., et al. The Cancer Imaging Archive (TCIA): Maintaining and Operating a Public Information Repository // Journal of Digital Imaging. 2013. Vol. 26. P. 1045–1057. doi: 10.1007/s10278-013-9622-7

57. Xu Z., Jia Z., Sun J., Dong W., Li Z. DO-U-Net: Improved U-Net Model for CT Image Segmentation using DBB and Octave Convolution // Proceedings of the 2023 International Conference on Computer, Vision and Intelligent Technology (ICCVIT '23). 2023. P. 1–8. doi: 10.1145/3627341.3630403

58. Ayalew Y., Fante K., Aliy M. Modified U-Net for liver cancer segmentation from computed tomography images with a new class balancing method // BMC Biomedical Engineering. 2021. Vol. 3, N 4. doi: 10.1186/s42490-021-00050-y

59. Guan S., Khan A.A., Sikdar S., Chitnis P.V. Fully Dense UNet for 2-D Sparse Photoacoustic Tomography Artifact Removal // IEEE Journal of Biomedical and Health Informatics. 2020. Vol. 24, N 2. P. 568–576. doi: 10.1109/JBHI.2019.2912935

60. Özcan F., Uçan O.N., Karaçam S., Tunçman D. Fully Automatic Liver and Tumor Segmentation from CT Image Using an AIM-UNet // Bioengineering. 2023. Vol. 10, N 2. doi: 10.3390/bioengineering10020215

61. Ansari M.Y., Yang Y., Meher P.K., Dakua S.P. Dense-PSP-UNet: A neural network for fast inference liver ultrasound segmentation //

Computers in Biology and Medicine. 2023. Vol. 153. P. 106478. doi: 10.1016/j.compbiomed.2022.106478

62. Omarov B., Tursynova A., Postolache O., et al. Modified UNet Model for Brain Stroke Lesion Segmentation on Computed Tomography Images // Computers, Materials and Continua. 2022. Vol. 71, N 3. P. 4701–4717. doi: 10.32604/cmc.2022.020998

63. Mizusawa S., Sei Y., Orihara R., Ohsuga A. Computed tomography image reconstruction using stacked U-Net // Computerized Medical Imaging and Graphics. 2021. Vol. 90. P. 101920. doi: 10.1016/j.compmedimag.2021.101920

64. Golts A., Khapun D., Shats D., Shoshan Y., Gilboa-Solomon F. An Ensemble of 3D U-Net Based Models for Segmentation of Kidney and Masses in CT Scans // Kidney and Kidney Tumor Segmentation (KiTS 2021). 2022. Vol. 13168. P. 103–115. doi: 10.1007/978-3-030-98385-7_14

65. Araújo J.D.L., da Cruz L.B., Diniz J.O.B., et al. Liver segmentation from computed tomography images using cascade deep learning // Computers in Biology and Medicine. 2022. Vol. 140. P. 105095. doi: 10.1016/j.compbiomed.2021.105095

66. Koirala C.P., Mohapatra S., Gosai A., Schlaug G. Automated Ensemble-Based Segmentation of Adult Brain Tumors: A Novel Approach Using the BraTS AFRICA Challenge Data // ArXiv. 2023. doi: 10.48550/arXiv.2308.07214

67. Li Z., Zhu Q., Zhang L., et al. A deep learning-based self-adapting ensemble method for segmentation in gynecological brachytherapy // Radiation Oncology. 2022. Vol. 17, N 152. doi: 10.1186/s13014-022-02121-3

68. Woo S., Park J., Lee J.-Y., Kweon I.S. CBAM: Convolutional Block Attention Module // Proceedings of the European conference on computer vision (ECCV). 2018. P. 3–19. doi: 10.48550/arXiv.1807.06521

69. Nazir S., Zheng R., Zheng Y., Dong-Ye C. Improved 3D U-Net for COVID-19 Chest CT Image Segmentation // Scientific Programming. 2021. Vol. 2021, N 9999368. P. 9. doi: 10.1155/2021/9999368

70. Salehi S.S.M., Erdogmus D., Gholipour A. Tversky Loss Function for Image Segmentation Using 3D Fully Convolutional Deep Networks // Machine Learning in Medical Imaging. 2017. Vol. 10541. P. 379–387. doi: 10.1007/978-3-319-67389-9_44

71. Oktay O., Schlemper J., Folgoc L.L., et al. Attention U-Net: Learning Where to Look for the Pancreas // ArXiv. 2018. doi: 10.48550/arXiv.1804.03999

72. Agarap A.F. Deep Learning using Rectified Linear Units (ReLU) // ArXiv. 2018. P. 7. doi: 10.48550/arXiv.1803.08375

73. Wu J., Zhou S., Zuo S., et al. U-Net combined with multi-scale attention mechanism for liver segmentation in CT images // BMC Medical Informatics and Decision Making. 2021. Vol. 21, N 283. doi: 10.1186/s12911-021-01649-w

74. Zhang L., Liu Y., Li Z., Li D. Epa-unet:automatic Segmentation of Liver and Tumor in Ct Images Based on Residual U-net and Efficient Multiscale Attention Methods // Research Square. 2023. doi: 10.21203/rs.3.rs-3273964/v1

75. Zarbakhsh P. Spatial Attention Mechanism and Cascade Feature Extraction in a U-Net Model for Enhancing Breast Tumor Segmentation // Applied Sciences. 2023. Vol. 13, N 15. P. 8758. doi: 10.3390/app13158758

76. Subhan Akbar A., Fatichah C., Suciati N. UNet3D with Multiple Atrous Convolutions Attention Block for Brain Tumor Segmentation // Brainlesion: Glioma, Multiple Sclerosis, Stroke and Traumatic Brain Injuries. 2022. P. 182–193. doi: 10.1007/978-3-031-08999-2_14

77. Yu Z., Han S., Song Z. 3D Medical Image Segmentation based on multi-scale MPU-Net // ArXiv. 2023. doi: 10.48550/arXiv.2307.05799

78. Xingfei F., Chaobing H. CAE-UNet: An Effective Automatic Segmentation Model for CT Images of COVID-19 // 2022 6th International Conference on Communication and Information Systems (ICCIS). 2022. P. 113–117. doi: 10.1109/ICCIS56375.2022.9998131

79. He K., Zhang X., Ren S., Sun J. Deep Residual Learning for Image Recognition // 2016 IEEE Conference on Computer Vision and Pattern Recognition (CVPR). 2016. P. 770–778. doi: 10.1109/cvpr.2016.90

80. Hatamizadeh A., Tang Y., Nathet V., et al. U-NETR: Transformers for 3D Medical Image Segmentation // 2022 IEEE/CVF Winter Conference on Applications of Computer Vision (WACV). 2022. P. 1748–1758. doi: 10.1109/WACV51458.2022.00181

81. Eskandari S., Lumpp J. Inter-Scale Dependency Modeling for Skin Lesion Segmentation with Transformer-based Networks // ArXiv. 2023. doi: 10.48550/arXiv.2310.13727

82. Shi X., Chen Z., Wang H., et al. Convolutional LSTM Network: A Machine Learning Approach for Precipitation Nowcasting // Neural Information Processing Systems. 2015. doi: 10.48550/arXiv.1506.04214

83. Pham T.H., Li X., Nguyen K.D. SeU-Net-Trans: A Simple yet Effective UNet-Transformer Model for Medical Image Segmentation // ArXiv. 2023. doi: 10.48550/arXiv.2310.09998

84. Ghofrani F., Behnam H., Motlagh H.D.K. Liver Segmentation in CT Images Using Deep Neural Networks // 2020 28th Iranian Conference on Electrical Engineering (ICEE). 2020. P. 1–6. doi: 10.1109/ICEE50131.2020.9260809

85. Diakogiannis F.I., Waldner F., Caccetta P., Wuet C., et al. ResUNet-a: A deep learning framework for semantic segmentation of remotely sensed data // ISPRS Journal of Photogrammetry and Remote Sensing. 2020. Vol. 16, N 2. P. 94–114. doi: 10.1016/j.isprsjprs.2020.01.013

86. Jha D., Riegler M.A., Johansen D., Halvorsen P., Johansen H.D. Doubleu-net: DoubleU-Net: A Deep Convolutional Neural Network for Medical Image Segmentation // IEEE 33rd International symposium on computer-based medical systems (CBMS). 2020. P. 558–564. doi: 10.1109/CBMS49503.2020.00111

87. Lee H.H., Bao S., Huo Y., Landman B.A. 3D UX-Net: A Large Kernel Volumetric ConvNet Modernizing Hierarchical Transformer for Medical Image Segmentation // International Conference on Learning Representations. 2023. doi: 10.48550/arXiv.2209.15076

88. Liang J., Yang C., Zhong J., Ye X. BTSwin-U-Net: 3D U-shaped Symmetrical Swin Transformer-based Network for Brain Tumor Segmentation with Self-supervised Pre-training // Neural Processing Letters. 2022. Vol. 55. P. 3695–3713. doi: 10.1007/s11063-022-10919-1

89. Alalwan N., Abozeid A., ElHabshy A.A., Alzahrani A. Efficient 3D Deep Learning Model for Medical Image Semantic Segmentation // Alexandria Engineering Journal. 2021. Vol. 60, N 1. P. 1231–1239. doi: 10.1016/j.aej.2020.10.046

90. Lemay A., Gros C., Vincent O., et al. Benefits of Linear Conditioning with Metadata for Image Segmentation // ArXiv. 2021. doi: 10.48550/arXiv.2102.09582

91. Du R., Vardhanabhuti V. 3D-RADNet: Extracting labels from DICOM metadata for training general medical domain deep 3D convolution neural networks // International Conference on Medical Imaging with Deep Learning. 2020. Vol. 121. P. 174–192. Available at: https://proceedings.mlr.press/v121/du20a/du20a.pdf. Accessed: November 9, 2024.

92. Plutenko I., Papkov M., Palo K., Parts L., Fishman D. Metadata Improves Segmentation Through Multitasking Elicitation // Domain

Adaptation and Representation Transfer. 2023. P. 147–155. doi: 10.1007/978-3-031-45857-6_15

93. Jiang J., Peng Y., Hou Q., Wang J. MDCF_Net: A Multi-dimensional hybrid network for liver and tumor segmentation from CT // Biocybernetics and Biomedical Engineering. 2023. Vol. 43, N 2. P. 494–506. doi: 10.1016/j.bbe.2023.04.004

94. Fu T., Yu Q., Lao H., Liu P., Wan S. Traffic Safety Oriented Multi-Intersection Flow Prediction Based on Transformer and CNN // Security and Communication Networks. 2023. P. 1–13. doi: 10.1155/2023/1363639

95. Chen X., Wei X., Tang M., et al. Liver segmentation in CT imaging with enhanced mask region-based convolutional neural networks // Annals of Translational Medicine. 2021. Vol. 9, N 24. P. 1768. doi: 10.21037/atm-21-5822

96. Ernst P., Chatterjee S., Rose G., Nürnberger A. Primal-Dual U-Net for Sparse View Cone Beam Computed Tomography Volume Reconstruction // ArXiv. 2022. doi: 10.48550/arXiv.2205.07866

97. Koehler G., Wald T., Ulrichet C., et al. RecycleNet: Latent Feature Recycling Leads to Iterative Decision Refinement // ArXiv. 2023. doi: 10.48550/arXiv.2309.07513

98. Jafari M., Auer D., Francis S., Garibaldi J., Chen X. DRU-net: An Efficient Deep Convolutional Neural Network for Medical Image Segmentation // 2020 IEEE 17th International Symposium on Biomedical Imaging (ISBI). 2020. P. 1144–1148. doi: 10.48550/arXiv.2004.13453

99. Heker M., Ben-Cohen A., Greenspan H. Hierarchical Fine-Tuning for joint Liver Lesion Segmentation and Lesion Classification in CT // 2019 41st Annual International Conference of the IEEE Engineering in Medicine and Biology Society (EMBC). 2019. P. 895–898. doi: 10.1109/EMBC.2019.8857127

100. Matovinovic I.Z., Loncaric S., Lo J., Heisler M., Sarunic M. Transfer Learning with U-Net type model for Automatic Segmentation of Three Retinal Layers In Optical Coherence Tomography Images // 2019 11th International Symposium on Image and Signal Processing and Analysis (ISPA). 2019. P. 49–53. doi: 10.1109/ISPA.2019.8868639

101. Kora P., Ooi C.P., Faust O., et al. Transfer learning techniques for medical image analysis: A review // Biocybernetics and Biomedical Engineering. 2022. Vol. 42, N 1. P. 79–107. doi: 10.1016/j.bbe.2021.11.004

102. Humpire-Mamani G.E., Jacobs C., Prokop M., van Ginneken B., Lessmann N. Transfer learning from a sparsely annotated dataset of 3D medical images // ArXiv. 2023. doi: 10.48550/arXiv.2311.05032

103. Messaoudi H., Belaid A., Salem D.B., Conze P.-H. Cross-dimensional transfer learning in medical image segmentation with deep learning // Medical Image Analysis. 2023. Vol. 88. P. 102868. doi: 10.1016/j.media.2023.102868

104. Tan M., Le Q. EfficientNet: Rethinking Model Scaling for Convolutional Neural Networks // International conference on machine learning (PMLR). 2019. P. 6105–6114. doi: 10.48550/arXiv.1905.11946

105. Hong Y., Mao X., Hui Q. et al. Automatic liver and tumor segmentation based on deep learning and globally optimized refinement // Applied Mathematics-A Journal of Chinese Universities. 2021. Vol. 36. P. 304–316. doi: 10.1007/s11766-021-4376-3

106. Wang H., Li X. Towards Generic Semi-Supervised Framework for Volumetric Medical Image Segmentation // ArXiv. 2023. doi: 10.48550/arXiv.2310.11320

107. Wang J., Chen C. Unsupervised Adaptation of Polyp Segmentation Models via Coarse-to-Fine Self-Supervision // Information Processing in Medical Imaging. 2023. P. 250–262. doi: 10.1007/978-3-031-34048-2_20

108. Wang T., Huang Z., Wu J., Cai Y., Li Z. Semi-Supervised Medical Image Segmentation with Co-Distribution Alignment // Bioengineering. 2023. Vol. 10, N 7. P. 869. doi: 10.3390/bioengineering10070869

109. Васильев Ю.А., Бобровская Т.М., Арзамасов К.М., и др. Основополагающие принципы стандартизации и систематизации информации о наборах данных для машинного обучения в медицинской диагностике // Менеджер здравоохранения. 2023. № 4. С. 28–41. doi: 10.21045/1811-0185-2023-4-28-41

110. Кокина Д.Ю., Гомболевский В.А., Арзамасов К.М., Андрейченко А.Е., Морозов С.П. Возможности и ограничения использования инструментов машинной обработки текстов в лучевой диагностике // Digital Diagnostics. 2022. Т. 3, № 4. С. 374–383. doi: 10.17816/DD101099

111. Ронжин Л.В., Астанин П.А., Кокина Д.Ю., и др. Система автоматической разметки неструктурированных протоколов рентгенологических исследований грудной клетки с использованием методов семантического анализа // Социальные аспекты здоровья населения. 2023. Т. 69, № 1. С. 12. doi: 10.21045/2071-5021-2023-69-1-12

112. Томашевская В.С., Яковлев Д.А. Способы обработки неструктурированных данных // Российский технологический журнал. 2021. Т. 9, № 1. С. 7–17. doi: 10.32362/2500-316X-2021-9-1-7-17

113. Protonotarios N., Katsamenis I., Sykiotis S., et al. A few-shot U-Net deep learning model for lung cancer lesion segmentation via PET/CT imaging // Biomedical Physics and Engineering Express. 2022. Vol. 8. P. 025019. doi: 10.1088/2057-1976/ac53bd

114. Voulodimos A., Protopapadakis E., Katsamenis I., Doulamis A., Doulamis N. A Few-Shot U-Net Deep Learning Model for COVID-19 Infected Area Segmentation in CT Images // Sensors. 2021. Vol. 21, N 6. P. 2215. doi: 10.3390/s21062215

115. Zhao G., Zhao H. One-Shot Image Segmentation with U-Net // Journal of Physics: Conference Series. 2021. Vol. 1848, N 1. P. 012113. doi: 10.1088/1742-6596/1848/1/012113

REFERENCES

1. Shen D, Wu G, Suk HI. Deep Learning in Medical Image Analysis. *Annual Review of Biomedical Engineering.* 2017;19:221–248. doi: 10.1146/annurev-bioeng-071516-044442

2. Ronneberger O, Fischer P, Brox T. U-Net: Convolutional Networks for Biomedical Image Segmentation. *Medical Image Computing and Computer-Assisted Intervention (MICCAI) 2015.* 2015:9351. doi: 10.1007/978-3-319-24574-4_28

3. Milletari F, Navab N, Ahmadi SA. V-Net: Fully Convolutional Neural Networks for Volumetric Medical Image Segmentation. *Fourth International Conference on 3D Vision (3DV).* 2016:565–571. doi: 10.48550/arXiv.1606.04797

4. Chen LC, Papandreou G, Kokkinos I, Murphy K, Yuille A. DeepLab: Semantic Image Segmentation with Deep Convolutional Nets, Atrous Convolution, and Fully Connected CRFs. *IEEE Transactions*

on Pattern Analysis and Machine Intelligence. 2017;40(4):834–848. doi: 10.1109/TPAMI.2017.2699184

5. Huang G, Liu Z, Van Der Maaten L, Weinberger KQ. Densely Connected Convolutional Networks. *IEEE Conference on Computer Vision and Pattern Recognition (CVPR).* 2017:2261–2269. doi: 10.1109/CVPR.2017.243

6. He K, Gkioxari G, Dollár P, Girshick R. Mask R-CNN. *IEEE International Conference on Computer Vision (ICCV).* 2017:2980–2988. doi: 10.1109/ICCV.2017.322

7. Khalal DM., Azizi H, Maalej N. Automatic segmentation of kidneys in computed tomography images using U-Net. *Cancer/Radiothérapie.* 2023;27(2):109–114. doi: 10.1016/j.canrad.2022.08.004

8. Bernardo Gois FN, Lobo Marques JA. Segmentation of CT-Scan Images Using UNet Network for Patients Diagnosed with COVID-19. *Computerized Systems for Diagnosis and Treatment of COVID-192023.* 2023:29–44. doi: 10.1007/978-3-031-30788-1_3

9. Sarsembayeva T, Shomanov A, Sarsembayev M, et al. UNet Model for Segmentation of COPD Lung Lesions on Computed Tomography Images. *Proceedings of the 7th International Conference on Digital Technologies in Education, Science and Industry (DTESI 2022).* 2022. Available at: https://ceur-ws.org/Vol-3382/Short5.pdf. Accessed: November 9, 2024.

10. Çiçek Ö, Abdulkadir A, Lienkamp S, Brox T, Ronneberger O. 3D U-Net: Learning Dense Volumetric Segmentation from Sparse Annotation. *Medical Image Computing and Computer-Assisted Intervention — MICCAI 2016.* 2016:424–432. doi: 10.1007/978-3-319-46723-8_4

11. Pantovic A, Ollivier I, Essert C. 2D and 3D-UNet for segmentation of SEEG electrode contacts on post-operative CT scans. *Medical Imaging 2022: Image-Guided Procedures, Robotic Interventions, and Modeling.* 2022. doi: 10.1117/12.2606538

12. Han X, Wu X, Wang S, et al. Automated segmentation of liver segment on portal venous phase MR images using a 3D convolutional neural network. *Insights Imaging.* 2022;13(26). doi: 10.1186/s13244-022-01163-1

13. Zhou Z, Rahman Siddiquee MM, Tajbakhsh N, Liang J. UNet++: A Nested U-Net Architecture for Medical Image Segmentation. *Deep Learning in Medical Image Analysis and Multimodal Learning for Clinical Decision Support.* 2018:3–11. doi: 10.1007/978-3-030-00889-5_1

14. Yu C, Wang Y, Tang C, Feng W, Lv J. EU-Net: Automatic U-Net neural architecture search with differential evolutionary algorithm for medical image segmentation. *Computers in Biology and Medicine.* 2023;167:107579. doi: 10.1016/j.compbiomed.2023.107579

15. Weng Y, Zhou T, Li Y, Qiu X. NAS-Unet: Neural Architecture Search for Medical Image Segmentation. *IEEE Access.* 2019;7:44247–44257. doi: 10.1109/ACCESS.2019.2908991

16. Huang H, Lin L, Tong R, et al. UNet 3+: A Full-Scale Connected UNet for Medical Image Segmentation. *ICASSP 2020–2020 IEEE International Conference on Acoustics, Speech and Signal Processing (ICASSP).* 2020:1055–1059. doi: 10.1109/ICASSP40776.2020.9053405

17. Li C, Bagher-Ebadian H, Sultan RI, et al. A new architecture combining convolutional and transformer-based networks for automatic 3D multi-organ segmentation on CT images. *Med Phys.* 2023;50(11):6990–7002. doi: 10.1002/mp.16750

18. Müller D, Soto-Rey I, Kramer F. Towards a guideline for evaluation metrics in medical image segmentation. *BMC Research Notes.* 2022;15(210). doi: 10.1186/s13104-022-06096-y

19. Alberg AJ, Park JW, Hager BW, Brock MV, Diener-West M. The use of «overall accuracy» to evaluate the validity of screening or diagnostic tests. *Journal of General Internal Medicine.* 2004;19:460–465. doi: 10.1111/j.1525-1497.2004.30091.x

20. Soler L, Hostettler A, Agnus V, et al. 3D image reconstruction for comparison of algorithm database: A patient specific anatomical and medical image database. *IRCAD.* 2010. Available at: https://www-sop.inria.fr/geometrica/events/wam/abstract-ircad.pdf. Accessed: November 9, 2024.

21. Löffler M, Sekuboyina A, Jakob A, et al. A Vertebral Segmentation Dataset with Fracture Grading. *Radiology: Artificial Intelligence.* 2020;2(4). doi: 10.1148/ryai.2020190138

22. Wang Z, Bovik AC, Sheikh HR, Simoncelli EP. Image quality assessment: from error visibility to structural similarity. *IEEE Transactions on Image Processing.* 2004;13(4):600–612. doi: 10.1109/TIP.2003.819861

23. Kavur AE, Gezer NS, Barıs M, et al. CHAOS Challenge – combined (CT-MR) healthy abdominal organ segmentation. *Medical Image Analysis.* 2021;69:101950. doi: 10.1016/j.media.2020.101950

24. Bilic P, Christ P, Li HB, et al. The Liver Tumor Segmentation Benchmark (LiTS). *Medical Image Analysis.* 2023;84:102680. doi: 10.1016/j.media.2022.102680

25. Petrusca L, Cattin P, De Luca V, et al. Hybrid ultrasound/magnetic resonance simultaneous acquisition and image fusion for motion monitoring in the upper abdomen. *Investigative Radiology.* 2013;48(5):333–340. doi: 10.1097/RLI.0b013e31828236c3

26. Jun M, Cheng G, Yixin W, et al. Covid-19 CT lung and infection segmentation dataset. *Zenodo.* 2020. Available at: https://zenodo.org/records/3757476#.YLov8vkzaUk. Accessed: November 9, 2024.

27. Morozov SP, Andreychenko AE, Blokhin IA, et al. MosMedData: data set of 1110 chest CT scans performed during the COVID-19 epidemic. *Digital Diagnostics.* 2020;1(1):49–59. doi: 10.17816/DD46826

28. Roth HR, Oda H, Hayashi Y, et al. Hierarchical 3D fully convolutional networks for multi-organ segmentation. *ArXiv.* 2017. Available at: https://arxiv.org/abs/1704.06382v1. Accessed: November 9, 2024.

29. Roth H, Farag A, Turkbey EB, et al. Data from Pancreas-CT. Data From Pancreas-CT (Version 2) [Data set]. *The Cancer Imaging Archive.* 2016. doi: 10.7937/K9/TCIA.2016.tNB1kqBU

30. Heimann T, Styner M, van Ginneken B. 3D Segmentation in the Clinic: A Grand Challenge. *MICCAI 2007, the 10th Intel Conf. on Medical Image Computing and Computer Assisted Intervention.* 2007:7–15. Available at: https://www.diagnijmegen.nl/publications/ginn07/. Accessed: November 9, 2024.

31. Suckling J. The Mammographic Image Analysis Society Digital Mammogram Database. *International Congress Series.* 1994:375–378. Available at: http://peipa.essex.ac.uk/info/mias.html. Accessed: November 9, 2024.

32. WHO Director-General's opening remarks at the media briefing on COVID-19 — 11 March 2020 [Internet]. 2020. Available at: https://www.who.int/director-general/speeches/detail/who-director-general-s-opening-remarks-at-the-media-briefing-on-covid-19---11-march-2020. Accessed: November 9, 2024.

33. Landman B, Xu Z, Igelsias J, et al. Miccai multi-atlas labeling beyond the cranial vault–workshop and challenge. *Proceedings of the MICCAI Multi-Atlas Labeling Beyond Cranial Vault — Workshop Challenge.* 2015;5:12.

34. Simpson AL, Antonelli M, Bakas S, et al. A large annotated medical image dataset for the development and evaluation of segmentation algorithms. *ArXiv.* 2019. doi: 10.48550/arXiv.1902.09063

35. Gutman D, Codella NCF, Celebi E, et al. Skin Lesion Analysis toward Melanoma Detection: A Challenge at the International Symposium on Biomedical Imaging (ISBI) 2016, hosted by the International Skin Imaging Collaboration (ISIC). *ArXiv.* 2016. doi: 10.48550/arXiv.1605.01397

36. Jha D, Smedsrud PH, Riegler MA, et al. Kvasir-SEG: A Segmented Polyp Dataset. *MultiMedia Modeling.* 2020;11962:451–462. doi: 10.1007/978-3-030-37734-2_37

37. Bernal J, Sánchez FJ, Fernández-Esparrach G, et al. WM-DOVA maps for accurate polyp highlighting in colonoscopy: Validation vs. saliency maps from physicians. *Computerized Medical Imaging and Graphics.* 2015;43:99–111. doi: 10.1016/j.compmedimag.2015.02.007

38. Grove O, Berglund AE, Schabath MB, et al. Quantitative Computed Tomographic Descriptors Associate Tumor Shape Complexity and Intratumor Heterogeneity with Prognosis in Lung Adenocarcinoma. *PLOS ONE.* 2015;10(3):e0118261. doi: 10.1371/journal.pone.0118261

39. Heller N, Sathianathen N, Kalapara A, et al. The KiTS19 Challenge Data: 300 Kidney Tumor Cases with Clinical Context, CT Semantic Segmentations, and Surgical Outcomes. *ArXiv.* 2019:13. doi: 10.48550/arXiv.1904.00445

40. Ji Y, Bai H, Yang J, et al. AMOS: A Large-Scale Abdominal Multi-Organ Benchmark for Versatile Medical Image Segmentation. *ArXiv.* 2022. doi: 10.48550/arXiv.2206.08023

41. Lemay A, Gros C, Zhuo Z, et al. Multiclass Spinal Cord Tumor Segmentation on MRI with Deep Learning. *ArXiv.* 2021. doi: 10.48550/arXiv.2012.12820

42. Ali MAS, Misko O, Salumaa SO, et al. Evaluating Very Deep Convolutional Neural Networks for Nucleus Segmentation from Brightfield Cell Microscopy Images. *SLAS Discovery.* 2021;26(9):1125–1137. doi: 10.1177/24725552211023214

43. Gibson E, Giganti F, Hu Y, et al. Automatic Multi-Organ Segmentation on Abdominal CT With Dense V-Networks. *IEEE Transactions on Medical Imaging.* 2018;37(8):1822–1834. doi: 10.1109/TMI.2018.2806309

44. Jimenez-del Toro O, Müller H, Krenn M, et al. Cloud-Based Evaluation of Anatomical Structure Segmentation and Landmark Detection Algorithms: VISCERAL Anatomy Benchmarks. *IEEE Transactions on Medical Imaging.* 2016;35(11):2459–2475. doi: 10.1109/TMI.2016.2578680

45. Regan EA, Hokanson JE., Murphy JR, et al. Genetic Epidemiology of COPD (COPDGene) Study Design. *COPD: Journal of Chronic Obstructive Pulmonary Disease.* 2010;7(1):32–43. doi: 10.3109/15412550903499522

46. Litjens G, Toth R, van de Ven W, et al. Evaluation of prostate segmentation algorithms for MRI: The PROMISE12 challenge. *Medical Image Analysis.* 2014;18(2):359–373. doi: 10.1016/j.media.2013.12.002

47. Xiong Z, Xia Q, Hu Z, et al. A global benchmark of algorithms for segmenting the left atrium from late gadolinium-enhanced cardiac magnetic resonance imaging. *Medical Image Analysis.* 2021;67:101832. doi: 10.1016/j.media.2020.101832

48. Landman B, Xu Z, Igelsias J, et al. 2015 MICCAI multi-atlas labeling beyond the cranial vault–workshop and challenge. *MICCAI Multi-Atlas Labeling Beyond Cranial Vault — Workshop Challenge.* 2015;5:12.

49. Zhuang X, Shen J. Multi-scale patch and multi-modality atlases for whole heart segmentation of MRI. *Medical Image Analysis.* 2016;31:77–87. doi: 10.1016/j.media.2016.02.006

50. Campello VM, Gkontra P, Izquierdo C, et al. Multi-Centre, Multi-Vendor and Multi-Disease Cardiac Segmentation: The M&Ms Challenge. *IEEE Transactions on Medical Imaging.* 2021;40(12):3543–3554. doi: 10.1109/TMI.2021.3090082

51. Silva J, Histace A, Romain O, Dray X, Granado B. Toward embedded detection of polyps in WCE images for early diagnosis of colorectal cancer. *International Journal of Computer Assisted Radiology and Surgery.* 2014;9:283–293. doi: 10.1007/s11548-013-0926-3

52. Trikha S, Turnbull A, Morris R, Anderson D, Hossain P. The journey to femtosecond laser-assisted cataract surgery: New beginnings or a false dawn? *Eye.* 2013;27(4):461–473. doi: 10.1038/eye.2012.293

53. Xiong Z, Xia Q, Hu Z, et al. A global benchmark of algorithms for segmenting the left atrium from late gadolinium-enhanced cardiac magnetic resonance imaging. *Medical Image Analisys.* 2021;67:101832. doi: 10.1016/j.media.2020.101832

54. Bernard O, Lalande A, Zotti C, et al. Deep Learning Techniques for Automatic MRI Cardiac Multi-Structures Segmentation and Diagnosis: Is the Problem Solved? *IEEE Transactions on Medical Imaging.* 2018;37(11):2514–2525. doi: 10.1109/TMI.2018.2837502

55. Li P, Wang S, Li T, et al. A Large-Scale CT and PET/CT Dataset for Lung Cancer Diagnosis (Lung-PET-CT-Dx) [Data set]. *The Cancer Imaging Archive.* 2020. doi: 10.7937/TCIA.2020.NNC2-0461

56. Clark K, Vendt B, Smith K, et al. The Cancer Imaging Archive (TCIA): Maintaining and Operating a Public Information Repository. *Journal of Digital Imaging.* 2013;26:1045–1057. doi: 10.1007/s10278-013-9622-7

57. Xu Z, Jia Z, Sun J, Dong W, Li Z. DO-U-Net: Improved U-Net Model for CT Image Segmentation using DBB and Octave Convolution. *Proceedings of the 2023 International Conference on Computer, Vision and Intelligent Technology (ICCVIT '23).* 2023:1–8. doi: 10.1145/3627341.3630403

58. Ayalew Y, Fante K, Aliy M. Modified U-Net for liver cancer segmentation from computed tomography images with a new class balancing method. *BMC Biomedical Engineering.* 2021;3(4). doi: 10.1186/s42490-021-00050-y

59. Guan S, Khan AA, Sikdar S, Chitnis PV. Fully Dense UNet for 2-D Sparse Photoacoustic Tomography Artifact Removal. *IEEE Journal of Biomedical and Health Informatics.* 2020;24(2):568–576. doi: 10.1109/JBHI.2019.2912935

60. Özcan F, Uçan ON, Karaçam S, Tunçman D. Fully Automatic Liver and Tumor Segmentation from CT Image Using an AIM-UNet. *Bioengineering.* 2023;10(2). doi: 10.3390/bioengineering10020215

61. Ansari MY, Yang Y, Meher PK, Dakua SP. Dense-PSP-UNet: A neural network for fast inference liver ultrasound segmentation. *Computers in Biology and Medicine.* 2023;153:106478. doi: 10.1016/j.compbiomed.2022.106478

62. Omarov B, Tursynova A, Postolache O, et al. Modified UNet Model for Brain Stroke Lesion Segmentation on Computed Tomography Images. *Computers, Materials and Continua.* 2022;71(3):4701–4717. doi: 10.32604/cmc.2022.020998

63. Mizusawa S, Sei Y, Orihara R, Ohsuga A. Computed tomography image reconstruction using stacked U-Net. *Computerized Medical Imaging and Graphics.* 2021;90:101920. doi: 10.1016/j.compmedimag.2021.101920

64. Golts A, Khapun D, Shats D, Shoshan Y, Gilboa-Solomon F. An Ensemble of 3D U-Net Based Models for Segmentation of Kidney and

Masses in CT Scans. *Kidney and Kidney Tumor Segmentation (KiTS 2021).* 2022;13168:103–115. doi: 10.1007/978-3-030-98385-7_14

65. Araújo JDL, da Cruz LB, Diniz JOB, et al. Liver segmentation from computed tomography images using cascade deep learning. *Computers in Biology and Medicine.* 2022;140:105095. doi: 10.1016/j.compbiomed.2021.105095

66. Koirala CP, Mohapatra S, Gosai A, Schlaug G. Automated Ensemble-Based Segmentation of Adult Brain Tumors: A Novel Approach Using the BraTS AFRICA Challenge Data. *ArXiv.* 2023. doi: 10.48550/arXiv.2308.07214

67. Li Z, Zhu Q, Zhang L, et al. A deep learning-based self-adapting ensemble method for segmentation in gynecological brachytherapy. *Radiation Oncology.* 2022;17(152). doi: 10.1186/s13014-022-02121-3

68. Woo S, Park J, Lee J-Y, Kweon IS. CBAM: Convolutional Block Attention Module. *Proceedings of the European conference on computer vision (ECCV).* 2018:3–19. doi: 10.48550/arXiv.1807.06521

69. Nazir S, Zheng R, Zheng Y, Dong-Ye C. Improved 3D U-Net for COVID-19 Chest CT Image Segmentation. *Scientific Programming.* 2021;2021(9999368):9. doi: 10.1155/2021/9999368

70. Salehi SSM, Erdogmus D, Gholipour A. Tversky Loss Function for Image Segmentation Using 3D Fully Convolutional Deep Networks. *Machine Learning in Medical Imaging.* 2017;10541:379–387. doi: 10.1007/978-3-319-67389-9_44

71. Oktay O, Schlemper J, Folgoc LL, et al. Attention U-Net: Learning Where to Look for the Pancreas. *ArXiv.* 2018. doi: 10.48550/arXiv.1804.03999

72. Agarap AF. Deep Learning using Rectified Linear Units (ReLU). *ArXiv.* 2018:7. doi: 10.48550/arXiv.1803.08375

73. Wu J, Zhou S, Zuo S, et al. U-Net combined with multi-scale attention mechanism for liver segmentation in CT images. *BMC Medical Informatics and Decision Making.* 2021;21(283). doi: 10.1186/s12911-021-01649-w

74. Zhang L, Liu Y, Li Z, Li D. Epa-unet:automatic Segmentation of Liver and Tumor in Ct Images Based on Residual U-net and Efficient Multiscale Attention Methods. *Research Square.* 2023. doi: 10.21203/rs.3.rs-3273964/v1

75. Zarbakhsh P. Spatial Attention Mechanism and Cascade Feature Extraction in a U-Net Model for Enhancing Breast Tumor Segmentation. *Applied Sciences.* 2023;13(15):8758. doi: 10.3390/app13158758

76. Subhan Akbar A, Fatichah C, Suciati N. UNet3D with Multiple Atrous Convolutions Attention Block for Brain Tumor Segmentation. *Brainlesion: Glioma, Multiple Sclerosis, Stroke and Traumatic Brain Injuries.* 2022:182–193. doi: 10.1007/978-3-031-08999-2_14

77. Yu Z, Han S, Song Z. 3D Medical Image Segmentation based on multi-scale MPU-Net. *ArXiv.* 2023. doi: 10.48550/arXiv.2307.05799

78. Xingfei F, Chaobing H. CAE-UNet: An Effective Automatic Segmentation Model for CT Images of COVID-19. *2022 6th International Conference on Communication and Information Systems (ICCIS).* 2022:113–117. doi: 10.1109/ICCIS56375.2022.9998131

79. He K, Zhang X, Ren S, Sun J. Deep Residual Learning for Image Recognition. *2016 IEEE Conference on Computer Vision and Pattern Recognition (CVPR).* 2016:770–778. doi: 10.1109/cvpr.2016.90

80. Hatamizadeh A, Tang Y, Nathet V, et al. U-NETR: Transformers for 3D Medical Image Segmentation. *2022 IEEE/CVF Winter Conference on Applications of Computer Vision (WACV).* 2022:1748–1758. doi: 10.1109/WACV51458.2022.00181

81. Eskandari S, Lumpp J. Inter-Scale Dependency Modeling for Skin Lesion Segmentation with Transformer-based Networks. *ArXiv.* 2023. doi: 10.48550/arXiv.2310.13727

82. Shi X, Chen Z, Wang H, et al. Convolutional LSTM Network: A Machine Learning Approach for Precipitation Nowcasting. *Neural Information Processing Systems.* 2015. doi: 10.48550/arXiv.1506.04214

83. Pham TH, Li X, Nguyen KD. SeU-Net-Trans: A Simple yet Effective UNet-Transformer Model for Medical Image Segmentation. *ArXiv.* 2023. doi: 10.48550/arXiv.2310.09998

84. Ghofrani F, Behnam H, Motlagh HDK. Liver Segmentation in CT Images Using Deep Neural Networks. *2020 28th Iranian Conference on Electrical Engineering (ICEE).* 2020:1–6. doi: 10.1109/ICEE50131.2020.9260809

85. Diakogiannis FI, Waldner F, Caccetta P, Wuet C, et al. ResUNet-a: A deep learning framework for semantic segmentation of remotely sensed data. *ISPRS Journal of Photogrammetry and Remote Sensing.* 2020;16(2):94–114. doi: 10.1016/j.isprsjprs.2020.01.013

86. Jha D, Riegler MA, Johansen D, Halvorsen P, Johansen HD. Doubleu-net: DoubleU-Net: A Deep Convolutional Neural Network for Medical Image Segmentation. *IEEE 33rd International symposium on computer-based medical systems (CBMS).* 2020:558–564. doi: 10.1109/CBMS49503.2020.00111

87. Lee HH, Bao S, Huo Y, Landman BA. 3D UX-Net: A Large Kernel Volumetric ConvNet Modernizing Hierarchical Transformer for Medical Image Segmentation. *International Conference on Learning Representations.* 2023. doi: 10.48550/arXiv.2209.15076

88. Liang J, Yang C, Zhong J, Ye X. BTSwin-U-Net: 3D U-shaped Symmetrical Swin Transformer-based Network for Brain Tumor Segmentation with Self-supervised Pre-training. *Neural Processing Letters.* 2022;55:3695–3713. doi: 10.1007/s11063-022-10919-1

89. Alalwan N, Abozeid A, ElHabshy AA, Alzahrani A. Efficient 3D Deep Learning Model for Medical Image Semantic Segmentation. *Alexandria Engineering Journal.* 2021;60(1):1231–1239. doi: 10.1016/j.aej.2020.10.046

90. Lemay A, Gros C, Vincent O, et al. Benefits of Linear Conditioning with Metadata for Image Segmentation. *ArXiv.* 2021. doi: 10.48550/arXiv.2102.09582

91. Du R, Vardhanabhuti V. 3D-RADNet: Extracting labels from DICOM metadata for training general medical domain deep 3D convolution neural networks. *International Conference on Medical Imaging with Deep Learning.* 2020;121:174–192. Available at: https://proceedings.mlr.press/v121/du20a/du20a.pdf. Accessed: November 9, 2024.

92. Plutenko I, Papkov M, Palo K, Parts L, Fishman D. Metadata Improves Segmentation Through Multitasking Elicitation. *Domain Adaptation and Representation Transfer.* 2023:147–155. doi: 10.1007/978-3-031-45857-6_15

93. Jiang J, Peng Y, Hou Q, Wang J. MDCF_Net: A Multi-dimensional hybrid network for liver and tumor segmentation from CT. *Biocybernetics and Biomedical Engineering.* 2023;43(2):494–506. doi: 10.1016/j.bbe.2023.04.004

94. Fu T, Yu Q, Lao H, Liu P, Wan S. Traffic Safety Oriented Multi-Intersection Flow Prediction Based on Transformer and CNN. *Security and Communication Networks.* 2023:1–13. doi: 10.1155/2023/1363639

95. Chen X, Wei X, Tang M, et al. Liver segmentation in CT imaging with enhanced mask region-based convolutional neural networks. *Annals of Translational Medicine.* 2021;9(24):1768. doi: 10.21037/atm-21-5822

96. Ernst P, Chatterjee S, Rose G, Nürnberger A. Primal-Dual U-Net for Sparse View Cone Beam Computed Tomography Volume Reconstruction. *ArXiv.* 2022. doi: 10.48550/arXiv.2205.07866

97. Koehler G, Wald T, Ulrichet C, et al. RecycleNet: Latent Feature Recycling Leads to Iterative Decision Refinement. *ArXiv.* 2023. doi: 10.48550/arXiv.2309.07513

98. Jafari M, Auer D, Francis S, Garibaldi J, Chen X. DRU-net: An Efficient Deep Convolutional Neural Network for Medical Image Segmentation. *2020 IEEE 17th International Symposium on Biomedical Imaging (ISBI).* 2020:1144–1148. doi: 10.48550/arXiv.2004.13453

99. Heker M, Ben-Cohen A, Greenspan H. Hierarchical Fine-Tuning for joint Liver Lesion Segmentation and Lesion Classification in CT. *2019 41st Annual International Conference of the IEEE Engineering in Medicine and Biology Society (EMBC).* 2019:895–898. doi: 10.1109/EMBC.2019.8857127

100. Matovinovic IZ, Loncaric S, Lo J, Heisler M, Sarunic M. Transfer Learning with U-Net type model for Automatic Segmentation of Three Retinal Layers In Optical Coherence Tomography Images. *2019 11th International Symposium on Image and Signal Processing and Analysis (ISPA).* 2019:49–53. doi: 10.1109/ISPA.2019.8868639

101. Kora P, Ooi CP, Faust O, et al. Transfer learning techniques for medical image analysis: A review. *Biocybernetics and Biomedical Engineering.* 2022;42(1):79–107. doi: 10.1016/j.bbe.2021.11.004

102. Humpire-Mamani GE, Jacobs C, Prokop M, van Ginneken B, Lessmann N. Transfer learning from a sparsely annotated dataset of 3D medical images. *ArXiv.* 2023. doi: 10.48550/arXiv.2311.05032

103. Messaoudi H, Belaid A, Salem DB, Conze P-H. Cross-dimensional transfer learning in medical image segmentation with deep learning. *Medical Image Analysis.* 2023;88:102868. doi: 10.1016/j.media.2023.102868

104. Tan M, Le Q. EfficientNet: Rethinking Model Scaling for Convolutional Neural Networks. *International conference on machine learning (PMLR).* 2019:6105–6114. doi: 10.48550/arXiv.1905.11946

105. Hong Y, Mao X, Hui Q. et al. Automatic liver and tumor segmentation based on deep learning and globally optimized refinement. *Applied Mathematics-A Journal of Chinese Universities.* 2021;36:304–316. doi: 10.1007/s11766-021-4376-3

106. Wang H, Li X. Towards Generic Semi-Supervised Framework for Volumetric Medical Image Segmentation. *ArXiv.* 2023. doi: 10.48550/arXiv.2310.11320

107. Wang J, Chen C. Unsupervised Adaptation of Polyp Segmentation Models via Coarse-to-Fine Self-Supervision. *Information Processing in Medical Imaging.* 2023:250–262. doi: 10.1007/978-3-031-34048-2_20

108. Wang T, Huang Z, Wu J, Cai Y, Li Z. Semi-Supervised Medical Image Segmentation with Co-Distribution Alignment. *Bioengineering.* 2023;10(7):869. doi: 10.3390/bioengineering10070869

109. Vasilev YA, Bobrovskaya TM, Arzamasov KM, et al. Medical datasets for machine learning: fundamental principles of standartization and systematization. *Manager Zdravoochranenia.* 2023(4):28–41. doi: 10.21045/1811-0185-2023-4-28-41

110. Kokina DYu, Gombolevskiy VA. Arzamasov KM, Andreychenko AE, Morozov SP Possibilities and limitations of using machine text-processing tools in Russian radiology reports. *Digital Diagnostics.* 2022;3(4):374–383. doi: 10.17816/DD101099

111. Ronzhin LV, Astanin PA, Kokina DYu, et al Semantic analysis methods in the system for authomated marking of the unstructured radiological chest examination protocols. *Social'nye aspekty zdorov'a naselenia.* 2023;69(1):12. doi: 10.21045/2071-5021-2023-69-1-12

112. Tomashevskaya VS, Yakovlev DA. Research of unstructured data interpretation problems. *Russian Technological Journal.* 2021;9(1):7–17. doi: 10.32362/2500-316X-2021-9-1-7-17

113. Protonotarios N, Katsamenis I, Sykiotis S, et al. A few-shot U-Net deep learning model for lung cancer lesion segmentation via PET/CT imaging. *Biomedical Physics and Engineering Express.* 2022;8:025019. doi: 10.1088/2057-1976/ac53bd

114. Voulodimos A, Protopapadakis E, Katsamenis I, Doulamis A, Doulamis N. A Few-Shot U-Net Deep Learning Model for COVID-19 Infected Area Segmentation in CT Images. *Sensors.* 2021;21(6):2215. doi: 10.3390/s21062215

115. Zhao G, Zhao H. One-Shot Image Segmentation with U-Net. *Journal of Physics: Conference Series.* 2021;1848(1):012113. doi: 10.1088/1742-6596/1848/1/012113

ОБ АВТОРАХ

*** Арзамасов Кирилл Михайлович,** канд. мед. наук;
адрес: Россия, 127051, Москва, ул. Петровка, д. 24, стр. 1;
ORCID: 0000-0001-7786-0349;
eLibrary SPIN: 3160-8062;
e-mail: ArzamasovKM@zdrav.mos.ru

Достовалова Анастасия Михайловна;
ORCID: 0009-0004-9420-4182;
eLibrary SPIN: 3784-0791;
e-mail: ADostovalova@frccscs.ru

Горшенин Андрей Константинович, д-р. физ.-мат. наук, доцент;
ORCID: 0000-0001-8129-8985;
eLibrary SPIN: 1512-3425;
e-mail: AGorshenin@frccsc.ru

Старичкова Юлия Викторовна, канд. техн. наук, доцент;
ORCID: 0000-0003-1804-9761;
eLibrary SPIN: 3001-6791;
e-mail: starichkova@mirea.ru

AUTHORS' INFO

*** Kirill M. Arzamasov,** MD, Cand. Sci. (Medicine);
address: 24 bldg. 1 Petrovka str., 127051, Moscow, Russia;
ORCID: 0000-0001-7786-0349;
eLibrary SPIN: 3160-8062;
e-mail: ArzamasovKM@zdrav.mos.ru

Anastasia M. Dostovalova;
ORCID: 0009-0004-9420-4182;
eLibrary SPIN: 3784-0791;
e-mail: ADostovalova@frccscs.ru

Andrey K. Gorshenin, Dr. Sci. (Physics and Mathematics), Assistant Professor;
ORCID: 0000-0001-8129-8985;
eLibrary SPIN: 1512-3425;
e-mail: AGorshenin@frccsc.ru

Jullia V. Starichkova, Cand. Sci. (Engineering), Assistant Professor;
ORCID: 0000-0003-1804-9761;
eLibrary SPIN: 3001-6791;
e-mail: starichkova@mirea.ru

* Автор, ответственный за переписку / Corresponding author

DOI: https://doi.org/10.17816/DD629449

Возможности лучевых методов диагностики метастазов в кости кастрационно-резистентного рака предстательной железы (обзор литературы)

А.А. Карпова[1], Н.И. Сергеев[2], О.А. Борисова[2], П.А. Никитин[1], Д.К. Фомин[2], В.А. Солодкий[2]

[1] Научно-исследовательский институт пульмонологии Федерального медико-биологического агентства России, Москва, Россия;
[2] Российский научный центр рентгенорадиологии Минздрава России, Москва, Россия

АННОТАЦИЯ

Метастатический кастрационно-резистентный рак предстательной железы (мКРРПЖ) — это прогрессирование опухолевого процесса при формировании невосприимчивости к андроген-депривационной терапии. Частота появления метастазов в костях у таких пациентов достигает 90%. В диагностике мКРРПЖ широко используют лучевые методы исследований. Компьютерная томография и магнитно-резонансная томография обладают преимуществами в анатомической визуализации, однако имеют ограничения в оценке эффективности лечения заболевания. Сцинтиграфию применяют для скрининга метастатического поражения костей скелета, но при этом затруднён анализ прогрессирования заболевания. Позитронно-эмиссионную томографию (ПЭТ), совмещённую с компьютерной томографией, и однофотонную эмиссионную компьютерную томографию используют для раннего выявления местного или системного распространения рака предстательной железы. Информация о количестве поглощённого радиофармпрепарата (РФП) с помощью ПЭТ-визуализации простатоспецифичного мембранного антигена используют для прогнозирования эффективности противоопухолевой терапии. С внедрением в практическую деятельность РФП (^{177}Lu-PSMA) открылась перспектива проведения радионуклидной терапии с одновременным определением её эффективности методами гибридной визуализации. Возможности методов лучевой диагностики метастазов в кости представляют особый интерес для изучения и систематизации получаемых данных и разработки показаний для проведения радиолигандной терапии и анализа её эффективности.

Опубликованные данные свидетельствуют о том, что лучевые методы диагностики мКРРПЖ обладают различной чувствительностью и специфичностью, имеют свои преимущества и недостатки, что говорит о необходимости комплексного подхода в их использовании.

Разработка и развитие методик количественной оценки эффективности лечения, выявление прогностических маркёров позволит грамотно выбрать необходимую тактику лечения и облегчит подбор РФП, что приведёт к увеличению общей выживаемости.

Ключевые слова: рак предстательной железы; костные метастазы; однофотонная эмиссионная компьютерная томография; позитронно-эмиссионная томография; магнитно-резонансная томография; мультиспиральная компьютерная томография; радиомика.

Как цитировать:
Карпова А.А., Сергеев Н.И., Борисова О.А., Никитин П.А., Фомин Д.К., Солодкий В.А. Возможности лучевых методов диагностики метастазов в кости кастрационно-резистентного рака предстательной железы (обзор литературы) // Digital Diagnostics. 2024. Т. 5, № 4. С. 854–869. DOI: https://doi.org/10.17816/DD629449

Рукопись получена: 26.03.2024 **Рукопись одобрена:** 30.05.2024 **Опубликована online:** 05.11.2024

ЭКО • ВЕКТОР

Статья доступна по лицензии CC BY-NC-ND 4.0 International
© Эко-Вектор, 2024

DOI: https://doi.org/10.17816/DD629449

Potential use of radiation methods for diagnosing bone metastases of castration-resistant prostate cancer: a literature review

Anastasia A. Karpova[1], Nikolay I. Sergeev[2], Olga A. Borisova[2], Pavel A. Nikitin[1], Dmitriy K. Fomin[2], Vladimir A. Solodkiy[2]

[1] Pulmonology Scientific Research Institute, Moscow, Russia;
[2] Russian Scientific Center of Roentgenoradiology, Moscow, Russia

ABSTRACT

Metastatic castration-resistant prostate cancer (mCRPC) is the tumor progression with the development of resistance to androgen deprivation therapy. The incidence of bone metastases in these patients reaches 90%. Radiology is widely used to diagnose mCRPC. Computed tomography (CT) and magnetic resonance imaging (MRI) are beneficial in anatomic imaging, but have some limitations in evaluating effectiveness of disease treatment. Scintigraphy is used to screen for bone metastases, but is poorly suited for assessing disease progression. Positron emission tomography (PET) combined with CT and single-photon emission CT are used for early detection of local or systemic spread of prostate cancer. PET of prostate-specific membrane antigen is used to predict the effectiveness of anti-tumor therapy based on the absorbed dose of a radiopharmaceutical (RP). The introduction of RPs (^{177}Lu-PSMA) opens up new perspectives for radionuclide therapy with simultaneous evaluation of its efficacy using hybrid visualization. The potential use of radiology in the diagnosis of bone metastases is of particular interest for the analysis and systematization of the data obtained and for the development of indications for radioligand therapy and the evaluation of its efficacy.

Published data indicate that radiologic modalities for the diagnosis of mCRPC vary in sensitivity and specificity and have their own advantages and limitations, so these modalities should be combined.

The development and improvement of methods to quantitatively assess treatment efficacy and identify prognostic markers will enable more informed selection of treatment strategies and radiopharmaceuticals, leading to improved overall survival.

Keywords: prostate cancer; bone metastases; single-photon emission computed tomography; positron emission tomography; magnetic resonance imaging; multislice computed tomography; radiomics.

To cite this article:
Karpova AA, Sergeev NI, Borisova OA, Nikitin PA, Fomin DK, Solodkiy VA. Potential use of radiation methods for diagnosing bone metastases of castration-resistant prostate cancer: a literature review. *Digital Diagnostics.* 2024;5(4):854–869. DOI: https://doi.org/10.17816/DD629449

Received: 26.03.2024 **Accepted:** 30.05.2024 **Published online:** 05.11.2024

ECO•VECTOR

Article can be used under the CC BY-NC-ND 4.0 International License
© Eco-Vector, 2024

DOI: https://doi.org/10.17816/DD629449

放射方法诊断去势抵抗性前列腺癌骨转移的可能性（文献综述）

Anastasia A. Karpova[1], Nikolay I. Sergeev[2], Olga A. Borisova[2], Pavel A. Nikitin[1], Dmitriy K. Fomin[2], Vladimir A. Solodkiy[2]

[1] Pulmonology Scientific Research Institute, Moscow, Russia;
[2] Russian Scientific Center of Roentgenoradiology, Moscow, Russia

摘要

转移性去势抵抗性前列腺癌（mCRPC）是一种对雄激素剥夺疗法形成耐药性的肿瘤发展阶段。此类患者骨转移的发生率达90%。放射方法广泛用于mCRPC的检查。计算机断层扫描和磁共振成像在解剖成像方面具有优势，但在疾病疗效评估方面存在局限性。闪烁扫描法用于筛查转移性骨骼病变，但很难分析疾病的进展情况。正电子发射计算机断层扫描（PET）结合计算机断层扫描和单光子发射计算机断层扫描可用于早期检测前列腺癌的局部或全身扩散。前列腺特异性膜抗原PET成像中放射性药物吸收量的信息，可用于预测抗癌治疗的效果。随着放射性药物 （177Lu-PSMA） 在实践活动中的推广，开辟了混合成像方法同时确定其疗效的放射性核素疗法的前景。骨转移放射诊断方法的可能性对于研究和系统化所获得的数据、研究放射配体治疗的适应症和分析其疗效具有特别重要的意义。

已发表的数据证明，用于诊断mCRPC的放射方法具有不同的敏感性和特异性，并且各有优缺点，这表明在使用这些方法时需要采取综合方法。

定量评估治疗方法、预后标志物判定的研究和发展，可以正确的选择必要的治疗策略，并简化放射性药物的选择，从而提高总体存活率。

关键词：前列腺癌；骨转移；单光子发射计算机断层扫描；正电子发射计算机断层扫描；磁共振成像；多螺旋计算机断层扫描；放射组学。

引用本文：
Karpova AA, Sergeev NI, Borisova OA, Nikitin PA, Fomin DK, Solodkiy VA. 放射方法诊断去势抵抗性前列腺癌骨转移的可能性（文献综述）. *Digital Diagnostics.* 2024;5(4):854–869. DOI: https://doi.org/10.17816/DD629449

收到：26.03.2024 **接受：**30.05.2024 **发布日期：**05.11.2024

ECO•VECTOR
Article can be used under the CC BY-NC-ND 4.0 International License
© Eco-Vector, 2024

ВВЕДЕНИЕ

Рак предстательной железы (РПЖ) — это злокачественное новообразование, возникающее из железистого эпителия предстательной железы. РПЖ — одно из наиболее распространённых онкологических заболеваний у мужчин [1]. Прирост заболеваемости РПЖ в России с 2011 по 2021 год составил 41,69% [2], что делает эту проблему значимой как социально, так и экономически. Особое внимание уделяется формированию устойчивости к восприимчивости андроген-депривационной терапии из-за пролиферации андроген-нечувствительных клеток, что приводит к развитию метастатического кастрационно-резистентного рака предстательной железы (мКРРПЖ) [3]. Средний период наступления нечувствительности к гормональной терапии составляет от 1,5 до 2 лет и накладывает определённые ограничения на дальнейший выбор тактики лечения таких пациентов. Это осложняется значительной вариабельностью морфологического типа опухоли, содержания простатоспецифичного антигена (ПСА) в сыворотке крови, стадии заболевания и вероятности рецидива [4].

При появлении метастазов прогноз заболевания ухудшается, а 5-летняя выживаемость у пациентов составляет всего 30% [5], при этом частота встречаемости метастазов в кости у пациентов с мКРРПЖ доходит до 90% [6]. Развитие висцеральных метастазов чаще всего происходит уже после формирования вторичного поражения костей и свидетельствует о неблагоприятном исходе [7].

Формирование метастазов в костях определяется нарушением баланса между остеорезорбирующими (остеокластами) и остеообразующими клетками (остеобластами), вызванным взаимодействием раковых клеток и элементов внутреннего костного микроокружения [8, 9].

Лучевые методы диагностики играют определяющую роль в первичной оценке распространённости опухолевого процесса, количества и размеров метастазов, а также в динамическом наблюдении пациентов с мКРРПЖ на фоне лечения. Каждый из методов лучевой диагностики обладает рядом преимуществ и ограничений. Мультиспиральная компьютерная томография (МСКТ) и магнитно-резонансная томография (МРТ) имеют преимущества в выявлении распространённости опухолевого процесса благодаря анатомической визуализации, но существуют ограничения метода в оценке эффективности лечения РПЖ. Сцинтиграфия показывает хорошие результаты в скрининге метастазов в кости из-за высокой чувствительности метода, но накладывает ограничения в оценке прогрессирования заболевания [10].

Гибридные методы диагностики, такие как позитронно-эмиссионная томография, совмещённая с компьютерной томографией (ПЭТ/КТ), и однофотонная эмиссионная компьютерная томография (ОФЭКТ/КТ) с использованием диагностических радиофармпрепаратов (РФП), применяют для раннего выявления местного или системного распространения РПЖ в связи с функциональной и морфологической составляющими полученных данных [11].

ПЭТ-визуализация на основе лигандов простатоспецифичного мембранного антигена (ПСМА) позволила значительно улучшить диагностические алгоритмы больных РПЖ в связи с получением количественной информации о степени поглощения РФП в зонах интереса. Существующие работы показывают обнадёживающие результаты в использовании ПЭТ/КТ-ПСМА для прогнозирования эффективности противоопухолевого лечения, хотя имеется и ряд важных нерешённых вопросов [12].

При лечении мКРРПЖ радионуклидная терапия нацелена на ПСМА с последующей визуализацией для подтверждения связывания радионуклидов [13], экспрессия которого коррелирует с более агрессивным течением заболевания и связана с высоким содержанием ПСМА в сыворотке крови, показателями шкалы Глисона и развитием ранних рецидивов [14, 15].

При этом физиологически ПСМА экспрессируется также в слёзных и слюнных железах, проксимальных почечных канальцах, печени, селезёнке и проксимальном отделе тонкой кишки [14]. Имеются данные об активности ПСМА в периферических ганглиях и центральной нервной системе [16].

Наиболее перспективные и часто используемые изотопы для проведения радиолигандной терапии — ^{177}Лютеций (^{177}Lu) и ^{225}Актиний (^{225}Ac). Радионуклид ^{177}Lu обладает уникальными диагностическими и терапевтическими преимуществами, включает в себя использование молекул ПСМА, связанных β- и γ-излучателями ^{177}Lu-PSMA. ^{225}Ac отличается мощным терапевтическим эффектом, поскольку связывает ПСМА с α-излучателем ^{225}Ac-PSMA [3]. Лиганды ПСМА, меченные ^{225}Ac или ^{177}Lu, накапливаются в опухолевых клетках предстательной железы, что вызывает повреждение ДНК и в итоге приводит к их гибели [17, 18].

Важные вопросы для врачей клинических специальностей, занимающихся данной проблемой, — определение объективных параметров отбора пациентов для проведения радиолигандной терапии, раннее выявление и визуализация рецидивов после различных видов лечения РПЖ.

В этом обзоре мы обобщили данные о возможностях различных методов лучевой диагностики у пациентов с мКРРПЖ.

МЕТОДЫ ЛУЧЕВОЙ ДИАГНОСТИКИ

Рентгенография — метод лучевого исследования, который заключается в получении суммационных изображений органов, костных структур и тканей благодаря проникающей способности рентгеновских лучей. Рентгенологическую диагностику используют как достоверный и доступный метод оценки структуры и локализации метастазов в костях [19]. По результатам исследования Y. Kitagawa и соавт. [20], рентгенография обладает

высокой специфичностью (80,9%), но низкой чувствительностью (45,8%) из-за ограничения контрастности костномозгового поражения и точностью 74,8% [20]. Известно, что ранняя визуализация костных метастазов с помощью рентгеновской диагностики затруднена, если потеря костного матрикса составляет менее 25–30%; также существуют ограничения в оценке изменений в медуллярном веществе [21]. Таким образом, применение классической рентгенографии более информативно для экстренной диагностики переломов и послеоперационного контроля металлоконструкций и имплантов [21].

Мультиспиральная компьютерная томография (МСКТ) — современный метод лучевой диагностики, в основе которого лежит получение послойных изображений под воздействием рентгеновского излучения. МСКТ обладает высокой разрешающей способностью, что позволяет получить детальные изображения органов и тканей. Метаанализ сравнения диагностической ценности методов лучевой диагностики у пациентов с метастазами в позвоночнике показал, что чувствительность МСКТ составила 79,2%, а специфичность — 92,3% [22–24].

Одно из главных преимуществ МСКТ — непродолжительное время сканирования, что особенно важно в экстренных ситуациях при внезапном возникновении болевого синдрома у пациентов. Этот метод позволяет выявить переломы на фоне ранее обнаруженных вторичных очагов в костях и невральную компрессию спинномозговых элементов [21, 23]. Однако ввиду низкой контрастности мягких тканей МСКТ не является основным методом диагностики РПЖ, а чаще используется для выявления отдалённых метастазов и контроля проведения биопсии [19]. Метод позволяет оценить структуру костных метастазов и степень деструкции, обладает хорошей визуализацией установленной металлоконструкции с возможностью применения дополнительных алгоритмов обработки изображений для снижения артефактов от металла [23]. По результатам МСКТ прогрессирование остеобластических метастазов и формирование реактивного склероза на фоне лечения демонстрируют сходные результаты в виде повышения плотности очагов. В связи с данной особенностью костных метастазов критерии RECIST версии 1.1 определили такие очаги как неизмеряемые (рис. 1) [24]. С помощью радиомики проводятся исследования количественной оценки очагов [25].

Магнитно-резонансная томография (МРТ) — метод лучевой диагностики, основанный на использовании электромагнитных волн в постоянном магнитном поле для получения изображений. Преимущества МРТ — отсутствие ионизирующего излучения и хорошая визуализация мягких тканей. Один из лучших методов для неивазивной оценки костного мозга (рис. 2). Помимо анатомической диагностики МРТ обладает преимуществами в определении значимости стеноза позвоночного канала и компрессии спинномозговых элементов, позволяет визуализировать размеры и локализацию изменений, оценить степень кровоснабжения [23]. К недостаткам относят длительное время проведения исследования и ряд противопоказаний, в том числе наличие кардиостимулятора и металла в организме [26, 27].

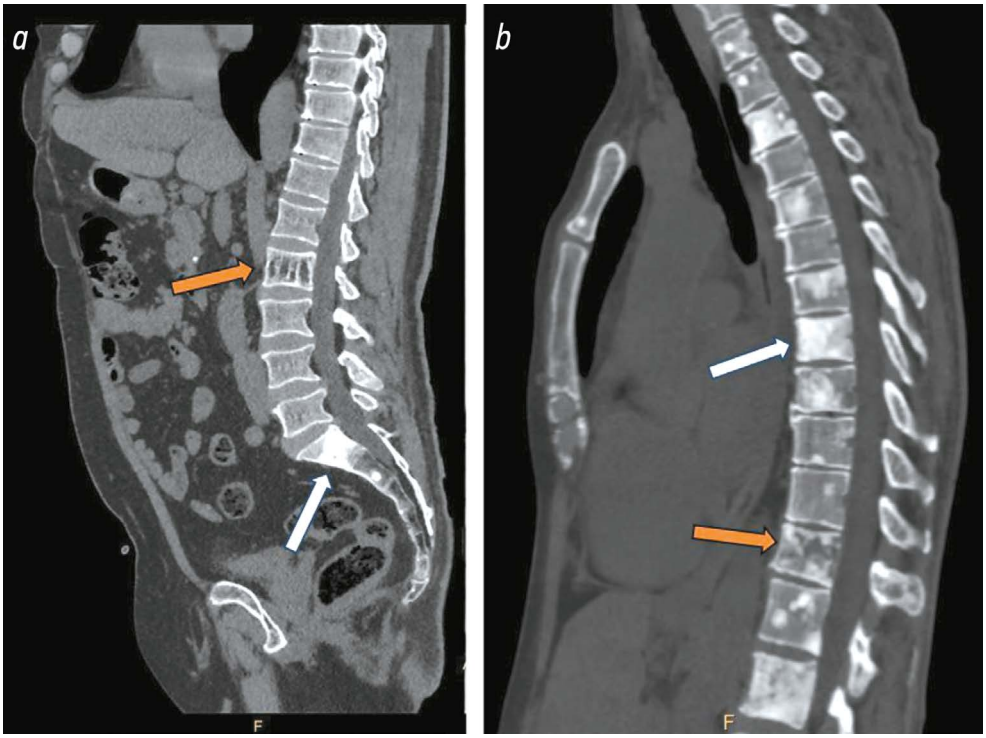

Рис. 1. *a* — мультиспиральная компьютерная томография поясничного отдела позвоночника, сагиттальный срез: остеобластические очаги в телах S1-, S2-позвонков (*белая стрелка*), гемангиома в теле L2-позвонка (*оранжевая стрелка*); *b* — мультиспиральная компьютерная томография грудного отдела позвоночника, сагиттальный срез: остеобластические очаги в телах грудных позвонков (*белая стрелка*), смешанный очаг в теле Th12-позвонка (*оранжевая стрелка*).

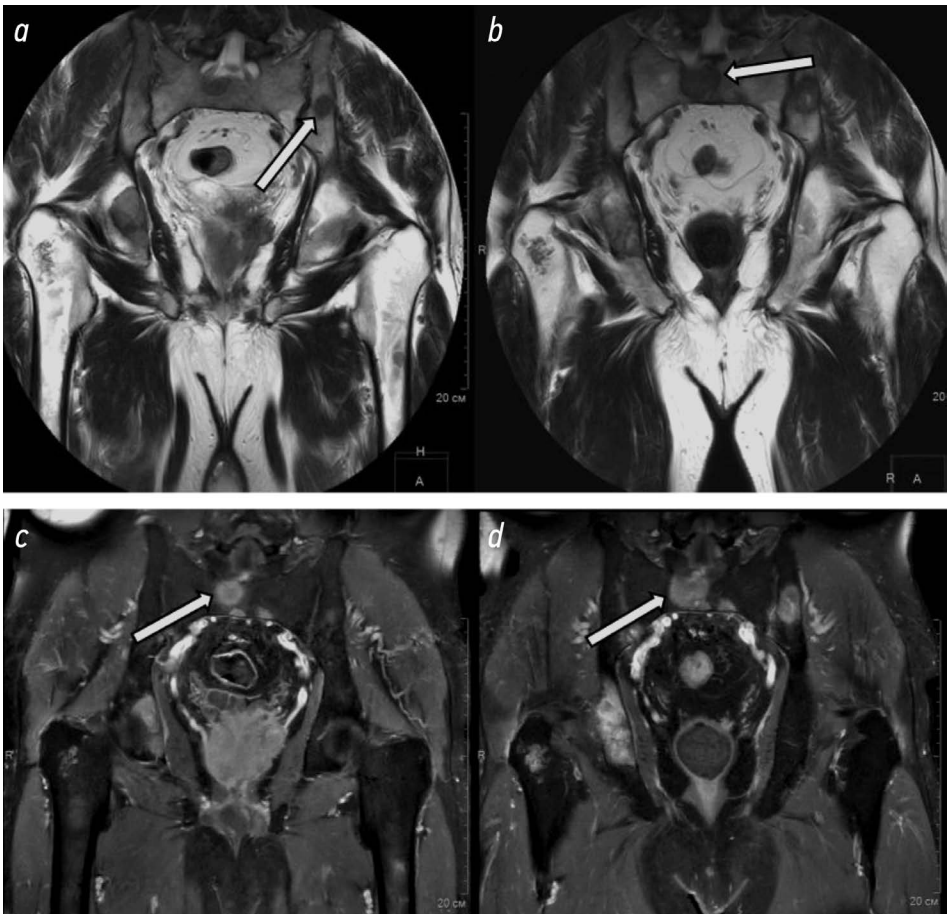

Рис. 2. *a*, *b* — магнитно-резонансная томография органов малого таза, фронтальный срез, Т2-взвешенные изображения; *c*, *d* — магнитно-резонансная томография органов малого таза, фронтальный срез, Т1-взвешенные изображения; динамическое наблюдение *a*, *c* от 02.2023 г. и *b*, *d* 07.2023 г.: остеобластические очаги в костях таза, увеличение размеров очагов при динамическом наблюдении (*белые стрелки*).

Мультипараметрический подход в диагностике мКРРПЖ включает оценку анатомических Т1-ВИ (определение рубцовой ткани — заместительный фиброз) и Т2-взвешенных изображений (ВИ) (визуализация отёка) для детального изучения зональной анатомии предстательной железы и окружающих мягких тканей. Дополнительные последовательности STIR (последовательность инверсии–восстановления с длинным Т1 — для устранения влияния жидкости в получаемом изображении) используют для дифференцировки жировых и жидкостных включений в очагах. Функциональные последовательности DWI (диффузно-взвешенные изображения) с построением карт ADC (измеряемого коэффициента диффузии) — для определения локализации опухоли и ее агрессивности. Динамическая МРТ с контрастным усилением выполняется для дифференцированной диагностики с воспалительными и доброкачественными изменениями, определения локализации и стадии опухолевого процесса [28].

R. Perez-Lopez и соавт. [29] в рамках проспективного исследования (TOPARP-A) провели МРТ в режиме DWI всего тела 21 пациенту с метастазами в костях исходно и через 12 нед. после лечения. Методика заключалась в измерении 5 выбранных очагов от общего объёма метастазов в костях. Полученные результаты продемонстрировали, что объём и диаметр очагов уменьшился через 12 нед. после терапии олапарибом, а показатели измерений были обратно пропорционально связаны с ответом на лечение. В связи с этим авторы пришли к выводу, что DWI может играть важную роль в оценке реакции метастазов в костях на лечение мКРРПЖ.

В литературе описаны различные результаты сравнительных исследований остеосцинтиграфии и МРТ всего тела, возможно, ввиду использования МР-томографов разных производителей и отсутствия стандартов методики проведения. По результатам метаанализа авторы сделали заключение, что МРТ всего тела обладает более высокой чувствительностью (94%) и специфичностью (99%), чем остеосцинтиграфия (80 и 95% соответственно), что предполагает применение МРТ всего тела для подтверждения или исключения метастатического поражения костей [30, 31].

A. Padhani и соавт. [32] разработали и представили рекомендации (MET-RADS-P) по стандартам эффективности МРТ всего тела для оценки поражения при распространённом РПЖ. Авторы предположили, что точная оценка реакции на лечение поможет в дальнейшей разработке таргетной терапии [27].

Анатомическая визуализация костных метастазов и их динамическое наблюдение с помощью методов МСКТ и МРТ отстают от визуализации гибридными методами диагностики, которые обладают преимуществом в оценке функционального состояния очагов в связи с поглощением РФП [26].

Остеосцинтиграфия — метод радионуклидной визуализации патологических изменений в костях с использованием дифосфонатных комплексов, заключающийся в оценке поглощения РФП, участвующего в метаболизме костей в местах активного костеобразования, связанного с доброкачественными и злокачественными патологическими изменениями, а также физиологическими процессами [24]. Поглощение РФП происходит пропорционально локальному кровотоку и активности остеобластов/остеокластов при инфекционном, опухолевом и травматическом генезе изменений [33].

При выявлении активности на сцинтиграммах у пациентов с метастазами в костях используют правило «два плюс два» для контроля «феномена вспышки», который происходит при активации остеобластов и склеротической трансформации очагов в начальный период лечения [34]. Прогрессированием считается появление двух новых дополнительных очагов при последующем сканировании спустя 6 нед. и более. Увеличение размеров выявленных очагов при остеосцинтиграфии не соответствует критериям прогрессирования заболевания [35]. Выявляется данный феномен в первые 3 мес. после химиотерапии и гормонального лечения, вследствие чего может имитировать прогрессирование заболевания [36].

Интерес представляют результаты количественной оценки сцинтиграфических изображений, таких как индекс сканирования костей (BSI) и площадь поражения (BSLA).

BSI — это сумма произведений площади отдельной кости на процент вовлечения в метастатический процесс каждой кости от целого скелета. Трудоёмкий и субъективный процесс ручной и полуавтоматической обработки индекса сканирования костей привёл к разработке методов оценки сцинтиграмм с помощью автоматизированного компьютерного анализа aBSI [37, 38], который существенно увеличивает воспроизводимость количественной оценки до 10 с против 5–30 мин ручного подсчёта [39]. Расчёт показателей aBSI возможно использовать как прогностический биомаркёр в совокупности с диагностическими исследованиями анатомических изображений.

Dennis E. и соавт. [40, 41] по предварительным данным определили, что изменение BSI во время лечения тесно связано с общей выживаемостью у пациентов, получавших химиотерапию. Оценку проводили через 3–6 мес. после лечения. Авторы пришли к выводам, что удвоение BSI во время лечения увеличивает риск летального исхода в 1,9 раза.

Остеосцинтиграфия позволяет обнаружить ранние метаболические изменения, чаще за несколько недель или месяцев до того, как они будут визуализированы рентгеновскими методами диагностики. Чувствительность метода в диагностике метастазов в кости РПЖ, по данным ряда авторов, находится в пределах от 74,5 до 83% [42–44], специфичность от 62 до 82%, что требует применения взаимодополняющих методов анатомической визуализации, например рентгенографии, МСКТ, МРТ или гибридных методов ОФЭКТ/КТ и ПЭТ/КТ [34].

При сравнительном анализе результатов остеосцинтиграфии и МРТ авторы определили, что остеосцинтиграфия — быстрый и недорогой метод ранней диагностики костных метастазов, однако имеется ряд ограничений в виде накопления РФП в воспалительных очагах и зонах интенсивного остеогенеза [44]. Трудности визуализации литических очагов в костях связаны с отсутствием ремоделирования костной ткани и наличием мягкотканного компонента, где не может происходить отложение меченых препаратов [12].

К возможностям метода относят дополнение исследования методом ОФЭКТ/КТ и разработку индекса сканирования костей как прогностического биомаркёра. Ограничения остеосцинтиграфии представлены в виде сниженной визуализации остеолитических очагов (возможна оценка только очагов, поглощающих РФП), длительного времени проведения исследования, более низкой чувствительности, чем у КТ и МРТ, и реакции на лечение в виде «феномена вспышки» [27, 33].

Этих ошибок можно избежать с помощью дополнительного проведения ОФЭКТ/КТ.

Однофотонная эмиссионная компьютерная томография, совмещённая с компьютерной томографией, — гибридный метод лучевой диагностики, в котором используется гамма-камера с получением трёхмерных изображений и мультиспиральный компьютерный томограф. После компьютерной обработки происходит совмещение карт с функциональной информацией о метаболических процессах в различных органах и тканях с анатомическими КТ-изображениями [45]. Таким образом удаётся нивелировать недостатки каждого из методов по отдельности, повышая показатели диагностической информативности.

По данным ОФЭКТ/КТ проводят полуколичественную оценку очагов с помощью Standardized Uptake Value Body Weight — стандартизированного уровня захвата (SUVbw), основанного на массе тела. Для проведения дифференциального диагноза между дегенеративными изменениями и метастатическим поражением используют формулу:

$$SUVbw = \frac{A \times B}{C},$$

где A — локальная концентрация активности, B — масса тела пациента, C — введённая активность. Результаты исследований показали, что значения SUV_{bw} в костях с метастазами гораздо выше, чем при дегенеративных изменениях, и при дифференциальной диагностике обеспечивает чувствительность 73,8% и специфичность 85,4% [46, 47].

Авторы [48] провели исследование диагностической ценности сцинтиграфии с использованием ^{177}Lu-PSMA у пациентов с РПЖ, имеющих повышение содержания ПСА и отрицательные результаты традиционной визуализации (МСКТ, МРТ). В ходе анализа изучены 26 пациентов с биохимическим рецидивом после куративной терапии, которым вводили ^{177}Lu-PSMA, после чего проводили планарную сцинтиграфию всего тела и ОФЭКТ/КТ. Общий процент выявления метастазов по данным ОФЭКТ/КТ составил 38,5%, при этом наиболее частыми локализациями вторичного поражения были лёгкие, лимфатические узлы брюшной полости и средостение. Исследование показало, что ОФЭКТ/КТ с использованием ^{177}Lu-PSMA может помочь в обнаружении вторичных очагов более чем у трети пациентов с РПЖ в условиях, когда ПЭТ/КТ с ^{68}Ga-PSMA недоступен, что делает его важным инструментом в диагностике мКРРПЖ (рис. 3).

Ряд авторов проводили сравнительные исследования ОФЭКТ/КТ и МРТ. При анализе возможностей ОФЭКТ/КТ и МРТ всего тела у пациентов с костными метастазами чувствительность обоих методов составила 94,4%, специфичность — 75%, а точность — 92,3%, из чего следует, что данные методы исследований являются взаимодополняющими (табл. 1) [23, 49, 50].

Позитронно-эмиссионная томография, совмещённая с компьютерной томографией, — гибридный метод радионуклидной диагностики, заключающийся в получении трёхмерного распределения радиоизлучающих индикаторов, меченных позитронными (β^+) излучателями, которые позволяют неинвазивно проводить количественную оценку биохимических и функциональных процессов в организме [45]. Для ПЭТ/КТ использование РФП, таких как ^{18}F-FDG (фтордезоксиглюкоза) и препараты на основе аминокислот, показывает различные механизмы метаболизма опухоли на молекулярном и клеточном уровнях [45].

Благодаря полуколичественным измерениям и стандартизированному уровню захвата Standardized Uptake Value (SUV) возможно проведение дифференцировки злокачественных поражений от доброкачественных [51].

При первичной оценке и стадировании РПЖ применение ^{18}F-FDG ПЭТ/КТ ограничено. Метод не рекомендуют использовать для выявления костных метастазов при РПЖ: затруднено определение остеобластических очагов в связи с недостаточным уровнем захвата ^{18}F-FDG и низким потреблением глюкозы в костной ткани; кроме того, он не позволяет дифференцировать первичное и вторичное поражение, особенно при малых размерах изменений [45].

^{18}F-NaF (фторид натрия) — позитронный излучатель, связывающийся с остеобластами при формировании новой костной ткани; это приводит к положительным реакциям при доброкачественных и злокачественных заболеваниях [51].

^{18}F-CH (фтор-холин) обнаруживается в мембранах пролиферирующих опухолевых клеток при РПЖ [52].

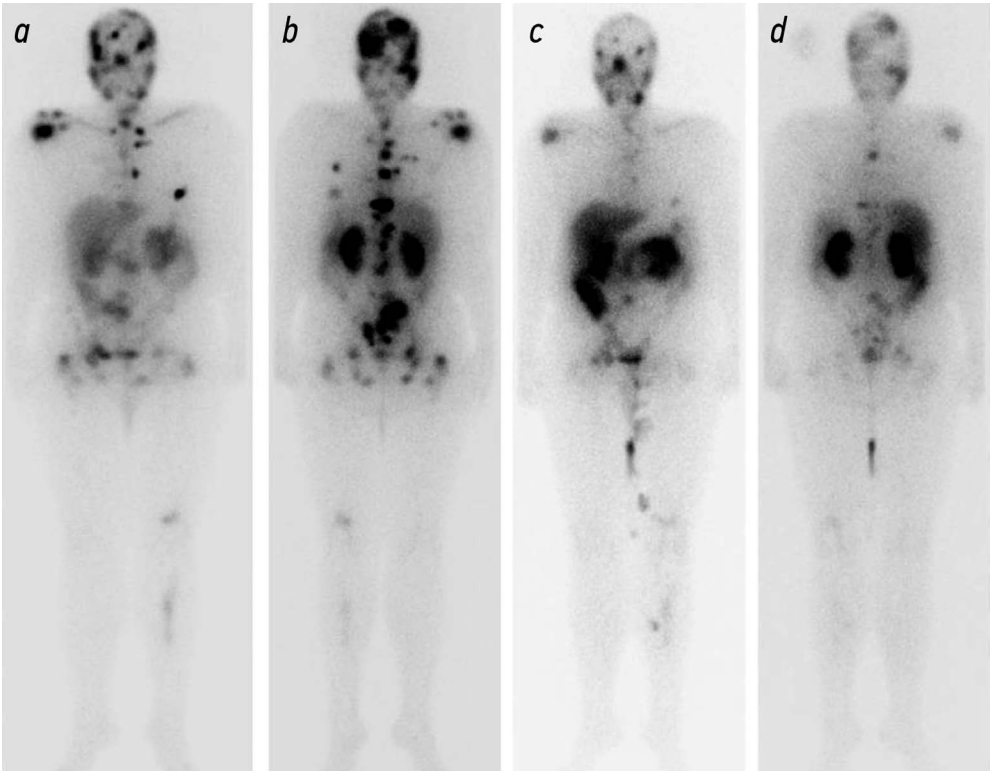

Рис. 3. *a* — Сцинтиграфия всего тела после введения 177Lu-PSMA, передняя проекция; *b* — задняя проекция от 12.2021 г.: диффузно-очаговая гиперфиксация радиофармпрепарата различной интенсивности — множественные PSMA-позитивные очаги в костях; *c* — сцинтиграфия всего тела после введения 177Lu-PSMA, передняя проекция; *d* — задняя проекция от 04.2022 г.: снижение интенсивности накопления радиоиндикатора в очагах, новых очагов гиперфиксации радиофармпрепарата достоверно не выявлено. PSMA — простатоспецифичный мембранный антиген.

Таблица 1. Сравнение диагностических критериев выявления патологических очагов в костях при помощи методов лучевой визуализации

Метод диагностики	Исследование (публикация)	Пациенты/ исследования, *n*	Чувствительность, %	Специфичность,%
Рентгенография	Y. Kitagawa и соавт., 2018 [20]	129	45,8	80,9
МСКТ	T. Liu и соавт., 2017 [22]	183 (3)	79,2	92,3
МРТ	T. Liu и соавт., 2017 [22]	381 (7)	94,1	94,2
	G. Sun и соавт., 2020 [31]	1939 (15)	94	99
Сцинтиграфия скелета	G. Sun и соавт., 2020 [31]	1939 (15)	80	95
	S. Sheikhbahaei и соавт., 2019 [42]	507 (14)	79	62
	G. Shen и соавт., 2014 [43]	901 (12)	83	82
ОФЭКТ/КТ	T. Liu и соавт., 2017 [22]	343 (4)	90,3	86
	M. Mohd Rohani и соавт., 2020 [46]	34	73,8	85,4
ПЭТ/КТ	T. Liu и соавт., 2017 [22]	403 (5)	89,8	63,3

^{18}F-CH имеет более длительный период полураспада (до 109,8 мин) по сравнению с ^{11}C-choline — (20,4 мин), что даёт возможность использования данного радиотрейсера в ПЭТ-центрах без циклотрона и, соответственно, обладает большей доступностью. Данный радиотрейсер оказался более эффективным в выявлении метастазов при РПЖ из-за повышенного поглощения РФП в костных очагах в сравнении с ^{18}F-FDG [53].

При анализе данных ПЭТ/КТ с радиотрейсерами ^{18}F-CH и ^{18}F-NaF у пациентов с метастазами в кости исследование выявило одинаковую чувствительность — 91%. Однако специфичность ПЭТ/КТ с ^{18}F-CH составила 89%, а с ^{8}F-NaF — 83% [54].

ПЭТ/КТ обладает способностью отражать метаболические изменения до того, как морфологические изменения будут выявлены по данным МСКТ. ^{18}F-CH ПЭТ/КТ сопоставима с полученными данными МРТ всего тела и превосходит результаты остеосцинтиграфии и МСКТ. Тем не менее существуют недостатки: «феномен вспышки», ограничение визуализации печени, мочевыводящих путей, выявление образований малых размеров при низком уровне сывороточного ПСА [27].

ПЭТ-визуализация ПСМА даёт количественную информацию о поглощении РФП, которую можно использовать для прогнозирования противоопухолевой эффективности лечения.

Управление по контролю за продуктами и лекарствами США (FDA) в 2020 году одобрило ^{68}Ga-PSMA (галлий) и в 2021 г. — ^{18}F-PSMA (фтор) в качестве первого и второго ПЭТ-индикатора на основе ПСМА для пациентов, у которых был выявлен биохимический рецидив [55].

Согласно рекомендациям рабочей группы (PCWG3 от 2016 года), проведение оценки исходных данных и последовательного наблюдения пациентов с РПЖ необходимо осуществлять на основании результатов методов лучевой диагностики [43]. При солидных опухолях по данным МСКТ и МРТ необходимо использовать критерии оценки (RECIST версии 1.1) анатомических изображений [56], а результаты ПЭТ/КТ оценивать с помощью критериев ответа (PERCIST) [57].

Согласно критериям RECIST, оценка ответа на лечение при солидных опухолях у пациентов с РПЖ проводится на основании методов анатомической визуализации совместно с определением уровня ПСА в сыворотке крови [58].

По данным критериев PERCIST, оценка ответа на лечение проводится качественным путём, таким как наличие/отсутствие активности очага, и количественным путём, который включает в себя необходимость получения идентичных параметров первичного и динамического сканирования. Измерения производятся с помощью стандартизованной единицы поглощения (SUL) в пересчёте на мышечную массу тела (lean body mass-normalized uptake value). Результаты представлены в процентном соотношении пикового SUL для наиболее активного очага [59].

J. Maffey-Steffan и соавт. [58] провели сравнительный анализ полученных данных ^{68}Ga-PSMA ПЭТ/КТ (интерпретированных по модифицированным критериям PERCIST с проведением полуколичественного анализа SUV_{max}) и результатов посттерапевтической сцинтиграфии ^{177}Lu-PSMA всего тела через 24 ч в соотношении опухоль/фон. Прогрессирование определялось как появление новых очагов и/или увеличение поглощения РФП; частичная ремиссия — как исчезновение одного или нескольких очагов и/или уменьшение поглощения; стабилизация определялась по отсутствию изменений в количестве и поглощении опухолевых очагов; смешанный ответ характеризовался исчезновением и/или уменьшением поглощения некоторых очагов и появлением новых. Результаты показали соответствие визуальной интерпретации данных методов исследований. Интерпретация данных 24-часовой ОФЭКТ/КТ достаточно точная, методика является простой и экономически эффективной. Проведение повторной ПЭТ/КТ занимает длительное время, что затрудняет выполнение исследования у пациентов с болевым синдромом. Измерение уровня ПСА и оценку 24-часовой ОФЭКТ/КТ необходимо применять для динамического наблюдения, а ПЭТ/КТ — для отбора пациентов и оценки эффективности лечения [59].

Программу LifeX использовали в оценке ^{68}Ga-PSMA ПЭТ/КТ изображений с анализом объёма и экспрессии ПСМА в опухоли с заранее выбранным пороговым значением SUV 3,0 (исходя из параметров программного обеспечения) и 45% (на основании литературных данных ранее проведённых исследований). Вручную проводилась корректировка полученных данных. Результаты показали, что данные объёма опухоли и экспрессии ПСМА после лечения были снижены у 63 и 74% пациентов соответственно, а значения SUV_{max} статистически различались до и после лечения. Авторы пришли к выводу, что количественный анализ молекулярного объёма и экспрессии ПСМА в опухоли можно использовать в оценке ответа на терапию ^{177}Lu-PSMA [57, 60].

Другие авторы анализировали SUV_{max} (максимальный), SUV_{peak} (пиковый), SUV_{mean} (средний), метаболический объём кости — объём поражения с поглощением (MBV — metabolic bone volume) и общее поглощение костной ткани (TBU — total bone uptake) с использованием ^{18}F-NaF ПЭТ/КТ и ^{99m}Tc ОФЭКТ/КТ. Рассчитывали по формуле $SUV_{mean} \times MBV$ для каждого участка поражения, поглощающего РФП. В результате работы авторы пришли к предварительным выводам, что параметры SUV, полученные с помощью ОФЭКТ/КТ, значительно ниже, чем при ПЭТ/КТ. Однако объём поглощения при ОФЭК/КТ выше, чем при ПЭТ/КТ. Все рассчитанные параметры для метастатических поражений были значительно выше соответствующих параметров для доброкачественных поражений [61].

P. Vlachostergios и соавт. [62] провели анализ методов ^{68}Ga-PSMA ПЭТ/КТ с количественной оценкой и ОФЭКТ/КТ с полуколичественной оценкой при терапии ^{177}Lu ПСМА. По данным ОФЭКТ/КТ визуально оценивали 3 очага с наибольшим поглощением, сравнивая с поглощением печени по пятибалльной шкале от 0 до 4, где 0 — нет изменений, 1 — слабая активность опухоли, 2 — сильная активность опухоли, но меньше активности печени, 3 — активность опухоли и печени равны, 4 — активность опухоли превышает активность печени. Затем по ПЭТ/КТ оценивали усреднённые значения SUV_{max} 5 очагов с наибольшим поглощением, сравнивая это значение с SUV_{mean} печени, где 0 — нет изменений, 1 — $SUV_{max} < SUV_{mean}$ печени, 2 — $SUV_{max} = 1–2,5 \times SUV_{mean}$ печени, 3 — $SUV_{max} = 2,5–5 \times SUV_{mean}$ печени, 4 — $SUV_{max} > 5 \times SUV_{mean}$ печени. Авторы пришли к выводу, что полуколичественное измерение ПСМА с помощью ОФЭКТ/КТ и ПЭТ/КТ может служить прогностическим признаком общей выживаемости при мКРРПЖ, так как отражает метастатическую нагрузку у пациентов.

В исследовании [63] анализируется эффективность радиолигандной терапии с применением ^{177}Lu-PSMA в лечении мКРРПЖ. Разработанная в Германии методика продемонстрировала значительное улучшение общей выживаемости и качества жизни пациентов. Многоцентровое исследование включало 145 пациентов, прошедших от 1 до 4 циклов терапии с ^{177}Lu-PSMA, и общий биохимический ответ составил 45%. Гибридная визуализация на основе ПСМА значительно улучшает диагностику при биохимическом рецидиве, в то время как ПСМА ПЭТ/КТ может играть важную роль в планировании радиотерапии, поскольку можно обнаружить поражённые лимфоузлы и исключить отдалённые метастазы, что приводит к изменению дальнейшей тактики лечения до 30% пациентов. Радионуклидная терапия с меченными ПСМА аналогами расширяет возможности диагностики и лечения мКРРПЖ, что требует подтверждения в проспективных исследованиях.

В рамках многоцентрового ретроспективного исследования, проведённого группой учёных [64], была поставлена цель разработать методику RECIP версии 1.0 (ПСА + RECIP), предназначенную для стандартизации критериев оценки ответа на лечение с использованием ^{177}Lu-PSMA, основываясь на данных ПЭТ/КТ для оценки терапевтической эффективности при мКРРПЖ. Задачей исследования было создание интегрированной классификации ответов, которая совмещает результаты лабораторного показателя ПСА и критерии ответа на лечение, основанные на данных ПЭТ/КТ. Методика интегрировала анализ объёма PSMA-позитивных опухолей (PSMA VOL) и идентификацию новых метастазов в рамках стандартизированной системы для определения критериев ответа на лечение.

На основе этой методики были выделены четыре категории ответа на лечение: RECIP-CR — полный ответ; RECIP-PR — частичный ответ; RECIP-PD — прогрессирование заболевания; RECIP-SD — стабилизация заболевания.

Результаты, достигнутые с использованием методики RECIP 1.0 (ПСА+RECIP), включали:

- снижение концентрации ПСА ≥50% или достижение состояний RECIP-CR/RECIP-PR;
- увеличение концентрации ПСА ≥25% или состояние RECIP-PD.

Исследование было направлено на определение прогностической значимости RECIP 1.0 в контексте улучшения общей выживаемости пациентов. Подчёркивается необходимость дальнейшей верификации полученных результатов в рамках проспективных исследований [64].

ПЭТ/КТ, как и все методы лучевой визуализации, имеет свои недостатки в виде двигательных артефактов, вследствие которых происходит некорректное сопоставление изображений и артефактов усечения, обусловленных разницей в размере поля зрения между компьютерными (50 см) и позитронно-эмиссионными (70 см) томографами, особенно у пациентов с избыточной массой тела, накопления РФП по ПЭТ и отсутствие изменений по данным КТ. Интерпретация таких исследований должна проводиться с осторожностью [45].

Сравнительная характеристика методов лучевой визуализации, основанная на параметрах, отражающих наличие метастазов в костях при РПЖ, представлена в табл. 2 (адаптировано из A. Isaac и соавт. [65]).

Таким образом, проведённый анализ публикаций показывает вариабельность данных об информативности и возможностях методов лучевой диагностики, которые играют важную роль в неинвазивной оценке мКРРПЖ.

Таблица 2. Сравнительная характеристика методов лучевой визуализации

Метод лучевой визуализации	Морфология костной ткани	Метаболизм костной ткани	Поражение костного мозга	Диффузия	Метаболизм РФП
Рентгенография	■				
МСКТ	■				
МРТ			■	■	
Остеосцинтиграфия		■			
ОФЭКТ/КТ		■			
ПЭТ/КТ	■	■			■

Примечание. Выделение — наличие параметра, без выделения — отсутствие параметра.

ЗАКЛЮЧЕНИЕ

Методы лучевой визуализации и их количественной оценки мКРРПЖ разнообразны, широко применяются для диагностики и стадирования заболевания, выбора тактики лечения и оценки его эффективности. Ввиду различной чувствительности и специфичности преимущества и недостатки лучевых исследований у данной группы пациентов считаются взаимодополняющими и должны применяться комплексно.

Анализ литературы показал перспективность направления радионуклидной диагностики и лечения с применением РФП ^{177}Lu-PSMA и ^{225}Ac-PSMA, обладающих уникальными возможностями проведения таргетной терапии, и количественной оценки эффективности терапии ^{177}Lu-PSMA с помощью методов лучевой визуализации.

Дальнейшее развитие и разработка методик количественной оценки эффективности лечения мКРРПЖ, выявление с помощью методов радионуклидной визуализации прогностических биомаркёров повлияет на выбор тактики лечения, что приведёт к увеличению общей выживаемости.

ДОПОЛНИТЕЛЬНАЯ ИНФОРМАЦИЯ

Источник финансирования. Авторы заявляют об отсутствии внешнего финансирования при проведении поисково-аналитической работы.

Конфликт интересов. Авторы декларируют отсутствие явных и потенциальных конфликтов интересов, связанных с публикацией настоящей статьи.

Вклад авторов. Все авторы подтверждают соответствие своего авторства международным критериям ICMJE (все авторы внесли существенный вклад в разработку концепции, проведение поисково-аналитической работы и подготовку статьи, прочли и одобрили финальную версию перед публикацией). Наибольший вклад распределён следующим образом: А.А. Карпова — сбор и обработка данных, анализ полученных данных, написание текста; Н.И. Сергеев — подготовка и редактирование текста, участие в научном дизайне, анализ и интерпретация данных; О.А. Борисова — подготовка и редактирование текста, участие в научном дизайне; П.А. Никитин — подготовка и редактирование текста, анализ и интерпретация полученных данных; Д.К. Фомин — подготовка и редактирование текста, утверждение окончательного варианта статьи; В.А. Солодкий — концепция и дизайн исследования, утверждение окончательного варианта статьи.

ADDITIONAL INFORMATION

Funding source. This article was not supported by any external sources of funding.

Competing interests. The authors declare that they have no competing interests.

Authors' contribution. All authors made a substantial contribution to the conception of the work, acquisition, analysis, interpretation of data for the work, drafting and revising the work, final approval of the version to be published and agree to be accountable for all aspects of the work. The contribution is distributed as follows: A.A. Karpova— data collection and processing, data analysis, writing of the text; N.I. Sergeev — preparation and editing of the text, involvement in scientific design, data analysis and interpretation; O.A. Borisova — preparation and editing of the text, involvement in scientific design; P.A. Nikitin — preparation and editing of the text, data analysis and interpretation; D.K. Fomin — preparation and editing of the text, approval of the final version of the article; V.A. Solodkiy — study concept and design, approval of the final version of the article.

СПИСОК ЛИТЕРАТУРЫ

1. Каприн А.Д., Алексеев Б.Я., Матвеев В.Б., и др. Рак предстательной железы. Клинические рекомендации // Общероссийский национальный союз «Ассоциация онкологов России». 2021. https://oncology-association.ru/wp-content/uploads/2021/02/rpzh.pdf. Дата обращения: 24.03.2024. EDN: RLCXWE

2. Gevorkyan A.R., Molodtsov M.S., Aleksandrov E.V. Prostate cancer diagnosis as part of high-tech advanced outpatient medical care // Urology Herald. 2023. Vol. 11, N 1. P. 26–33. doi: 10.21886/2308-6424-2023-11-1-26-33

3. Ling S.W., de Blois E., Hooijman E., et al. Advances in ^{177}Lu-PSMA and ^{225}Ac-PSMA Radionuclide Therapy for Metastatic Castration-Resistant Prostate Cancer // Pharmaceutics. 2022. Vol. 14, N 10. P. 2166. doi: 10.3390/pharmaceutics14102166

4. Sekhoacha M., Riet K., Motloung P., et al. Prostate Cancer Review: Genetics, Diagnosis, Treatment Options, and Alternative Approaches // Molecules. 2022. Vol. 27, N 17. P. 5730. doi: 10.3390/molecules27175730

5. Солодкий В.А., Павлов А.Ю., Фомин Д.К., и др. Определение роли Лютеция-ПСМА и других препаратов, нацеленных на ПСМА, при раке предстательной железы // Вестник РНЦРР. 2022. Т. 22, № 2. С. 27–36. EDN: UNNDSN

6. Медведева А.А., Чернов В.И., Усынин Е.А., и др. Использование ^{177}Lu-ПСМА для радионуклидной терапии у пациентов с кастрационно-резистентным раком предстательной железы // Сибирский онкологический журнал. 2021. Т. 20, № 3. С. 115–123. EDN: DIJSIE doi: 10.21294/1814-4861-2021-20-3-115-123

7. Pezaro C., Omlin A., Lorente D., et al. Visceral Disease in Castration-resistant Prostate Cancer // Eur Urol. 2014. Vol. 65, N 2. P. 270–273. doi: 10.1016/j.eururo.2013.10.055

8. Clezardin P., Coleman R., Puppo M., et al. Bone metastasis: mechanisms, therapies, and biomarkers // Physiol Rev. 2021. Vol. 101, N 3. P. 797–855. doi: 10.1152/physrev.00012.2019

9. Zhang X. Interactions between cancer cells and bone microenvironment promote bone metastasis in prostate cancer // Cancer Commun. 2019. Vol. 39, N 1. P. 76. doi: 10.1186/s40880-019-0425-1

10. Hofman M., Lawrentschuk N., Francis R., et al. Prostate-specific membrane antigen PET-CT in patients with high-risk prostate cancer before curative-intent surgery or radiotherapy (proPSMA): a prospective, randomised, multicentre study // Lancet. 2020. Vol. 395, N 10231. P. 1208–1216. doi: 10.1016/S0140-6736(20)30314-7

11. Awenat S., Piccardo A., Carvoeiras P., et al. Diagnostic Role of ^{18}F-PSMA-1007 PET/CT in Prostate Cancer Staging: A Systematic Review // Diagnostics. 2021. Vol. 11, N 3. P. 552. doi: 10.3390/diagnostics11030552

12. Alberts I., Sachpekidis C., Fech V., et al. PSMA-negative prostate cancer and the continued value of choline-PET/CT // Nuklearmedizin. 2020. Vol. 59, N 1. P. 33–34. doi: 10.1055/a-1044-1855

13. Sartor O., Baghian A. Prostate specific membrane antigen binding radiopharmaceuticals: Current data and new concepts // Front Med (Lausanne). 2022. Vol. 9, 1060922. doi: 10.3389/fmed.2022.1060922

14. Plichta K., Graves S., Buatti J. Prostate-Specific Membrane Antigen (PSMA) Theranostics for Treatment of Oligometastatic Prostate Cancer // Int J Mol Sci. 2021. Vol. 22, N 22. P. 12095. doi: 10.3390/ijms222212095

15. Sun M., Niaz M., Niaz M., et al. Prostate-Specific Membrane Antigen (PSMA)-Targeted Radionuclide Therapies for Prostate Cancer // Curr Oncol Rep. 2021. Vol. 23, N 5. P. 59. doi: 10.1007/s11912-021-01042-w

16. Alberts I., Sachpekidis C., Dijkstra L., et al. The role of additional late PSMA-ligand PET/CT in the differentiation between lymph node metastases and ganglia // Eur J Nucl Med Mol Imaging. 2020. Vol. 47, N 3. P. 642–651. doi: 10.1007/s00259-019-04552-9

17. Khreish F., Ebert N., Ries M., et al. ^{225}Ac-PSMA-617/^{177}Lu-PSMA-617 tandem therapy of metastatic castration-resistant prostate cancer: pilot experience // Eur J Nucl Med Mol Imaging. 2020. Vol. 47, N 3. P. 721–728. doi: 10.1007/s00259-019-04612-0

18. Kendrick J., Francis R., Hassan G.M., et al. Radiomics for Identification and Prediction in Metastatic Prostate Cancer: A Review of Studies // Front Oncol. 2021. Vol. 11, P. 771–787. doi: 10.3389/fonc.2021.771787

19. Macedo F., Ladeira K., Pinho F., et al. Bone metastases: an overview // Oncol Rev. 2017. Vol. 11, N 1. P. 321. doi: 10.4081/oncol.2017.321

20. Kitagawa Y., Yamaoka T., Yokouchi M., et al. Diagnostic Value of Plain Radiography for Symptomatic Bone Metastasis at the First Visit // J Nippon Med Sch. 2018. Vol. 85, N 6. P. 315–321. doi: 10.1272/jnms.JNMS.2018_85-51

21. Cornford P., van den Bergh R.C.N., Briers E., et al. EAU-EANM-ESTRO-ESUR-SIOG Guidelines on Prostate Cancer. Part II–2020 Update: Treatment of Relapsing and Metastatic Prostate Cancer // Eur Urol. 2021. Vol. 79, N 2. P. 263–282. doi: 10.1016/j.eururo.2020.09.046

22. Liu T., Wang S., Liu H., et al. Detection of vertebral metastases: a meta-analysis comparing MRI, CT, PET, BS and BS with SPECT // J Cancer Res Clin Oncol. 2017. Vol. 143, N 3. P. 457–465. doi: 10.1007/s00432-016-2288-z

23. Сергеев Н.И., Котляров П.М., Солодкий В.А. Стандарты анализа метастатического поражения костных структур по данным современных методов лучевой диагностики // Сибирский онкологический журнал. 2018. Т. 17. № 1. С. 5–10. EDN: YQNNKI doi: 10.21294/1814-4861-2018-17-1-5-10

24. Chen Z., Chen X., Wang R. Application of SPECT and PET / CT with computer-aided diagnosis in bone metastasis of prostate cancer: a review // Cancer Imaging. 2022. Vol. 22, N 1. P. 18. doi: 10.1186/s40644-022-00456-4

25. Steinhauer V., Sergeev N.I. Radiomics in Breast Cancer: In-Depth Machine Analysis of MR Images of Metastatic Spine Lesion // Sovrem Tekhnologii Med. 2022. Vol. 14, N 2. P. 16–24. doi: 10.17691/stm2022.14.2.02

26. Vilanova J., Garcia-Figueiras R., Luna A., et al. Update on Whole-body MRI in Musculoskeletal Applications // Semin Musculoskelet Radiol. 2019. Vol. 23, N 3. P. 312–323. doi: 10.1055/s-0039-1685540

27. Padhani A.R., Lecouvet F.E., Tunariu N., et al. Rationale for Modernising Imaging in Advanced Prostate Cancer // Eur Urol Focus. 2017. Vol. 3, N 2–3. P. 223–239. doi: 10.1016/j.euf.2016.06.018

28. Карман А.В. Абакумова Е.А., Шиманец С.В., и др. Мультипараметрическая МРТ в диагностике и стадировании рака предстательной железы // Онкологический журнал. 2019. Т. 1, № 49. С. 136–147. EDN: VTNFYB

29. Perez-Lopez R., Mateo J., Mossop H., et al. Diffusion-weighted Imaging as a Treatment Response Biomarker for Evaluating Bone Metastases in Prostate Cancer: A Pilot Study // Radiology. 2017. Vol. 283, N 1. P. 168–177. doi: 10.1148/radiol.2016160646

30. Nakanishi K., Tanaka J., Nakaya Y., et al. Whole-body MRI: detecting bone metastases from prostate cancer // Jpn J Radiol. 2022. Vol. 40, N 3. P. 229–244. doi: 10.1007/s11604-021-01205-6

31. Sun G., Zhang Y., Liu F., et al. Whole-body magnetic resonance imaging is superior to skeletal scintigraphy for the detection of bone metastatic tumors: a meta-analysis // Eur Rev Med Pharmacol Sci. 2020. Vol. 24, N 13. P. 7240–7252. doi: 10.26355/eurrev_202007_21879

32. Padhani A., Lecouvet F., Tunariu N., et al. METastasis Reporting and Data System for Prostate Cancer: Practical Guidelines for Acquisition, Interpretation, and Reporting of Whole-body Magnetic Resonance Imaging-based Evaluations of Multiorgan Involvement in Advanced Prostate Cancer // Eur Urol. 2017. Vol. 71, N 1. P. 81–92. doi: 10.1016/j.eururo.2016.05.033

33. Van den Wyngaert T., Strobel K., Kampen W., et al. The EANM practice guidelines for bone scintigraphy // Eur J Nucl Med Mol Imaging. 2016. Vol. 43, N 9. P. 1723–1738. doi: 10.1007/s00259-016-3415-4

34. Scher H., Morris M., Stadler W., et al. Trial Design and Objectives for Castration-Resistant Prostate Cancer: Updated Recommendations From the Prostate Cancer Clinical Trials Working Group 3 // J Clin Oncol. 2016. Vol. 34, N 12. P. 1402–1418. doi: 10.1200/JCO.2015.64.2702

35. Anand A., Heller G., Fox J., et al. Automated Bone Scan Index to Optimize Prostate Cancer Working Group Radiographic Progression Criteria for Men With Metastatic Castration-Resistant Prostate Cancer // Clin Genitourin Cancer. 2022. Vol. 20, N 3. P. 270–277. doi: 10.1016/j.clgc.2022.02.002

36. Chao H., Chang C., Chiu C., et al. Bone Scan Flare Phenomenon in Non–Small–Cell Lung Cancer Patients Treated With Gefitinib // Clin Nucl Med. 2009. Vol. 34, N 6. P. 346–349. doi: 10.1097/RLU.0b013e3181a344df
37. van der Zande K., Oyen W.J.G., Zwart W., et al. Radium-223 Treatment of Patients with Metastatic Castration Resistant Prostate Cancer: Biomarkers for Stratification and Response Evaluation // Cancers (Basel). 2021. Vol. 13, N 17. P. 4346. doi: 10.3390/cancers13174346
38. Nakajima K., Edenbrandt L., Mizokami A. Bone scan index: A new biomarker of bone metastasis in patients with prostate cancer // Int J Urol. 2017. Vol. 24, N 9. P. 668–673. doi: 10.1111/iju.13386
39. Ruchalski K., Dewan R., Sai V., et al. Imaging response assessment for oncology: An algorithmic approach // Eur J Radiol Open. 2022. Vol. 9, P. 100426. doi: 10.1016/j.ejro.2022.100426
40. Еременко А.В., Косых Н.Э., Разуваев В.А., Савин С.З. Исследование возможностей компьютерного автоматизированного анализа для задач эффективной диагностики диссеминированного рака предстательной железы // Лучевая диагностика и терапия. 2019. № 1. С. 74–85. EDN: NQOKHZ doi: 10.22328/2079-5343-2019-10-1-74-85
41. Dennis E., Jia X., Mezheritskiy I., et al. Bone Scan Index: A Quantitative Treatment Response Biomarker for Castration-Resistant Metastatic Prostate Cancer // J Clin Oncol. 2012. Vol. 30, N 5. P. 519–524. doi: 10.1200/JCO.2011.36.5791
42. Sheikhbahaei S., Jones K., Werner R., et al. ^{18}F-NaF-PET/CT for the detection of bone metastasis in prostate cancer: a meta-analysis of diagnostic accuracy studies // Ann Nucl Med. 2019 Vol. 33, N 5. P. 351–361. doi: 10.1007/s12149-019-01343-y
43. Shen G., Deng H., Hu S., et al. Comparison of choline-PET/CT, MRI, SPECT, and bone scintigraphy in the diagnosis of bone metastases in patients with prostate cancer: a meta-analysis // Skeletal Radiol. 2014. Vol. 43, N 11. P. 1503–1513. doi: 10.1007/s00256-014-1903-9
44. Сергеев Н.И., Фомин Д.К., Котляров П.М., и др. Сравнительное исследование возможностей остеосцинтиграфии и магнитно-резонансной томографии всего тела в диагностике костных метастазов // Медицинская Визуализация. 2014. Т. 4. С. 107–113. EDN: SNIDQB
45. Blackwell W. Radiology-Nuclear Medicine Diagnostic Imaging: A Correlative Approach. First. ed. Gholamrezanezhad A., Assadi M., Jadvar H., editors. USA. 2023.
46. Mohd Rohani M., Mat Nawi N., Shamim S., et al. Maximum standardized uptake value from quantitative bone single-photon emission computed tomography/computed tomography in differentiating metastatic and degenerative joint disease of the spine in prostate cancer patients // Ann Nucl Med. 2020. Vol. 34, N 1. P. 39–48. doi: 10.1007/s12149-019-01410-4
47. Okamoto S., Thieme A., Allmann J., et al. Radiation Dosimetry for 177Lu-PSMA I&T in Metastatic Castration-Resistant Prostate Cancer: Absorbed Dose in Normal Organs and Tumor Lesions // J Nucl Med. 2017. Vol. 58, N 3. P. 445–450. doi: 10.2967/jnumed.116.178483
48. Ghodsirad M., Pirayesh E., Akbarian R., et al. Diagnostic Utility of Lutetium-177 (Lu 177) Prostate-Specific Membrane Antigen (PSMA) Scintigraphy In Prostate Cancer Patients With PSA Rise And Negative Conventional Imaging // Urol J. 2020. Vol. 17, N 4. P. 374–378. doi: 10.22037/uj.v0i0.5451
49. Venkatachalapathy V., Rajeshkannan R., Sarma M., et al. Comparison of whole-body bone scintigraphy with axial skeleton magnetic resonance imaging in the skeletal evaluation of carcinoma prostate // Indian J Urol. 2021. Vol. 37, N 1. P. 72–78. doi: 10.4103/iju.IJU_238_20
50. Сергеев Н.И., Фомин Д.К., Котляров П.М., Солодкий В.А.. Сравнительное исследование возможностей ОФЭКТ/КТ и магнитно-резонансной томографии всего тела в диагностике костных метастазов // Вестник российского научного центра рентгенорадиологии. 2015. Т. 15, № 3. С. 8. EDN: UXMAVX
51. Li R., Ravizzini G., Gorin M., et al. The use of PET/CT in prostate cancer // Prostate Cancer Prostatic Dis. 2018. Vol. 21, N 1. P. 4–21. doi: 10.1038/s41391-017-0007-8
52. Azad G., Cook G. Multi-technique imaging of bone metastases: spotlight on PET-CT // Clin Radiol. 2016. Vol. 71, N 7. P. 620–631. doi: 10.1016/j.crad.2016.01.026
53. Kannivelu A., Loke K., Kok T., et al. The Role of PET/CT in the Evaluation of Skeletal Metastases // Semin Musculoskelet Radiol. 2014. Vol. 18, N 2. P. 149–165. doi: 10.1055/s-0034-1371017
54. Jadvar H. Molecular Imaging of Prostate Cancer: PET Radiotracers // AJR Am J Roentgenol. 2012. Vol. 199, N 2. P. 278–291. doi: 10.2214/AJR.12.8816
55. Alam M., Singh S., Thapaliya S., et al. A Review of ^{177}Lutetium-PSMA and ^{225}Actinium-PSMA as Emerging Theranostic Agents in Prostate Cancer // Cureus. 2022. Vol. 14, N 9. P. 29369. doi: 10.7759/cureus.29369
56. Eisenhauer E., Therasse P., Bogaerts J., et al. New response evaluation criteria in solid tumours: Revised RECIST guideline (version 1.1) // Eur J Cancer. 2009. Vol. 45, N 2. P. 228–247. doi: 10.1016/j.ejca.2008.10.026
57. Acar E., Özdoğan Ö., Aksu A., et al. The use of molecular volumetric parameters for the evaluation of Lu-177 PSMA I&T therapy response and survival // Ann Nucl Med. 2019. Vol. 33, N 9. P. 681–688. doi: 10.1007/s12149-019-01376-3
58. Maffey-Steffan J., Scarpa L., Svirydenka A., et al. The ^{68}Ga/^{177}Lu-theragnostic concept in PSMA-targeting of metastatic castration-resistant prostate cancer: impact of post-therapeutic whole-body scintigraphy in the follow-up // Eur J Nucl Med Mol Imaging. 2020. Vol. 47, N 3. P. 695–712. doi: 10.1007/s00259-019-04583-2
59. O J., Lodge M., Wahl R. Practical PERCIST: A Simplified Guide to PET Response Criteria in Solid Tumors 1.0 // Radiology. 2016. Vol. 280, N 2. P. 576–584. doi: 10.1148/radiol.2016142043
60. Schmuck S., von Klot C., Henkenberens C., et al. Initial Experience with Volumetric 68 Ga-PSMA I&T PET/CT for Assessment of Whole-Body Tumor Burden as a Quantitative Imaging Biomarker in Patients with Prostate Cancer // Journal of Nuclear Medicine. 2017. Vol. 58, N 12. P. 1962–1968. doi: 10.2967/jnumed.117.193581
61. Tanaka K., Norikane T., Mitamura K., et al. Quantitative [^{99m}Tc] Tc-MDP SPECT/CT correlated with [18F]NaF PET/CT for bone metastases in patients with prostate cancer // EJNMMI Phys. 2022. Vol. 9, N 1. P. 83. doi: 10.1186/s40658-022-00513-8
62. Vlachostergios P., Niaz M., Sun M., et al. Prostate-Specific Membrane Antigen Uptake and Survival in Metastatic Castration-Resistant Prostate Cancer // Front Oncol. 2021. Vol. 11, P. 630589. doi: 10.3389/fonc.2021.630589
63. Beyersdorff D., Rahbar K., Essler M., et al. Interdisziplinärer Expertenkonsensus zu Innovationen der bildgebenden Diagnostik und radionuklidbasierten Therapien des fortgeschrittenen Prostatakarzinoms // Urologe. 2021. Vol. 60, P. 1579–1585. doi: 10.1007/s00120-021-01598-2
64. Gafita A., Rauscher I., Weber M., et al. Novel Framework for Treatment Response Evaluation Using PSMA PET/CT in Patients with Metastatic Castration-Resistant Prostate Cancer (RECIP 1.0): An International Multicenter Study // J Nucl Med. 2022. Vol. 63, N 11. P. 1651–1658. doi: 10.2967/jnumed.121.263072
65. Isaac A., Dalili D., Dalili D., Weber M. State-of-the-art imaging for diagnosis of metastatic bone disease // Radiologe. 2020. Vol. 60, N 1. P. 1–16. doi: 10.1007/s00117-020-00666-6

REFERENCES

1. Kaprin AD, Alekseev BYa, Matveev VB, et al. Rak predstatel'noi zhelezy. Klinicheskie rekomendatsii // Obshcherossiiskii natsional'nyi soyuz «Assotsiatsiya onkologov Rossii». 2021. (In Russ.) EDN: RLCXWE

2. Gevorkyan AR, Molodtsov MS, Aleksandrov EV. Prostate cancer diagnosis as part of high-tech advanced outpatient medical care. *Urology Herald.* 2023;11(1):26–33. doi: 10.21886/2308-6424-2023-11-1-26-33

3. Ling SW, de Blois E, Hooijman E, et al. Advances in ^{177}Lu-PSMA and ^{225}Ac-PSMA Radionuclide Therapy for Metastatic Castration-Resistant Prostate Cancer. *Pharmaceutics*. 2022;14(10):2166. doi: 10.3390/pharmaceutics14102166

4. Sekhoacha M, Riet K, Motloung P, et al. Prostate Cancer Review: Genetics, Diagnosis, Treatment Options, and Alternative Approaches. *Molecules.* 2022;27(17):5730. doi: 10.3390/molecules27175730

5. Solodky VA, Pavlov AYu, Fomin DK, et al. Determination of the role of lutetium-PSMA in prostate cancer. *Vestnik RNTsRR.* 2022;22(2):27–36. EDN: UNNDSN

6. Medvedeva AA, Chernov VI, Usynin EA, et al. Use of ^{177}Lu-PSMA for radionuclide therapy in patients with castrate-resistant prostate cancer. *Siberian Journal of Oncology.* 2021;20(3):115–123. EDN: DIJSIE doi: 10.21294/1814-4861-2021-20-3-115-123

7. Pezaro CJ, Omlin A, Lorente D, et al. Visceral Disease in Castration-resistant Prostate Cancer. *Eur Urol.* 2014;65(2):270–273. doi: 10.1016/j.eururo.2013.10.055

8. Clezardin P, Coleman R, Puppo M, et al. Bone metastasis: mechanisms, therapies, and biomarkers. *Physiol Rev.* 2021;101(3):797–855. doi: 10.1152/physrev.00012.2019

9. Zhang X. Interactions between cancer cells and bone microenvironment promote bone metastasis in prostate cancer. *Cancer Commun.* 2019;39(1):76. doi: 10.1186/s40880-019-0425-1

10. Hofman MS, Lawrentschuk N, Francis RJ, et al. Prostate-specific membrane antigen PET-CT in patients with high-risk prostate cancer before curative-intent surgery or radiotherapy (proPSMA): a prospective, randomised, multicentre study. *Lancet.* 2020;395(10231):1208–1216. doi: 10.1016/S0140-6736(20)30314-7

11. Awenat S, Piccardo A, Carvoeiras P, et al. Diagnostic Role of 18F-PSMA-1007 PET/CT in Prostate Cancer Staging: A Systematic Review. *Diagnostics.* 2021:11(3):552. doi: 10.3390/diagnostics11030552

12. Alberts I, Sachpekidis C, Fech V, et al. PSMA-negative prostate cancer and the continued value of choline-PET/CT. *Nuklearmedizin.* 2020;59(1):33–34. doi: 10.1055/a-1044-1855

13. Sartor O, Baghian A. Prostate specific membrane antigen binding radiopharmaceuticals: Current data and new concepts. *Front Med (Lausanne).* 2022;9(1060922). doi: 10.3389/fmed.2022.1060922

14. Plichta KA, Graves SA, Buatti JM. Prostate-Specific Membrane Antigen (PSMA) Theranostics for Treatment of Oligometastatic Prostate Cancer. *Int J Mol Sci.* 2021;22(22):12095. doi: 10.3390/ijms222212095

15. Sun M, Niaz MJ, Niaz MO, et al. Prostate-Specific Membrane Antigen (PSMA)-Targeted Radionuclide Therapies for Prostate Cancer. *Curr Oncol Rep.* 2021; 23(5):59. doi: 10.1007/s11912-021-01042-w

16. Alberts I, Sachpekidis C, Dijkstra L, et al. The role of additional late PSMA-ligand PET/CT in the differentiation between lymph node metastases and ganglia. *Eur J Nucl Med Mol Imaging.* 2020;47(3):642–651. doi: 10.1007/s00259-019-04552-9

17. Khreish F, Ebert N, Ries M, et al. ^{225}Ac-PSMA-617/^{177}Lu-PSMA-617 tandem therapy of metastatic castration-resistant prostate cancer: pilot experience. *Eur J Nucl Med Mol Imaging.* 2020;47(3):721–728. doi: 10.1007/s00259-019-04612-0

18. Kendrick J, Francis R, Hassan GM, et al. Radiomics for Identification and Prediction in Metastatic Prostate Cancer: A Review of Studies. *Front Oncol.* 2021;11:771–787. doi: 10.3389/fonc.2021.771787

19. Macedo F, Ladeira K, Pinho F, et al. Bone metastases: an overview. *Oncol Rev.* 2017;11(1):321. doi: 10.4081/oncol.2017.321

20. Kitagawa Y, Yamaoka T, Yokouchi M, et al. Diagnostic Value of Plain Radiography for Symptomatic Bone Metastasis at the First Visit. *J Nippon Med Sch.* 2018;85(6):315–321. doi: 10.1272/jnms.JNMS.2018_85-51

21. Cornford P, van den Bergh RCN, Briers E, et al. EAU-EANM-ESTRO-ESUR-SIOG Guidelines on Prostate Cancer. Part II–2020 Update: Treatment of Relapsing and Metastatic Prostate Cancer. *Eur Urol.* 2021;79(2):263–282. doi: 10.1016/j.eururo.2020.09.046

22. Liu T, Wang S, Liu H, et al. Detection of vertebral metastases: a meta-analysis comparing MRI, CT, PET, BS and BS with SPECT. *J Cancer Res Clin Oncol.* 2017;143(3):457–465. doi: 10.1007/s00432-016-2288-z

23. Sergeev NI, Kotlyarov PM, Teplyakov VV, et al. Features of the application of diagnostic imaging methods in evaluating the results of treatment of bone metastases. *Russian Electronic Journal of Radiology*. 2021;11(4):84–93. EDN: YQNNKI doi: 10.21294/1814-4861-2018-17-1-5-10

24. Chen Z, Chen X, Wang R. Application of SPECT and PET / CT with computer-aided diagnosis in bone metastasis of prostate cancer: a review. *Cancer Imaging.* 2022;22(1):18. doi: 10.1186/s40644-022-00456-4

25. Steinhauer V, Sergeev NI. Radiomics in Breast Cancer: In-Depth Machine Analysis of MR Images of Metastatic Spine Lesion. *Sovremennye tehnologii v medicine.* 2022;14(2):16. doi: 10.17691/stm2022.14.2.02

26. Vilanova JC, Garcia-Figueiras R, Luna A, et al. Update on Whole-body MRI in Musculoskeletal Applications. *Semin Musculoskelet Radiol.* 2019;23(3):312–323. doi: 10.1055/s-0039-1685540

27. Padhani AR, Lecouvet FE, Tunariu N, et al. Rationale for Modernising Imaging in Advanced Prostate Cancer. *Eur Urol Focus.* 2017:3(2–3):223–239. doi: 10.1016/j.euf.2016.06.018

28. Karman AV, Abakumova EA, Shimanets SV, et al. Multiparametric MRI prostate cancer detection and staging. *Oncological journal.* 2019;1(49):136–147. EDN: VTNFYB

29. Perez-Lopez R, Mateo J, Mossop H, et al. Diffusion-weighted Imaging as a Treatment Response Biomarker for Evaluating Bone Metastases in Prostate Cancer: A Pilot Study. *Radiology.* 2017;283(1):168–177. doi: 10.1148/radiol.2016160646

30. Nakanishi K, Tanaka J, Nakaya Y, et al. Whole-body MRI: detecting bone metastases from prostate cancer. *Jpn J Radiol.* 2022;40(3):229–244. doi: 10.1007/s11604-021-01205-6

31. Sun G, Zhang Y.X., Liu F., et al. Whole-body magnetic resonance imaging is superior to skeletal scintigraphy for the detection of bone metastatic tumors: a meta-analysis. *Eur Rev Med Pharmacol Sci.* 2020;24(13):7240–7252. doi: 10.26355/eurrev_202007_21879

32. Padhani AR, Lecouvet FE, Tunariu N, et al. METastasis Reporting and Data System for Prostate Cancer: Practical Guidelines for Acquisition, Interpretation, and Reporting of Whole-body Magnetic Resonance Imaging-based Evaluations of Multiorgan Involvement in Advanced Prostate Cancer. *Eur Urol.* 2017;71(1):81–92. doi: 10.1016/j.eururo.2016.05.033

33. Van den Wyngaert T, Strobel K, Kampen WU, et al. The EANM practice guidelines for bone scintigraphy. *Eur J Nucl Med Mol Imaging.* 2016;43(9):1723–1738. doi: 10.1007/s00259-016-3415-4

34. Scher HI, Morris MJ, Stadler WM, et al. Trial Design and Objectives for Castration-Resistant Prostate Cancer: Updated Recommendations From the Prostate Cancer Clinical Trials Working Group 3. *J Clin Oncol.* 2016;34(12):1402–1418. doi: 10.1200/JCO.2015.64.2702

35. Anand A, Heller G, Fox J, et al. Automated Bone Scan Index to Optimize Prostate Cancer Working Group Radiographic Progression Criteria for Men With Metastatic Castration-Resistant Prostate Cancer. *Clin Genitourin Cancer.* 2022;20(3):270–277. doi: 10.1016/j.clgc.2022.02.002

36. Chao HS, Chang CP, Chiu CH, et al. Bone Scan Flare Phenomenon in Non-Small-Cell Lung Cancer Patients Treated With Gefitinib. *Clin Nucl Med.* 2009;34(6):346–349. doi: 10.1097/RLU.0b013e3181a344df

37. van der Zande K, Oyen WJG, Zwart W, et al. Radium-223 Treatment of Patients with Metastatic Castration Resistant Prostate Cancer: Biomarkers for Stratification and Response Evaluation. *Cancers (Basel).* 2021;13(17):4346. doi: 10.3390/cancers13174346

38. Nakajima K, Edenbrandt L, Mizokami A. Bone scan index: A new biomarker of bone metastasis in patients with prostate cancer. *Int J Urol.* 2017;24(9):668–673. doi: 10.1111/iju.13386

39. Ruchalski K, Dewan R, Sai V, et al. Imaging response assessment for oncology: An algorithmic approach. *Eur J Radiol Open.* 2022;9:100426. doi: 10.1016/j.ejro.2022.100426

40. Eremenko AV, Kosyh NE, Razuvaev VA, et al. Investigation of computer automated analysis capabilities for the effective diagnosis of disseminated prostate cancer. *Diagnostic radiology and radiotherapy.* 2019;1:74–85. EDN: NQOKHZ doi: 10.22328/2079-5343-2019-10-1-74-85

41. Dennis ER, Jia X, Mezheritskiy IS, et al. Bone Scan Index: A Quantitative Treatment Response Biomarker for Castration-Resistant Metastatic Prostate Cancer. *J Clin Oncol.* 2012;30(5):519–524. doi: 10.1200/JCO.2011.36.5791

42. Sheikhbahaei S., Jones K.M., Werner R.A., et al. ^{18}F-NaF-PET/CT for the detection of bone metastasis in prostate cancer: a meta-analysis of diagnostic accuracy studies. *Ann Nucl Med.* 2019;33(5): 351–361. doi: 10.1007/s12149-019-01343-y

43. Shen G, Deng H, Hu S, et al. Comparison of choline-PET/CT, MRI, SPECT, and bone scintigraphy in the diagnosis of bone metastases in patients with prostate cancer: a meta-analysis. *Skeletal Radiol.* 2014;43(11):1503–1513. doi: 10.1007/s00256-014-1903-9

44. Sergeev NI, Fomin DK, Kotlyarov PM, et al. Comparative Study of the Possibilities of Bone Scintigraphy and Magnetic Resonance Imaging of the Whole Body in the Diagnosis of Bone Metastases. *Medical Visualization.* 2014;4:107–113. EDN: SNIDQB

45. Blackwell W. Radiology-Nuclear Medicine Diagnostic Imaging: A Correlative Approach. First. Edited by Gholamrezanezhad A, Assadi M, Jadvar H USA. 2023.

46. Mohd Rohani MF, Mat Nawi N, Shamim SE, et al. Maximum standardized uptake value from quantitative bone single-photon emission computed tomography/computed tomography in differentiating metastatic and degenerative joint disease of the spine in prostate cancer patients. *Ann Nucl Med.* 2020;34(1):39–48. doi: 10.1007/s12149-019-01410-4

47. Okamoto S, Thieme A, Allmann J, et al. Radiation Dosimetry for 177Lu-PSMA I&T in Metastatic Castration-Resistant Prostate Cancer: Absorbed Dose in Normal Organs and Tumor Lesions. *J Nucl Med.* 2017;58(3):445–450. doi: 10.2967/jnumed.116.178483

48. Ghodsirad MA, Pirayesh E, Akbarian R, et al. Diagnostic Utility of Lutetium-177 (Lu 177) Prostate-Specific Membrane Antigen (PSMA) Scintigraphy In Prostate Cancer Patients With PSA Rise And Negative Conventional Imaging. *Urol J.* 2020; 23;17(4):374–378. doi: 10.22037/uj.v0i0.5451

49. Venkatachalapathy VSS, Rajeshkannan R, Sarma M, et al. Comparison of whole-body bone scintigraphy with axial skeleton magnetic resonance imaging in the skeletal evaluation of carcinoma prostate. *Indian J Urol.* 2021;37(1):72–78. doi: 10.4103/iju.IJU_238_20

50. Sergeev NI, Fomin DK, Kotlyarov PM, Solodkiy VA. Comparative study of the possibilities of SPECT/CT and whole body MRI in the diagnosis of bone metastases. *Bulletin of the Russian Scientific Center of Roentgenoradiology.* 2015;15(3):8. EDN: UXMAVX

51. Li R, Ravizzini GC, Gorin MA, et al. The use of PET/CT in prostate cancer. *Prostate Cancer Prostatic Dis.* 2018;21(1):4–21. doi: 10.1038/s41391-017-0007-8

52. Azad GK, Cook GJ. Multi-technique imaging of bone metastases: spotlight on PET-CT. *Clin Radiol.* 2016;71(7):620–631. doi: 10.1016/j.crad.2016.01.026

53. Kannivelu A, Loke K, Kok T, et al. The Role of PET/CT in the Evaluation of Skeletal Metastases. *Semin Musculoskelet Radiol.* 2014;18(2):149–165. doi: 10.1055/s-0034-1371017

54. Jadvar H. Molecular Imaging of Prostate Cancer: PET Radiotracers. *AJR Am J Roentgenol.* 2012;199(2):278–291. doi: 10.2214/AJR.12.8816

55. Alam MR, Singh SB, Thapaliya S, et al. A Review of ^{177}Lutetium-PSMA and ^{225}Actinium-PSMA as Emerging Theranostic Agents in Prostate Cancer. *Cureus.* 2022; 14(9):29369. doi: 10.7759/cureus.29369

56. Eisenhauer EA, Therasse P, Bogaerts J, et al. New response evaluation criteria in solid tumours: Revised RECIST guideline (version 1.1). *Eur J Cancer.* 2009;45(2):228–247. doi: 10.1016/j.ejca.2008.10.026

57. Acar E, Özdoğan Ö, Aksu A, et al. The use of molecular volumetric parameters for the evaluation of Lu-177 PSMA I&T therapy response and survival. *Ann Nucl Med.* 2019;33(9):681–688. doi: 10.1007/s12149-019-01376-3

58. Maffey-Steffan J, Scarpa L, Svirydenka A, et al. The ^{68}Ga/^{177}Lu-theragnostic concept in PSMA-targeting of metastatic castration-resistant prostate cancer: impact of post-therapeutic whole-body scintigraphy in the follow-up. *Eur J Nucl Med Mol Imaging.* 2020;47(3):695–712. doi: 10.1007/s00259-019-04583-2

59. O J, Lodge M, Wahl R. Practical PERCIST: A Simplified Guide to PET Response Criteria in Solid Tumors 1.0. *Radiology.* 2016;280(2):576–584. doi: 10.1148/radiol.2016142043

60. Schmuck S, von Klot CA, Henkenberens C, et al. Initial Experience with Volumetric 68 Ga-PSMA I&T PET/CT for Assessment of Whole-Body Tumor Burden as a Quantitative Imaging Biomarker in Patients with Prostate Cancer. *J Nucl Med.* 2017;58(12):1962–1968. doi: 10.2967/jnumed.117.193581

61. Tanaka K, Norikane T, Mitamura K, et al. Quantitative [^{99m}Tc]Tc-MDP SPECT/CT correlated with [18F]NaF PET/CT for bone metastases in patients with prostate cancer. *EJNMMI Phys.* 2022;9(1):83. doi: 10.1186/s40658-022-00513-8

62. Vlachostergios PJ, Niaz MJ, Sun M, et al. Prostate-Specific Membrane Antigen Uptake and Survival in Metastatic Castration-Resistant Prostate Cancer. *Front Oncol.* 2021;11:630589. doi: 10.3389/fonc.2021.630589

63. Beyersdorff D, Rahbar K, Essler M, et al. Interdisziplinärer Expertenkonsensus zu Innovationen der bildgebenden Diagnostik und radionuklidbasierten Therapien des fortgeschrittenen

Prostatakarzinoms. *Urologe A.* 2021;60:1579–1585. doi: 10.1007/s00120-021-01598-2

64. Gafit A, Rauscher I, Weber M, et al. Novel Framework for Treatment Response Evaluation Using PSMA PET/CT in Patients with Metastatic Castration-Resistant Prostate Cancer (RECIP 1.0): An International Multicenter Study. *J Nucl Med.* 2022;63(11):1651–1658. doi: 10.2967/jnumed.121.263072

65. Isaac A, Dalili D, Dalili D, et al. State-of-the-art imaging for diagnosis of metastatic bone disease. *Radiologe.* 2020;60(1):1–16. doi: 10.1007/s00117-020-00666-6

ОБ АВТОРАХ

*** Карпова Анастасия Анатольевна;**
адрес: Россия, 115682, Москва, Ореховый бульвар, д. 28;
ORCID: 0000-0002-0251-254X;
eLibrary SPIN: 9993-5553;
e-mail: karpovaaadoc@yandex.ru

Сергеев Николай Иванович, д-р мед. наук;
ORCID: 0000-0003-4147-1928;
eLibrary SPIN: 2408-6502;
e-mail: sergeevnickolay@yandex.ru

Борисова Ольга Анатольевна, канд. мед. наук;
ORCID: 0009-0003-7809-0130;
eLibrary SPIN: 2416-1885;
e-mail: Mihanikborisov@gmail.com

Никитин Павел Алексеевич, канд. мед. наук;
ORCID: 0000-0003-1809-6330;
eLibrary SPIN: 6257-2399;
e-mail: paul2003@mail.ru

Фомин Дмитрий Кириллович, д-р мед. наук, профессор РАН;
ORCID: 0000-0002-7316-3519;
eLibrary SPIN: 4593-1292;
e-mail: dkfomin@yandex.ru

Солодкий Владимир Алексеевич, д-р мед. наук, профессор, академик РАН;
ORCID: 0000-0002-1641-6452;
eLibrary SPIN: 9556-6556;
e-mail: director@rncrr.ru

AUTHORS' INFO

*** Anastasia A. Karpova,** MD;
address: 28 Orekchovy blvd., 115682, Moscow, Russia;
ORCID: 0000-0002-0251-254X;
eLibrary SPIN: 9993-5553;
e-mail: karpovaaadoc@yandex.ru

Nikolay I. Sergeev, MD, Dr. Sci. (Medicine);
ORCID: 0000-0003-4147-1928;
eLibrary SPIN: 2408-6502;
e-mail: sergeevnickolay@yandex.ru

Olga A. Borisova, MD, Cand. Sci. (Medicine);
ORCID: 0009-0003-7809-0130;
eLibrary SPIN: 2416-1885;
e-mail: Mihanikborisov@gmail.com

Pavel A. Nikitin, MD, Cand. Sci. (Medicine);
ORCID: 0000-0003-1809-6330;
eLibrary SPIN: 6257-2399;
e-mail: paul2003@mail.ru

Dmitriy K. Fomin, MD, Dr. Sci. (Medicine), Professor of the Russian Academy of Sciences;
ORCID: 0000-0002-7316-3519;
eLibrary SPIN: 4593-1292;
e-mail: dkfomin@yandex.ru

Vladimir A. Solodkiy, MD, Dr. Sci. (Medicine), Professor, Academician of the Russian Academy of Sciences;
ORCID: 0000-0002-1641-6452;
eLibrary SPIN: 9556-6556;
e-mail: director@rncrr.ru

* Автор, ответственный за переписку / Corresponding author

DOI: https://doi.org/10.17816/DD629721

Ультразвуковое исследование в программах экстракорпорального оплодотворения

Е.В. Киракосян

Городская клиническая больница № 31 имени академика Г.М. Савельевой, Москва, Россия

АННОТАЦИЯ

В настоящее время всё больше внимания уделяют ценности ультразвукового исследования как неотъемлемой части программ экстракорпорального оплодотворения, чем обусловлена актуальность темы данного обзора. В представленном обзоре научной литературы, основанном на самых значимых исследованиях последних лет, сделана попытка ответить на дискуссионный вопрос о выборе ведущего метода оценки овариального резерва и прогнозирования результатов программ экстракорпорального оплодотворения. В работе проведён анализ преимуществ и недостатков методов двухмерного и трёхмерного трансвагинального ультразвукового исследования при подсчёте количества фолликулов яичников. Приведены ультразвуковые характеристики эндометрия и показатели кровотока в маточных артериях, являющиеся возможными предикторами результатов программ экстракорпорального оплодотворения. Представлены современные возможности трансабдоминальной аспирации ооцитов в программах экстракорпорального оплодотворения. В результате анализа данных литературы сделан вывод о высокой информативности ультразвукового исследования в программах экстракорпорального оплодотворения.

Ключевые слова: овариальный резерв; количество фолликулов яичников; трансвагинальное ультразвуковое исследование; экстракорпоральное оплодотворение; вспомогательные репродуктивные технологии.

Как цитировать:
Киракосян Е.В. Ультразвуковое исследование в программах экстракорпорального оплодотворения // Digital Diagnostics. 2024. Т. 5, № 4. С. 870–881. DOI: https://doi.org/10.17816/DD629721

Рукопись получена: 31.03.2024 **Рукопись одобрена:** 04.07.2024 **Опубликована online:** 05.11.2024

ЭКО • ВЕКТОР

Статья доступна по лицензии CC BY-NC-ND 4.0 International
© Эко-Вектор, 2024

DOI: https://doi.org/10.17816/DD629721

Ultrasound in *in vitro* fertilization programs

Evgeniya V. Kirakosyan

City Clinical Hospital № 31, Moscow, Russia

ABSTRACT

Currently, increasing attention is being paid to the value of ultrasound as an integral part of *in vitro* fertilization programs, which determines the relevance of the topic of this review. This review analyzes the main studies published in recent years and attempts to identify the leading method for assessing ovarian reserve and predicting in vitro fertilization outcome, which remains controversial. The paper evaluates advantages and limitations of two-dimensional and three-dimensional transvaginal ultrasound methods for counting ovarian follicles. Ultrasound characteristics of the endometrium and blood flow parameters in the uterine arteries are presented as possible predictors of the outcome of in vitro fertilization programs. The current options for transabdominal oocyte aspiration for in vitro fertilization programs are presented. The analysis of literature data concluded the high informational value of ultrasound for in vitro fertilization programs.

Keywords: ovarian reserve; number of ovarian follicles; transvaginal ultrasound; in vitro fertilization; assisted reproductive technologies.

To cite this article:
Kirakosyan EV. Ultrasound in *in vitro* fertilization programs. *Digital Diagnostics.* 2024;5(4):870–881. DOI: https://doi.org/10.17816/DD629721

Received: 31.03.2024 **Accepted:** 04.07.2024 **Published online:** 05.11.2024

ECO•VECTOR

Article can be used under the CC BY-NC-ND 4.0 International License
© Eco-Vector, 2024

DOI: https://doi.org/10.17816/DD629721

体外受精项目中的超声检查

Evgeniya V. Kirakosyan

City Clinical Hospital № 31, Moscow, Russia

摘要

目前，超声检查作为体外受精项目不可分割的部分，其价值越来越受到人们的关注，这正是本综述主题的现实意义。在这篇科学文献综述中，以近年来最重要的研究为基础，试图回答一个有争议的问题，那就是如何选择主要的方法来评估卵巢储备和预测体外受精计划的结果。本文对二维和三维经阴道超声检查在计算卵泡数量时的优缺点进行了分析。列出了子宫内膜的超声特征和子宫动脉血流指标，它们是体外受精计划结果的可能预测因素。介绍了在体外受精项目中经腹卵母细胞抽吸的现代可能性。通过对文献数据的分析，可以做出如下结论，超声在体外受精项目中可提供的信息量巨大。

关键词：卵巢储备；卵泡数量；经阴道超声波检查；体外受精；辅助生殖技术。

引用本文：
Kirakosyan EV. 体外受精项目中的超声检查. *Digital Diagnostics*. 2024;5(4):870–881. DOI: https://doi.org/10.17816/DD629721

收到：31.03.2024 **接受：**04.07.2024 **发布日期：**05.11.2024

ECO•VECTOR

Article can be used under the CC BY-NC-ND 4.0 International License
© Eco-Vector, 2024

МАРКЁР ОВАРИАЛЬНОГО РЕЗЕРВА: КОЛИЧЕСТВО ФОЛЛИКУЛОВ ЯИЧНИКОВ ИЛИ КОНЦЕНТРАЦИЯ АНТИМЮЛЛЕРОВА ГОРМОНА?

При проведении программ экстракорпорального оплодотворения (ЭКО) исключительно важны оценка овариального резерва, индивидуальный подбор протокола овариальной стимуляции и прогнозирование ответа на неё. От этого во многом зависят получение зрелых ооцитов, аспирация достаточного их количества, получение эмбрионов хорошего качества и наступление клинической беременности [1]. Фолликулярный аппарат (фолликулы разной степени зрелости в корковом веществе яичника) является ультразвуковым маркёром овариального резерва яичников [2]. Международным консенсусом 2018 года изложена методика подсчёта количества фолликулов яичников (КФЯ) при трансвагинальном ультразвуковом исследовании (ТВУЗИ) [3]. Во время процедуры пациентка находится в литотомическом положении, мочевой пузырь опорожнён, исследование яичников проводят следующим образом:

- каждый яичник сканируют в продольной и корональной плоскостях для определения плоскости лучшей визуализации;
- яичник центрируют так, чтобы по наибольшей оси он занимал не меньше 50% экрана ультразвукового аппарата;
- качество изображения оптимизируют с помощью функционала ультразвукового аппарата для достижения максимального контраста между фолликулярной жидкостью и стромой яичника;
- измерения проводят по внутреннему диаметру анэхогенной области всех фолликулярных структур от верхнего до нижнего полюса яичника (у круглых фолликулов измеряют диаметр, у овальных — большую и малую оси с последующим расчётом среднего арифметического полученных значений);
- проводят подсчёт фолликулярных структур диаметром 2–10 мм, фолликулы диаметром <2 и >10 мм не учитывают;
- устанавливают наличие или отсутствие доминантного фолликула, кист, опухолей яичника;
- в случае сомнений исследование проводят повторно в другой плоскости сканирования;
- количество учтённых фолликулов в обоих яичниках суммируют [3].

В клинической практике часто встречается несоответствие между КФЯ и концентрацией антимюллерова гормона (АМГ) в крови. В клинике Пекинского университета в 2019 году проведено исследование с участием 1121 женщины, страдающей бесплодием и включённой в программы ЭКО. Показатели КФЯ и АМГ определяли на 2–3 день менструального цикла. ТВУЗИ проводили с помощью аппарата Aloka™ SSD-1000 (Hitachi Aloka Medical, Япония) с вагинальным датчиком 5 МГц. По результатам обследования пациенток разделили на четыре группы: группа A (611 женщин) — нормальные значения КФЯ и АМГ (КФЯ ⩾7 и АМГ ⩾1,1 нг/мл), группа B (85 женщин) — нормальное значение КФЯ и низкое значение АМГ (КФЯ ⩾7 и АМГ <1,1 нг/мл), группа C (118 женщин) — низкое значение КФЯ и нормальное значение АМГ (КФЯ <7 и АМГ ⩾1,1 нг/мл), группа D (307 женщин) — низкие значения КФЯ и АМГ (КФЯ <7 и АМГ <1,1 нг/мл). Таким образом, у 203 женщин (18,11%) установили несоответствие между КФЯ и концентрацией АМГ (группы B и C), при этом в группе B количество аспирированных ооцитов и эмбрионов хорошего качества, а также частота наступления клинической беременности статистически значимо превышали соответствующие показатели в группе C, в то время как частота сниженного ответа на овариальную стимуляцию была достоверно меньше [4]. Данное исследование показало, что в клинической практике для каждой пятой пациентки в программах ЭКО характерно несоответствие между КФЯ и концентрацией АМГ, при этом КФЯ является предпочтительным маркёром для оценки овариального резерва, а также прогнозирования ответа на овариальную стимуляцию и результата программы ЭКО.

С целью сравнения информативности маркёров овариального резерва проведено многоцентровое ретроспективное исследование на основе данных 89 002 пациенток и 327 059 циклов ЭКО, полученных из пяти репродуктивных центров Китая. В качестве маркёров овариального резерва оценивали КФЯ, концентрацию АМГ, концентрацию фолликулостимулирующего гормона (ФСГ) и возраст пациентки. Показатели АМГ и КФЯ продемонстрировали высокую информативность по отдельности (AUC[1] 0,862 и 0,842, соответственно), однако наиболее информативным оказалось сочетание показателей АМГ, КФЯ, ФСГ и возраста (AUC 0,873). Авторы отмечают, что изолированная оценка концентрации АМГ возможна при его определении в лаборатории автоматизированным электрохемилюминесцентным методом. Авторы также считают целесообразным оценивать КФЯ в сочетании с возрастом пациентки (AUC 0,846) [5].

В другом исследовании проведён анализ данных 15 283 пациенток и 25 854 программ овариальной стимуляции из 12 центров вспомогательных репродуктивных технологий (ВРТ) Франции. У пациенток в возрасте 25 лет среднее значение КФЯ составило 16,3 (95% ДИ[2] 14,5–18,4) с линейным уменьшением на 3,9% в год (p <0,001), средняя

[1] AUC ROC — area under the curve ROC (площадь под ROC-кривой: показатель чувствительности и специфичности, характеризующий валидность диагностических тестов).

[2] Доверительный интервал.

концентрация АМГ — 3,9 нг/мл (95% ДИ 3,6–4,2 нг/мл) со снижением на 5% в год. Авторы выявили низкую конкордантность между концентрацией АМГ и КФЯ: у половины пациенток с низким содержанием АМГ наблюдали нормальное значение КФЯ. Авторы выделяют две причины, ограничивающие оценку концентрации АМГ: отсутствие международной стандартизации автоматизированного лабораторного анализа (который показывает концентрацию АМГ на 16–20% меньше по сравнению с ручным анализом) и высокая стоимость исследования (во Франции концентрацию АМГ определяют один раз в год, тогда как ТВУЗИ с определением КФЯ является частью всех программ ВРТ) [6].

В систематическом обзоре 2023 года с метаанализом на основе 42 исследований, включавших 7190 пациенток, выявлено, что показатель КФЯ и концентрация АМГ обладают хорошей предсказательной способностью для прогнозирования высокого и низкого ответов на овариальную стимуляцию. При этом авторы работы отмечают, что показатель КФЯ несколько превосходит концентрацию АМГ в прогнозировании низкого ответа на овариальную стимуляцию [7].

Таким образом, на сегодняшний день нет однозначного ответа на вопрос, какой из маркёров — КФЯ или концентрация АМГ — является ведущим для оценки овариального резерва. Большинство исследователей склоняются к мнению, что показатель КФЯ не уступает концентрации АМГ по информативности, при этом в ряде случаев имеет преимущество за счёт большей технической и экономической доступности.

КОЛИЧЕСТВО ФОЛЛИКУЛОВ ЯИЧНИКОВ ЗАВИСИТ ОТ ДНЯ МЕНСТРУАЛЬНОГО ЦИКЛА?

Истинный овариальный резерв определяется пулом примордиальных фолликулов в яичниках. В настоящее время не существует диагностических методов для определения точного количества примордиальных фолликулов в яичниках, поэтому используют непрямую (ориентировочную) оценку овариального резерва на основании возраста женщины, КФЯ и концентрации АМГ в сыворотке крови. Концентрацию АМГ можно определять в любой день менструального цикла [8]. Показатель КФЯ в последнее десятилетие рекомендуют определять в ранней фолликулярной фазе менструального цикла, вероятно, с целью стандартизации диагностики, однако такое временно́е ограничение для проведения ТВУЗИ неудобно для пациенток и врачей [9].

В 2022 году опубликовано исследование, включавшее 410 женщин от 20 до 42 лет с регулярным менструальным циклом, которые прошли одну программу ЭКО. Подсчёт КФЯ проводили дважды методом ТВУЗИ с помощью аппаратов Voluson™ S8, E8 или E10 (GE Healthcare, США) с высокочастотным 3D вагинальным датчиком (>7 МГц). В каждом яичнике подсчитывали все фолликулы диаметром от 2 до 10 мм, сумма которых составляла КФЯ. Первый подсчёт КФЯ проводили при первичном обращении пациентки в случайный день менструального цикла: в раннюю фолликулярную фазу (1–6-й дни менструального цикла, 150 женщин, 36,8%), в середину фолликулярной фазы (7–12-й дни менструального цикла, 177 женщин, 43,2%) или в лютеиновую фазу (13-й день менструального цикла и позже, 83 женщин, 20%). Второй подсчёт КФЯ проводили в день начала овариальной стимуляции. Концентрацию АМГ определяли в ранней фолликулярной фазе. Выявили, что показатель КФЯ в случайный день менструального цикла имел положительную корреляцию с концентрацией АМГ (r=0,69, p <0,001), показателем КФЯ в день начала овариальной стимуляции (r=0,75, p <0,001) и количеством аспирированных ооцитов (r=0,49, p <0,001) [9]. Таким образом, показатель КФЯ имеет высокую информативность для оценки овариального резерва и прогностическую значимость в качестве маркёра ответа на овариальную стимуляцию независимо от дня менструального цикла.

В ретроспективном исследовании 3117 женщин, страдавших бесплодием, показано, что КФЯ является прогностическим маркёром сниженного ответа на овариальную стимуляцию (количество аспирированных ооцитов меньше четырёх) независимо от дня менструального цикла [10]. Анализ данных 72 женщин со злокачественными новообразованиями, которым проводили ЭКО с целью сохранения репродуктивного материала, показал, что подсчёт КФЯ в любой день менструального цикла является ценным инструментом для прогнозирования количества зрелых ооцитов [11]. Важно отметить, что возможность определения КФЯ в любой день менструального цикла позволит избежать неудобств как для врача, так и для пациентки во время менструации, а также уменьшит логистическую нагрузку на пациенток и врачей путём снижения количества повторных обследований. ТВУЗИ с подсчётом КФЯ в средней или поздней фолликулярной фазе даст врачам достоверную информацию не только об овариальном резерве, но и о структуре яичников и матки в рамках одного обследования [9].

ДВУХМЕРНОЕ ИЛИ ТРЁХМЕРНОЕ ТРАНСВАГИНАЛЬНОЕ УЛЬТРАЗВУКОВОЕ ИССЛЕДОВАНИЕ ДЛЯ ПОДСЧЁТА КОЛИЧЕСТВА ФОЛЛИКУЛОВ ЯИЧНИКОВ И ПРОГНОЗИРОВАНИЯ КОЛИЧЕСТВА ЗРЕЛЫХ ООЦИТОВ?

В последнее время достижения в области ультразвуковых технологий привели к улучшению разрешения и качества изображений. В области ВРТ на смену абдоминальным датчикам пришли высокочастотные

вагинальные датчики, что значительно повысило качество визуализации внутренних женских половых органов — матки и яичников. Двухмерное (2D) ТВУЗИ является признанным методом обследования в репродуктивной медицине. Недавно появилось трёхмерное (3D) ТВУЗИ, преимущества и недостатки которого активно изучают в современных исследованиях. Оценка яичников с помощью ТВУЗИ во многом зависит от качества ультразвукового аппарата. При проведении 2D ТВУЗИ большое значение также имеет мастерство оператора в идентификации фолликулов и измерении их размеров, тогда как при 3D ТВУЗИ достаточно одного чёткого изображения каждого яичника для автоматического определения объёма яичников, измерения диаметра фолликулов и подсчёта КФЯ [12, 13]. Визуализация объекта в косой корональной плоскости при 3D ТВУЗИ позволяет точно измерять его объём, повышая объективность и воспроизводимость результатов исследования. Это особенно важно для объектов неправильной формы, таких как фолликулы в процессе овариальной стимуляции [14]. Возможность сохранения и последующей подробной оценки полученных данных, в частности анализа изображений в любой ориентации, позволяет устранить диагностические неопределённости при подготовке к лечению. Стоит отметить, что в проспективном исследовании 89 женщин, проходивших программу ЭКО, не обнаружено значимых различий в количестве и размерах фолликулов, определяемых вручную и с помощью программного обеспечения 3D ТВУЗИ. Однако при сравнении общего времени исследования показано, что 3D ТВУЗИ статистически значимо быстрее, чем 2D ТВУЗИ (1 мин против 2 мин, p <0,01), несмотря на необходимость дополнительного времени автономной работы оператора при 3D ТВУЗИ. Также показано, что воспроизводимость данных 3D ТВУЗИ статистически значимо выше по сравнению с 2D ТВУЗИ, то есть 3D ТВУЗИ позволяет снизить вариабельность результатов, зависящую от оператора [15].

В ещё одном исследовании участвовали 50 женщин от 18 до 37 лет, находившихся в программах ЭКО. Обследования проводили методами 2D и 3D ТВУЗИ с использованием аппарата Voluson™ S8 с вагинальным датчиком RIC5-9-RS 5–10 МГц (GE Healthcare, США). ТВУЗИ выполняли два оператора с интервалом 1 ч для оценки вариабельности результатов. 2D ТВУЗИ проводили по стандартной методике. После 2D ТВУЗИ каждая пациентка проходила 3D ТВУЗИ по следующей методике:

- выявление максимального диаметра яичника;
- стабилизация изображения;
- осмотр всего яичника в 3D;
- измерение объёма яичника с помощью программного обеспечения Virtual Organ Computer-Aided Analysis (VOCAL™, GE Healthcare) с шагом поворота 30° в корональной и продольной плоскостях, и других изображений (поперечных и корональных), полученных с использованием реконструированных данных;
- определение области интереса с помощью компьютеризированного механического режима медленного сканирования и сохранение трёхмерных данных.

Обнаружение заполненных жидкостью областей (фолликулов), определение их количества и диаметра осуществляли с использованием программы автоматического расчёта объёма SonoAVC™ (GE Medical Systems, Австрия). Время каждой процедуры 2D и 3D ТВУЗИ фиксировали с точностью до секунды. Результаты показали, что среднее время автоматического определения КФЯ и объёма яичников при 3D ТВУЗИ статистически значимо меньше по сравнению с 2D ТВУЗИ, при сопоставимой информативности 2D и 3D ТВУЗИ [16].

Оценка созревания фолликулов и момент аспирации ооцитов имеют решающее значение для получения зрелых ооцитов без осложнений [17]. Ранее в исследованиях установлено, что введение триггера финального созревания фолликулов следует проводить при достижении доминантным фолликулом диаметра 16–22 мм по данным 2D ТВУЗИ [18]. В одной из последних работ показано, что аспирация фолликулов диаметром 19–24,5 мм ассоциирована с получением бластоцист хорошего качества [19]. Традиционным маркёром для прогнозирования количества зрелых ооцитов в настоящее время остаётся количество фолликулов со средним диаметром ⩾10 мм, измеренное вручную при 2D ТВУЗИ. Однако в исследованиях отмечают различия между этим показателем и количеством зрелых ооцитов [20]. В исследовании, включавшем 515 женщин в программах ЭКО, в день введения триггера финального созревания фолликулов проводили 3D ТВУЗИ с определением объёма доминантного фолликула в качестве маркёра для прогнозирования количества зрелых ооцитов с использованием искусственного интеллекта. В результате определили пороговое значение объёма доминантного фолликула — 0,5 см^3, причем информативность нового маркёра статистически значимо превышала таковую традиционного (p <0,001) [21].

Таким образом, 2D и 3D ТВУЗИ сопоставимы по информативности при подсчёте КФЯ для оценки овариального резерва. При этом 3D ТВУЗИ позволяет автоматизированно определять КФЯ и объём яичников с высокой точностью и эффективностью, а возможность определения объёма фолликулов даёт возможность прогнозировать количество зрелых ооцитов. Ещё одним преимуществом 3D перед 2D ТВУЗИ является сокращение времени исследования. Использование 3D ТВУЗИ в клиниках ВРТ, работающих с большой нагрузкой, позволит экономить время на обследование и благодаря этому увеличивать количество программ ЭКО. Использование 2D ТВУЗИ возможно в клиниках ЭКО с меньшим потоком пациентов и/или на территориях с низким уровнем дохода и обеспечения здравоохранения [16].

УЛЬТРАЗВУКОВАЯ ОЦЕНКА ЭНДОМЕТРИЯ ДЛЯ ПРОГНОЗИРОВАНИЯ НАСТУПЛЕНИЯ КЛИНИЧЕСКОЙ БЕРЕМЕННОСТИ

ТВУЗИ широко используют в программах ЭКО для оценки состояния эндометрия как неинвазивную, высоковоспроизводимую и доступную методику [22]. В систематическом обзоре 2014 года с метаанализом на основе 22 исследований, включавших 10 724 пациентки, выявлено, что толщина эндометрия по данным ТВУЗИ не имеет существенного значения для прогнозирования исходов программы ЭКО. Авторами отмечено, что при толщине эндометрия менее 7 мм вероятность наступления беременности значительно снижается, однако такой «тонкий» эндометрий представляет собой редкое явление. Примечательно, что ни в одной из включённых в анализ работ не изучали гистологическую структуру эндометрия у пациенток с «тонким» эндометрием для установления возможных патофизиологических механизмов, лежащих в основе данного состояния [23].

В исследовании, проведённом в Китае в 2016 году, оценивали показатели 3D ТВУЗИ в качестве возможных маркёров для прогнозирования имплантации и наступления беременности в программах ЭКО. Исследование включало 435 пациенток, находившихся в программе ЭКО впервые. Овариальную стимуляцию проводили по длинному протоколу. При этом в день инъекции хорионического гонадотропина человека пациенткам проводили 3D ТВУЗИ с определением толщины, структуры и объёма эндометрия, а также показателей гемодинамики в эндометрии: пиковой систолической скорости (PSV), конечной диастолической скорости (EDV), индекса пульсации (PI) и индекса резистентности (RI) спиральных артерий эндометрия, систоло-диастолического отношения (S/D), индекса васкуляризации (VI), индекса потока (FI) и васкуляризационно-потокового индекса (VFI) эндометрия и субэндометриальной области. Во всех случаях было получено 2 и более эмбрионов хорошего качества, которых переносили на 3-й день культивирования. В результате у 253 пациенток (58,2%) наступила клиническая беременность, у 49 (11,3%) — произошёл выкидыш, у 133 (30,5%) — беременность не наступила. У пациенток всех трёх групп не выявили статистически значимых различий в толщине, объёме и структуре эндометрия, а также в показателях PI, RI, S/D, VI, FI и VFI эндометрия и субэндометрия. Среди пациенток с относительно небольшой толщиной эндометрия (8,5 мм и меньше, 10%) наблюдали как забеременевших, так и не достигших беременности, причём объём и структура эндометрия, как и показатели PI, RI, S/D, VI, FI,VFI эндометрия и субэндометрия, были также сопоставимы у этих женщин [24].

Недавно проведён метаанализ на основе 14 исследований, включавших 4842 женщины сопоставимого возраста, проходившие программу ЭКО. В отличие от предыдущего исследования, результаты этого метаанализа показали, что в группе забеременевших женщин толщина и объём эндометрия, а также показатели VI, FI и VFI маточной артерии статистически значимо превышали соответствующие показатели в группе женщин, не достигших беременности. Напротив, значение S/D в маточной артерии у забеременевших было меньше. Показатели RI и PI статистически значимо не различались в группах сравнения. Авторы сделали вывод, что рецептивность эндометрия является одним из важных факторов, влияющих на имплантацию эмбриона, и измерение толщины и объёма эндометрия в сочетании с S/D, VI, FI и VFI маточной артерии с помощью ТВУЗИ может прогнозировать результаты программ ЭКО [25].

Таким образом, в настоящее время вопрос ультразвуковой оценки характеристик эндометрия и маточного кровотока с целью прогнозирования наступления клинической беременности в программах ЭКО остаётся дискуссионным.

ТРАНСАБДОМИНАЛЬНАЯ АСПИРАЦИЯ ООЦИТОВ В ПРОГРАММАХ ЭКСТРАКОРПОРАЛЬНОГО ОПЛОДОТВОРЕНИЯ

Трансвагинальный доступ предпочтителен для аспирации ооцитов из-за меньших длительности и инвазивности по сравнению с трансабдоминальным доступом [26]. Так, в 2015 году в США проведено сравнительное исследование, включавшее 278 пациенток, которым проводили трансвагинальную аспирацию ооцитов, и 95 пациенток, которым проводили трансабдоминальную аспирацию ооцитов (из них 15 пациенткам проводили только трансабдоминальную аспирацию ооцитов и 80 — трансабдоминальную в сочетании с трансвагинальной). Средний возраст пациенток составил 37,60±5,15 лет. Средняя длительность манипуляции при трансвагинальном доступе составила 20,2 мин, при трансабдоминальном — 28,2 мин, так как в большинстве случаев трансабдоминальную аспирацию ооцитов проводили после попытки трансвагинальной аспирации ооцитов. Наложение швов на влагалище с целью гемостаза в группе трансвагинальной аспирации ооцитов потребовалось двум пациенткам, в группе трансабдоминальной аспирации — одной пациентке. В обеих группах не наблюдали случаев госпитализаций и инфекций, требующих назначения антибиотикотерапии. После трансабдоминальной аспирации ооцитов лёгкую боль испытывали 39,4% пациенток, боль от умеренной до сильной — 51,1% пациенток, в то время как трансвагинальная аспирация ооцитов вызвала лёгкую боль у 20,4% пациенток и более интенсивную — у 42,5% пациенток.

Статистически значимых различий в частоте осложнений и частоте наступления беременности между исследуемыми группами не выявили. Авторы исследования разработали систему оценки необходимости трансабдоминальной аспирации ооцитов с присвоением баллов в следующих ситуациях: затруднённая визуализация яичников при ТВУЗИ (4 балла), операции на органах малого таза в анамнезе (3 балла), индекс массы тела 30 кг/м^2 и больше (2 балла). При сумме баллов 4 и больше чувствительность балльной системы составила 75%, специфичность — 80%, прогностическая ценность положительного результата — 57%, прогностическая ценность отрицательного результата — 90%. В описанном исследовании лишь 57% пациенток с суммой баллов больше четырёх нуждались в проведении трансабдоминальной аспирации ооцитов после трансвагинальной, поэтому положительная балльная оценка указывает на повышение риска необходимости трансабдоминальной аспирации ооцитов, но не является абсолютным показанием для этого. Авторы сделали вывод, что трансабдоминальная аспирация ооцитов является хорошим дополнением к трансвагинальной, что позволяет получать большее количество ооцитов в определённых ситуациях, оцененных с помощью балльной системы [27].

Исследование 2020 года включало 64 женщины, которым провели трансабдоминальную аспирацию ооцитов по следующим показаниям: сохранение репродуктивного материала у девственниц со сниженным овариальным резервом, злокачественные и доброкачественные новообразования, транспозиция придатков вследствие операций на кишечнике, синдром Майера–Рокитанского–Кюстера–Хаузера. Во всех случаях процедуру проводили с помощью двухпросветной аспирационной иглы 17 калибра (Cook Medical, США) и аспирационного насоса с давлением 150–180 мм рт. ст. (Labotec, Германия) под контролем УЗИ на аппарате Logiq™ P5 (GE Healthcare, США) с использованием вагинального ультразвукового датчика 4–8 МГц (Shimadzu, Япония). Авторы обосновали выбор вагинального ультразвукового датчика наличием у него заострённого кончика с меньшей площадью поверхности, по сравнению с абдоминальным ультразвуковым датчиком, что позволило врачу оказывать целенаправленное точечное давление на интересующую область во время аспирации ооцитов. Вагинальный ультразвуковой датчик помещали в проекции яичника, для обеспечения близости яичников к вагинальному ультразвуковому датчику все пациентки перед манипуляцией опорожняли мочевой пузырь. В результате среднее КФЯ составило 6,14±1,30, общее количество аспирированных ооцитов — 315, среднее количество аспирированных ооцитов в расчете на одну женщину — 4,92±1,70. Средняя длительность манипуляции составила 12,4±1,2 мин, что было сопоставимо с таковой при трансвагинальном доступе. Количество зрелых ооцитов составило 272, процент зрелых ооцитов — 86,3%, что является хорошим показателем. В общей сложности у четырёх женщин было криоконсервировано 14 эмбрионов, перенос одной бластоцисты привёл к живорождению [28].

В 2023 году теми же авторами опубликована работа по трансабдоминальной аспирации ооцитов с использованием вагинального ультразвукового датчика согласно вышеописанной методике для сохранения репродуктивного материала у 116 девственниц со сниженным овариальным резервом (80,1%) и злокачественными или доброкачественными новообразованиями (19,9%). Группу сравнения составили 33 женщины с сопоставимыми возрастом, клиническими характеристиками, гормональными показателями и овариальным резервом, которым проводили трансвагинальную аспирацию ооцитов с целью сохранения репродуктивного материала по аналогичным показаниям (84,8% и 15,2%, соответственно). В результате не выявили статистически значимых различий между исследуемыми группами по среднему количеству дней овариальной стимуляции (8,05±1,91 и 8,35±1,72 дней, соответственно), средней суммарной дозе гонадотропинов в одной программе овариальной стимуляции (1507,9±475,3 и 1571,74±404,60 международных единиц, соответственно), средней длительности манипуляции (12,4±1,2 и 13,4±1,6 мин, соответственно), среднему КФЯ (4,62±4,54 и 5,44±4,52, соответственно), среднему количеству аспирированных ооцитов (4,44±4,14 и 5,33±4,52, соответственно), среднему количеству криоконсервированных зрелых ооцитов (4,01±3,67 и 4,53±4,13, соответственно), проценту зрелых ооцитов (78±24% и 82±26%, соответственно) и проценту выхода фолликулов (86±63% и 84±19%, соответственно). В исследуемой группе у двух пациенток произошло повреждение поверхностной надчревной артерии, которое купировалось самостоятельно [29].

В 2006 году в Израиле описан клинический случай трансабдоминальной аспирации ооцитов из расположенных высоко в подрёберной области яичников у пациентки 29 лет с синдромом Майера–Рокитанского–Кюстера–Хаузера. Процедуру проводили под контролем абдоминального ультразвукового датчика 3–5 МГц (Philips Medical Systems, США). Пункцию осуществляли однократно с каждой стороны с помощью двухпросветной аспирационной иглы 17 калибра, аспирировали все доступные фолликулы по кратчайшей линии от поверхности передней брюшной стенки до яичников, одновременно визуализировали единственную правую почку, жёлчный пузырь, кишечник, печень и селезёнку. Всего провели 4 программы ЭКО, аспирировали 19 ооцитов, получили 13 зигот, перенесли суррогатной матери 11 эмбрионов, однако беременность не наступила [30].

В 2011 году в США проведено сравнительное ретроспективное исследование, включавшее 69 пациенток, которым проводили трансвагинальную аспирацию ооцитов, и 69 пациенток, которым проводили трансабдоминальную аспирацию ооцитов (из них 57 пациенткам проводили только трансабдоминальную аспирацию ооцитов и 12 — трансабдоминальную в сочетании с трансвагинальной). Трансабдоминальнаую аспирацию ооцитов проводили

при недоступности одного или обоих яичников для трансвагинальной аспирации (в случаях аденомиоза, миомы матки, ожирения, аномалий развития женских половых органов, хирургической транспозиции яичников, спаечного процесса в полости малого таза). Процедуру осуществляли с помощью двухпросветной аспирационной иглы 17 калибра (Cook Medical, США) под контролем абдоминального ультразвукового датчика 1–4 МГц (система Acuson Sequoia™, Siemens Healthineers AG, Германия), установленного в проекции яичника. В результате у женщин в группе трансабдоминальной аспирации ооцитов (включая её сочетание с трансвагинальной аспирацией ооцитов) получили статистически значимо меньшее количество ооцитов по сравнению с группой трансвагинальной аспирации ооцитов (11,9±0,8 и 14,1±1,0, соответственно, p=0,008). При этом не выявили статистически значимых различий между исследуемыми группами по количеству зрелых ооцитов (9,2±0,9 и 7,3±0,9, соответственно, p=0,14), количеству повреждённых ооцитов (0,09±0,05 и 0,07±0,04, соответственно, p=0,94), частоте оплодотворения (63,4±3,1% и 67,1±2,7%, соответственно, p=0,35), количеству эмбрионов хорошего качества (6,4±0,6 и 7,7±0,7, соответственно, p=0,08) и частоте наступления беременности (27,5% и 36,2%, соответственно, p=0,36). Авторы сделали вывод, что трансабдоминальная аспирация ооцитов под ультразвуковым контролем безопасна и эффективна, являясь методом выбора при недоступности яичников для трансвагинальной аспирации ооцитов [31].

Описанные исследования свидетельствуют, что трансабдоминальная аспирация ооцитов под контролем УЗИ является допустимым, эффективным и безопасным методом получения ооцитов в программах ЭКО с целью сохранения репродуктивного материала у пациенток с недоступными для трансвагинальной аспирации ооцитов яичниками.

ЗАКЛЮЧЕНИЕ

Ультразвуковое исследование представляет неотъемлемую часть программ ЭКО и по информативности не уступает, а иногда превосходит другие методы диагностики. Оценка овариального резерва, прогнозирование ответа на овариальную стимуляцию и результатов программ ЭКО невозможны без учёта количества фолликулов яичников. При этом по данным некоторых исследований, подсчёт КФЯ можно проводить в любой день менструального цикла без снижения информативности исследования, что удобно и пациенткам, и врачам. Метод 3D ТВУЗИ обеспечивает автоматизированное определение КФЯ с высокой точностью и эффективностью за меньшее время, по сравнению с 2D ТВУЗИ. С помощью 3D ТВУЗИ с применением искусственного интеллекта для обработки данных определено пороговое значение объёма доминантного фолликула (0,5 см^3) как маркёра для прогнозирования количества зрелых ооцитов в программах ЭКО. Вопрос ультразвуковой оценки характеристик эндометрия и маточного кровотока с целью прогнозирования наступления клинической беременности в программах ЭКО остаётся дискуссионным. Однако, по данным литературы, измерение толщины и объёма эндометрия в сочетании с определением индекса васкуляризации, индекса потока, васкуляризационно-потокового индекса и систоло-диастолического отношения в маточной артерии при ТВУЗИ может помочь в прогнозировании результатов программ ЭКО. Трансабдоминальная аспирация ооцитов с использованием разных типов ультразвуковых датчиков является допустимым, эффективным и безопасным методом получения ооцитов в программах ЭКО у пациенток с недоступными для трансвагинальной аспирации ооцитов яичниками.

ДОПОЛНИТЕЛЬНАЯ ИНФОРМАЦИЯ

Источник финансирования. Автор заявляет об отсутствии внешнего финансирования при проведении поисково-аналитической работы.

Конфликт интересов. Автор декларирует отсутствие явных и потенциальных конфликтов интересов, связанных с публикацией настоящей статьи.

Вклад автора. Автор подтверждает соответствие своего авторства международным критериям ICMJE (автор внёс существенный вклад в разработку концепции, проведение работы и подготовку статьи, прочёл и одобрили финальную версию перед публикацией).

ADDITIONAL INFORMATION

Funding source. This article was not supported by any external sources of funding.

Competing interests. The author declares that she has no competing interests.

Author's contribution. The author made a substantial contribution to the conception of the work, acquisition, analysis, interpretation of data for the work, drafting and revising the work, final approval of the version to be published and agree to be accountable for all aspects of the work.

СПИСОК ЛИТЕРАТУРЫ

1. Li Y.W., Liang X.W., Fang J.H., Chen Z.Y. Application of ultrasound markers measured at different time points of COH cycle in the prediction of ovarian response for individualised ovulation induction // J Obstet Gynaecol. 2022. Vol. 42, N 5. P. 1467–1473. doi: 10.1080/01443615.2021.2004101

2. Озерская И.А. Руководство по ультразвуковой диагностике в акушерстве и гинекологии: учебно-методическое пособие. Москва: МЕДпресс-информ, 2021. EDN: RNUAOE doi: 10.24421/978-5-00030-860-8

3. Coelho Neto M.A., Ludwin A., Borrell A., et al. Counting ovarian antral follicles by ultrasound: a practical guide // Ultrasound Obstet Gynecol. 2018. Vol. 51, N 1. P. 10–20. doi: 10.1002/uog.18945

4. Zhang Y., Xu Y., Xue Q., et al. Discordance between antral follicle counts and anti-Müllerian hormone levels in women undergoing in vitro fertilization // Reprod Biol Endocrinol. 2019. Vol. 17, N 1. ID 51. doi: 10.1186/s12958-019-0497-4

5. Wang X., Jin L., Mao Y.D., et al. Evaluation of Ovarian Reserve Tests and Age in the Prediction of Poor Ovarian Response to Controlled Ovarian Stimulation-A Real-World Data Analysis of 89,002 Patients // Front Endocrinol (Lausanne). 2021. Vol. 12. ID 702061. doi: 10.3389/fendo.2021.702061

6. Arvis P., Rongières C., Pirrello O., Lehert P. Reliability of AMH and AFC measurements and their correlation: a large multicenter study // J Assist Reprod Genet. 2022. Vol. 39, N 5. P. 1045–1053. doi: 10.1007/s10815-022-02449-5

7. Liu Y., Pan Z., Wu Y., et al. Comparison of anti-Müllerian hormone and antral follicle count in the prediction of ovarian response: a systematic review and meta-analysis // J Ovarian Res. 2023. Vol. 16, N 1. ID 117. doi: 10.1186/s13048-023-01202-5

8. Jacobs M.H., Reuter L.M., Baker V.L., et al. A multicentre evaluation of the Elecsys anti-Müllerian hormone immunoassay for prediction of antral follicle count // Reprod Biomed Online. 2019. Vol. 38, N 5. P. 845–852. doi: 10.1016/j.rbmo.2018.12.041

9. Razafintsalama-Bourdet M., Bah M., Amand G., et al. Random antral follicle count performed on any day of the menstrual cycle has the same predictive value as AMH for good ovarian response in IVF cycles // J Gynecol Obstet Hum Reprod. 2022. Vol. 51, N 1. ID 102233. doi: 10.1016/j.jogoh.2021.102233

10. Rombauts L., Onwude J.L., Chew H.W., Vollenhoven B.J. The predictive value of antral follicle count remains unchanged across the menstrual cycle // Fertil Steril. 2011. Vol. 96, N 6. P. 1514–1518. doi: 10.1016/j.fertnstert.2011.09.005

11. Filippi F., Martinelli F., Paffoni A., et al. Fertility preservation in women with malignancies: the accuracy of antral follicle count collected randomly during the menstrual cycle in predicting the number of oocytes retrieved // J Assist Reprod Genet. 2019. Vol. 36, N 3. P. 569–578. doi: 10.1007/s10815-018-1377-0

12. Chen Q., Sun L., Huang J., et al. Three-dimensional transvaginal ultrasonography in the evaluation of diminished ovarian reserve and premature ovarian failure // Pak J Med Sci. 2023. Vol. 39, N 3. P. 747–751. doi: 10.12669/pjms.39.3.7372

13. Mathur P., Kakwani K., Diplav, et al. Deep Learning based Quantification of Ovary and Follicles using 3D Transvaginal Ultrasound in Assisted Reproduction // Annu Int Conf IEEE Eng Med Biol Soc. 2020. Vol. 2020. P. 2109–2112. doi: 10.1109/EMBC44109.2020.9176703

14. Srivastava D., Gupta S., Kudavelly S., et al. Unsupervised Deep Learning based Longitudinal Follicular Growth Tracking during IVF Cycle using 3D Transvaginal Ultrasound in Assisted Reproduction // Annu Int Conf IEEE Eng Med Biol Soc. 2021. Vol. 2021. P. 3209–3212. doi: 10.1109/EMBC46164.2021.9630495

15. Raine-Fenning N., Jayaprakasan K., Deb S., et al. Automated follicle tracking improves measurement reliability in patients undergoing ovarian stimulation // Reprod Biomed Online. 2009. Vol. 18, N 5. P. 658–663. doi: 10.1016/s1472-6483(10)60010-7

16. Re C., Mignini Renzini M., Rodriguez A., et al. From a circle to a sphere: the ultrasound imaging of ovarian follicle with 2D and 3D technology // Gynecol Endocrinol. 2019. Vol. 35, N 3. P. 184–189. doi: 10.1080/09513590.2018.1522297

17. Yang J., Gao J., Wang Y., et al. Impact of follicular size categories on oocyte quality at trigger day in young and advanced-age patients undergoing GnRH-ant therapy // Front Endocrinol (Lausanne). 2023. Vol. 14. ID 1167395. doi: 10.3389/fendo.2023.1167395

18. Abbara A., Patel A., Hunjan T., et al. FSH Requirements for Follicle Growth During Controlled Ovarian Stimulation // Front Endocrinol (Lausanne). 2019. Vol. 10. ID 579. doi: 10.3389/fendo.2019.00579

19. Shapiro B.S., Rasouli M.A., Verma K., et al. The effect of ovarian follicle size on oocyte and embryology outcomes // Fertil Steril. 2022. Vol. 117, N 6. P. 1170–1176. doi: 10.1016/j.fertnstert.2022.02.017

20. Liang X., Zeng F., Li H., et al. Deep Learning Based Two-Dimensional Ultrasound for Follicle Monitoring in Infertility Patients // BIOI. 2023. Vol. 4, N 3. P. 125–131. doi: 10.15212/bioi-2022-0024

21. Liang X., Liang J., Zeng F., et al. Evaluation of oocyte maturity using artificial intelligence quantification of follicle volume biomarker by three-dimensional ultrasound // Reprod Biomed Online. 2022. Vol. 45, N 6. P. 1197–1206. doi: 10.1016/j.rbmo.2022.07.012

22. Devine K., Dolitsky S., Ludwin I., Ludwin A. Modern assessment of the uterine cavity and fallopian tubes in the era of high-efficacy assisted reproductive technology // Fertil Steril. 2022. Vol. 118, N 1. P. 19–28. doi: 10.1016/j.fertnstert.2022.05.020

23. Kasius A., Smit J.G., Torrance H.L., et al. Endometrial thickness and pregnancy rates after IVF: a systematic review and meta-analysis // Hum Reprod Update. 2014. Vol. 20, N 4. P. 530–541. doi: 10.1093/humupd/dmu011

24. Zhang T., He Y., Wang Y., et al. The role of three-dimensional power Doppler ultrasound parameters measured on hCG day in the prediction of pregnancy during in vitro fertilization treatment // Eur J Obstet Gynecol Reprod Biol. 2016. Vol. 203. P. 66–71. doi: 10.1016/j.ejogrb.2016.05.016

25. Wu J., Sheng J., Wu X., Wu Q. Ultrasound-assessed endometrial receptivity measures for the prediction of in vitro fertilization-embryo transfer clinical pregnancy outcomes: A meta-analysis and systematic review // Exp Ther Med. 2023. Vol. 26, N 3. ID 453. doi: 10.3892/etm.2023.12152

26. ESHRE Working Group on Ultrasound in ART; D'Angelo A., Panayotidis C., Amso N., et al. Recommendations for good practice in ultrasound: oocyte pick up // Hum Reprod Open. 2019. Vol. 2019, N 4. ID hoz025. doi: 10.1093/hropen/hoz025

27. Roman-Rodriguez C.F., Weissbrot E., Hsu C.D., et al. Comparing transabdominal and transvaginal ultrasound-guided follicular aspiration: A risk assessment formula // Taiwan J Obstet Gynecol. 2015. Vol. 54, N 6. P. 693–699. doi: 10.1016/j.tjog.2015.02.004

28. Sönmezer M., Gülümser Ç., Sönmezer M., et al. Transabdominal ultrasound guided oocyte retrieval using vaginal ultrasound probe: Definition of the technique // J Obstet Gynaecol Res. 2021. Vol. 47, N 2. P. 800–806. doi: 10.1111/jog.14618

29. Sönmezer M., Saçıntı K.G., Gülümser Ç., et al. Transabdominal ultrasound-guided oocyte retrieval for oocyte cryopreservation using a vaginal probe: a comparison of applicability, effectiveness, and safety with conventional transvaginal approach // J Assist Reprod Genet. 2023. Vol. 40, N 2. P. 399–405. doi: 10.1007/s10815-022-02705-8

30. Raziel A., Vaknin Z., Schachter M., et al. Ultrasonographic-guided percutaneous transabdominal puncture for oocyte retrieval in a rare patient with Rokitansky syndrome in an in vitro fertilization surrogacy program // Fertil Steril. 2006. Vol. 86, N 6. P. 1760–1763. doi: 10.1016/j.fertnstert.2006.05.039

31. Barton S.E., Politch J.A., Benson C.B., et al. Transabdominal follicular aspiration for oocyte retrieval in patients with ovaries inaccessible by transvaginal ultrasound // Fertil Steril. 2011. Vol. 95, N 5. P. 1773–1776. doi: 10.1016/j.fertnstert.2011.01.006

REFERENCES

1. Li YW, Liang XW, Fang JH, Chen ZY. Application of ultrasound markers measured at different time points of COH cycle in the prediction of ovarian response for individualised ovulation induction. *J Obstet Gynaecol.* 2022;42(5):1467–1473. doi: 10.1080/01443615.2021.2004101

2. Ozerskaya IA. *Manual on ultrasound diagnostics in obstetrics and gynecology: textbook.* Moscow: MEDpress-Inform; 2021. (In Russ.). EDN: RNUAOE doi: 10.24421/978-5-00030-860-8

3. Coelho Neto MA, Ludwin A, Borrell A, et al. Counting ovarian antral follicles by ultrasound: a practical guide. *Ultrasound Obstet Gynecol.* 2018;51(1):10–20. doi: 10.1002/uog.18945

4. Zhang Y, Xu Y, Xue Q, et al. Discordance between antral follicle counts and anti-Müllerian hormone levels in women undergoing in vitro fertilization. *Reprod Biol Endocrinol.* 2019;17(1):51. doi: 10.1186/s12958-019-0497-4

5. Wang X, Jin L, Mao YD, et al. Evaluation of Ovarian Reserve Tests and Age in the Prediction of Poor Ovarian Response to Controlled Ovarian Stimulation-A Real-World Data Analysis of 89,002 Patients. *Front Endocrinol (Lausanne).* 2021;12:702061. doi: 10.3389/fendo.2021.702061

6. Arvis P, Rongières C, Pirrello O, Lehert P. Reliability of AMH and AFC measurements and their correlation: a large multicenter study. *J Assist Reprod Genet.* 2022;39(5):1045–1053. doi: 10.1007/s10815-022-02449-5

7. Liu Y, Pan Z, Wu Y, et al. Comparison of anti-Müllerian hormone and antral follicle count in the prediction of ovarian response: a systematic review and meta-analysis. *J Ovarian Res.* 2023;16(1):117. doi: 10.1186/s13048-023-01202-5

8. Jacobs MH, Reuter LM, Baker VL, et al. A multicentre evaluation of the Elecsys anti-Müllerian hormone immunoassay for prediction of antral follicle count. *Reprod Biomed Online.* 2019;38(5):845–852. doi: 10.1016/j.rbmo.2018.12.041

9. Razafintsalama-Bourdet M, Bah M, Amand G, et al. Random antral follicle count performed on any day of the menstrual cycle has the same predictive value as AMH for good ovarian response in IVF cycles. *J Gynecol Obstet Hum Reprod.* 2022;51(1):102233. doi: 10.1016/j.jogoh.2021.102233

10. Rombauts L, Onwude JL, Chew HW, Vollenhoven BJ. The predictive value of antral follicle count remains unchanged across the menstrual cycle. *Fertil Steril.* 2011;96(6):1514–1518. doi: 10.1016/j.fertnstert.2011.09.005

11. Filippi F, Martinelli F, Paffoni A, et al. Fertility preservation in women with malignancies: the accuracy of antral follicle count collected randomly during the menstrual cycle in predicting the number of oocytes retrieved. *J Assist Reprod Genet.* 2019;36(3):569–578. doi: 10.1007/s10815-018-1377-0

12. Chen Q, Sun L, Huang J, et al. Three-dimensional transvaginal ultrasonography in the evaluation of diminished ovarian reserve and premature ovarian failure. *Pak J Med Sci.* 2023;39(3):747–751. doi: 10.12669/pjms.39.3.7372

13. Mathur P, Kakwani K, Diplav, et al. Deep Learning based Quantification of Ovary and Follicles using 3D Transvaginal Ultrasound in Assisted Reproduction. *Annu Int Conf IEEE Eng Med Biol Soc.* 2020;2020:2109–2112. doi: 10.1109/EMBC44109.2020.9176703

14. Srivastava D, Gupta S, Kudavelly S, et al. Unsupervised Deep Learning based Longitudinal Follicular Growth Tracking during IVF Cycle using 3D Transvaginal Ultrasound in Assisted Reproduction. *Annu Int Conf IEEE Eng Med Biol Soc.* 2021;2021:3209–3212. doi: 10.1109/EMBC46164.2021.9630495

15. Raine-Fenning N, Jayaprakasan K, Deb S, et al. Automated follicle tracking improves measurement reliability in patients undergoing ovarian stimulation. *Reprod Biomed Online.* 2009;18(5):658–663. doi: 10.1016/s1472-6483(10)60010-7

16. Re C, Mignini Renzini M, Rodriguez A, et al. From a circle to a sphere: the ultrasound imaging of ovarian follicle with 2D and 3D technology. *Gynecol Endocrinol.* 2019;35(3):184–189. doi: 10.1080/09513590.2018.1522297

17. Yang J, Gao J, Wang Y, et al. Impact of follicular size categories on oocyte quality at trigger day in young and advanced-age patients undergoing GnRH-ant therapy. *Front Endocrinol (Lausanne).* 2023;14:1167395. doi: 10.3389/fendo.2023.1167395

18. Abbara A, Patel A, Hunjan T, et al. FSH Requirements for Follicle Growth During Controlled Ovarian Stimulation. *Front Endocrinol (Lausanne).* 2019;10:579. doi: 10.3389/fendo.2019.00579

19. Shapiro BS, Rasouli MA, Verma K, et al. The effect of ovarian follicle size on oocyte and embryology outcomes. *Fertil Steril.* 2022;117(6):1170–1176. doi: 10.1016/j.fertnstert.2022.02.017

20. Liang X, Zeng F, Li H, et al. Deep Learning Based Two-Dimensional Ultrasound for Follicle Monitoring in Infertility Patients. *BIOI.* 2023;4(3):125–131. doi: 10.15212/bioi-2022-0024

21. Liang X, Liang J, Zeng F, et al. Evaluation of oocyte maturity using artificial intelligence quantification of follicle volume biomarker by three-dimensional ultrasound. *Reprod Biomed Online.* 2022;45(6):1197–1206. doi: 10.1016/j.rbmo.2022.07.012

22. Devine K, Dolitsky S, Ludwin I, Ludwin A. Modern assessment of the uterine cavity and fallopian tubes in the era of high-efficacy assisted reproductive technology. *Fertil Steril.* 2022;118(1):19–28. doi: 10.1016/j.fertnstert.2022.05.020

23. Kasius A, Smit JG, Torrance HL, et al. Endometrial thickness and pregnancy rates after IVF: a systematic review and meta-analysis. *Hum Reprod Update.* 2014;20(4):530–541. doi: 10.1093/humupd/dmu011

24. Zhang T, He Y, Wang Y, et al. The role of three-dimensional power Doppler ultrasound parameters measured on hCG day in the prediction of pregnancy during in vitro fertilization treatment. *Eur J Obstet Gynecol Reprod Biol.* 2016;203:66–71. doi: 10.1016/j.ejogrb.2016.05.016

25. Wu J, Sheng J, Wu X, Wu Q. Ultrasound-assessed endometrial receptivity measures for the prediction of in vitro fertilization-embryo transfer clinical pregnancy outcomes: A meta-analysis and systematic review. *Exp Ther Med.* 2023;26(3):453. doi: 10.3892/etm.2023.12152

26. ESHRE Working Group on Ultrasound in ART; D'Angelo A, Panayotidis C, Amso N, et al. Recommendations for good practice in ultrasound: oocyte pick up. *Hum Reprod Open.* 2019;2019(4):hoz025. doi: 10.1093/hropen/hoz025

27. Roman-Rodriguez CF, Weissbrot E, Hsu CD, et al. Comparing transabdominal and transvaginal ultrasound-guided follicular aspiration: A risk assessment formula. *Taiwan J Obstet Gynecol.* 2015;54(6):693–699. doi: 10.1016/j.tjog.2015.02.004

28. Sönmezer M, Gülümser Ç, Sönmezer M, et al. Transabdominal ultrasound guided oocyte retrieval using vaginal ultrasound probe: Definition of the technique. *J Obstet Gynaecol Res.* 2021;47(2):800–806. doi: 10.1111/jog.14618

29. Sönmezer M, Saçıntı KG, Gülümser Ç, et al. Transabdominal ultrasound-guided oocyte retrieval for oocyte cryopreservation using a vaginal probe: a comparison of applicability, effectiveness, and safety with conventional transvaginal approach. *J Assist Reprod Genet.* 2023;40(2):399–405. doi: 10.1007/s10815-022-02705-8

30. Raziel A, Vaknin Z, Schachter M, et al. Ultrasonographic-guided percutaneous transabdominal puncture for oocyte retrieval in a rare patient with Rokitansky syndrome in an in vitro fertilization surrogacy program. *Fertil Steril.* 2006;86(6):1760–1763. doi: 10.1016/j.fertnstert.2006.05.039

31. Barton SE, Politch JA, Benson CB, et al. Transabdominal follicular aspiration for oocyte retrieval in patients with ovaries inaccessible by transvaginal ultrasound. *Fertil Steril.* 2011;95(5):1773–1776. doi: 10.1016/j.fertnstert.2011.01.006

ОБ АВТОРЕ

*** Киракосян Евгения Валериковна,** канд. мед. наук;
адрес: Россия, 119415, Москва, ул. Лобачевского, д. 42;
ORCID: 0000-0002-6021-2449;
eLibrary SPIN: 4813-5625;
e-mail: evgeniya.kirakosyan@gmail.com

AUTHOR'S INFO

*** Evgeniya V. Kirakosyan,** MD, Cand. Sci. (Medicine);
address: 42 Lobachevsky str., 119415, Moscow, Russia;
ORCID: 0000-0002-6021-2449;
eLibrary SPIN: 4813-5625;
e-mail: evgeniya.kirakosyan@gmail.com

DOI: https://doi.org/10.17816/DD628840

Магнитно-резонансная томография в диагностике серозной аденокарциномы фаллопиевых труб: клинический случай

О.И. Мынко[1,2], А.П. Гончар[1,3], В.А. Нечаев[3], Е.А. Куликова[3], А.Л. Юдин[2,3], Е.А. Юматова[2,3]

[1] Научно-практический клинический центр диагностики и телемедицинских технологий, Москва, Россия;
[2] Российский национальный исследовательский медицинский университет им. Н.И. Пирогова, Москва, Россия;
[3] Городская клиническая онкологическая больница №1, Москва, Россия

АННОТАЦИЯ

Серозная аденокарцинома фаллопиевых труб — крайне редкая и сложная для диагностики форма злокачественных новообразований женской репродуктивной системы. Данная патология часто протекает бессимптомно или сопровождается неспецифической клинической картиной, включающей серозно-кровянистые выделения из влагалища, коликообразную боль в нижней части живота и таза. Эти симптомы известны в литературе как триада Лацко и считаются патогномоничными для рака маточной трубы, однако их сочетание наблюдается менее чем у 15% больных. Низкая частота встречаемости и отсутствие патогномоничной клинической картины приводят к высокому числу диагностических ошибок либо к выявлению заболевания уже в запущенной стадии, что существенно ухудшает прогноз для пациента. Точный диагноз на предоперационном этапе устанавливается всего лишь в 4% случаев. В данном клиническом наблюдении приводится описание случая серозной аденокарциномы фаллопиевых труб со всеми проявлениями триады Лацко и МР-картины, позволившей заподозрить наличие у пациентки серозной аденокарциномы фаллопиевых труб на предоперационном этапе.

Ключевые слова: рак фаллопиевых труб; серозная аденокарцинома фаллопиевых труб; магнитно-резонансная томография; описание клинического случая.

Как цитировать:
Мынко О.И., Гончар А.П., Нечаев В.А., Куликова Е.А., Юдин А.Л., Юматова Е.А. Магнитно-резонансная томография в диагностике серозной аденокарциномы фаллопиевых труб: клинический случай // Digital Diagnostics. 2024. Т. 5, № 4. С. 882–892. DOI: https://doi.org/10.17816/DD628840

Рукопись получена: 06.03.2024 **Рукопись одобрена:** 25.09.2024 **Опубликована online:** 20.11.2024

ЭКО • ВЕКТОР

Статья доступна по лицензии CC BY-NC-ND 4.0 International
© Эко-Вектор, 2024

DOI: https://doi.org/10.17816/DD628840

Magnetic resonance imaging in diagnosis of serous adenocarcinoma of fallopian tubes: a case report

Oleg I. Mynko[1,2], Anna P. Gonchar[1,3], Valentin A. Nechaev[3], Evgeniya A. Kulikova[3], Andrey L. Yudin[2,3], Elena A. Yumatova[2,3]

[1] Research and Practical Clinical Center for Diagnostics and Telemedicine Technologies, Russia;
[2] Pirogov Russian National Research Medical University, Russia;
[3] City Clinical Oncological Hospital 1, Russia

ABSTRACT

Serous adenocarcinoma of fallopian tubes is an extremely rare and difficult-to-diagnose type of cancer of the female reproductive system. This condition is often asymptomatic or has a non-specific clinical presentation including serosanguineous vaginal discharge and colic-like pain in the lower abdomen and pelvis. These symptoms are reported in the literature as the Latzko's triad and are considered pathognomonic for tubal cancer, but their combination is observed in less than 15% of patients. The low incidence and lack of the pathognomonic clinical presentation lead to many diagnostic errors or detection of advanced disease, which significantly worsens the patient's prognosis. An accurate surgical diagnosis is made in only 4% of cases. This case report describes serous adenocarcinoma of fallopian tubes with all signs of the Latzko's triad and MRI suggestive of serous adenocarcinoma of fallopian tubes at a preoperative stage.

Keywords: fallopian tube cancer; serous adenocarcinoma of fallopian tubes; magnetic resonance imaging; case report.

To cite this article:
Mynko OI, Gonchar AP, Nechaev VA, Kulikova EA, Yudin AL, Yumatova EA. Magnetic resonance imaging in diagnosis of serous adenocarcinoma of fallopian tubes: a case report. *Digital Diagnostics.* 2024;5(4):882–892. DOI: https://doi.org/10.17816/DD628840

Received: 06.03.2024 **Accepted:** 25.09.2024 **Published online:** 20.11.2024

ECO•VECTOR

Article can be used under the CC BY-NC-ND 4.0 International License
© Eco-Vector, 2024

DOI: https://doi.org/10.17816/DD628840

磁共振成像在输卵管浆液性腺癌诊断中的应用：临床病例

Oleg I. Mynko[1,3], Anna P. Gonchar[1,2], Valentin A. Nechaev[2], Evgeniya A. Kulikova[2], Andrey L. Yudin[2,3], Elena A. Yumatova[2,3]

[1] Research and Practical Clinical Center for Diagnostics and Telemedicine Technologies, Russia;
[2] City Clinical Oncological Hospital 1, Russia;
[3] Pirogov Russian National Research Medical University, Russia

摘要

输卵管浆液性腺癌是一种极其罕见且难以诊断的女性生殖系统恶性肿瘤。这种病理通常无症状或伴有非特异性临床表现，包括浆液性血性阴道分泌物、下腹部和骨盆绞痛。这些症状在文献中被称为 “Latzko三联征»，被认为是输卵管癌的标志性症状，但只有不到15%的患者会同时出现这些症状。因其发病率低，临床症状不明显，导致大量诊断错误，或发现时疾病已处于晚期，从而大大恶化了患者的预后。只有4%的病例可在术前得到准确诊断。本临床观察描述了一例输卵管浆液性腺癌病例，该病例具有“Latzko三联征”的所有表现和磁共振成像，因此在术前阶段就被怀疑为输卵管浆液性腺癌。

关键词：输卵管癌；输卵管浆液性腺癌；磁共振成像；临床病例描述。

引用本文：
Mynko OI, Gonchar AP, Nechaev VA, Kulikova EA, Yudin AL, Yumatova EA. 磁共振成像在输卵管浆液性腺癌诊断中的应用：临床病例. *Digital Diagnostics.* 2024;5(4):882–892. DOI: https://doi.org/10.17816/DD630602

收到：06.03.2024 **接受：**25.09.2024 **发布日期：**20.11.2024

ECO•VECTOR
Article can be used under the CC BY-NC-ND 4.0 International License
© Eco-Vector, 2024

АКТУАЛЬНОСТЬ

Серозная аденокарцинома фаллопиевых труб (САФТ) является одной из гистологических форм их первичного рака. На сегодняшний день первичный рак маточных труб, яичников и брюшины объединены в одну группу заболеваний под термином «эпителиальный рак яичников» [1]. Данный подход основан на том, что клиническая картина указанных форм рака очень схожа и методы их лечения едины. Предположительно, клеточный предшественник для всех 3 форм рака общий, что косвенно подтверждают одинаковые гистологические формы злокачественных новообразований для всех 3 локализаций. Однако исследования в данном направлении продолжаются [1].

Ряд авторов полагают, что злокачественные опухоли маточных труб часто являются нераспознанной первопричиной рака яичников и карциноматоза. Неспецифичность клинических симптомов и лучевой картины приводит к тому, что заболевание диагностируется на поздней стадии, когда в патологический процесс вовлечены прилежащие органы и ткани и найти первичный очаг крайне затруднительно. Такое субклиническое течение рака маточных труб затрудняет постановку диагноза: нередко это происходит на поздней стадии, что существенно ухудшает прогноз пациента [2].

Мы считаем необходимым обратить внимание на данную проблему. В представленном клиническом наблюдении пациентки описан верифицированный случай САФТ, заподозренной на раннем этапе с помощью данных магнитно-резонансной томографии (МРТ).

ОПИСАНИЕ СЛУЧАЯ

О пациенте

Пациентка, 38 лет, направлена в отделение лучевой диагностики ГБУЗ «ГКОБ №1» для проведения МРТ-исследования органов малого таза с контрастным усилением с целью уточнения характера выявленных изменений при выполненных ранее ультразвуковом исследовании (УЗИ) и компьютерной томографии (КТ) с контрастным усилением образований в проекции придатков с двух сторон.

Данные анамнеза

Считает себя больной в течение двух недель, когда при наступлении менструации отметила аномальную боль в животе, обильное выделение крови из половых путей. Указанные симптомы продолжались в течение 14 дней от первого дня менструации, в связи с чем пациентка по каналу скорой медицинской помощи была доставлена в гинекологическое отделение скоропомощного стационара. При поступлении сохранялись описанные выше жалобы, гинекологический осмотр не выявил патологических изменений.

В анамнезе у пациентки перенесённая гистерорезектоскопия по поводу миомы матки около 10 лет назад, а также одни оперативные роды на сроке 38 нед (кесарево сечение в нижнем сегменте).

При поступлении в стационар выполнено УЗИ органов малого таза, по данным которого в области правого яичника обнаружено объёмное образование солидной структуры, не имеющее чётких контуров, заполняющее дугласово пространство и всю область правых придатков, размерами около 100×60×80 мм, с активным кровотоком при цветном допплеровском картировании (ORADS 4). Левый яичник при исследовании достоверно не визуализировался. Дополнительно в малом тазу определялась свободная жидкость в объёме до 1000 мл (асцит).

На следующие сутки пациентке выполнена КТ органов брюшной полости и малого таза с контрастным усилением, в ходе которого на фоне асцита выявлены кистозно-солидные, частично кальцинированные образования в области правых придатков (рис. 1).

Рис. 1. Компьютерная томограмма органов малого таза в аксиальной плоскости. В проекции правого яичника на фоне свободной жидкости (асцит) определяются округлые кистозно-солидные образования (*отмечены красными стрелками*).

По лабораторным показателям у пациентки не обнаружены признаки наличия воспалительного процесса, однако отмечается повышение содержания онкомаркёров CA-125 до 682,9 МЕ/мл (референсные значения 0,0–35,0 МЕ/мл) и HE-4 до 106,1 пМоль/л (референсные значения 0,0–60,5 пМоль/л).

Пациентка прошла курс симптоматической лекарственной терапии: транексамовая кислота 500 мг 2 раза в сутки внутривенно, струйно; кеторолак 60 мг 2 раза в сутки, внутримышечно.

В связи с купированием болевого синдрома и улучшением состояния пациентка выписана из гинекологического отделения с рекомендацией консультации онколога по месту жительства для дальнейшего обследования и определения тактики лечения.

Результаты физикального, лабораторного и инструментального исследования

Спустя 5 дней пациентка обратилась в отделение лучевой диагностики ГБУЗ «ГКОБ №1» для проведения

МРТ органов малого таза с контрастным усилением. Исследование выполнено по стандартному протоколу с использованием T1, T2, STIR, DWI/ADC импульсных последовательностей в нативном режиме и после применения контрастного препарата (гадобутрол).

По данным МРТ определяются неувеличенные яичники с фолликулами, в правом яичнике дополнительно геморрагическая киста (рис. 2 и 3).

По переднему и наружному контурам правого яичника, в тесном прилегании к нему определяется трубчатой формы структура жидкостной интенсивности МР-сигнала, с неравномерным просветом до 17 мм, с многочисленными пристеночными гиперваскулярными солидными узлами с признаками ограничения диффузии на DWI (рис. 4). Слева визуализируется аналогичная структура по МР-характеристикам меньших размеров (рис. 5).

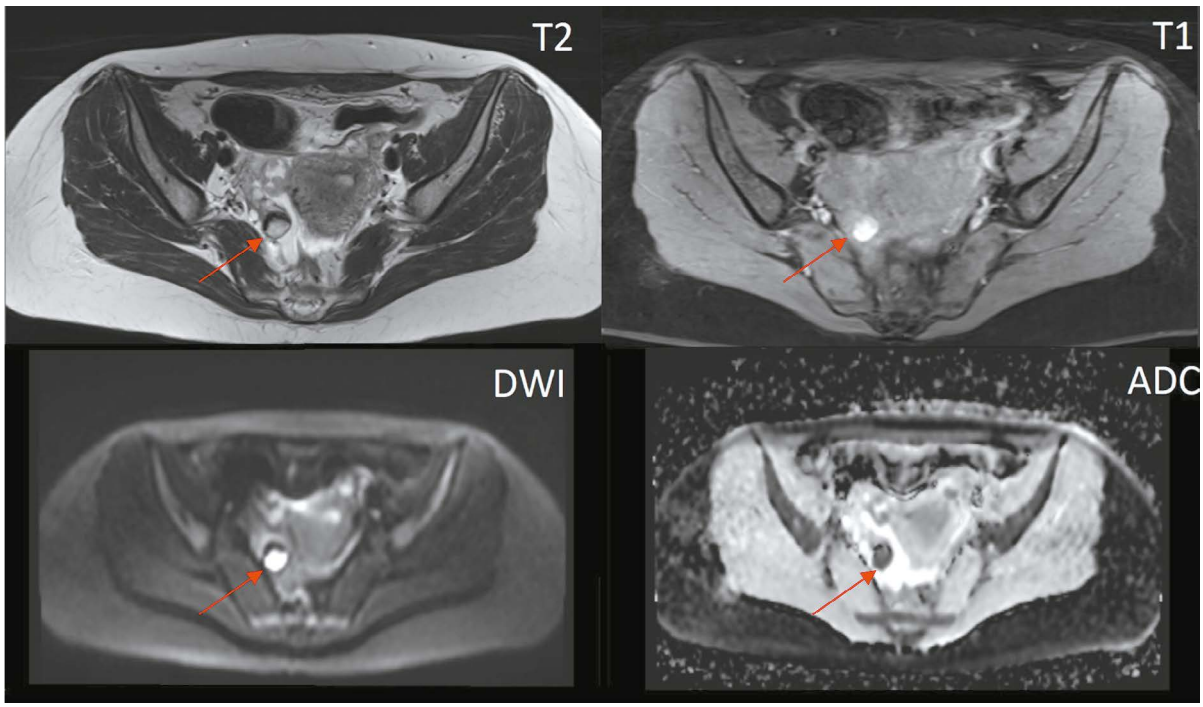

Рис. 2. Магнитно-резонансные томограммы органов малого таза в аксиальной плоскости. Единичная геморрагическая киста в строме правого яичника O-RADS 1 (*отмечена красной стрелкой*).

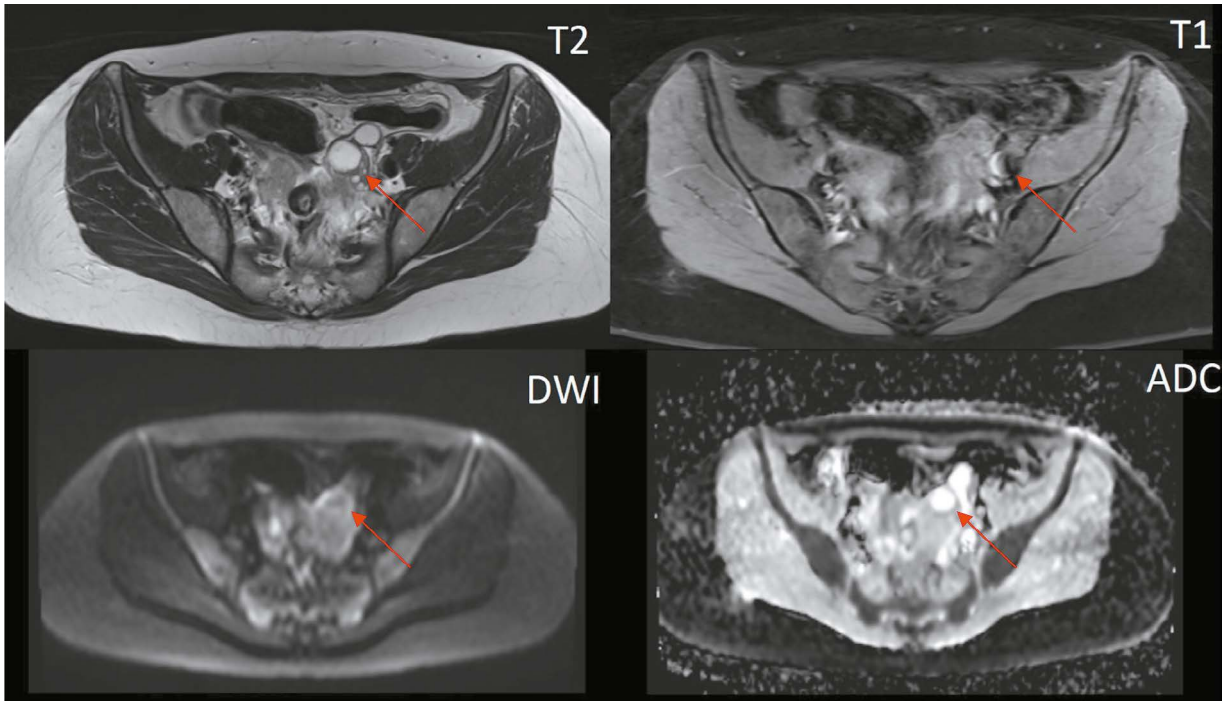

Рис. 3. Магнитно-резонансные томограммы органов малого таза в аксиальной плоскости. В структуре левого яичника определяются фолликулы и простая киста O-RADS 1 (*обозначена красной стрелкой*).

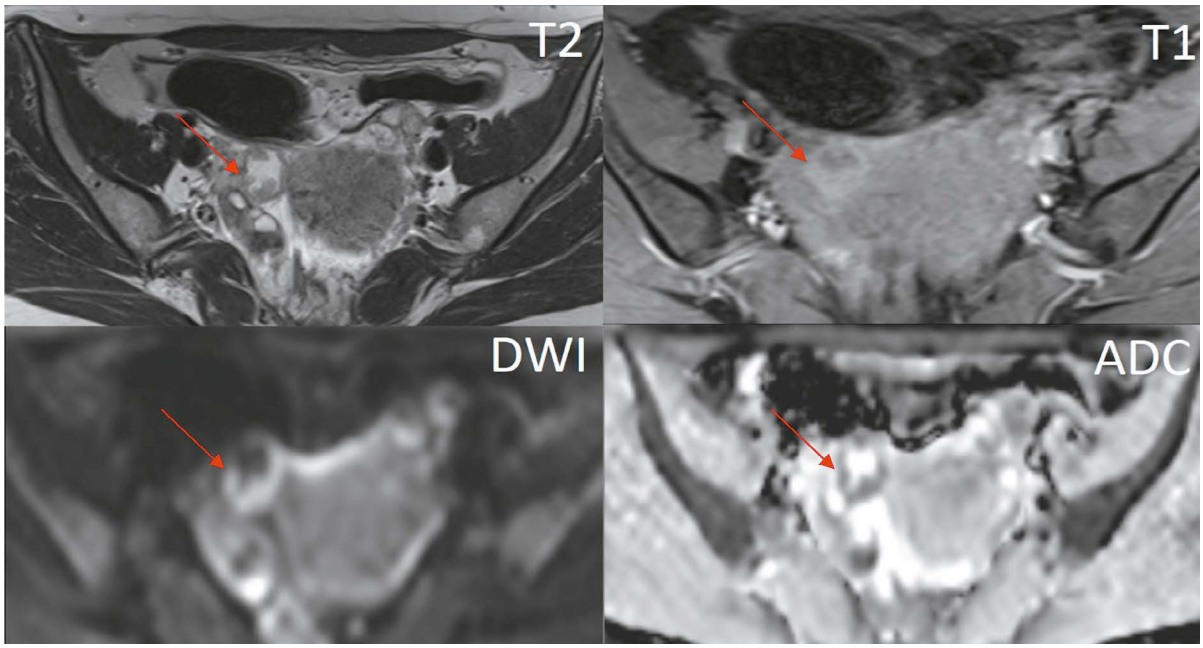

Рис. 4. Магнитно-резонансные томограммы органов малого таза в аксиальной плоскости. В правой фаллопиевой трубе на фоне жидкостного компонента определяются солидные узлы с признаками ограничения диффузии по DWI/ADC (*отмечены красной стрелкой*).

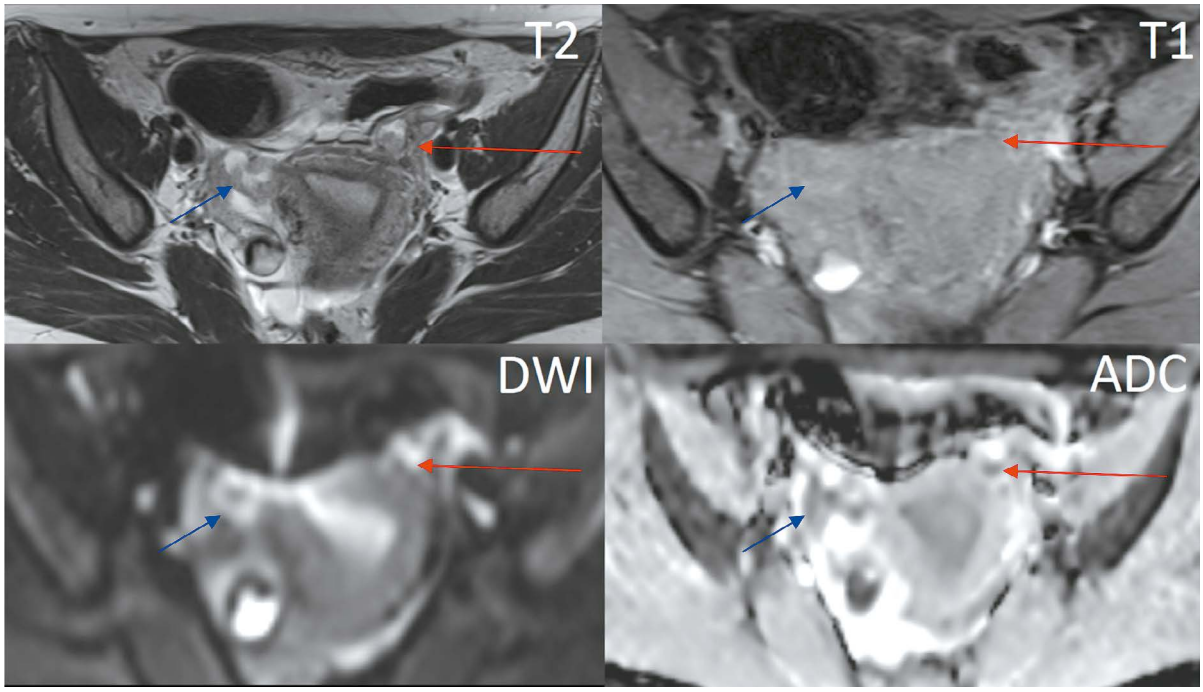

Рис. 5. Магнитно-резонансные томограммы органов малого таза в аксиальной плоскости. Аналогичные солидные очаги отмечаются и в левой фаллопиевой трубе (*отмечены красной стрелкой*). Правая фаллопиева труба в данном срезе приобретает извитой ход (*отмечена синей стрелкой*).

Другие органы малого таза без особенностей, в полости малого таза — незначительное количество свободной жидкости. Убедительных МР-данных за наличие карциноматоза брюшины не получено.

В результате исследования сформулировано следующее заключение: МР-картина вероятнее соответствует образованию маточных труб (O-RADS 5); эндометриоидная киста правого яичника, простая киста левого яичника; незначительное количество жидкости в полости малого таза.

Дифференциальный диагноз

Дооперационная диагностика первичных новообразований фаллопиевых труб крайне затруднительна ввиду неспецифичности симптомов и лучевой картины. Как правило, дифференциальный диагноз следует проводить между следующими патологиями:

- первичный рак яичников с поражением маточных труб;
- трубная внематочная беременность;

- воспалительные заболевания придатков, в том числе тубоовариальный абсцесс.

Лечение

По результатам обследования пациентка госпитализирована в отделение онкогинекологии, где ей проведено плановое оперативное лечение: экстирпация матки с придатками, оментэктомия, адгезиовисцеролизис. Интраоперационно и по данным срочного гистологического исследования признаков карциноматоза брюшины не обнаружено.

По результатам гистологического и иммуногистохимического исследования морфологическая характеристика и иммунофенотип соответствовали САФТ высокой степени злокачественности.

На онкоконсилиуме с учётом стадии заболевания, проведённого хирургического лечения, данных гистологического и объективных методов исследований принято решение о проведении 6 курсов адъювантной химиотерапии и генетического исследования на наличие мутаций в генах *BRCA1*, *BRCA2*.

Исход и результаты последующего наблюдения

На момент написания статьи пациентка удовлетворительно перенесла курс химиотерапии по схеме паклитаксел + карбоплатин. Мутаций в генах *BRCA1*, *BRCA2* не обнаружено.

ОБСУЖДЕНИЕ

По данным литературы, частота встречаемости первичного рака фаллопиевых труб колеблется в пределах от 0,36 до 0,41 на 100 000 женщин в год и составляет приблизительно 300–400 случаев в год [3, 4]. Согласно исследованию Е.А. Ульриха и соавт. [5], за период наблюдения с 1980 по 2005 годы лабораторией патологической анатомии НИИ Онкологии им. Н.Н. Петрова и Ленинградского областного онкологического диспансера зафиксировано 69 случаев морфологически подтверждённой САФТ. Таким образом, согласно отечественным исследованиям, частота встречаемости данной нозологии в популяции составляет от 0,14 до 1,8% от всех злокачественных новообразований женских половых органов.

Фактически же данный показатель может быть в разы выше, так как часто указанная форма ошибочно принимается за рак яичников. Без учёта этого факта можно считать, что на долю первичного рака фаллопиевых труб приходится около 1% (0,2–1,1%) всех гинекологических злокачественных новообразований: это одна из наименее распространённых форм рака в онкогинекологии [6].

По статистике данная патология чаще всего встречается у женщин в постменопаузе в промежутке 50–60 лет. Первичный рак фаллопиевых труб на 14% чаще встречается у представительниц европеоидной расы, чем у представителей других рас [7].

Основные факторы риска для рака маточных труб схожи с таковыми при раке яичников и включают [8]:

- отягощённый наследственный анамнез;
- мутации в генах *BRCA1* или *BRCA2*;
- другие наследственные заболевания, такие как наследственный неполипозный колоректальный рак (синдром Линча);
- эндометриоз;
- заместительная гормональная терапия (в том числе в постменопаузе);
- ожирение.

В представленном клиническом случае на момент заболевания пациентка находится в пременопаузе, в анамнезе отсутствуют перечисленные факторы риска.

Чаще всего заболевание протекает бессимптомно либо проявляется неспецифично. Клиническая триада Лацко, включающая серозно-кровянистые выделения из влагалища, коликообразные боли в нижней части живота и наличие пальпируемого / визуализируемого методами инструментальной диагностики образования в области малого таза, встречается не более чем в 15% случаев [9]. В представленном клиническом случае у пациентки отмечены все элементы триады Лацко, что дополнительно подчёркивает его клиническую значимость.

Учитывая неспецифические клинические проявления, данные лучевых методов исследования играют ведущую роль в выявлении новообразований фаллопиевых труб. УЗИ остаётся методом первичной диагностики, позволяющим обнаружить патологию в области придатков, однако часто провести точный дифференциальный диагноз между образованием яичника и маточной трубы не представляется возможным ввиду пределов метода. Данные КТ имеют наибольшую ценность на этапе оценки распространённости процесса и при поиске отдалённых метастазов (особенно в сочетании с позитронно-эмиссионной томографией) [10]. Однако среди всех возможных модальностей МРТ остаётся наиболее чувствительным и специфичным методом диагностики новообразований маточных труб, так как позволяет наилучшим образом дифференцировать мягкотканные структуры органов малого таза [11, 12]. Результаты МР-исследований не только помогают на этапе постановки диагноза, но и позволяют определить стадию и распространённость патологического процесса, спланировать тактику лечения и при необходимости объём будущего оперативного вмешательства.

Отдельно следует подчеркнуть, что оценка придатков при проведении МР-исследований в современной практике обычно производится с помощью шкалы ORADS (Ovarian-Adnexal Reporting and Data System). Комплексный подход, разработанный авторами данной шкалы, учитывает большое количество критериев, таких как сигнальные характеристики образования, его размеры и структура, наличие признаков ограничения диффузии и/или патологического контрастного усиления. Важно отметить, что все эти критерии можно оценить при наличии образований

в яичниках, маточных трубах (как в описанном клиническом случае), а также по ходу прилежащих связок (круглой и широкой связок матки, маточно-яичниковой связки) [13, 14]. Наиболее частыми находками, позволяющими заподозрить наличие рака маточной трубы по данным МРТ, являются [15]:

- образования вытянутой или трубчатой формы в области придатков, чаще всего с относительно однородным сигналом жидкостной интенсивности [низкоинтенсивным на Т1-взвешенных изображениях (ВИ) и высокоинтенсивным на Т2-ВИ]. В нашем случае образование представлено несколькими пристеночными солидными очагами, хорошо визуализируемыми на фоне растянутой содержимым маточной трубы. В этих солидных очагах также отмечаются признаки ограничения диффузии на DWI/ADC и раннее контрастное усиление при динамическом контрастировании;
- жидкостное содержимое в трубах (гидросальпинкс): развивается вследствие секреции тканью опухоли и нарушения проходимости маточной трубы, тем самым являясь причиной коликообразных болей в малом тазу вследствие ее растяжения. Содержимое при гидросальпинксе может быть различным и, соответственно, иметь разный сигнал при МР-исследовании. В нашем случае трубы растянуты жидкостным серозным компонентом, однако может встречаться и геморрагический компонент в результате рецидивирующих кровотечений;
- дополнительно может визуализироваться жидкостное/серозно-геморрагическое содержимое в полости матки или свободная жидкость в малом тазу, если маточная труба сохраняет проходимость.

Первичный рак фаллопиевых труб ввиду своей редкости и неспецифичности симптомов обычно не рассматривают как самостоятельное полноценное заболевание. Так, например, классификация Всемирной организации здравоохранения объединяет первичный рак брюшины, яичников и фаллопиевых труб в одну группу заболеваний на основании сходного патогенеза и единой схемы лечения [1]. Подобный подход встречается и в классификации FIGO (International Federation of Gynaecology and Obstetrics), которая дополнительно включает в эту группу опухоли из стромальных и герминогенных клеток [16, 17]. В действующих клинических рекомендациях Минздрава России рак яичников, маточной трубы и первичный рак брюшины также относят к общей группе злокачественных опухолей на основании общего происхождения из эпителия соответствующих органов, а также схожести клинического течения и методов лечения данных заболеваний [18].

Однако несмотря на действующий подход к классификации нозологий в иностранной и отечественной литературе существует мнение о том, что большое количество случаев рака яичников происходит первично именно из фаллопиевых труб [18–21]. Гистологически эти две формы рака схожи, однако пятилетняя выживаемость при раке фаллопиевых труб в среднем ниже по сравнению с таковой при раке яичников — 50 против 77% [22].

Основные подходы к лечению рака яичников и рака маточных труб, как было сказано ранее, схожи независимо от гистологического типа опухоли и включают в первую очередь хирургическое вмешательство в объёме, соответствующем распространённости процесса (обычно экстирпация матки с придатками), и проведение адъювантной химиотерапии по схеме карбоплатин+паклитаксел [18, 23, 25].

Пятилетняя выживаемость при раке фаллопиевых труб зависит от стадии на момент постановки диагноза. По данным ACS (American Cancer Society) и SEER (Surveillance, Epidemiology and End Result program), если рак фаллопиевых труб диагностирован на раннем этапе, до распространения процесса за пределы яичников и маточных труб, то 5-летняя выживаемость достигает 93%. При вовлечении в патологический процесс окружающих тканей или органов 5-летняя выживаемость составляет уже 74%, а при наличии отдалённых метастазов — 31% [24, 26].

С учётом приведённых статистических данных мы хотим обратить внимание профессионального сообщества на проблему необходимости разработки дополнительных образовательных материалов и программ для специалистов в области медицинской визуализации с целью повышения информированности врачей о методах диагностики и клинических проявлениях САФТ [27, 28].

ЗАКЛЮЧЕНИЕ

Данный клинический случай приводится ввиду своей крайней редкости. Несмотря на то что у пациентки наблюдалась типичная клиническая картина заболевания, только результаты МРТ помогли заподозрить первичное поражение фаллопиевых труб на дооперационном этапе. Мы считаем, что первичный рак фаллопиевых труб необходимо чаще включать в дифференциально диагностический ряд у пациенток с подозрением на злокачественные новообразования придатков, так как по мнению ряда исследователей этот вид рака может быть причиной других злокачественных новообразований, считающихся самостоятельными.

ДОПОЛНИТЕЛЬНАЯ ИНФОРМАЦИЯ

Источник финансирования. Данная статья подготовлена авторским коллективом в рамках НИР «Оппортунистический скрининг социально значимых и иных распространённых заболеваний», (№ ЕГИСУ: № 123031400009-1) в соответствии с Приказом от 21.12.2022 № 1196 «Об утверждении государственных заданий, финансовое обеспечение которых осуществляется за счёт средств бюджета города Москвы государственным бюджетным (автономным) учреждениям, подведомственным Департаменту здравоохранения города Москвы, на 2023 год и плановый период 2024 и 2025 годов» Департамента здравоохранения города Москвы.

Конфликт интересов. Авторы декларируют отсутствие явных и потенциальных конфликтов интересов, связанных с публикацией настоящей статьи.

Вклад авторов. Все авторы подтверждают соответствие своего авторства международным критериям ICMJE (все авторы внесли существенный вклад в разработку концепции, проведение работы и подготовку статьи, прочли и одобрили финальную версию перед публикацией). Наибольший вклад распределён следующим образом: О.И. Мынко, А.П. Гончар — концепция работы, сбор, анализ и интерпретация данных, написание и редактирование рукописи; В.И Нечаев — концепция работы, анализ и интерпретация данных, написание и редактирование рукописи; Е.А. Куликова, А.Л. Юдин, Е.А. Юматова — написание и редактирование рукописи.

Информированное согласие на публикацию. Авторы получили письменное согласие пациентки на публикацию медицинских данных и изображений в обезличенной форме в журнале Digital Diagnostics.

ADDITIONAL INFORMATION

Funding source. This article was prepared by a group of authors as a part of the research and development effort titled "Opportunistic screening of high-profile and other common diseases", No. 123031400009-1", (USIS No. 123031400009-1) in accordance with the Order No. 1196 dated December 21, 2022 "On approval of state assignments funded by means of allocations from the budget of the city of Moscow to the state budgetary (autonomous) institutions subordinate to the Moscow Health Care Department, for 2023 and the planned period of 2024 and 2025" issued by the Moscow Health Care Department.

Competing interests. The authors declare that they have no competing interests.

Authors' contribution. All authors made a substantial contribution to the conception of the work, acquisition, analysis, interpretation of data for the work, drafting and revising the work, final approval of the version to be published and agree to be accountable for all aspects of the work. O.I. Mynko, A.P. Gonchar — work conception, collection, analysis and interpretation of data, writing and editing the manuscript; V.A. Nechaev — work conception, analysis and interpretation of data, writing and editing the manuscript; E.A. Kulikova, A.L. Yudin, E.A. Yumatova — writing and editing the manuscript.

Consent for publication. Written consent was obtained from the patient for publication of relevant medical information and all of accompanying images within the manuscript in Digital Diagnostics journal.

СПИСОК ЛИТЕРАТУРЫ

1. Meinhold-Heerlein I., Fotopoulou C., Harter P., et al. The new WHO classification of ovarian, fallopian tube, and primary peritoneal cancer and its clinical implications // Arch Gynecol Obstet. 2016. Vol. 293. N 4. P. 695–700. doi: 10.1007/s00404-016-4035-8

2. Burghardt E., Girardi F., Lahousen M., et al. Patterns of pelvic and paraaortic lymph node involvement in ovarian cancer // Gynecol Oncol. 1991. Vol. 40. N 2. P. 103–106. doi: 10.1016/0090-8258(91)90099-q

3. Stasenko M., Fillipova O., Tew W. Fallopian Tube Carcinoma // J Oncol Pract. 2019. V. 15. N 7. P. 375–382. doi: 10.1200/JOP.18.00662

4. Reid B., Permuth J., Sellers T. Epidemiology of ovarian cancer: a review // Cancer Biol Med. 2017. Vol. 14. N. 1. P. 9–32. doi: 10.20892/j.issn.2095-3941.2016.0084

5. Ульрих Е.А., Папуниди М.Д., Урманчеева А.Ф., Мацко Д.Е. Рак маточный трубы: клинико-морфологические особенности, анализ 69 случаев // Вопросы онкологии. 2014. Т. 60. № 3. С. 375–378. EDN: SJTCOH

6. Kim M.Y., Rha S.E., Oh S.N., et al. MR Imaging findings of hydrosalpinx: a comprehensive review // Radiographics. 2009. Vol. 29. N 2. P. 495–507. doi: 10.1148/rg.292085070

7. Riska A., Leminen A. Updating on primary fallopian tube carcinoma // Acta Obstet Gynecol Scand. 2007. Vol. 86. N 12. P. 1419–1426. doi: 10.1080/00016340701771034

8. PDQ Adult Treatment Editorial Board. Ovarian Epithelial, Fallopian Tube, and Primary Peritoneal Cancer Treatment (PDQ®): Health Professional Version. 2023 // PDQ Cancer Information Summaries [Internet]. Available from: https://www.ncbi.nlm.nih.gov/books/NBK66007/

9. Kalampokas E., Kalampokas T., Tourountous I. Primary fallopian tube carcinoma // Eur J Obstet Gynecol Reprod Biol. 2013. Vol. 169. N 2. P. 155–161. doi: 10.1016/j.ejogrb.2013.03.023

10. Carvalho JP, Moretti-Marques R, Filho A. Adnexal mass: diagnosis and management // Rev Bras Ginecol Obstet. 2020. Vol. 42. N 7. P. 438–443. doi: 10.1055/s-0040-1715547

11. Anthoulakis C., Nikoloudis N. Pelvic MRI as the "gold standard" in the subsequent evaluation of ultrasound-indeterminate adnexal lesions: a systematic review // Gynecol Oncol. 2014. Vol. 132. N 3. P. 661–668. doi: 10.1016/j.ygyno.2013.10.022

12. Nishino M., Hayakawa K., Minami M., et al. Primary retroperitoneal neoplasms: CT and MR imaging findings with anatomic and pathologic diagnostic clues // Radiographics. 2003. Vol. 23. N 1. P. 45–57. doi: 10.1148/rg.231025037

13. Sadowski E., Thomassin-Naggara I., Rockall A., et al. O-RADS MRI Risk Stratification System: Guide for Assessing Adnexal Lesions from the ACR O-RADS Committee // Radiology. 2022. Vol. 303. N 1. P. 35–47. doi: 10.1148/radiol.204371

14. Буланов М.Н., Чекалова М.А., Мазуркевич М.Н., Ветшева Н.Н. Применение системы O-RADS при ультразвуковом исследовании придатков матки. М.: Научно-практический клинический центр диагностики и телемедицинских технологий Департамента здравоохранения города Москвы. 2022. 27 с. EDN: BUBNGP

15. Veloso G., Dias F., Lucas R., Cunha T. Primary fallopian tube carcinoma: review of MR imaging findings // Insights Imaging. 2015. Vol. 6. N 4. P. 431–439. doi: 10.1007/s13244-015-0416-y

16. Duska L., Kohn E. The new classifications of ovarian, fallopian tube, and primary peritoneal cancer and their clinical implications // Ann Oncol. 2017. Vol. 28. Suppl. 8. P. viii8-viii12. doi: 10.1093/annonc/mdx445

17. Нуднов Н.В., Ивашина С.В., Аксенова С.П. Лучевые методы в диагностике первичной и рецидивной злокачественной струмы яичников: клинический случай // Digital Diagnostics. 2023. Т. 4, № 2. С. 214–225. EDN: YNASOM doi: 10.17816/DD322846

18. Клинические рекомендации МЗ РФ «Рак яичников / рак маточной трубы / первичный рак брюшины». 2022 г. Министерство здравоохранения РФ. Режим доступа: https://oncology.ru/specialist/treatment/references/actual/547.pdf

19. Singh N., Gilks C., Wilkinson N., et al. Assignment of primary site in high-grade serous tubal, ovarian and peritoneal carcinoma: a proposal // Histopathology. 2014. Vol. 65. N 2. P. 149–154. doi: 10.1111/his.12419

20. Жордания К.И., Паяниди Ю.Г., Калиничева Е.В. Два пути развития серозного рака яичников // Онкогинекология. 2014. № 3. С. 42–48. EDN: TAOOQL

21. Жордания К.И., Паяниди Ю.Г., Калиничева Е.В. Новая парадигма в этиологии серозного рака яичников // Российский биотерапевтический журнал. 2014. Т. 13, № 2. С. 95–102. EDN: SNANEL

22. Жордания К.И. Серозный рак яичников или серозный рак маточной трубы? // Онкогинекология. 2012. № 3. С. 4–9. EDN: SZRFTZ

23. Tokunaga H., Mikami M., Nagase S., et al. The 2020 Japan Society of Gynecologic Oncology guidelines for the treatment of ovarian cancer, fallopian tube cancer, and primary peritoneal cancer // J Gynecol Oncol. 2021. Vol. 32. N 2. P. e49. doi: 10.3802/jgo.2021.32.e49

24. SEER*Explorer: An interactive website for SEER cancer statistics [Internet]. Surveillance Research Program, National Cancer Institute. 2023. Available from: https://seer.cancer.gov/statistics-network/explorer/

25. Kuroki L., Guntupalli S. Treatment of epithelial ovarian cancer // BMJ. 2020. Vol. 371. P. m3773. doi: 10.1136/bmj.m3773

26. Trabert B., Coburn S., Mariani A., et al. Reported Incidence and Survival of Fallopian Tube Carcinomas: A Population-Based Analysis From the North American Association of Central Cancer Registries // J Natl Cancer Inst. 2018. Vol. 110. N 7. P. 750–757. doi: 10.1093/jnci/djx263

27. Морозов С.П., Линденбратен Л.Д., Габай П.Г., и др. Основы менеджмента медицинской визуализации. М.: ГЭОТАР-Медиа, 2020. 432 с. EDN: ZRGBGE doi: 10.33029/9704-5247-9-MEN-2020-1-424

28. Свидетельство о государственной регистрации программы для ЭВМ № 2024618494 Российская Федерация. Платформа тестирования и обучения врачей: № 2024617367: заявл. 08.04.2024: опубл. 12.04.2024 / Ю.А. Васильев, И.М. Шулькин, К.М. Арзамасов, и др. ГБУЗ г. Москвы «Научно-практический клинический центр диагностики и телемедицинских технологий Департамента здравоохранения города Москвы». EDN: POELJA

REFERENCES

1. Meinhold-Heerlein I, Fotopoulou C, Harter P, et al. The new WHO classification of ovarian, fallopian tube, and primary peritoneal cancer and its clinical implications. *Arch Gynecol Obstet.* 2016;293(4):695–700. doi: 10.1007/s00404-016-4035-8

2. Burghardt E, Girardi F, Lahousen M, et al. Patterns of pelvic and paraaortic lymph node involvement in ovarian cancer. *Gynecol Oncol.* 1991;40(2):103–106. doi: 10.1016/0090-8258(91)90099-q

3. Stasenko M, Fillipova O, Tew W. Fallopian Tube Carcinoma. *J Oncol Pract.* 2019;15(7):375–382. doi: 10.1200/JOP.18.00662

4. Reid B, Permuth J, Sellers T. Epidemiology of ovarian cancer: a review. *Cancer Biol Med.* 2017;14(1):9–32. doi: 10.20892/j.issn.2095-3941.2016.0084

5. Ulrikh EA, Papunidi MD, Urmancheeva AF, Matsko DE. Fallopian tube carcinoma: clinical and morphological features, analysis of 69 cases. *Voprosy onkologii.* 2014;60(3):375–378. EDN: SJTCOH

6. Kim MY, Rha SE, Oh SN, et al. MR Imaging findings of hydrosalpinx: a comprehensive review. *Radiographics.* 2009;29(2):495–507. doi: 10.1148/rg.292085070

7. Riska A, Leminen A. Updating on primary fallopian tube carcinoma. *Acta Obstet Gynecol Scand.* 2007;86:1419–1426. doi: 10.1080/00016340701771034

8. PDQ Adult Treatment Editorial Board. Ovarian Epithelial, Fallopian Tube, and Primary Peritoneal Cancer Treatment (PDQ®): Health Professional Version. 2023. In: PDQ Cancer Information Summaries [Internet]. Bethesda (MD): National Cancer Institute (US), 2002. Available from: https://www.ncbi.nlm.nih.gov/books/NBK66007/

9. Kalampokas E, Kalampokas T, Tourountous I. Primary fallopian tube carcinoma. *Eur J Obstet Gynecol Reprod Biol.* 2013;169(2):155–161. doi: 10.1016/j.ejogrb.2013.03.023

10. Carvalho J, Moretti-Marques R, Filho A. Adnexal mass: diagnosis and management. *Rev Bras Ginecol Obstet.* 2020;42(7):438–443. doi: 10.1055/s-0040-1715547

11. Anthoulakis C, Nikoloudis N. Pelvic MRI as the "gold standard" in the subsequent evaluation of ultrasound-indeterminate adnexal lesions: a systematic review. *Gynecol Oncol.* 2014;132(3):661–668. doi: 10.1016/j.ygyno.2013.10.022

12. Nishino M, Hayakawa K, Minami M, et al. Primary retroperitoneal neoplasms: CT and MR imaging findings with anatomic and pathologic diagnostic clues. *Radiographics.* 2003;23(1):45–57. doi: 10.1148/rg.231025037

13. Sadowski E, Thomassin-Naggara I, Rockall A, et al. O-RADS MRI Risk Stratification System: Guide for Assessing Adnexal Lesions from the ACR O-RADS Committee. *Radiology.* 2022;303(1):35–47. doi: 10.1148/radiol.204371

14. Bulanov MN, Chekalova MA, Mazurkevich MN, Vetsheva NN. Primenenie sistemy O-RADS pri ultrazvukovom issledovanii pridatkov matki. Moscow: Research and Practical Clinical Center for Diagnostics and Telemedicine Technologies of the Moscow Health Care Department, 2022. 27 p. (In Russ.) EDN: BUBNGP

15. Veloso G, Dias F, Lucas R, Cunha T. Primary fallopian tube carcinoma: review of MR imaging findings. *Insights Imaging.* 2015;6(4):431–439. doi: 10.1007/s13244-015-0416-y

16. Duska LR, Kohn EC. The new classifications of ovarian, fallopian tube, and primary peritoneal cancer and their clinical implications. *Ann Oncol.* 2017;28(suppl_8):viii8-viii12. doi: 10.1093/annonc/mdx445

17. Nudnov NV, Ivashina SV, Aksenova SP. Radiation methods in the diagnosis of primary and recurrent malignant ovarian struma: A case report. *Digital Diagnostics.* 2023;4(2):214–225. EDN: YNASOM doi: 10.17816/DD322846

18. Klinicheskie rekomendatsii MZ RF "Rak yaichnikov / rak matochnoi truby / pervichnyi rak bryushiny". 2022. Ministerstvo zdravookhraneniya RF. Available from: https://oncology.ru/specialist/treatment/references/actual/547.pdf

19. Singh N, Gilks C, Wilkinson N, et al. Assignment of primary site in high-grade serous tubal, ovarian and peritoneal carcinoma: a proposal. *Histopathology.* 2014;65(2):149–154. doi: 10.1111/his.12419

20. Zhordania KI, Payanidi YuG, Kalinicheva EV. Two ways of the development of serous epithelial "Ovarian" cancer. *Oncogynecology.* 2014;(3):42–48. EDN: TAOOQL

21. Zhordania KI, Payanidi YuG, Kalinicheva EV. Novaya paradigma v etiologii seroznogo raka yaichnikov. *Rossiiskii bioterapevticheskii zhurnal.* (In Russ.) 2014;13(2):95–102. EDN: SNANEL

22. Zhordania KI. Serous ovarian carcinoma or serous carcinoma of uterine (fallopian) tube? *Oncogynecology.* 2012;(3):4–9. EDN: SZRFTZ
23. SEER*Explorer: An interactive website for SEER cancer statistics [Internet]. Surveillance Research Program, National Cancer Institute; 2023. Available from: https://seer.cancer.gov/statistics-network/explorer/
24. Tokunaga H, Mikami M, Nagase S, et al. The 2020 Japan Society of Gynecologic Oncology guidelines for the treatment of ovarian cancer, fallopian tube cancer, and primary peritoneal cancer. *J Gynecol Oncol.* 2021;32(2):e49. doi: 10.3802/jgo.2021.32.e49
25. Kuroki L, Guntupalli SR. Treatment of epithelial ovarian cancer. *BMJ.* 2020;371:m3773. doi: 10.1136/bmj.m3773
26. Trabert B, Coburn SB, Mariani A, et al. Reported Incidence and Survival of Fallopian Tube Carcinomas: A Population-Based Analysis From the North American Association of Central Cancer Registries. *J Natl Cancer Inst.* 2018;110(7):750–757. doi: 10.1093/jnci/djx263
27. Morozov SP, Lindenbraten LD, Gabai PG, et al. Osnovy menedzhmenta meditsinskoi vizualizatsii. Moscow: GEOTAR-Media, 2020. 432 p. EDN: ZRGBGE doi: 10.33029/9704-5247-9-MEN-2020-1-424
28. Svidetelstvo o gosudarstvennoi registratsii programmy dlya EVM № 2024618494. Rossiiskaya Federatsiya. *Platforma testirovaniya i obucheniya vrachei: № 2024617367.* Vasilev YuA, Shulkin IM, Arzamasov KM, et al. Nauchno-prakticheskii klinicheskii tsentr diagnostiki i telemeditsinskikh tekhnologii. (In Russ.) EDN: POELJA

ОБ АВТОРАХ

*** Мынко Олег Игоревич,**
адрес: Россия, 127051, Москва, ул. Петровка, д. 24, стр. 1;
ORCID: 0009-0005-3984-4045;
eLibrary SPIN: 3556-3510;
e-mail: o.mynko@icloud.com

Гончар Анна Павловна;
ORCID: 0000-0001-5161-6540;
eLibrary SPIN: 3513-9531;
e-mail: a.gonchar@npcmr.ru

Нечаев Валентин Александрович, канд. мед. наук;
ORCID: 0000-0002-6716-5593;
eLibrary SPIN: 2527-0130;
e-mail: dfkz2005@gmail.com

Куликова Евгения Александровна;
ORCID: 0000-0002-0319-4934;
eLibrary SPIN: 2884-4803;
e-mail: kulikovaEA14@zdrav.mos.ru

Юдин Андрей Леонидович, д-р мед. наук, профессор;
ORCID: 0000-0002-0310-0889;
eLibrary SPIN: 6184-8284;
e-mail: rsmu@rsmu.ru

Юматова Елена Анатольевна, канд. мед. наук;
ORCID: 0000-0002-6020-9434;
eLibrary SPIN: 8447-8748;
e-mail: yumatova_ea@mail.ru

AUTHORS' INFO

*** Oleg I. Mynko,** MD;
address: 24 bldg. 1 Petrovka str., 127051, Moscow, Russia;
ORCID: 0009-0005-3984-4045;
eLibrary SPIN: 3556-3510;
e-mail: o.mynko@icloud.com

Anna P. Gonchar, MD;
ORCID: 0000-0001-5161-6540;
eLibrary SPIN: 3513-9531;
e-mail: a.gonchar@npcmr.ru

Valentin A. Nechaev, MD, Cand. Sci. (Medicine);
ORCID: 0000-0002-6716-5593;
eLibrary SPIN: 2527-0130;
e-mail: dfkz2005@gmail.com

Evgeniya A. Kulikova, MD;
ORCID: 0000-0002-0319-4934;
eLibrary SPIN: 2884-4803;
e-mail: kulikovaEA14@zdrav.mos.ru

Andrey L. Yudin, MD, Dr. Sci. (Medicine), Professor;
ORCID: 0000-0002-0310-0889;
eLibrary SPIN: 6184-8284;
e-mail: rsmu@rsmu.ru

Elena A. Yumatova, MD, Cand. Sci. (Medicine);
ORCID: 0000-0002-6020-9434;
eLibrary SPIN: 8447-8748;
e-mail: yumatova_ea@mail.ru

* Автор, ответственный за переписку / Corresponding author

DOI: https://doi.org/10.17816/DD629893

Роль компьютерной томографии в дифференциальной диагностике интракардиального объёмного образования в области митрального клапана: серия клинических случаев

М.В. Онойко[1], Е.А. Мершина[1], А.А. Аракелянц[1,2], В.Е. Синицын[1]

[1] Московский государственный университета имени М.В. Ломоносова, Москва, Россия;
[2] Первый Московский государственный медицинский университет имени И.М. Сеченова, Москва, Россия

АННОТАЦИЯ

Дифференциальная диагностика интракардиального объёмного образования в области кольца митрального клапана, выявленного при проведении эхокардиографии, может быть непростой задачей. Её решение обычно требует мультимодального подхода. Очень часто природа такого образования связана с подклапанным кальцинозом митрального клапана. Наибольшую трудность в диагностике представляет достаточно редкий его вариант — казеозная форма. На примере представленной серии клинических случаев подчёркивается важность и клиническая значимость компьютерной томографии для выявления и характеристики подклапанного кальциноза кольца митрального клапана при неоднозначных результатах других методов диагностики, в частности эхокардиографии. Данная работа нацелена на повышение информированности специалистов о классических признаках казеозной формы подклапанного кальциноза кольца митрального клапана при визуализации в различных модальностях. Особое внимание уделяется построению дифференциально-диагностического ряда, выделению характеристик, позволяющих отличить подклапанный кальциноз кольца митрального клапана от других патологических состояний в данной локализации. Осведомлённость врачей о существовании такого рода изменений в области митрального клапана необходима для прогнозирования возможных осложнений, связанных с ней, и планирования тактики лечения, что поможет в некоторых случаях избежать неоправданных хирургических вмешательств.

Ключевые слова: казеозный кальциноз кольца митрального клапана; интракардиальное объёмное образование; эхокардиография; компьютерная томография; магнитно-резонансная томография; клинический случай.

Как цитировать:
Онойко М.В., Мершина Е.А., Аракелянц А.А., Синицын В.Е. Роль компьютерной томографии в дифференциальной диагностике интракардиального объёмного образования в области митрального клапана: серия клинических случаев // Digital Diagnostics. 2024. Т. 5, № 4. С. 893–901. DOI: https://doi.org/10.17816/DD629893

Рукопись получена: 03.04.2024 **Рукопись одобрена:** 30.05.2024 **Опубликована online:** 12.11.2024

ЭКО • ВЕКТОР

Статья доступна по лицензии CC BY-NC-ND 4.0 International
© Эко-Вектор, 2024

DOI: https://doi.org/10.17816/DD629893

The role of computed tomography in the differential diagnosis of an intracardiac mass of the mitral valve: a case series

Maria V. Onoyko[1], Elena A. Mershina[1], Amalia A. Arakelyants[1,2], Valentin E. Sinitsyn[1]

[1] Lomonosov Moscow State University, Moscow, Russia;
[2] Sechenov First Moscow State Medical University, Moscow, Russia

ABSTRACT

The differential diagnosis of an echocardiographically detected intracardiac mass in the mitral annulus can be challenging and usually requires a multimodal approach. This type of lesion is very often associated with subvalvular calcification of the mitral valve. The rare, caseous, variant is the most difficult to diagnose. This case series highlights the clinical significance of computed tomography in detecting and characterizing subvalvular mitral annular calcification when other modalities, particularly echocardiography, are inconclusive. The aim of this article was to raise awareness among specialists of the classic signs of caseous subvalvular calcification of the mitral annulus when visualized with different modalities. Special attention is also given to providing a differential diagnostic series that identifies features that differentiate subvalvular calcification of the mitral annulus from other conditions at this site. Healthcare professionals need to be aware of these mitral valve lesions in order to predict possible associated complications and plan a treatment strategy that may help avoid unnecessary surgical procedures in some cases.

Keywords: caseous calcification of the mitral annulus; intracardiac mass; echocardiography; computed tomography; magnetic resonance imaging; case report.

To cite this article:
Onoyko MV, Mershina EA, Arakelyants AA, Sinitsyn VE. The role of computed tomography in the differential diagnosis of an intracardiac mass of the mitral valve: a case series. *Digital Diagnostics.* 2024;5(4):893–901. DOI: https://doi.org/10.17816/DD629893

Received: 03.04.2024 **Accepted:** 30.05.2024 **Published online:** 12.11.2024

ECO•VECTOR

Article can be used under the CC BY-NC-ND 4.0 International License
© Eco-Vector, 2024

DOI: https://doi.org/10.17816/DD629893

计算机断层扫描在二尖瓣区心内占位性病变鉴别诊断中的作用：临床病例系列

Maria V. Onoyko[1], Elena A. Mershina[1], Amalia A. Arakelyants[1,2], Valentin E. Sinitsyn[1]

[1] Lomonosov Moscow State University, Moscow, Russia;
[2] Sechenov First Moscow State Medical University, Moscow, Russia

摘要

通过超声心动图识别的二尖瓣环区心内占位性病变的鉴别诊断可能具有挑战性。其解决方案通常需要采用多模式方法。通常这种形成的性质与二尖瓣的瓣膜下钙化有关。诊断的最大困难是其相当罕见的变体 — 干酪样形式。在其他诊断方法，特别是超声心动图结果不明确的情况下，本系列病例突出了计算机断层扫描在二尖瓣环瓣下钙化的检测和定性方面的重要性和临床意义。本文旨在提高专家对二尖瓣瓣下环干酪样钙化在不同成像模式下的典型体征的认识。同时，还特别关注鉴别诊断系列的构建，确定能够区分二尖瓣瓣下环干酪样钙化与该定位中的其他病理状况的特征。医生有必要了解二尖瓣区域存在的这种变化，以便预测可能出现的相关并发症，并制定治疗策略，这在某些情况下有助于避免不必要的手术干预。

关键词：二尖瓣环干酪样钙化；心内占位性病变；超声心动图；计算机断层扫描；磁共振成像；临床病例。

引用本文：
Onoyko MV, Mershina EA, Arakelyants AA, Sinitsyn VE. 计算机断层扫描在二尖瓣区心内占位性病变鉴别诊断中的作用：临床病例系列. *Digital Diagnostics.* 2024;5(4):893–901. DOI: https://doi.org/10.17816/DD629893

收到：03.04.2024 **接受：**30.05.2024 **发布日期：**12.11.2024

ECO•VECTOR
Article can be used under the CC BY-NC-ND 4.0 International License
© Eco-Vector, 2024

АКТУАЛЬНОСТЬ

Интракардиальные объёмные образования зачастую обнаруживают случайно при проведении трансторакальной эхокардиографии (Эхо-КГ), которая является методом визуализации первой линии в кардиологии. Однако под маской новообразования, в частности в области кольца митрального клапана, может скрываться казеозная форма подклапанного кальциноза.

Подклапанный кальциноз митрального клапана (ПКМК) встречается достаточно часто, особенно в возрастной группе старше 50 лет. У женщин определяется в 2 раза чаще, чем у мужчин [1, 2]. При ПКМК отложения кальция чаще всего визуализируются в фиброзных структурах задней створки митрального клапана, а также за их пределами: в пространстве между основанием задней створки митрального клапана и стенкой левого желудочка; в миокарде левого желудочка. ПКМК бывает ассоциирован с атеросклерозом, артериальной гипертензией, ишемической болезнью сердца, сердечной недостаточностью, фибрилляцией предсердий, хронической болезнью почек. ПКМК может быть связан с высоким риском развития неблагоприятных сердечно-сосудистых событий и смертностью [3]. Его диагностика в большинстве случаев не вызывает затруднений.

Редким вариантом ПКМК является его так называемая казеозная псевдоопухолевая форма, при которой в результате колликвационного некроза происходит биохимическая трансформация плотного кальцината в образование с пастообразной текстурой. Гистологически данная структура состоит из аморфного вещества, в котором определяется лимфоцитарно-макрофагальная инфильтрация, холестерин и депозиты кальция [4, 5]. По данным G. Deluca и соавт. [6] частота обнаружения данной патологии при проведении Эхо-КГ составляет около 0,64% пациентов с ПКМК и 0,068% всех исследований. Однако, согласно результатам аутопсии, распространённость казеозной формы ПКМК достигает 2,7%, что, вероятно, указывает на пропуск данной патологии по причине низкой информированности врачей и/или ограниченных возможностей Эхо-КГ [7]. Зачастую по результатам трансторакальной Эхо-КГ или магнитно-резонансной томографии (МРТ) казеозную форму ПКМК можно принять за абсцесс, опухоль или тромботические массы.

В представленных клинических случаях подчёркнута диагностическая значимость компьютерной томографии (КТ) для дифференциальной диагностики интракардиального объёмного образования в области митрального клапана, случайно обнаруженного при проведении трансторакальной Эхо-КГ или МРТ.

ОПИСАНИЕ СЛУЧАЕВ

Клинический случай 1

Мужчина, 60 лет. В анамнезе: длительная гипертоническая болезнь, инфаркт миокарда, неоднократное стентирование коронарных артерий и имплантированный двухкамерный кардиовертер-дефибриллятор. Пациент поступил в кардиологическое отделение в ноябре 2023 г. с жалобами на слабость, одышку, отёки голеней и стоп, на сжимающие боли в области сердца при незначительной физической нагрузке (при подъёме на 2 лестничных пролёта), проходящие в покое.

При проведении трансторакальной Эхо-КГ выявлены: верхушечная аневризма левого желудочка; умеренная гипертрофия сохранённых сегментов; расширение всех камер сердца; умеренное снижение глобальной сократимости; атеросклеротические изменения аорты, аортального и митрального клапанов; митральная, трикуспидальная регургитация II–III степени; легочная гипертензия I степени. У пациента обнаружено неподвижное объёмное гиперэхогенное образование, расположенное у задней створки митрального клапана, размером 28×26×37 мм, без аккустической тени и признаков кровотока в нём, интимно прилежащее или исходящее из задне-базального сегмента левого желудочка, задней створки или фиброзного кольца митрального клапана (рис. 1). Ретроспективно установлено, что по данным Эхо-КГ от мая 2017 г. и октября 2018 г. в локализации выявленного образования определялся крупный кальцинат.

Для уточнения природы образования принято решение выполнить КТ-ангиографию сердца с ЭКГ-синхронизацией, по результатам которой в области основания задней створки митрального клапана и в миокарде левого желудочка выявлена структура неправильной формы, размером 25×23×43 мм, с кальцинатами по периферии (плотность 1335–1350 HU) и менее плотной центральной частью (плотность 540–560 HU), без признаков накопления контрастного препарата в артериальную и венозную фазу контрастирования. Вид обнаруженной структуры соответствовал картине подклапанного казеозного кальциноза, расположенного под задней створкой митрального клапана (рис. 2).

По результатам КТ у пациента отмечали выраженный коронарный атеросклероз, признаки рубцовых изменений левого желудочка в верхушечных сегментах, расширение левого предсердия. После проведения коррекционной медикаментозной терапии отмечали положительную динамику течения ишемической болезни сердца. Пациент выписан под динамическое наблюдение кардиолога.

DOI: https://doi.org/10.17816/DD629893

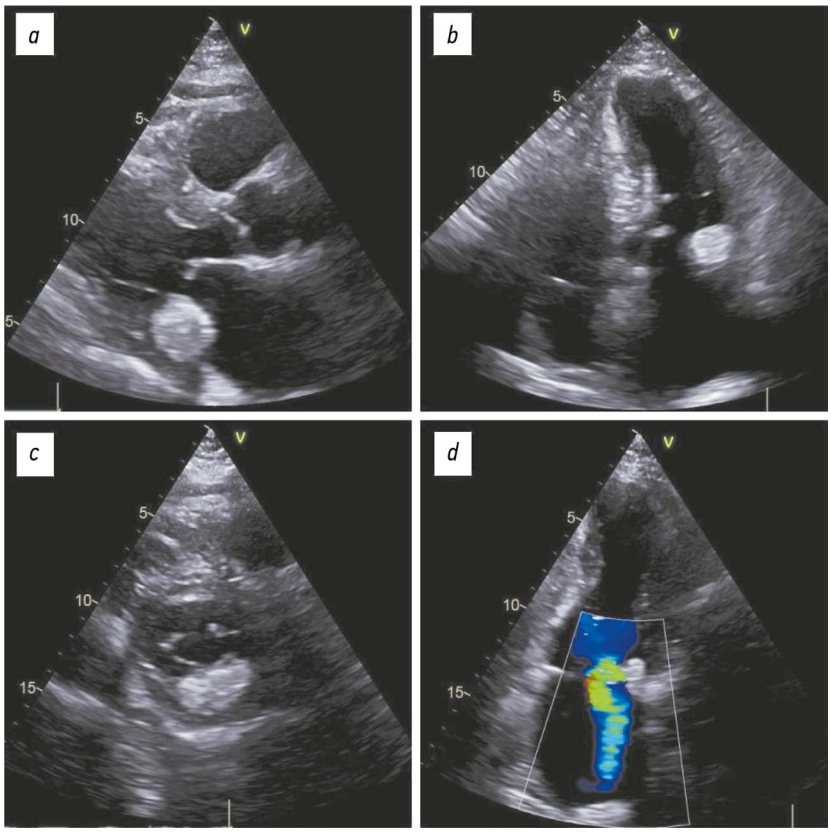

Рис. 1. Трансторакальная эхокардиография, В-режим — клинический случай 1: *a–c* — объёмное образование в области задней створки митрального клапана; *d* — признаки митральной регургитации при допплерографии; *a* — парастернальный доступ, длинная ось левого желудочка; *b* — апикальная четырёхкамерная позиция; *c* — парастернальный доступ, короткая ось на уровне митрального клапана; *d* — апикальная двухкамерная позиция.

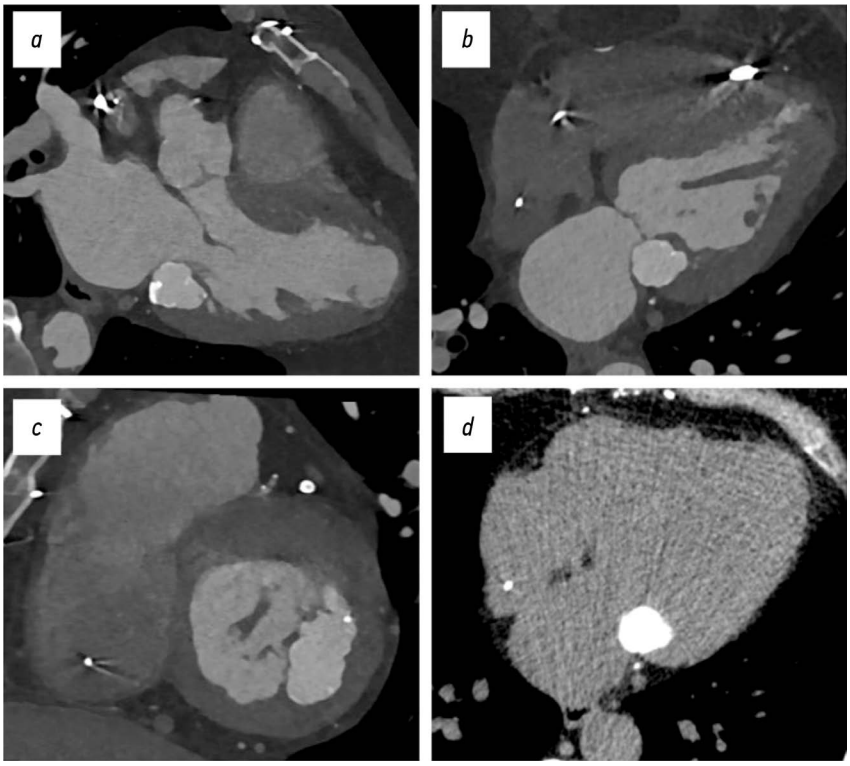

Рис. 2. Компьютерная томография сердца с ЭКГ-синхронизацией — клинический случай 1: *a–c* — с контрастным усилением в «костном окне»; *d* — без контрастирования в «мягкотканном окне»; подклапанный казеозный кальциноз задней створки митрального клапан: *a* — трёхкамерный вид; *b* —четырёхкамерный вид; *c* — изображение по короткой оси на уровне митрального клапана; *d* — аксиальная проекция.

Клинический случай 2

Женщина, 72 года. При плановом проведении трансторакальной Эхо-КГ выявлено неподвижное объёмное гиперэхогенное образование в проекции нижней стенки левого предсердия, вблизи митрального клапана, размером 21×15 мм, с чёткими ровными контурами. Предположили наличие миксомы левого предсердия.

Для уточнения природы образования провели КТ-ангиографию сердца с ЭКГ-синхронизацией, в ходе которой на уровне кольца митрального клапана, в подклапанном отделе левого желудочка выявлено округлое кальцинированное образование размером 35×12 мм, с неоднородной структурой, обусловленной включениями кальцинатов (плотность 1300–1350 HU) и менее плотной центральной частью (330–340 HU). В образовании отсутствовали признаки накопления контрастного вещества в артериальную и венозную фазу контрастирования. Данная КТ-картина соответствовала подклапанному казеозному кальцинозу кольца митрального клапана (рис. 3).

Кроме того, при визуализации в «костном окне» в области основания задней створки митрального клапана обнаружена зона однородного обызвествления размером приблизительно 35×12 мм и плотностью до 1680 HU.

Клинический случай 3

Мужчина, 66 лет. При проведении МРТ сердца для уточнения выраженности рубцовых изменений нижней стенки левого желудочка, после перенесённого 20 лет назад инфаркта миокарда, в области задней створки митрального клапана обнаружено объёмное образование размером 10×12 мм, с пониженной интенсивностью магнитно-резонансного (МР) сигнала и признаками отсроченного контрастирования по периферии. Впоследствии провели КТ-ангиографию сердца с ЭКГ-синхронизацией. При сопоставлении данных МРТ и КТ установлено, что обнаруженная структура соответствует казеозной форме ПКМК (рис. 4).

ОБСУЖДЕНИЕ

Эхо-КГ является основным методом неинвазивной оценки анатомических структур и функции сердца. Именно с её помощью обычно выявляют эхогенные структуры в подклапанном пространстве митрального клапана, которые нередко оказываются ПКМК. При проведении Эхо-КГ лучше всего ПКМК визуализируется в В-режиме (Brightness mode). ПКМК имеет вид гиперэхогенной структуры типичной локализации с чёткими контурами и аккустической тенью. При трансформации в казеозную форму ультразвуковая картина значительно меняется. Казеозный ПКМК представляется в виде гетерогенной овоидной структуры с гипоэхогенной центральной частью без аккустической тени и признаков кровотока на допплерографии [7]. Поскольку казеозный ПКМК виден при Эхо-КГ как объёмное образование, то дифференциальная диагностика с опухолью сердца, абсцессом или тромботическими массами становится крайне важной.

Компьютерная томография сердца является быстрым и эффективным методом диагностики ПКМК, а также вспомогательным инструментом при планировании хирургических манипуляций на митральном клапане. С помощью КТ сердца можно не только дать качественную характеристику кальцинированной структуры, но и провести её количественную оценку. Не менее важным является

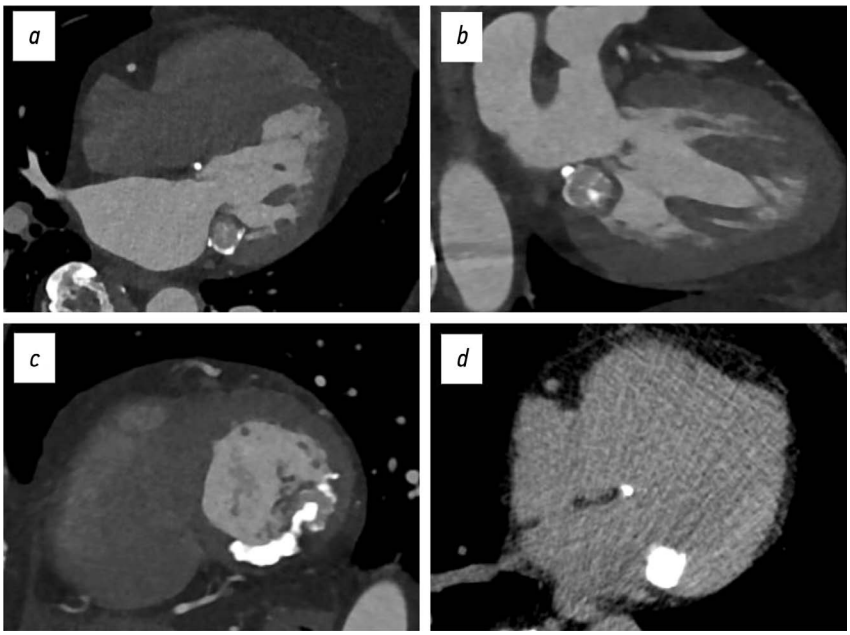

Рис. 3. Компьютерная томография сердца с ЭКГ-синхронизацией — клинический случай 2: *a–c* — с контрастным усилением в «костном окне»; *d* — без контрастирования в «мягкотканном окне»; подклапанный казеозный кальциноз задней створки митрального клапана: *a* — четырёхкамерный вид; *b* — двухкамерный вид по длинной оси левого желудочка; *c* — изображение по короткой оси на уровне митрального клапана; *d* — аксиальная проекция.

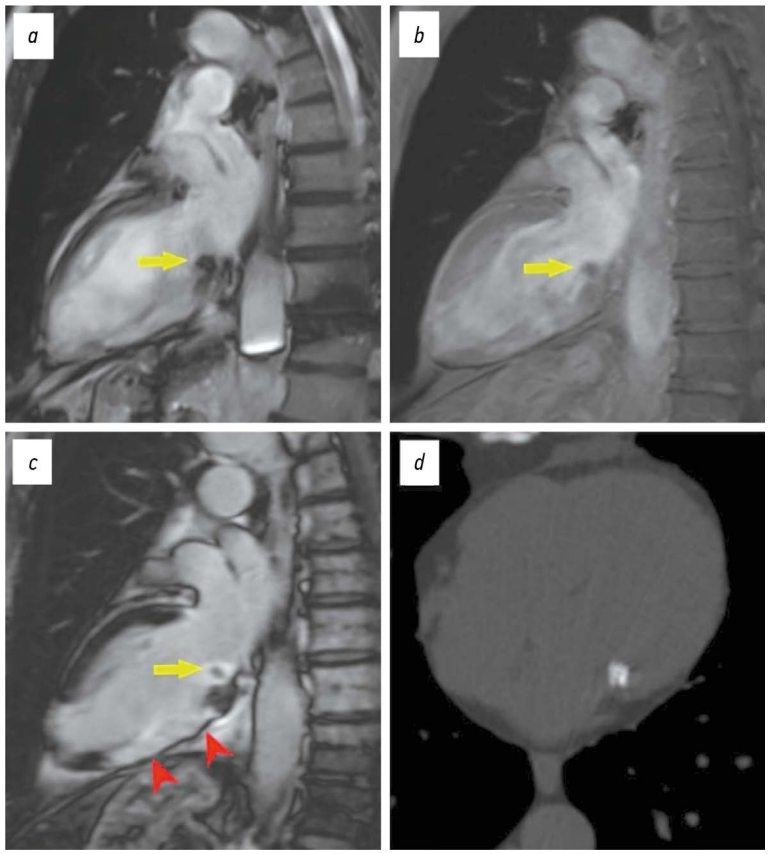

Рис. 4. Клинический случай 3: *a–c* — магнитно-резонансная томография сердца; *d* — компьютерная томография сердца с ЭКГ-синхронизацией; салатовые стрелки — образование в области задней створки митрального клапана у пациента с трансмуральным постинфарктным рубцом в области нижней стенки левого желудочка на уровне базальных и средних отделов (красные стрелки); *a–b* — SSFP (Steady-State Free Precession)-последовательности, двухкамерный вид по длинной оси левого желудочка, без контрастирования; *c* — T1-взвешенное изображение с подавлением сигнала от миокарда и отсроченным контрастным усилением, двухкамерный вид по длинной оси левого желудочка; *d* — аксиальная проекция, «костное окно».

возможность подсчёта кальциевого индекса коронарных сосудов, так как известно, что ПКМК нередко ассоциирован с ишемической болезнью сердца [8]. Казеозная форма ПКМК на нативной КТ чаще всего имеет вид объёмного образования овоидной формы с высокой плотностью, характерной для кальция. При выборе «костного окна» становится более очевидным гетерогенный характер структуры: плотная гомо- или гетерогенная центральная часть и, как правило, расположенные по периферии типичные плотные кальцинаты [9]. Накопление контрастного препарата в массах ПКМК отсутствует, что является важным дифференциально-диагностическим признаком.

На МР-изображениях массы ПКМК обычно имеют гипоинтенсивный сигнал на T1- и T2-взвешенном изображении (ВИ). Поскольку данные характеристики не специфичны, результаты МР-исследования позволяют лишь предположить наличие кальцинатов в области митрального клапанного аппарата, что является ограничением метода, отсутствующим в КТ.

Признаками казеозной формы ПКМК при проведении МРТ являются чаще всего:

- изо- или гиперинтенсивный сигнал в центральной части и гипоинтенсивный сигнал по периферии образования на T1-ВИ;
- гипоинтенсивный сигнал на STIR (Short Tau Inversion Recovery);
- по сравнению с миокардом более низкий или изоинтенсивный сигнал на последовательностях сбалансированного установившегося состояния свободной прецессии (Steady-State Free Precession, SSFP);
- отсроченное периферическое накопление контрастного препарата фиброзной капсулой [9, 10].

Ультразвуковая, МР- и КТ-картина в представленных клинических случаях совпадают с другими уже опубликованными наблюдениями подклапанного казеозного кальциноза в области задней створки митрального клапана [9, 11–13].

По результатам трансторакальной Эхо-КГ в области митрального клапана в дифференциально-диагностический ряд объёмных образований можно включить различные виды опухолей (например, папиллярную фиброэластому и миксому), а также тромботические массы и абсцессы. Чтобы установить верный диагноз, обычно нужна дополнительная диагностическая информация, которая становится доступной при применении КТ.

С помощью КТ и/или МРТ возможно отличить казеозную форму ПКМК от миксомы и папиллярной фиброэлатомы опираясь на такие признаки, как паттерн накопления

контрастного препарата (в случае ПКМК его накопление отсутствует), подвижность образования, наличие ножки, характеристики МР-сигнала от ткани образования и его плотность по данным КТ.

Инфекционный эндокардит является основной причиной формирования абсцесса в области клапанного аппарата, поэтому в данном случае сопоставление с результатами клинико-лабораторных исследований крайне важно. На изображениях КТ абсцесс обычно визуализируют как объёмное образование с капсулой, накапливающей контрастный препарат, и некротическим гиподенсным центром.

Тромботические массы при проведении КТ с контрастным усилением обычно визуализируются как гиподенсные аваскулярные структуры, в то время как на МР-изображениях интенсивность сигнала тромба сильно зависит от его давности. В случае организованного тромба с высоким содержанием фиброзной ткани может происходить слабое периферическое накопление контрастного препарата, которое также характерно для казеозной формы ПКМК. Таким образом, МР-характеристики типичных кальцинатов, казеозной формы ПКМК и тромба могут совпадать, что подчёркивает значимость сопоставления данных МРТ с результатами КТ.

ЗАКЛЮЧЕНИЕ

В ряде случаев интерпретация результатов Эхо-КГ и дифференциальная диагностика интракардиального объёмного образования бывают затруднительными, что подчёркивает необходимость применения дополнительных инструментальных методов исследования, таких как КТ и МРТ. Казеозная форма ПКМК — это достаточно редкая находка, которая зачастую является асимптомной. По этой причине врачи недостаточно хорошо информированы о данной патологии. Важно помнить, что в редких случаях ПКМК может приводить к инсульту, аритмиям, митральной регургитации или стенозу. ПКМК может быть связан с сердечно-сосудистыми факторами риска. Мультимодальный подход необходим для установления природы случайно выявленного интракардиального объёмного образования и выбора верной тактики лечения.

ДОПОЛНИТЕЛЬНАЯ ИНФОРМАЦИЯ

Источник финансирования. Авторы заявляют об отсутствии внешнего финансирования при проведении работы.

Конфликт интересов. Авторы декларируют отсутствие явных и потенциальных конфликтов интересов, связанных с публикацией настоящей статьи.

Вклад авторов. Все авторы подтверждают соответствие своего авторства международным критериям ICMJE (все авторы внесли существенный вклад в разработку концепции, проведение работы и подготовку статьи, прочли и одобрили финальную версию перед публикацией). Наибольший вклад распределён следующим образом: М.В. Онойко — сбор и обработка материалов, написание текста рукописи; Е.А. Мершина — концепция работы, редактирование текста, утверждение финального текста рукописи; А.А. Аракелянц — сбор и обработка материалов, редактирование текста; В.Е. Синицын — редактирование текста, утверждение финального текста рукописи.

Информированное согласие на публикацию. Пациенты добровольно подписали информированное согласие на публикацию медицинских данных и фотографий в обезличенной форме в журнале Digital Diagnostics.

ADDITIONAL INFORMATION

Funding source. This article was not supported by any external sources of funding.

Competing interests. The authors declare that they have no competing interests.

Authors' contribution. All authors made a substantial contribution to the conception of the work, acquisition, analysis, interpretation of data for the work, drafting and revising the work, final approval of the version to be published and agree to be accountable for all aspects of the work. M.V. Onoyko — collection and processing of materials, writing the text of the manuscript; E.A. Mershina — concept of the article, editing the text of the manuscript, final version approval; A.A. Arakelyants — collection and processing of materials, editing the text of the manuscript; V.E. Sinitsyn — editing the text of the manuscript, final version approval.

Consent for publication. Written consent was obtained from the patients for publication of relevant medical information and all of accompanying images within the manuscript in Digital Diagnostics journal.

СПИСОК ЛИТЕРАТУРЫ

1. Savage D.D., Garrison R.J., Castelli W.P., et al. Prevalence of submitral (anular) calcium and its correlates in a general population-based sample (the Framingham Study) // Am J Cardiol. 1983. Vol. 51, N 8. P. 1375–1378. doi: 10.1016/0002-9149(83)90315-6

2. Abramowitz Y., Jilaihawi H., Chakravarty T., et al. Mitral Annulus Calcification // J Am Coll Cardiol. 2015. Vol. 66, N 17. P. 1934–1941. doi: 10.1016/j.jacc.2015.08.872

3. Kanjanauthai S., Nasir K., Katz R., et al. Relationships of mitral annular calcification to cardiovascular risk factors: the Multi-Ethnic Study of Atherosclerosis (MESA) // Atherosclerosis. 2010. Vol. 213, N 2. P. 558–562. doi: 10.1016/j.atherosclerosis.2010.08.072

4. Harpaz D., Auerbach I., Vered Z., et al. Caseous calcification of the mitral annulus: a neglected, unrecognized diagnosis // J Am Soc Echocardiogr. 2001. Vol. 14, N 8. P. 825–831. doi: 10.1067/mje.2001.111877

5. Silbiger J.J. Anatomy, mechanics, and pathophysiology of the mitral annulus // Am Heart J. 2012. Vol. 164, N 2. P. 163–176. doi: 10.1016/j.ahj.2012.05.014

6. Deluca G., Correale M., Ieva R., et al. The incidence and clinical course of caseous calcification of the mitral annulus: a prospective echocardiographic study // J Am Soc Echocardiogr. 2008. Vol. 21, N 7. P. 828–33. doi: 10.1016/j.echo.2007.12.004

7. Akram M., Hasanin A.M. Caseous mitral annular calcification: Is it a benign condition? // J Saudi Heart Assoc. 2012. Vol. 24, N 3. P. 205–208. doi: 10.1016/j.jsha.2012.02.003

8. Hamirani Y.S., Nasir K., Blumenthal R.S., et al. Relation of mitral annular calcium and coronary calcium (from the Multi-Ethnic Study of Atherosclerosis [MESA]) // Am J Cardiol. 2011. Vol. 107, N 9. P. 1291–1294. doi: 10.1016/j.amjcard.2011.01.005

9. Shriki J., Rongey C., Ghosh B., et al. Caseous mitral annular calcifications: Multimodality imaging characteristics // World J Radiol. 2010. Vol. 2, N 4. P. 143–147. doi: 10.4329/wjr.v2.i4.143

10. Gravina M., Casavecchia G., Manuppelli V., et al. Mitral annular calcification: Can CMR be useful in identifying caseous necrosis? // Interv Med Appl Sci. 2019. Vol. 11, N 1. P. 71–73. doi: 10.1556/1646.10.2018.47

11. Mayr A., Müller S., Feuchtner G. The Spectrum of Caseous Mitral Annulus Calcifications // JACC Case Rep. 2021. Vol. 3, N 1. P. 104–108. doi: 10.1016/j.jaccas.2020.09.039

12. Белькинд М.Б., Буторова Е.А., Стукалова О.В., Гаман С.А., Смирнов С.М. Казеозный кальциноз кольца митрального клапана // Евразийский Кардиологический Журнал. 2023. № 4. С. 90–93. doi: 10.38109/2225-1685-2023-4-90-93

13. Саидова М.А., Атабаева Л.С., Стукалова О.В. Казеозный кальциноз митрального клапана // Кардиологический вестник. 2019. Т. 14, № 3. С. 62–67. doi: 10.36396/MS.2019.14.03.010

REFERENCES

1. Savage DD, Garrison RJ, Castelli WP, et al. Prevalence of submitral (anular) calcium and its correlates in a general population-based sample (the Framingham Study). *Am J Cardiol.* 1983;51(8):1375–1378. doi: 10.1016/0002-9149(83)90315-6

2. Abramowitz Y, Jilaihawi H, Chakravarty T, et al. Mitral Annulus Calcification. *J Am Coll Cardiol.* 2015;66(17):1934–1941. doi: 10.1016/j.jacc.2015.08.872

3. Kanjanauthai S, Nasir K, Katz R, et al. Relationships of mitral annular calcification to cardiovascular risk factors: the Multi-Ethnic Study of Atherosclerosis (MESA). *Atherosclerosis.* 201;213(2):558–562. doi: 10.1016/j.atherosclerosis.2010.08.072

4. Harpaz D, Auerbach I, Vered Z, et al. Caseous calcification of the mitral annulus: a neglected, unrecognized diagnosis. *J Am Soc Echocardiogr.* 2001;14(8):825–831. doi: 10.1067/mje.2001.111877

5. Silbiger JJ. Anatomy, mechanics, and pathophysiology of the mitral annulus. *Am Heart J.* 2012;164(2):163–176. doi: 10.1016/j.ahj.2012.05.014

6. Deluca G, Correale M, Ieva R, et al. The incidence and clinical course of caseous calcification of the mitral annulus: a prospective echocardiographic study. *J Am Soc Echocardiogr.* 2008;21(7):828–833. doi: 10.1016/j.echo.2007.12.004

7. Akram M, Hasanin AM. Caseous mitral annular calcification: Is it a benign condition? *J Saudi Hear Assoc.* 2012;24(3):205–208. doi: 10.1016/j.jsha.2012.02.003

8. Hamirani YS, Nasir K, Blumenthal RS, et al. Relation of mitral annular calcium and coronary calcium (from the Multi-Ethnic Study of Atherosclerosis [MESA]). *Am J Cardiol.* 2011;107(9):1291–1294. doi: 10.1016/j.amjcard.2011.01.005

9. Shriki J, Rongey C, Ghosh B, et al. Caseous mitral annular calcifications: Multimodality imaging characteristics. *World J Radiol.* 2010;2(4):143-147. doi: 10.4329/wjr.v2.i4.143

10. Gravina M, Casavecchia G, Manuppelli V, et al. Mitral annular calcification: Can CMR be useful in identifying caseous necrosis? *Interv Med Appl Sci.* 2019;11(1):71-73. doi: 10.1556/1646.10.2018.47

11. Mayr A, Müller S, Feuchtner G. The Spectrum of Caseous Mitral Annulus Calcifications. *JACC Case Rep.* 2021;3(1):104–108. doi: 10.1016/j.jaccas.2020.09.039

12. Belkind MB, Butorova EA, Stukalova OV, et al. Caseous calcification of the mitral annulus. *Eurasian heart journal.* 2023;(4):90–93. doi: 10.38109/2225-1685-2023-4-90-93

13. Saidova MA, Atabaeva LS, Stukalova OV. Caseous calcification of the mitral annulus. *Russian Cardiology Bulletin.* 2019;14(3):62–67. doi: 10.36396/MS.2019.14.03.010

ОБ АВТОРАХ

*** Онойко Мария Викторовна;**
адрес: Россия, 119234, Москва, Ленинские горы, д. 1, корп. B;
ORCID: 0000-0002-7727-3360;
eLibrary SPIN: 6380-7495;
e-mail: onoykomary@gmail.com

Мершина Елена Александровна, канд. мед. наук, доцент;
ORCID: 0000-0002-1266-4926;
eLibrary SPIN: 6897-9641;
e-mail: elena_mershina@mail.ru

Аракелянц Амалия Ашотовна, канд. мед. наук;
ORCID: 0000-0002-1243-2471;
eLibrary SPIN: 4990-6008;
e-mail: nxrrimma@mail.ru

Синицын Валентин Евгеньевич, д-р мед. наук, профессор;
ORCID: 0000-0002-5649-2193;
eLibrary SPIN: 8449-6590;
e-mail: vsini@mail.ru

AUTHORS' INFO

*** Maria V. Onoyko,** MD;
address: 1 block B Leninskie Gory, 119234, Moscow, Russia;
ORCID: 0000-0002-7727-3360;
eLibrary SPIN: 6380-7495;
e-mail: onoykomary@gmail.com

Elena A. Mershina, MD, Cand. Sci. (Medicine), Assistant Professor;
ORCID: 0000-0002-1266-4926;
eLibrary SPIN: 6897-9641;
e-mail: elena_mershina@mail.ru

Amalia A. Arakelyants, MD, Cand. Sci. (Medicine);
ORCID: 0000-0002-1243-2471;
eLibrary SPIN: 4990-6008;
e-mail: nxrrimma@mail.ru

Valentin E. Sinitsyn, MD, Dr. Sci. (Medicine), Professor;
ORCID: 0000-0002-5649-2193;
eLibrary SPIN: 8449-6590;
e-mail: vsini@mail.ru

* Автор, ответственный за переписку / Corresponding author

DOI: https://doi.org/10.17816/DD630215

Гипоплазия нижней полой вены, сопровождающаяся гипертрофией непарной и полунепарной вен и образованием сети коллатеральных вен в брюшной полости: клинический случай

M. Montatore[1], G. Muscatella[1], F. Masino[1], G. Ricatti[2], M. Balbino[1], R. Gifuni[1], G. Guglielmi[1,2,3]

[1] Foggia University School of Medicine, Фоджа, Италия;
[2] «Monsignor Raffaele Dimiccoli» Hospital, Барелетта, Италия;
[3] IRCCS Casa Sollievo della Sofferenza Hospital, Сан Джованни Ротондо, Италия

АННОТАЦИЯ

Гипоплазия нижней полой вены — это редкая врождённая сосудистая аномалия, которая отличается разнообразием форм. В некоторых случаях нижняя полая вена прерывается. Именно поэтому поиск описания определённых анатомических вариантов данной аномалии в литературе — это достаточно трудная задача. В настоящей статье представлен уникальный случай бессимптомной гипоплазии инфраренального сегмента нижней полой вены, сопровождающейся гипертрофией непарной и полунепарной вен, а также формированием сети коллатеральных вен на передней брюшной стенке. Сосудистая аномалия выявлена случайно у мужчины 75 лет. Помимо описания клинического случая, в статье кратко охарактеризованы сопутствующие изменения венозной системы брюшной полости, особенно выраженные с правой стороны, а также изменения нижней полой вены и системы непарной вены. В работе также приведено обоснование важности проведения визуализационных исследований для выявления сосудистых аномалий. В представленном клиническом случае визуализация выполнена с помощью компьютерной томографии с многофазным контрастированием, что позволило точно определить наличие сложной сосудистой аномалии. У пациента ранее никогда не возникало симптомов, указывающих на наличие данной аномалии, а проявлявшиеся симптомы, по-видимому, не были с ней связаны, поэтому пациенту рекомендовано периодическое наблюдение.

Ключевые слова: гипертрофия парной вены; нижняя полая вена; гипоплазия нижней полой вены; коллатеральные вены; венозная система.

Как цитировать:
Montatore M., Muscatella G., Masino F., Ricatti G., Balbino M., Gifuni R., Guglielmi G. Гипоплазия нижней полой вены, сопровождающаяся гипертрофией непарной и полунепарной вен и образованием сети коллатеральных вен в брюшной полости: клинический случай // Digital Diagnostics. 2024. Т. 5, № 4. С. 902–910. DOI: https://doi.org/10.17816/DD630215

Рукопись получена: 10.04.2024 **Рукопись одобрена:** 12.09.2024 **Опубликована online:** 13.12.2024

ЭКО • ВЕКТОР

Статья доступна по лицензии CC BY-NC-ND 4.0 International
© Эко-Вектор, 2024

DOI: https://doi.org/10.17816/DD630215

Hypoplasia of the inferior vena cava with hypertrophic *azygos/hemiazygos* and collateral venous circles of the abdomen: a case report

Manuela Montatore[1], Gianmichele Muscatella[1], Federica Masino[1], Giovanni Ricatti[2], Marina Balbino[1], Rossella Gifuni[1], Giuseppe Guglielmi[1,2,3]

[1] Foggia University School of Medicine, Foggia, Italy;
[2] «Monsignor Raffaele Dimiccoli» Hospital, Barletta, Italy;
[3] IRCCS Casa Sollievo della Sofferenza Hospital, Giovanni Rotondo, Italy

ABSTRACT

Hypoplasia of the *inferior vena cava* is a rare congenital vascular defect with various forms; thus, identifying a specific anatomical variant in the literature is challenging. In some cases, the *inferior vena cava* may also be interrupted. Herein, we present a unique case of of an unknown subrenal hypoplasia of the *inferior vena cava* with *azygos* and *hemiazygos* hypertrophy and the creation of several collateral circles, particularly in the anterior wall of the abdomen, in an asymptomatic 75-year-old man. This report not only describes this unusual instance but also quickly demonstrates the variations of the venous system in the abdomen, particularly on the right side, and the *inferior vena cava* and the *azygos* system, and explains the significance of imaging in recognizing vascular anomalies. The case was explored using a multiphase computed tomography technique, which correctly identified this complex vascular anomaly. The patient had never experienced symptoms associated with the same vascular defect previously. Moreover, his symptoms did not appear to be related; therefore, a periodic follow-up was recommended.

Keywords: hypertrophic azygos; inferior vena cava; inferior vena cava hypoplasia; collateral venous circles; venous system.

To cite this article:
Montatore M, Muscatella G, Masino F, Ricatti G, Balbino M, Gifuni R, Guglielmi G. Hypoplasia of the inferior vena cava with hypertrophic *azygos/hemiazygos* and collateral venous circles of the abdomen: a case report. *Digital Diagnostics.* 2024;5(4):902–910. DOI: https://doi.org/10.17816/DD630215

Received: 10.04.2024 **Accepted:** 12.09.2024 **Published online:** 13.12.2024

ECO•VECTOR

Article can be used under the CC BY-NC-ND 4.0 International License
© Eco-Vector, 2024

DOI: https://doi.org/10.17816/DD630215

下腔静脉发育不全伴奇静脉和半奇静脉肥大及腹腔侧支静脉网络形成：临床病例

Manuela Montatore[1], Gianmichele Muscatella[1], Federica Masino[1], Giovanni Ricatti[2], Marina Balbino[1], Rossella Gifuni[1], Giuseppe Guglielmi[1,2,3]

[1] Foggia University School of Medicine, Foggia, Italy;
[2] «Monsignor Raffaele Dimiccoli» Hospital, Barletta, Italy;
[3] IRCCS Casa Sollievo della Sofferenza Hospital, Giovanni Rotondo, Italy

摘要

下腔静脉发育不全是一种罕见的先天性血管异常，其解剖变异形式多种多样，有时甚至导致下腔静脉的中断。文献中对这些具体解剖变异的描述较少，因此该领域的研究仍面临挑战。本文报道了一例 75岁男性患者 的独特病例，其 无症状性下腔静脉肾下段发育不全 伴有奇静脉和半奇静脉肥大，以及 腹前壁侧支静脉网络 的形成。发现方式：该血管异常是在患者无相关症状的情况下，通过 多期对比增强计算机断层扫描（CT） 偶然发现的。影像学表现：患者 右侧腹腔静脉系统 显著异常；下腔静脉中断及奇静脉系统代偿性肥大；腹前壁形成了明显的 侧支静脉网络，提示血液回流路径的重组。临床观察：患者没有既往相关症状，观察到的解剖异常未与临床症状相关。本文强调 影像学检查，特别是 多期对比增强CT，在检测血管异常中的关键作用。在该病例中，影像学技术成功识别了复杂的血管异常，提供了清晰的解剖学细节。鉴于患者既往无症状，建议定期影像学随访，以监测异常血管结构的潜在进展及可能引发的并发症。

关键词：奇静脉肥大；下腔静脉；下腔静脉发育不全；侧支静脉；静脉系统。

引用本文：
Montatore M, Muscatella G, Masino F, Ricatti G, Balbino M, Gifuni R, Guglielmi G. 下腔静脉发育不全伴奇静脉和半奇静脉肥大及腹腔侧支静脉网络形成：临床病例. *Digital Diagnostics.* 2024;5(4):902–910. DOI: https://doi.org/10.17816/DD630215

收到：10.04.2024 **接受：**12.09.2024 **发布日期：**13.12.2024

ECO•VECTOR
Article can be used under the CC BY-NC-ND 4.0 International License
© Eco-Vector, 2024

АКТУАЛЬНОСТЬ

Гипоплазия нижней полой вены (НПВ) — это редкая врождённая аномалия, которая характеризуется оттоком венозной крови из нижней части тела по системе непарной или полунепарной вены [1, 2]. Кроме гипоплазии, встречаются и случаи агенезии НПВ, когда сосуд перерывается и его часть полностью отсутствует.

В основном данная патология обусловлена нарушениями эмбриогенеза, в результате которых несостоятельность анастомоза между правой субкардинальной веной и вителлиновой веной приводит к развитию гипоплазии, а в некоторых случаях — к агенезии инфраренального или постренального сегмента НПВ, а также к перерыву в области супраренального сегмента НПВ [3].

Описаны случаи, когда у новорожденного отсутствует надпечёночный сегмент НПВ или наблюдается его гипоплазия, что приводит к оттоку крови непосредственно в правое предсердие [4]. При этом небольшой супраренальный сегмент НПВ в воротах печени дренируется через непарную вену, а в печёночный сегмент НПВ впадают только печёночные вены. Такие анатомические варианты, как правило, не имеют симптомов, если достаточно развита система непарной и полунепарной вен и при условии сохранности коллатеральных вен [5]. Однако в редких случаях со временем могут возникать следующие симптомы: рецидивирующий тромбоз глубоких вен нижних конечностей; отёк и боль в нижних конечностях; варикозное расширение вен нижних конечностей; боль в животе; гематохезия [6, 7]. При отсутствии симптомов такие анатомические варианты, тем не менее, нередко выявляют в раннем или среднем возрасте, как описано в данном клиническом случае.

ОПИСАНИЕ СЛУЧАЯ

Анамнез

Мужчина европеоидной расы 75 лет поступил в отделение неотложной помощи после падения. При поступлении пациенту впервые проведена компьютерная томография (КТ) с контрастным усилением. Исследование выполнено на 64-срезовом томографе с применением метода многофазного контрастирования — нативное исследование с последующим сканированием в артериальной и портально-венозной фазе.

Результаты инструментального обследования

По результатам КТ и рентгенографии не выявлено признаков переломов или иных последствий падения. Однако врач-рентгенолог обратил внимание на неизвестную венозную аномалию, локализованную в грудной и брюшной полости. Пациент не знал о наличии у него такого варианта сосудистой аномалии и не отмечал никаких связанных с ней симптомов (рис. 1).

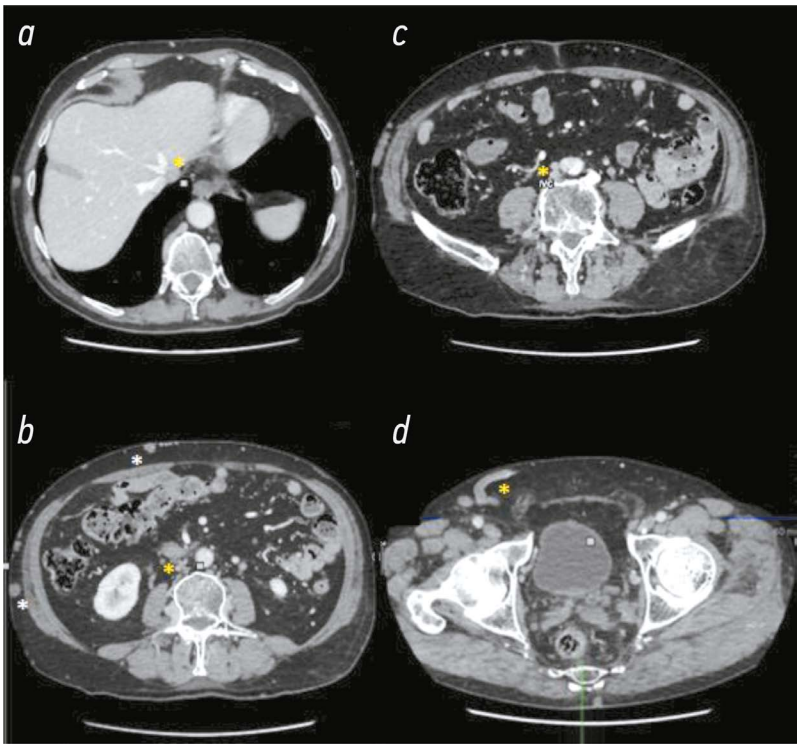

Рис. 1. Томограмма брюшной полости в аксиальной плоскости (портально-венозная фаза): *a* — гипоплазия супраренального сегмента нижней полой вены (*жёлтая звёздочка*); *b* — гипоплазия нижней полой вены в нижней части брюшной полости (*жёлтая звёздочка*) и гипертрофированные коллатеральные вены в области передней брюшной стенки справа (*белая звёздочка*); *c* — другое изображение нижней части брюшной полости в аксиальной плоскости, на котором видна гипоплазия нижней полой вены (*жёлтая звёздочка*); *d* — правосторонний дренаж осуществляется через подвздошную вену (*жёлтая звёздочка*).

Для изучения обнаруженной сосудистой аномалии сделана MIP-реконструкция (Maximum Intensity Projection) — метод проекции максимальной интенсивности КТ-изображений, полученных во всех плоскостях (аксиальной, корональной и сагиттальной), с последующим построением трёхмерных изображений.

Наиболее очевидной находкой при визуализации сосудистой аномалии стало наличие множественных коллатеральных вен в области передней брюшной стенки, особенно выраженных с правой стороны, на фоне гипоплазии инфраренального сегмента НПВ (рис. 2).

В некоторые расширенные непарные и полунепарные вены поступает кровь из органов брюшной полости. Непарная вена своей дугой соединена с верхней полой веной (ВПВ), однако её размеры превышают нормальные значения. Эта вена начинается в области 7-го грудного позвонка и продолжается до уровня соединения 10-го и 11-го грудных позвонков, то есть отходит от места слияния правой почечной вены, печёночной вены и аномальной вены (рис. 3 и 4).

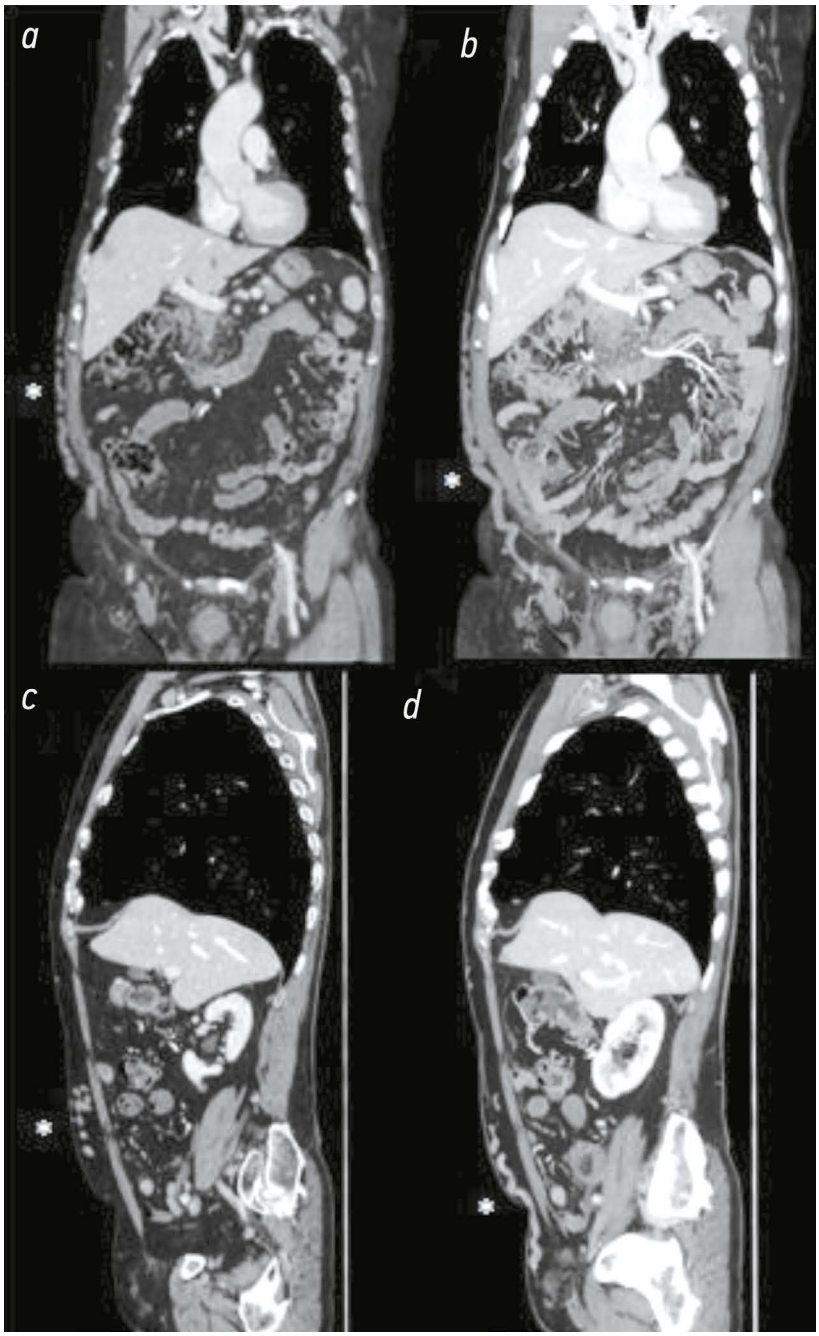

Рис. 2. Томограмма грудной и брюшной полости в портально-венозной фазе в корональной (*вверху*) и сагиттальной (*внизу*) плоскостях: *a* — стенка брюшной полости справа, визуализируются непрерывные коллатеральные вены (белая звёздочка); *b* — тоже самое изображение после применения метода проекции максимальной интенсивности, визуализируются коллатеральные вены, особенно выраженные с правой стороны; *c*, *d* — гипертрофированные коллатеральные вены в сагиттальной плоскости на разных уровнях.

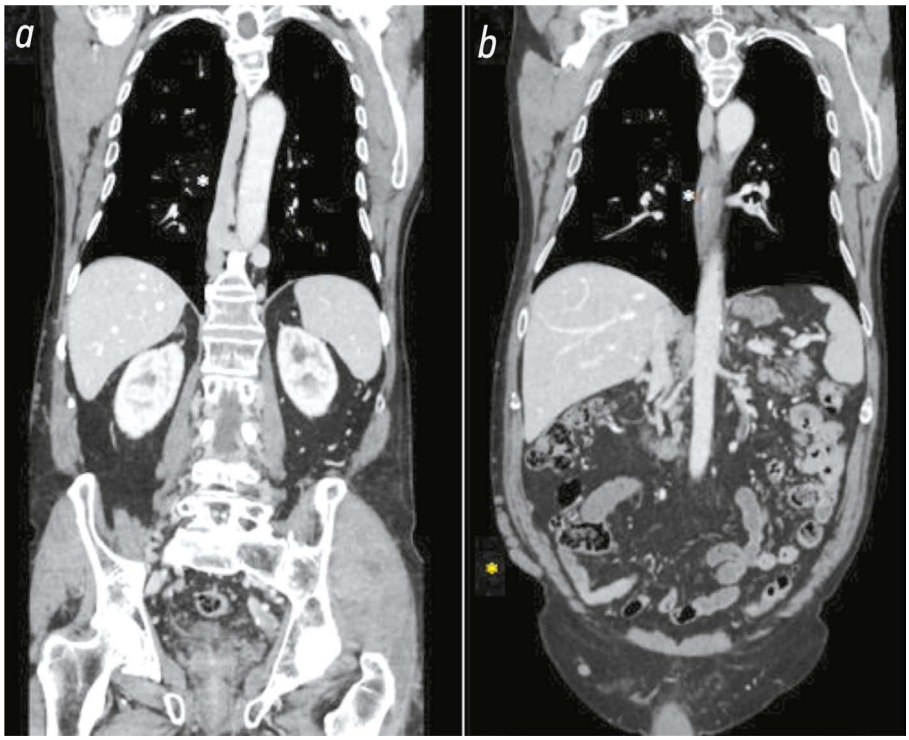

Рис. 3. Томограмма грудной и брюшной полости в портально-венозной фазе в корональной плоскости: *a* — место слияния расширенной непарной, полунепарной и аномальной вен (*белая звёздочка*); *b* — тоже самое изображение в другой плоскости, выраженные коллатеральные вены на передней брюшной стенке справа (*жёлтая звёздочка*).

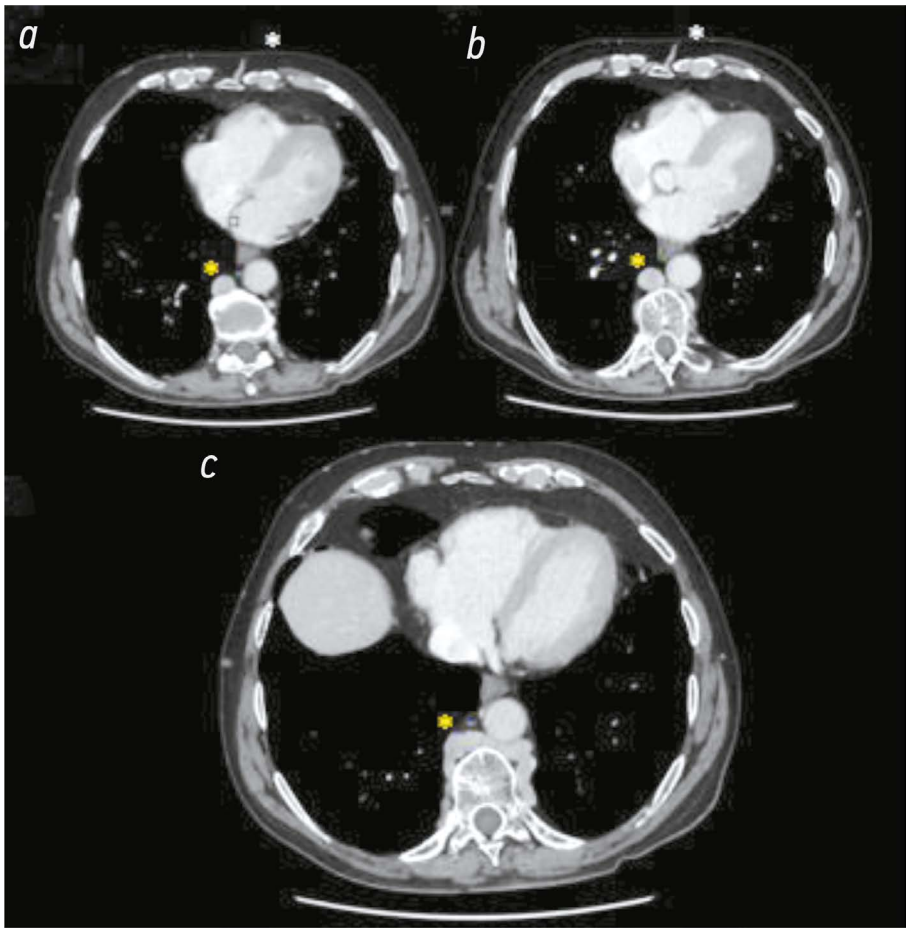

Рис. 4. Томограмма грудной полости в аксиальной плоскости: на всех изображениях, полученных на разных уровнях, (*сверху вниз*) визуализируется место слияния с гипертрофированными непарной и полунепарной венами: *a*, *b* — место слияния боковых коллатералей брюшной и грудной полости (*белая звёздочка*).

DOI: https://doi.org/10.17816/DD630215

Последующее наблюдение и исход

Данная сосудистая аномалия протекала бессимптомно, а наблюдавшиеся у пациента симптомы, по-видимому, не были связаны с выявленным сосудистым нарушением. Пациенту рекомендовано периодическое наблюдение.

ОБСУЖДЕНИЕ

НПВ — это крупная вена, расположенная в забрюшинном пространстве и транспортирующая дезоксигенированную кровь от нижних конечностей, органов таза и брюшной полости в правое предсердие. Система непарной вены расположена на задней поверхности грудной полости, в области позвоночника, и соединяет ВПВ с НПВ. Система непарной вены образует Н-образный анастомоз, включающий непарную, полунепарную, вспомогательную полунепарную и левую верхнюю межрёберную вены [2, 3]. Гипоплазия НПВ компенсируется за счёт системы непарной и полунепарной вены, а также через коллатеральные вены. Она относится к числу редких сосудистых аномалий и характеризуется разнообразием анатомических вариантов [4–8]. Гипоплазия НПВ обусловлена, прежде всего, аномальной регрессией или персистенцией эмбриональных вен (передних кардинальных, задних кардинальных, субкардинальных, супракардинальных и вителлиновой), из которых формируются пять сегментов структуры НПВ: подвздошный, инфраренальный, ренальный, супраренальный и печёночный. Последний сегмент включает надпечёночный и ретропечёночный отделы [9]. В данном случае у пациента наблюдается выраженная гипоплазия НПВ в области правой подвздошной ямки на фоне увеличенных непарной и полунепарной вен. Такое анатомическое строение указывает на то, что именно выраженная система полунепарной вены выполняет основную дренажную функцию.

Визуализационные исследования играют решающую роль в выявлении сосудистых аномалий подобного типа. В представленном клиническом случае проведение КТ помогло дифференцировать все сосуды, выявить анатомические особенности их строения и определить причины усиления кровотока в системе непарной вены. Кроме того, для изучения сосудистых аномалий применяют методы эхокардиографии и цветовой допплерографии.

Визуализация с помощью КТ-ангиографии позволяет обнаружить гипоплазию и прерванную структуру НПВ, выявить другие аномалии анатомического строения сосудов, а также локализовать участки расширения непарной вены на фоне усиления кровотока. Ангиография позволяет эффективно и точно определить анатомические особенности дренажа сосудов, что необходимо для планирования хирургических вмешательств. Например, выявление венозных аномалий имеет важное значение для успешного проведения катетеризации правых отделов сердца, для операции сердечно-лёгочного шунтирования и при установке кардиостимуляторов. Гипоплазия или её крайняя форма — прерванная структура НПВ (также известная как продолжение системы непарной и полунепарной вены) являются доброкачественными нарушениями, которые не требуют лечения при сохранении достаточной васкуляризации [10, 11].

Однако при необходимости выполнения хирургического вмешательства осведомлённость пациента о наличии подобных аномалий строения имеет важное значение [9–14]. Увеличение размеров тени средостения на рентгенограммах грудной клетки может усложнять постановку правильного диагноза. Аналогичным образом, расширение непарной или полунепарной вены в области нисходящего отдела аорты при чреспищеводной эхокардиографии может имитировать патологию аорты [5, 10, 12].

Прерванная структура НПВ часто сопровождается другими врождёнными аномалиями, особенно в области сердца. Именно поэтому необходимо проводить дополнительные исследования для поиска таких сопутствующих патологий. Решающее значение при ведении таких пациентов имеет исключение портосистемного шунта, поскольку хронические врождённые портосистемные шунты могут стать причиной развития серьёзных осложнений. Представленный клинический случай сосудистой патологии не связан с другими врождёнными дефектами и онкологическим заболеванием у пациента. Обе ситуации могут представлять собой независимые патологии.

ЗАКЛЮЧЕНИЕ

В статье представлен клинический случай нетипичной бессимптомной венозной аномалии с локализацией в области грудной и брюшной полости у взрослого пациента — гипоплазия НПВ, сопровождающаяся гипертрофией непарной и полунепарной вен и наличием многочисленных коллатеральных вен. Этот клинический случай подчёркивает важность проведения визуализационных исследований для выявления сложных сосудистых аномалий. Внимательное изучение врачами подобной уникальной сосудистой аномалии поможет избежать диагностических ошибок и осложнений при проведении хирургических вмешательств.

ДОПОЛНИТЕЛЬНАЯ ИНФОРМАЦИЯ

Источник финансирования. Авторы заявляют об отсутствии внешнего финансирования при проведении работы.

Конфликт интересов. Авторы декларируют отсутствие явных и потенциальных конфликтов интересов, связанных с публикацией настоящей статьи.

Вклад авторов. Все авторы подтверждают соответствие своего авторства международным критериям ICMJE (все авторы внесли существенный вклад в разработку концепции, проведение работы и подготовку статьи, прочли и одобрили финальную версию перед публикацией). Наибольший вклад распределён следующим образом: M. Montatore — концепция работы, сбор данных, написание и редактирование рукописи; G. Gugliemi — концепция

работы, анализ и интерпретация данных, написание и редактирование рукописи; G. Muscatella, F. Masino — концепция работы; R. Gifuni — сбор данных; M. Balbino — анализ и интерпретация данных, написание и редактирование рукописи; G. Ricatti — написание и редактирование рукописи.

Информированное согласие на публикацию. Авторы получили письменное согласие пациента на публикацию медицинских данных и фотографий в обезличенной форме в журнале Digital Diagnostics.

ADDITIONAL INFORMATION

Funding source. This article was not supported by any external sources of funding.

Competing interests. The authors declare that they have no competing interests.

Authors's contribution. All authors made a substantial contribution to the conception of the work, acquisition, analysis, interpretation of data for the work, drafting and revising the work, final approval of the version to be published and agree to be accountable for all aspects of the work. M. Montatore — work conception, data collection, manuscript preparation and editing; G. Gugliemi — work conception, analysis and iterpretation of data, manuscript preparation and editing; G. Muscatella, F. Masino — work conception; R. Gifuni — data collection; M. Balbino — analysis and iterpretation of data, manuscript preparation and editing; G. Ricatti — manuscript preparation and editing.

Consent for publication. Written consent was obtained from the patient for publication of relevant medical information and all of accompanying images within the manuscript in Digital Diagnostics journal.

СПИСОК ЛИТЕРАТУРЫ

1. Koudounas G., Giannopoulos S., Volteas P., Virvilis D. A unique case of hypoplastic inferior vena cava leading to bilateral iliofemoral venous outflow obstruction and review of literature // J Vasc Surg Cases Innov Tech. 2022. Vol 8, N 4. P. 842–849. doi: 10.1016/j.jvscit.2022.10.010

2. Ghandour A., Partovi S., Karuppasamy K., Rajiah P. Congenital anomalies of the IVC–embryological perspective and clinical relevance // Cardiovasc Diagn Ther. 2016. Vol 6, N 6. P. 482–492. doi: 10.21037/cdt.2016.11.18

3. Li S.J., Lee J., Hall J., Sutherland T.R. The inferior vena cava: anatomical variants and acquired pathologies // Insights Imaging. 2021. Vol 12, N 1. ID: 123. doi: 10.1186/s13244-021-01066-7

4. Masino F., Muscatella G., Montatore M., et al. A remarkable case report of an interrupted inferior vena cava with hemiazygos and transhepatic continuation // Acta Biomed. 2023. Vol 94, N 5. ID: e2023238. doi: 10.23750/abm.v94i5.15085

5. Vignesh S., Bhat T.A. Unique Medley of Cardinal Veins: Duplicated Superior and Inferior Venae Cavae With Left Renal Agenesis and Hemiazygos Continuation of Left Inferior Vena Cava With Drainage Into Left Atrium // Vasc Endovascular Surg. 2022. Vol. 56, N 3. P. 330–334. doi: 10.1177/15385744211051493

6. Liu Y., Guo D., Li J., et al. Radiological features of azygos and hemiazygos continuation of inferior vena cava: A case report // Medicine (Baltimore). 2018. Vol. 97, N 17. ID: e0546. doi: 10.1097/MD.0000000000010546

7. Chen S.-J., Wu M.-H., Wang J.-K. Clinical implications of congenital interruption of inferior vena cava // J Formos Med Assoc. 2022. Vol. 121, N 10. P. 1938–1944. doi: 10.1016/j.jfma.2022.01.021

8. Morosetti D., Picchi E., Calcagni A., et al. Anomalous development of the inferior vena cava: Case reports of agenesis and hypoplasia // Radiol Case Rep. 2018. Vol. 13, N 4. P. 895–903. doi: 10.1016/j.radcr.2018.04.018

9. Sneed D., Hamdallah I., Sardi A. Absence of the Retrohepatic Inferior Vena Cava: What the Surgeon Should Know // Am Surg. 2005. Vol. 71, N 6. P. 502-504. doi: 10.1177/00031348050710061

10. Sahin H., Pekcevik Y., Aslaner R. Double Inferior Vena Cava (IVC) With Intrahepatic Interruption, Hemiazygos Vein Continuation, and Intrahepatic Venous Shunt // Vasc Endovascular Surg. 2017. Vol. 51, N 1. P. 38–42. doi: 10.1177/1538574416687734

11. Demos T.C., Posniak H.V., Pierce K.L., et al. Venous anomalies of the thorax // AJR Am J Roentgenol. 2004. Vol. 182, N 5. P. 1139–1150. doi: 10.2214/ajr.182.5.1821139

12. Koc Z., Oguzkurt L. Interruption or congenital stenosis of the inferior vena cava: prevalence, imaging, and clinical findings // Eur J Radiol. 2007. Vol. 62, N 2. P. 257–266. doi: 10.1016/j.ejrad.2006.11.028

13. Mandato Y., Pecoraro C., Gagliardi G., Tecame M. Azygos and hemiazygos continuation: An occasional finding in emergency department // Radiol Case Rep. 2019. Vol. 14, N 9. P. 1063–1068. doi: 10.1016/j.radcr.2019.06.003

14. Holemans J.A. Azygos, not azygous // AJR Am J Roentgenol. 2001. Vol. 176, N 6. P. 1602–1602. doi: 10.2214/ajr.176.6.1761602b

REFERENCES

1. Koudounas G, Giannopoulos S, Volteas P, Virvilis D. A unique case of hypoplastic inferior vena cava leading to bilateral iliofemoral venous outflow obstruction and review of literature. *J Vasc Surg Cases Innov Tech.* 2022;8(4):842–849. doi: 10.1016/j.jvscit.2022.10.010

2. Ghandour A, Partovi S, Karuppasamy K, Rajiah P. Congenital anomalies of the IVC–embryological perspective and clinical relevance. *Cardiovasc Diagn Ther.* 2016;6(6):482–492. doi: 10.21037/cdt.2016.11.18

3. Li SJ, Lee J, Hall J, Sutherland TR. The inferior vena cava: anatomical variants and acquired pathologies. *Insights Imaging.* 2021;12(1):123. doi: 10.1186/s13244-021-01066-7

4. Masino F, Muscatella G, Montatore M, et al. A remarkable case report of an interrupted inferior vena cava with hemiazygos and transhepatic continuation. *Acta Biomed.* 2023;94(5):e2023238. doi: 10.23750/abm.v94i5.15085

5. Vignesh S, Bhat TA. Unique Medley of Cardinal Veins: Duplicated Superior and Inferior Venae Cavae With Left Renal Agenesis and Hemiazygos Continuation of Left Inferior Vena Cava With Draiage Into Left Atrium. *Vasc Endovascular Surg.* 2022;56(3):330–334. doi: 10.1177/15385744211051493

6. Liu Y, Guo D, Li J, et al. Radiological features of azygos and hemiazygos continuation of inferior vena cava: A case report. *Medicine (Baltimore).* 2018;97(17):e0546. doi: 10.1097/MD.0000000000010546
7. Chen S-J, Wu M-H, Wang J-K. Clinical implications of congenital interruption of inferior vena cava. *J Formos Med Assoc.* 2022;121(10):1938–1944. doi: 10.1016/j.jfma.2022.01.021
8. Morosetti D, Picchi E, Calcagni A, et al. Anomalous development of the inferior vena cava: Case reports of agenesis and hypoplasia. *Radiol Case Rep.* 2018;13(4):895–903. doi: 10.1016/j.radcr.2018.04.018
9. Sneed D, Hamdallah I, Sardi A. Absence of the Retrohepatic Inferior Vena Cava: What the Surgeon Should Know. *Am Surg.* 2005;71(6):502–504. doi: 10.1177/00031348050710061
10. Sahin H, Pekcevik Y, Aslaner R. Double Inferior Vena Cava (IVC) With Intrahepatic Interruption, Hemiazygos Vein Continuation, and Ivenous Shunt. *Vasc Endovascular Surg.* 2017;51(1):38–42. doi: 10.1177/1538574416687734
11. Demos TC, Posniak HV, Pierce KL, et al. Venous anomalies of the thorax. *AJR Am J Roentgenol.* 2004;182(5):1139–1150. doi: 10.2214/ajr.182.5.1821139
12. Koc Z, Oguzkurt L. Interruption or congenital stenosis of the inferior vena cava: prevalence, imaging, and clinical findings. *Eur J Radiol.* 2007;62(2):257–266. doi: 10.1016/j.ejrad.2006.11.028
13. Mandato Y, Pecoraro C, Gagliardi G, Tecame M. Azygos and hemiazygos continuation: An occasional finding in emergency department. *Radiol Case Rep.* 2019;14(9):1063–1068. doi: 10.1016/j.radcr.2019.06.003
14. Holemans JA. Azygos, not azygous. *AJR Am J Roentgenol.* 2001;176(6):1602–1602. doi: 10.2214/ajr.176.6.1761602b

ОБ АВТОРАХ

*** Giuseppe Guglielmi,** профессор;
адрес: Италия, 71121, Фоджа, Viale L. Pinto, 1;
ORCID: 0000-0002-4325-8330;
e-mail: giuseppe.guglielmi@unifg.it

Manuela Montatore;
ORCID: 0009-0002-1526-5047;
e-mail: manuela.montatore@unifg.it

Gianmichele Muscatella;
ORCID: 0009-0004-3535-5802;
e-mail: muscatella94@gmail.com

Federica Masino;
ORCID: 0009-0004-4289-3289;
e-mail: federicamasino@gmail.com

Giovanni Ricatti;
ORCID: 0009-0006-7620-1011;
e-mail: g.ricatti@live.com

Marina Balbino;
ORCID: 0009-0009-2808-5708;
e-mail: marinabalbino93@gmail.com

Rossella Gifuni;
ORCID: 0009-0009-9679-3861;
e-mail: rossella.gifuni@unifg.it

AUTHORS' INFO

*** Giuseppe Guglielmi,** MD, Professor;
address: 1 Viale L. Pinto, 71121, Foggia, Italy;
ORCID: 0000-0002-4325-8330;
e-mail: giuseppe.guglielmi@unifg.it

Manuela Montatore, MD;
ORCID: 0009-0002-1526-5047;
e-mail: manuela.montatore@unifg.it

Gianmichele Muscatella, MD;
ORCID: 0009-0004-3535-5802;
e-mail: muscatella94@gmail.com

Federica Masino, MD;
ORCID: 0009-0004-4289-3289;
e-mail: federicamasino@gmail.com

Giovanni Ricatti, MD;
ORCID: 0009-0006-7620-1011;
e-mail: g.ricatti@live.com

Marina Balbino, MD;
ORCID: 0009-0009-2808-5708;
e-mail: marinabalbino93@gmail.com

Rossella Gifuni, MD;
ORCID: 0009-0009-9679-3861;
e-mail: rossella.gifuni@unifg.it

* Автор, ответственный за переписку / Corresponding author